

TRATAMENTUL INTERCEPTIV AL MALOCLUZIEI DE CLASA III-A ANGLE PRIN PROTEZAREA TEMPORARĂ CU SEMICOROANE GHIDATE FUNCȚIONAL.

Buiuc Elena, rezidentă, Facultatea de stomatologie, USMF „Nicolae Testemițanu”

Trifan Valentina, dr. hab. șt. med., conf. univ., șef catedră, Catedra de ortodonție și ortopedie dento-facială, USMF „Nicolae Testemițanu”

Uncuța Diana, dr. hab. șt. med., conf. univ., șef catedră, Catedra de propedeutică stomatologică „Pavel Godoroja”, USMF „Nicolae Testemițanu”

Tighineanu Marcela, asist. univ., Catedra de stomatologie interdisciplinară și reabilitare orală, USMF „Nicolae Testemițanu”

Cazacu Igor, asist. univ., Catedra de ortodonție și ortopedie dento-facială, USMF „Nicolae Testemițanu”

Introducere. Malocluzia de clasa III-a Angle reprezintă o provocare majoră în ortodonția modernă, datorită etiologiei multifactoriale, variabilității clinice și riscului crescut de recidivă în perioada de creștere. Diagnosticul precoce și intervenția interceptivă sunt esențiale pentru ghidarea dezvoltării craniofaciale și reducerea complexității tratamentului ulterior. Printre obiectivele tratamentului ortodontic se numără corectarea ocluziei inverse anterioare, eliminarea disfuncțiilor funcționale și crearea condițiilor favorabile pentru dezvoltarea armonioasă a maxilarului superior și inferior, contribuind astfel la formarea armonioasă a sistemului stomatognat.

Scopul lucrării. Evidențierea particularităților tratamentului interceptiv al malocluziei de clasa III Angle cu ajutorul protezării temporare în dentiția mixtă, utilizând semicoroane ghidate funcțional.

Material și metode. Studiul se bazează pe o sinteză a literaturii de specialitate și pe experiența clinică acumulată în tratamentul interceptiv al copiilor cu malocluzie de clasa III-a Angle. Metoda constă în utilizarea coroanelor de înveliș din material acrilic, care acoperă suprafețele ocluzale și determină creșterea dimensiunii verticale de ocluzie (DVO), eliminarea interferențelor ocluzale și facilitarea saltului ocluzal. Prin rotația planului ocluzal și re poziționarea mandibulei posterior și superior se creează condiții favorabile pentru reorganizarea funcțională a articulației temporomandibulare (ATM) și dezvoltarea armonioasă a maxilarelor. Metoda a fost aplicată la o pacientă de 6 ani, aflată în dentiție mixtă, diagnosticată cu prognatie mandibulară și ocluzie inversă anterioară. Investigațiile cefalometrice au confirmat tendința spre clasa III-a, forma scheletală. Tratamentul a inclus igienizare profesională, scanare intraorală, planificare digital și realizarea semicoroanelor cu ghidaj funcțional, proiectate într-un software specializat.

Rezultatele. Posttratament, s-au observat îmbunătățirea profilului facial, armonizarea dimensiunilor verticale și obținerea unor relații molare și canine de clasa I. Metoda aplicată asigură stabilitate ocluzală, confort funcțional și restabilirea profilului facial, contribuind la dezvoltarea armonioasă a sistemului stomatognat.

Concluzii. Tratamentul interceptiv ghidat funcțional prin semicoroane reprezintă o alternativă eficientă și minim invazivă pentru managementul precoce al malocluziei de clasa III-a, favorizând adaptarea fiziologică a sistemului stomatognat și ghidarea armonioasă a creșterii cranio-faciale.

Cuvinte-cheie: malocluzie, ortodonție interceptivă, protezare temporară.

Introducere

Anomaliile dento-alveolare și scheletale de clasa III-a Angle reprezintă una dintre cele mai complexe provocări ale ortodonției moderne, datorită etiologiei multifactoriale, variabilității manifestărilor clinice și impredictibilității stabilității pe termen lung a rezultatelor terapeutice [1]. Din punct de vedere etiologic, clasa III-a este determinată de interacțiunea factorilor genetici, funcționali și de mediu. Formele determinate genetic sunt, de regulă, asociate cu un prognostic mai rezervat, în timp ce formele funcționale și cele influențate de factorii de mediu pot fi corelate cu poziția limbii, obiceiuri vicioase și respirația orală. [6, 11].

Prevalența anomaliilor de clasa III variază în funcție de populație. În țările europene, aceasta este considerabil mai redusă comparativ cu regiunile asiatice, situându-se între 1,2% și 6,5%. Conform datelor raportate de

conf. univ. Valentina Trifan, în Republica Moldova prevalența este de aproximativ 2,2%, cu o creștere de 0,7% în ultimii ani. [14, 15]

Din punct de vedere clinic, clasa III-a poate fi clasificată în forme dento-alveolare, scheletale și funcționale, aspect esențial pentru stabilirea diagnosticului și a prognosticului. Diagnosticul precoce, ideal în perioada dentiției temporare sau a dentiției mixte, necesită o analiză atentă a caracteristicilor faciale, ocluzale și cefalometrice. Se cunoaște faptul că severitatea clasei III tinde să se accentueze în perioada de creștere activă, în special în adolescență. [17, 16]

Tratamentul interceptiv al acestor pacienți are ca obiectiv crearea unui mediu favorabil pentru creștere, corectarea overjet-ului negativ, stimularea creșterii maxilare și controlul creșterii mandibulare, reducând în același timp mecanismele compensatorii și complexitatea tratamentului ulterior. De asemenea, intervenția precoce are o importanță psihologică semnificativă, contribuind la prevenirea dezvoltării complexelor legate de aspectul facial. [9]

Scopul lucrării: Evidențierea particularităților tratamentului interceptiv al malocluziei de clasa III-a Angle prin utilizarea semicoroanelor temporare.

Material și metode: Studiul se bazează atât pe o sinteză narativă a literaturii de specialitate, cât și pe experiența clinică acumulată în urma aplicării tratamentelor interceptive la copii cu malocluzii de clasa III-a Angle.

Printre metodele tradiționale de tratament precoce se regăsesc atât aparatele intraorale, cât și cele din sfera ortopediei dento-faciale, frecvent utilizate în combinație pentru optimizarea rezultatelor terapeutice. Aparatele funcționale Frankel tip III, Bionatorul lui Balters, precum și expansiunea rapidă a maxilarului asociată cu masca facială Delaire au fost considerate mult timp „standardul de aur” în tratamentul ortodonto-ortopedic al clasei III. [3, 5, 10,13]

O alternativă terapeutică constă în utilizarea a două șine acrilice ocluzale asociate cu elastice de clasa III și bărbita cu capelină. O modificare a acestei tehnici presupune asocierea celor două șine acrilice cu sisteme de tip PowerScope, adaptate pentru tratamentul clasei III, cu scopul de a stimula avansarea maxilarului și de a controla creșterea mandibulei. Totuși, adaptarea corectă a șinelor rămâne un factor critic pentru obținerea unor rezultate stabile. [7, 8]

Având în vedere limitările și dezavantajele metodelor anterior menționate, a fost propusă o metodă interceptivă bazată pe ortodonția ghidată prin protezare temporară cu coroane acrilice tip overlay. Tehnica este utilizată ca tratament interceptiv în cazul clasei II scheletale, ocluziei adânci, dislocărilor funcționale ale mandibulei, precum și al ocluziei cl III Angle incipiente sau funcționale.

În situațiile de clasa III deseori se întâlnesc frecvent contacte premature anterioare, care determină alunecarea mandibulei anterior și adaptarea mușchilor la aceasta poziție. Metoda propusă presupune compensarea fiziologică a malocluziei prin trei mecanisme: compensare verticală prin mărirea DVO-ului, compensare la nivelul ATM și compensare dento-alveolară prin redresarea contactelor ocluzale.

Conceptul constă în realizarea unor coroane de înveliș din material biocompatibil și estetic, care cresc componenta verticală prin acoperirea suprafețelor ocluzale, eliminând interferențele mandibulare și facilitând realizarea „saltului ocluzal”. Se produce rotația în sensul acului ceasornic a planului ocluzal, determinând deplasarea mandibulei posterior și superior, cu modificarea componentei verticale. În acest context, înălțimea facială posterioară poate scădea, iar înălțimea facială anterioară poate rămâne constantă sau crește ușor, datorită deplasării mentonului inferior și anterior. Acest mecanism explică implicarea metodei predominant la nivelul mandibulei. Totuși, tehnica nu presupune stimularea directă a maxilarului superior, motiv pentru care nu este indicată în cazurile de retrognație maxilară severă, unde este necesară implementarea unor metode active asupra maxilarului superior, precum expansiunea rapidă a maxilarului asociată cu masca facială Delaire.[2, 4,12]

Repoziționarea mandibulei se realizează prin crearea de către tehnician a unei suprafețe ocluzale care stimulează retruzia mandibulei. Ideea constă în modelarea cuspizilor coroanelor astfel încât, pentru fiecare

milimetru de diferență sagitală, să se adauge 2 grade de înclinare la cuspizii activi ai dinților maxilarului superior și să se reducă cu 2 grade înclinarea cuspizilor activi ai dinților mandibulari. Totatunci unghiurile cuspizilor modelate de către tehnician nu trebuie să fie mai mari decât unghiul traiectoriei condiliene.

Repoziționarea mandibulei se realizează nu doar la nivel dentar, ci și la nivelul articulației temporomandibulare (ATM), care suferă modificări și procese de restructurare. Din acest motiv, este important ca pacientul să prezinte un potențial de creștere ridicat, pentru ca modificările la nivel articular să fie posibile. În situația când creștem DVO-ul relaxăm mușchii și ligamentele articulare. La nivel articular are loc deplasarea condilului din poziția de referință către o poziție terapeutică a condililor. La pacienții cu Clasa III, capul condilian prezintă, de regulă, o poziție anterioară și inferioară. În timpul repoziționării mandibulare, această poziție este considerată poziția inițială (reference point). După intervențiile realizate, poziția terapeutică este **obținută prin rotația posterioară a condilului mandibular în fosa articulară. În așa mod obținem ca poziție terapeutică a condilului mandibular o poziționare mai înaltă, centralizată sau ușor distalizată în fosa articulară, eliminând componentul de încărcare anterioară a ATM.**

Având în vedere capacitatea de restructurare și reorganizare tisulară a organismului în creștere, aceste deplasări sunt considerate fiziologice și pot stimula ulterior dezvoltarea normală atât a articulației, cât și a maxilarelor. Astfel, mecanisme compensatorii activate în timpul terapiei contribuie la stimularea creșterii și nu vor suprasolicita sistemul stomatognat.

Modelarea precisă a suprafeței ocluzale a coroanelor, comparativ cu șinele sau platourile ocluzale, permite obținerea unei adaptări superioare și a unei suprafețe ocluzale reliefate, care ghidează controlat repoziționarea și stabilizarea noii poziții mandibulare. În cazurile de clasa III scheletală, este posibilă realizarea unei supracorecții controlate până la un raport dentar ușor de clasa a II-a, în vederea menținerii stabilității pe termen lung.

Descrierea cazului clinic. Pacienta, în vârstă de 6 ani, aflată în dentiție mixtă, a fost diagnosticată cu prognatie mandibulară. Principala acuză a fost: „dinții frontali superiori sunt situați în spatele celor inferiori”.

Examinarea extraorală a evidențiat micșorarea treimii inferioare a feței, tensiune la închiderea buzelor și aspect facial ușor încordat. S-a constatat o divergență facială anterioară și profil ușor concav. Unghiul nazo-labial era drept spre obtuz. Zâmbetul avea un caracter neestetic, dinții superiori fiind puțin vizibili, iar cei inferiori mai expuși.



Figura 1. Aspectul extraoral al pacientului

Examinarea intraorală a evidențiat dentiție mixtă timpurie, uzura incisivilor temporari, incisivii centrali inferiori parțial erupți, precum și prezența primilor molari permanenți superiori și inferiori. Relația molară bilaterală corespundea clasei III Angle, fiind asociată cu o mușcătură inversă anterioară de aproximativ 2 mm.

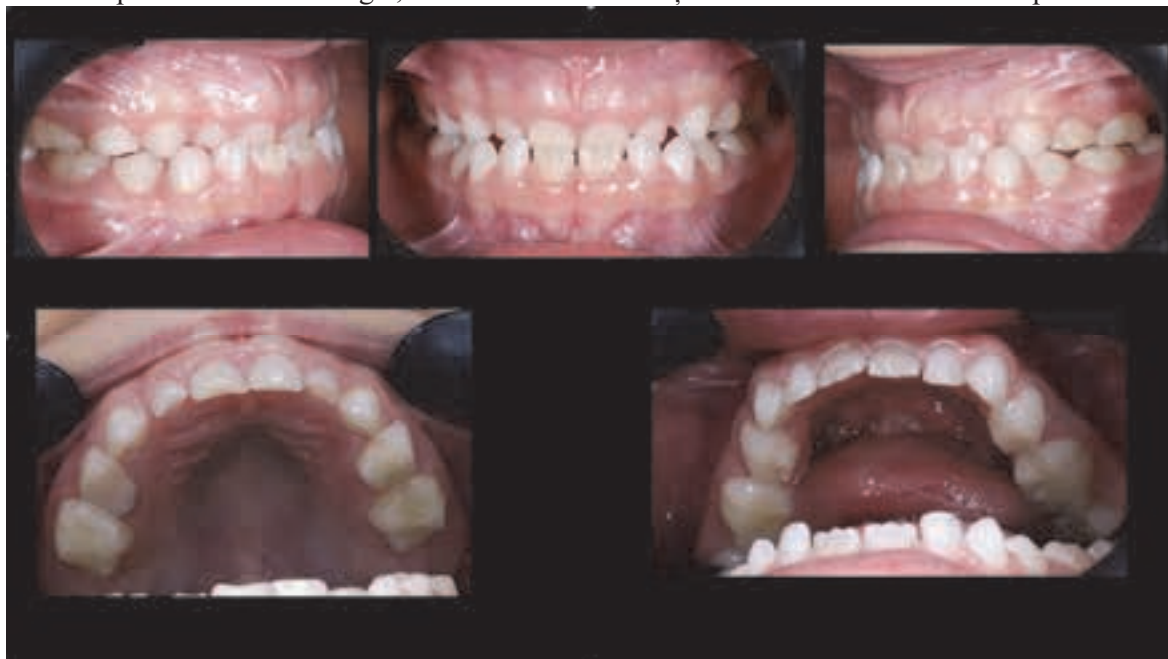

Figura 2. Poze intraorale a pacientului

Au fost efectuate investigații paraclinice, reprezentate de teleradiografie și ortopantomografie. În urma analizei cefalometrice au fost obținute următoarele valori: $SNA = 85,2^\circ$; $SNB = 84,8^\circ$; $ANB = 0,4^\circ$; $Wits = -3,2$ mm.

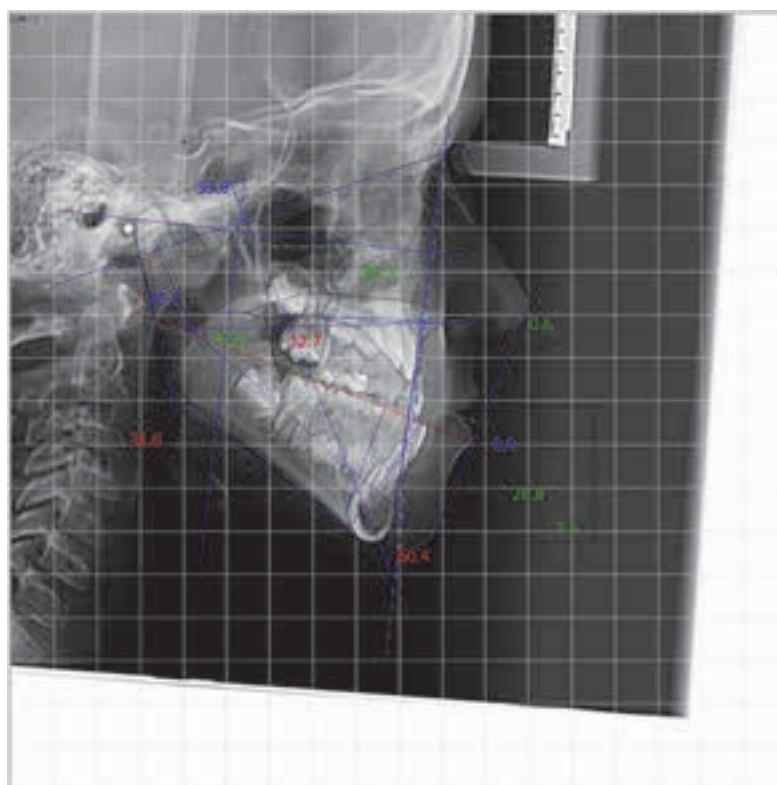


Figura 3. Cefalometria Pacientului

Steiner Cephalometric Analysis

	Norm	Value	Trend
S-N-A Angle	80.5 °	85.2	2+**
S-N-B Angle	79.2 °	84.8	2+**
A-N-B Angle	1.3 °	0.4	
S-N-D Angle	76.0 °	81.2	2+**
Upper 1 to N A Distance	4.0 mm		
Upper 1 N A Angle	22.0 °		
Lower 1 to NB	4.0 mm	3.5	
Lower 1 N B Angle	25.0 °	28.1	
Pogonion to N B Distance	3.0 mm	-0.5	3-***
Holdaway Difference	3.3 mm	4.0	
Interincisal Angle	132.8 °		
Occlusal Plane to SN	12.2 °	18.3	2+**
S-N to Gonion-Gnathion Angle	31.6 °	35.2	1+*

Figura 4. Analiza cefalometrică a teleradiografiei pacientei după Steiner

Datele cefalometrice indică faptul că, în raport cu baza craniului, ambele maxilare sunt poziționate în anteropozitie, devierea față de valorile normale fiind de aproximativ 1 mm. Unghiul relației dintre maxilare este redus, abaterea de la limita inferioară a normei fiind de 1,6°, ceea ce indică o tendință spre dezvoltarea clasei III-a, însă valoarea nu este critică.

Cel mai relevant indicator scheletal al clasei III-a în acest caz clinic este indicele **Wits**, care indică o deplasare anterioară pronunțată a mandibulei față de maxilă cu 3,2 mm.

Având în vedere potențialul crescut de creștere, obiectivele tratamentului au fost: corectarea mușcăturii inverse anterioare, eliminarea deviației funcționale anterioare a mandibulei, îndepărtarea interferențelor ocluzale și crearea condițiilor favorabile pentru dezvoltarea armonioasă a maxilarelor.

Protocolul terapeutic a inclus igienizarea profesională, realizarea fotoprotocolului și scanare intraorală 3D. Modelele digitale au fost procesate și transmise laboratorului de tehnică dentară. Relațiile intermaxilare au fost stabilite în articulatur virtual, iar coroanele au fost proiectate în software-ul **Exocad** și ulterior cimentate în cavitatea orală.

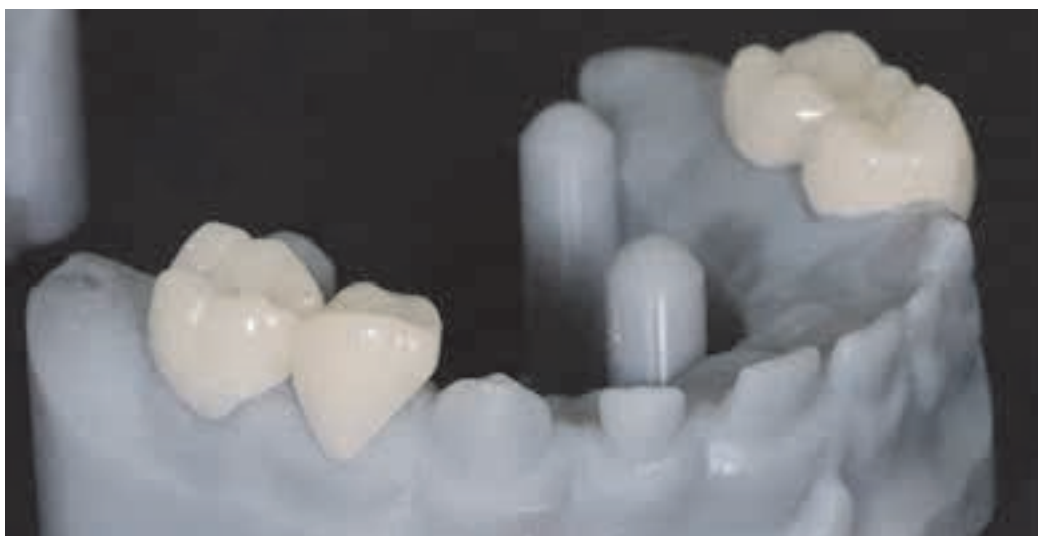

Figura 5. Coroanele acrilice pe model

Imediat după cimentare, s-a observat dezocluzia dentară cu obținerea unei inocluzii verticale de aproximativ 4 mm și a unei relații molare de clasa I. Astfel, au fost create condițiile necesare pentru realizarea „saltului ocluzal” și pentru re poziționarea mandibulei posterior și superior.

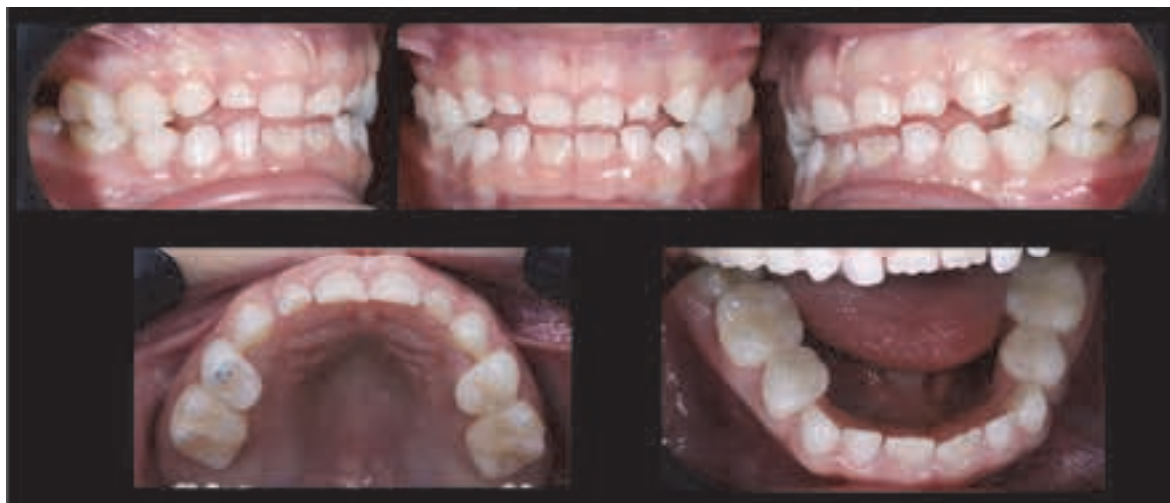

Figura 6. Poze intraorale imediat după fixarea coronițelor



Figura 7. Aspectul facial al pacientului imediat după fixare

Pacienta și părinții au fost instruiți privind menținerea unei igiene orale corespunzătoare și monitorizați la intervale de fiecare două luni.

Rezultate și discuții

La evaluările ulterioare s-au observat modificări faciale semnificative, precum armonizarea progresivă a profilului, trecerea de la un profil concav la unul ușor convex, creșterea plenitudinii treimii medii faciale și ameliorarea aspectului treimii inferioare. Intraoral, s-a obținut un raport neutru la nivel molar și canin, cu o ușoară supracorecție, iar incisivii superiori au dobândit o înclinare vestibulară adecvată. Supracorecția realizată a fost intenționată, pentru a compensa eventualele tendințe de recidivă asociate procesului de creștere. Controalele au fost programate până la obținerea stabilității ocluzale.

Rezultatele obținute susțin eficiența metodei, care, comparativ cu alte abordări clasice, oferă pacientului un confort sporit atât din punct de vedere funcțional, cât și estetic. Metoda asigură stabilitate prin crearea unui

relief ocluzal bine definit și, datorită menținerii acestor coroane de tip *overlay* în cavitatea orală până la schimbarea fiziologică a dinților temporari, poate contribui la reducerea riscului de recidivă, frecvent întâlnit în perioada de creștere activă la pacienții cu malocluzie de clasa a III-a Angle.

Concluzii

Tratamentul ortodontic interceptiv ghidat prin utilizarea semicoroanelor ghidate funcțional este o alternativă eficientă la metodele clasice de tratament interceptiv al malocluziilor clasa III Angle, oferind o precizie mai înaltă și respectând limitele fiziologice ale adaptabilității organismului uman. Ghidarea lentă și controlată stimulează restructurarea armonioasă a elementelor componente ale sistemului stomatognat, influențând indirect direcția și expresia creșterii craniofaciale. Metoda are un caracter mai puțin invaziv în comparație cu alte metode de tratament interceptive și se integrează mai ușor în rutina zilnică a pacienților. De asemenea, aceasta este controlată în totalitate de către medicul stomatolog, ceea ce constituie un avantaj major, conferind tratamentului un grad crescut de predictibilitate și eficiență, în special în fazele incipiente ale dezvoltării craniofaciale.

Bibliografia:

1. Angle E.H. Classification of malocclusion. *Dental Cosmos*. 1899;41:248–264.
2. Baccetti T., McGill J.S., Franchi L., McNamara J.A., Tollaro I. Skeletal effects of early treatment of Class III malocclusion with maxillary expansion and face mask therapy. *American Journal of Orthodontics and Dentofacial Orthopedics*. 1998;113(3):333–343.
3. Bishara S.E., Ziaja R.R. Functional appliances: a review. *American Journal of Orthodontics and Dentofacial Orthopedics*. 1989;95(3):250–258.
4. Delaire J. Maxillary development revisited: relevance to the orthopaedic treatment of Class III malocclusions. *European Journal of Orthodontics*. 1997;19(3):289–311.
5. Dragomir B., Popescu E., et al. Alternative interceptive treatment methods of Class III malocclusion. *Romanian Journal of Dental Research*. 2022.
6. Graber T.M., Vanarsdall R.L., Vig K.W.L. *Orthodontics: Current Principles and Techniques*. 6th ed. St. Louis: Elsevier; 2017.
7. Inchingolo A.M., Malcangi G., et al. Orthopedic devices for skeletal Class III malocclusion: clinical protocols and effectiveness. *Journal of Clinical Medicine*. 2024.
8. McNamara J.A. Early intervention in the transverse dimension: is it worth the effort? *American Journal of Orthodontics and Dentofacial Orthopedics*. 2002;121(6):572–574.
9. Nguyen M., et al. Early orthodontic treatment practices and perceptions among orthodontists. *Journal of Orthodontics*. 2025.
10. Otel A., Montiel J.M., et al. Comparative analysis of early Class III malocclusion treatment approaches: systematic review and meta-analysis. *Pediatrics*. 2025.
11. Proffit W.R., Fields H.W., Larson B., Sarver D.M. *Contemporary Orthodontics*. 6th ed. St. Louis: Elsevier; 2019.
12. Shalja S.C., et al. Effect of facial orthopedic treatment in growing patients with Class III malocclusion. *Macedonian Journal of Medical Sciences*. 2023.
13. Stojanovic Z., et al. Therapeutic approaches in the treatment of Class III malocclusion: a literature review. *Life*. 2025.
14. Trifan V. Abordarea complexă în tratamentul malocluziei de clasa III-a Angle în funcție de dentație. *Teză de doctor habilitat în științe medicale*. 2024.
15. Trifan V. Prevalența anomaliilor dento-maxilare la copii în Republica Moldova. *Medicina Stomatologică*. 2018;2(47):35–39.
16. Usman A., et al. Effectiveness of management of skeletal Class III malocclusion during different dentition stages. *International Journal of Clinical Pediatric Dentistry*. 2023.
17. Zhou X., Chen S., et al. Expert consensus on early orthodontic treatment of Class III malocclusion. *International Journal of Oral Science*. 2025.