

- [9] Wang HL, et al. AO/AAP consensus on prevention and management of peri-implant diseases. 2025.
- [10] Suvan J, et al. Subgingival instrumentation for treatment of periodontitis: systematic review (PD/CAL outcomes). J Clin Periodontol/Periodontol 2000 (paper widely cited).
- [11] Werner N, et al. Probing pocket depth reduction after non-surgical periodontal therapy (overview with systematic evidence). J Periodontol. 2024.
- [12] Corbella S, et al. Efficacy of different protocols of non-surgical periodontal therapy (systematic review/meta-analysis). 2024.
- [13] Nibali L, et al. Periodontal infrabony defects: systematic review on healing/regenerative outcomes and defect morphology. J Clin Periodontol. 2021.
- [14] Górski B, et al. Guided tissue regeneration of periodontal infrabony defects (review; CAL gain estimates). 2025.
- [15] e Silva FFV, et al. Platelet-rich fibrin for periodontal intrabony defects: systematic review and meta-analysis. 2024.
- [16] Ramanauskaite E, et al. Adjunctive aids in periodontal maintenance therapy: systematic review/meta-analysis. 2020.
- [17] Hasan F, et al. Tooth loss during supportive periodontal care: prospective cohort. 2024.
- [18] Eger T, et al. Prosthetic outcomes in Stage III/IV periodontitis patients under long-term supportive periodontal care (tooth loss/prosthetic outcomes). J Clin Periodontol. 2026.
- [19] Das D. Understanding the risk of peri-implantitis (risk factors: history of periodontitis, smoking, diabetes etc.). 2023.
- [20] Raittio E, et al. Assessing the impact of periodontal therapy on tooth loss (population-level evidence). 2025.
- [21] Dumitriu H.T., Dumitriu S., Dumitriu A.S. — Periodontology, Viața Medicală Românească Publishing House, Bucharest, 2009
- [22] Burlui V. et al. - Clinic and therapy of partial reduced edentulism. Apolonia Publishing House, Iași, 2001.
- [23] Manual for residency: dentistry, volume I, edited by Prof. Ecaterina Ionescu. Carol Davila University Publishing House, Bucharest 2021
- [24] Manual for residency: dentistry, volume II, edited by Prof. Ecaterina Ionescu. Carol Davila University Publishing House, Bucharest 2021
- [25] Eni A. – Affections of the mucoperiosteal complex. Chișinău, 2007.
- [26] Gafar M., C. Andreescu – Odontal pathology and therapy, vol. I, vol. II, Bucharest, 1990

METODE ȘI TEHNICI DE ÎNĂLBIRE DENTARĂ

Spînosu Sanduța, studentă, Facultatea de stomatologie, USMF „Nicolae Testemițanu”

Bodrug Valentina, dr. șt. med., conf. univ., Catedra de odontologie și parodontologie „Sofia Sîrbu”, USMF „Nicolae Testemițanu”

Rezumat

Introducere. Zâmbetul este una dintre cele mai importante expresii faciale folosite în comunicarea umană, având un rol esențial în transmiterea emoțiilor pozitive și în stabilirea relațiilor interpersonale.

Scopul lucrării. Scopul acestui studiu a fost evaluarea eficienței și tolerabilității a doua metode de albire dentară, în cabinet stomatologic și la domiciliu, precum și analiza efectului acestora asupra satisfacției pacienților.

Material și metode. Cercetarea a fost realizată pe un grup de 29 de participanți, care au fost distribuiți în doua categorii: 18 persoane tratate prin albirea în cabinet (office bleaching) și 11 pacienți prin albirea la domiciliu (home bleaching). Albirea în cabinet a implicat utilizarea gelului Opalescence Boost cu o

concentrație de 40%. Pentru albirea la domiciliu s-a utilizat gelul Opalescence PF (Ultradent USA) cu o concentrație de 15%, care s-a aplicat în gutiere individuale timp de 4-6 ore pe zi timp de 10 zile.

Rezultate. Ambele metode de albire dentară au determinat îmbunătățirea aspectului estetic al dinților. Albirea realizată în cabinet a oferit rezultate rapide și vizibile imediat după finalizarea tratamentului, în timp ce albirea efectuată la domiciliu a generat schimbări cromatice progresive, observate pe parcursul perioadei de tratament.

Concluzii. Albirea dentară este o procedură eficientă și solicitată din motive estetice, contribuind la îmbunătățirea aspectului zâmbetului și a încrederii în sine. Atât albirea realizată în cabinet, cât și cea la domiciliu oferă rezultate favorabile, diferențele fiind legate de rapiditatea obținerii efectului și de modul de monitorizare a tratamentului.

Cuvinte-cheie. Metode moderne, albire dentară, sensibilitate dentară, estetică dentară.

Introducere

În ultimele decenii, estetica dentară a devenit o componentă esențială a practicii stomatologice moderne, pe fondul creșterii interesului populației pentru aspectul zâmbetului. Culoarea dinților reprezintă un element determinant al percepției sociale, fiind asociată frecvent cu sănătatea orală, îngrijirea personală și încrederea în sine. În acest context, optimizarea cromaticii dentare prin metode conservatoare a căpătat o importanță clinică tot mai mare [3, 6].

Expunerea constantă la standarde estetice promovate prin mediul digital și rețelele sociale a amplificat cererea pentru proceduri minim invazive, capabile să îmbunătățească rapid și eficient aspectul dentar. Albirea dentară se numără printre intervențiile cele mai solicitate în cabinetele stomatologice, fiind apreciată pentru caracterul său conservator și pentru capacitatea de a produce modificări vizibile ale culorii fără afectarea semnificativă a structurii țesuturilor dure dentare [1, 2].

Datele din literatura de specialitate indică o creștere constantă a cererii pentru tratamentele de albire la nivel global, piața internațională fiind estimată să atingă valori de aproximativ 10,6 milioane USD până în anul 2030, cu o rată anuală de creștere de 5,2% [8]. Aceste tendințe reflectă orientarea actuală către soluții terapeutice rapide, eficiente și accesibile, cu impact pozitiv asupra satisfacției și percepției de sine a pacientului [5].

Interesul pentru albirea dentară este evident și în Republica Moldova, unde preocuparea pentru estetica zâmbetului este în continuă dezvoltare. În practica clinică, procedura este utilizată atât ca tratament independent, cât și ca etapă premergătoare restaurărilor estetice sau reabilitărilor protetice, contribuind la obținerea unei armonii cromatice optime [4]. Alegerea metodei adecvate trebuie să țină cont de eficiența clinică, siguranța procedurii și gradul de confort al pacientului.

În acest context, prezenta cercetare își propune analiza comparativă a metodelor profesionale de albire dentară, evaluând eficiența clinică a acestora și impactul asupra percepției estetice și satisfacției pacienților. Studiul a inclus 29 de pacienți cu vârste între 18 și 57 de ani, fără contraindicații sistemice pentru procedură. Rezultatele obținute permit aprecierea diferențelor dintre tehnicile utilizate și oferă date relevante pentru optimizarea deciziilor terapeutice în practica stomatologică.

Scopul lucrării: Determinarea eficienței și relevanței clinice a principalelor metode profesionale de albire dentară, precum și evaluarea impactului acestora asupra percepției estetice a pacienților.

Ca obiectiv lucrarea are compararea rezultatelor obținute prin albirea dentară în cabinet și la domiciliu, prin măsurarea modificării cromatice, analiza siguranței procedurilor și aprecierea nivelului de satisfacție post-tratament.

Material și metode

În cadrul prezentei cercetări a fost utilizată metoda descriptivă de studiu. Analiza s-a desfășurat pe parcursul anului universitar 2025–2026 și a inclus pacienți care au solicitat îmbunătățirea esteticii dentare prin proceduri profesionale de albire, în cadrul Clinicii stomatologice „Existdent”.

Lotul de studiu a fost constituit din 29 de pacienți voluntari, cu vârste cuprinse între 18 și 57 de ani, fără afecțiuni sistemice grave și fără antecedente de reacții alergice la substanțele utilizate în procedura de albire dentară. Criteriile de includere au vizat pacienți cu dentiție permanentă, fără leziuni carioase active, fără hipersensibilitate dentinară severă și fără restaurări extinse în zona frontală care ar fi putut influența rezultatul cromatic.

În funcție de metoda terapeutică aleasă, pacienții au fost repartizați în două grupuri:

- Grupul I – albire dentară la domiciliu (Home Bleaching);
- Grupul II – albire dentară profesională în cabinet (Office Bleaching).

În cadrul prezentului studiu au fost utilizate materiale specifice fiecărei metode de albire dentară, selectate în funcție de protocolul terapeutic aplicat și de caracteristicile clinice ale pacienților. Pentru albirea dentară la domiciliu au fost utilizate următoarele materiale- material de amprentare Zetaplus (Zhermack, Italia), Folie termoformabilă pentru gutiere și Gel Opalescence PF 15% (Ultradent, SUA).

Pentru obținerea amprentelor arcadelor dentare în vederea confecționării gutierelor individualizate s-a utilizat materialul *Zetaplus* (Zhermack, Italia), silicon de condensare cu consistență crescută. Materialul prezintă stabilitate dimensională bună și fidelitate ridicată în redarea detaliilor morfologice dentare. Pentru captarea detaliilor fine a fost utilizat și materialul fluid corespunzător sistemului (figura 1).

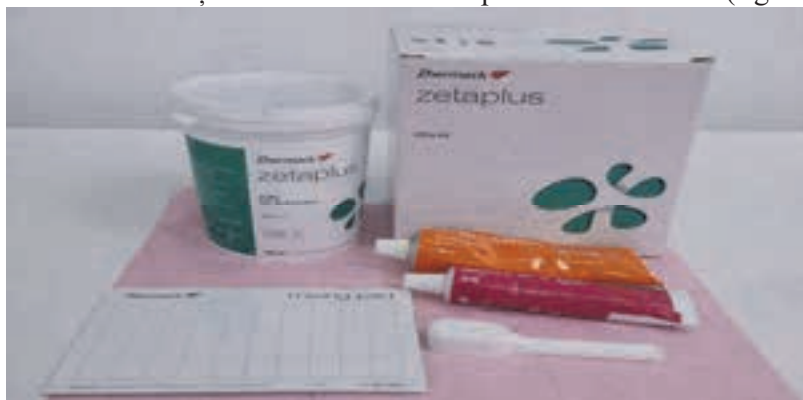

Fig. 1. Material de amprentare pe bază de silicon de condensare (*Zetaplus*, Zhermack).

Gutiera individualizată a fost confecționată din folie termoformabilă *Erkodur* 0,8 mm (Erkodent, Germania). Materialul este un polimer termoplastic pe bază de PET-G (polietilen-tereftalat modificat cu glicol), care devine maleabil prin încălzire și permite adaptarea precisă pe modelul de lucru. După răcire, își menține stabilitatea dimensională și asigură distribuția uniformă a gelului de albire (figura 2).



Fig. 2. Folie termoformabilă *Erkodur* 0,8mm pentru confecționarea gutierelor [7].

Pentru procedura de albire la domiciliu a fost utilizat gelul *Opalescence PF 15%* (Ultradent, SUA) (figura 3), pe bază de peroxid de carbamidă. Acesta eliberează treptat peroxid de hidrogen activ, asigurând o oxidare controlată a pigmentilor cromogeni din structura dentară. Formula produsului include fosfat de calciu

amorf (ACP), component cu rol în susținerea proceselor de remineralizare a smalțului. Prezența ACP contribuie la menținerea microdurității structurilor dentare și la reducerea sensibilității asociate tratamentului de albire.

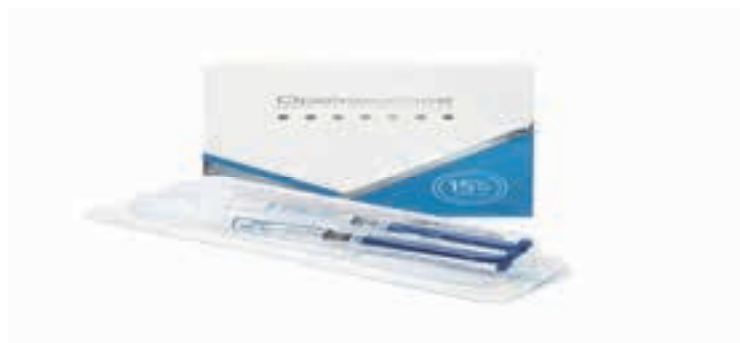

Fig. 3. Gelul pentru albirea dinților la domiciliu-Opalescence PF [10].

Ca materiale pentru realizarea albirii în cea de a doua grupă, în cabinet dentar au fost utilizate- Cofferdam lichid fotopolimerizabil de tip LC Block-Out Resin (Ultradent,SUA) și gelul de albire Opalescence Boost de 40%.

În cadrul procedurii de albire profesională, etapa inițială a constat în izolarea câmpului operator prin aplicarea unui cofferdam lichid fotopolimerizabil LC Block-Out Resin (Ultradent, SUA) (figura 4). Materialul a fost aplicat la nivelul coletelor dentare și al marginii gingivale, apoi fotopolimerizat, formând o barieră protectoare elastică și aderentă. Această etapă a asigurat protecția țesuturilor moi împotriva acțiunii agentului oxidant utilizat în concentrație ridicată.



Fig. 4. Cofferdam lichid fotopolimerizabil Ultradent.

După realizarea izolării câmpului operator, a fost aplicat sistemul profesional de albire Opalescence Boost (Ultradent, SUA), care conține 40% peroxid de hidrogen (figura 5). Eficiența produsului se bazează pe reacțiile chimice generate de concentrația ridicată a agentului oxidant, nefiind necesară activarea suplimentară prin surse externe de lumină. Gelul este furnizat sub formă de bi-seringă, sistem ce permite amestecarea controlată a componentelor active imediat înainte de aplicare. Acest mecanism asigură stabilitatea compoziției, manipularea sigură și eficiența clinică a procedurii de albire profesională.



Fig. 5. Setul pentru albirea dinților în cabinet stomatologic [9].

Rezultate și discuții

Lotul de studiu a inclus 29 de pacienți cu vârste cuprinse între 18 și 57 de ani, dintre care 20 femei (69%) și 9 bărbați (31%). În funcție de metoda de albire aleasă, pacienții au fost împărțiți în două grupuri: prima grupă sunt cei care au optat pentru albirea realizată în cabinetul stomatologic și a doua grupă cei care au optat pentru albirea la domiciliu. Prima grupă include 18 pacienți (62,1%), dintre care 12 femei (44,8%) și 6 bărbați (17,3%), iar cea de a doua grupă 11 pacienți (37,9%), dintre care 7 femei (24,1%) și 4 bărbați (13,8%) (figura 6).

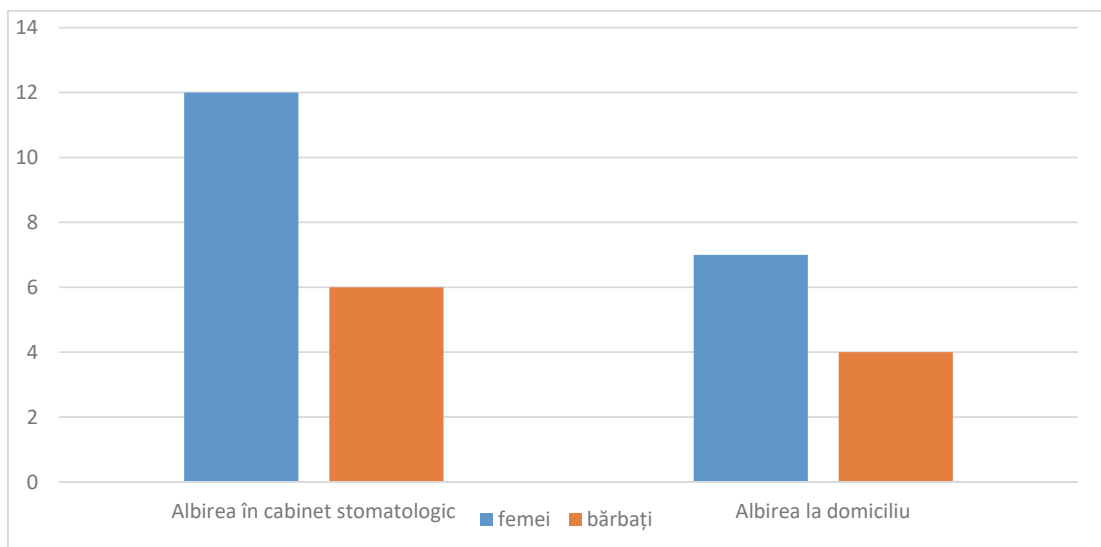


Fig. 6. Distribuția pacienților în funcție de tipul metodei de albire dentară.

Satisfacția pacienților a fost evaluată la finalul tratamentului prin intermediul unui chestionar standardizat, utilizând o scală de apreciere de la 1 la 5, unde scorul 1 indică un nivel scăzut de satisfacție, iar scorul 5 un nivel foarte ridicat.

Distribuția răspunsurilor a evidențiat un grad înalt de satisfacție generală: 62% dintre pacienți au acordat scorul 5, 24% scorul 4, 10% scorul 3, iar 4% scorul 2. Niciun pacient nu a acordat scorul 1. Analiza pe grupuri a arătat valori ușor mai ridicate în cazul pacienților tratați prin metoda profesională în cabinet, unde 67% au raportat nivel maxim de satisfacție, comparativ cu 55% în grupul tratat la domiciliu.

Notă: Ob-obturație, L-lipsă

Investigații paraclinice:

Examenul fotostatic: Nuanța inițială a dinților A3 (figura 8).

Test termic: Răspuns negativ, fără durere.

Transiluminare: Fără modificări structurale dentare.

Tratament: Ca prima etapă s-a efectuat controlul plăcii bacteriene și al depunerilor dure, urmat de igienizarea profesională a cavității bucale, înainte de procedura de albire în cabinetul stomatologic cu Opalescence Boost cu concentrația de 40%. După finalizarea igienizării, s-a determinat culoarea inițială a dinților, stabilindu-se nuanța A3. Am aplicat depărtătorul bucal, asigurând accesul și vizibilitatea câmpului operator. Izolarea câmpului de lucru am efectuat prin utilizarea buletelor de vată la nivelul vestibulului și prin aplicarea cofferdamului lichid fotopolimerizabil la nivelul marginii gingivale libere. În timpul ce asistenta fotopolimeriza cofferdamul lichid, gelul din seringă dublă a fost activat, prin efectuarea mișcărilor de amestecare și omogenizare dintre activator și substanța de bază. Am aplicat gelul pe suprafețele vestibulare ale dinților 15-25 și 35-45. Activarea gelului de albire s-a realizat după un interval de 20 minute, prin aspirarea primei aplicări și aplicarea unei noi cantități de gel, menținută pentru încă 20 de minute. La sfârșitul procedurii, gelul a fost complet îndepărtat iar suprafețele dentare au fost clătite riguros cu apă iar depărtătorul bucal și materialele de izolare au fost complet înlăturate. După prima ședință de tratament, pacienta a acuzat un grad mic de sensibilizare, care a fost rapid remisă prin utilizarea gutierelor prefabricate Ultra-EZ. Rezultatul estetic dorit, corespunzător nuanței A1, a fost obținut după două ședințe de albire dentară (figura 11).

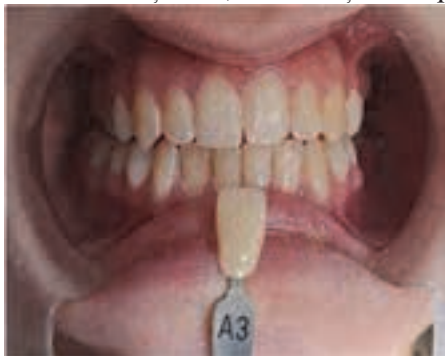

Fig. 8. Culoarea inițială-A3

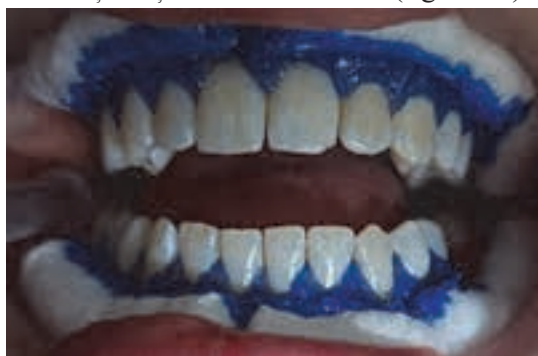

Fig. 9. Izolarea gingiei cu rulouri de vată și cofferdam

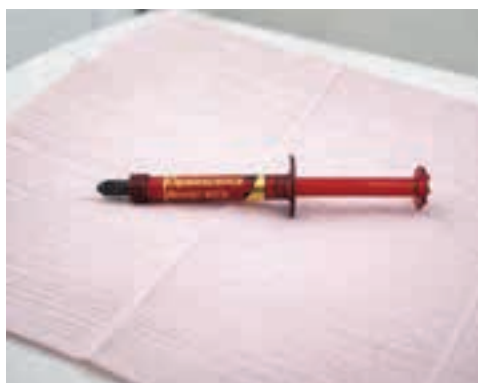

Fig. 10. Sistem de albire profesională Opalescence Boost 40%

Notă: Ob-obturație, L-lipsă

Investigații paraclinice:

Examenul fotostatic: Nuanța inițială a dinților A3,5 (figura 13).

Test termic: Răspuns negativ, fără durere.

Transiluminare: Fără modificări structurale dentare.

Tratament:

Inițial, s-a efectuat un control al stării suprafețelor dentare, cu evaluarea prezenței depunerilor moi și tari, apoi a fost urmat de igienizarea profesională a cavității bucale înainte de realizarea albirii dentare la domiciliu cu gelul Opalescence PF concentrația de 15 %. Ulterior am stabilit culoarea inițială a dinților care în cazul pacientei a fost A3,5 (figura 13). Pentru procedura de albire s-a ales metoda la domiciliu, utilizând gutiere individualizate, confecționate pe baza amprentelor care au fost realizate (figura 14). După confecționarea gutierelor a urmat proba pe modele (figura 15), apoi proba și adaptarea acestora în cavitatea bucală (figura 16), urmată de aplicarea gelului Opalescence PF cu concentrația de 15% în gutiere pe suprafețele vestibulare ale dinților. Gutierele au fost purtate zilnic, timp de 4-6 ore, pe o perioadă de 10 zile. Prima aplicare a fost efectuată sub supraveghere în cabinetul stomatologic, pentru explicarea corectă a tehnicii și a recomandărilor de utilizare, iar procedura a fost continuată ulterior la domiciliu. După această perioadă, s-a obținut nuanța dinților A2 (figura 20). La finalul tratamentului de albire dentară, s-a aplicat gelul desensibilizant UltraEZ (figura 21), pe bază de nitrat de potasiu 3% și fluorură de sodiu 0,25% (NaF neutru), timp 30 de minute pe zi până la remiterea simptomelor de hipersensibilitate dentinară.

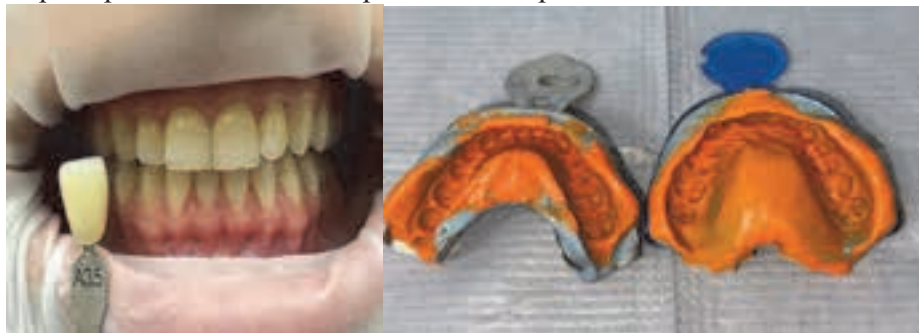

Fig. 13. Nuanța inițială a dinților A 3,5 Fig. 14. Realizarea amprentelor

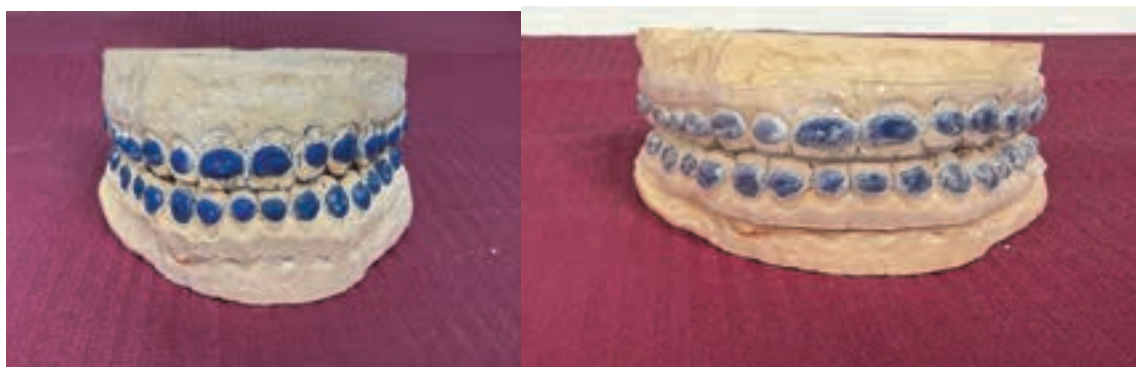

Fig. 15. Modelele de lucru

Fig. 16. Proba gutierelor pe modele

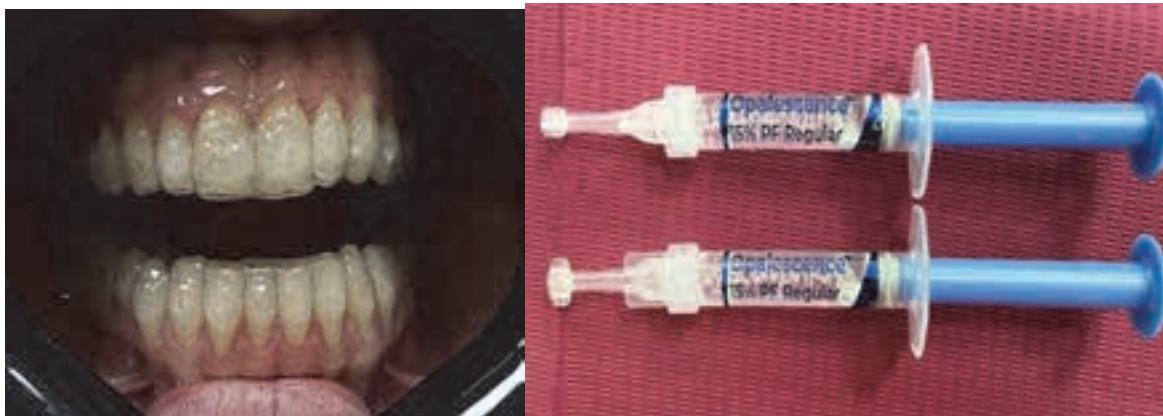

Fig. 17. Proba gutierelor în cavitatea bucală Fig. 18. Gelul Opalescence PF concentrația 15%

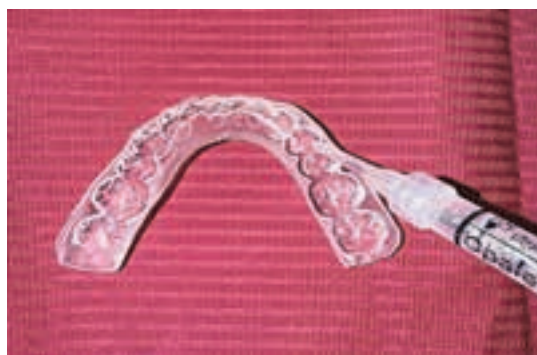

Fig. 19. Aplicarea gelului Opalescence PF 15% în zona frontală

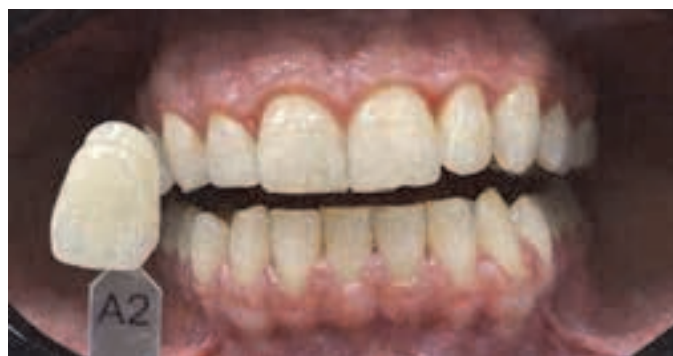

Fig. 20. Nuanța finală a dinților A2

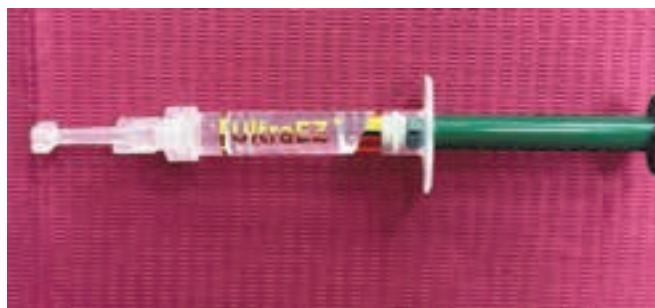

Fig. 21 Gelul desensibilizant UltraEZ

Concluzii

1. Procedurile de albire dentară sunt solicitate de pacienți din ambele categorii de gen, cu o predominanță în rândul persoanelor tinere. Motivația principală este reprezentată de dorința de îmbunătățire a esteticii zâmbetului și de creștere a încrederii în sine, atât în context social, cât și profesional.

2. Analiza comparativă a metodelor evidențiază o eficiență cromatică superioară a albirii realizate în cabinet, caracterizată prin obținerea unor rezultate rapide și vizibile într-un timp redus. Albirea la domiciliu reprezintă o alternativă eficientă, asociată cu o incidență mai redusă a sensibilității dentare și cu un grad crescut de confort pentru pacient.
3. Ambele metode analizate s-au dovedit sigure și eficiente clinic, diferențele fiind determinate în principal de concentrația agentului oxidant, durata tratamentului și modul de monitorizare terapeutică.

Bibliografie

1. Bașan Tosun M., Yaman B.C., Tepe H., Çeliksöz Ö. Overview of vital teeth bleaching methods and utilized materials by dentists. In: *Cyprus Journal of Medical Sciences*. 2024, nr. 9 (6), pp. 390–397.
2. Blatz M.B., Chiche G., Bahat O., Roblee R., Coachman C., Heymann H.O. Evolution of aesthetic dentistry. In: *Journal of Dental Research*. 2019, nr. 98 (12), pp. 1294–1300.
3. Gorea C., Călin P., Nicolaiciuc V., Eni L., Ciobanu S. Restaurările estetice dentare ale grupului frontal de dinți. În: *Revista Medicală Stomatologică*. 2020, nr. 2(55), pp. 33–41. ISSN 1857-1328.
4. Iruša K., Abd Alrahaem I., Nguyen Ngoc C., Donovan T. Tooth whitening procedures: a narrative review. In: *Dentistry Review*. 2022, nr. 2 (3), art. 100055. doi: 10.1016/j.dentre.2022.100055.
5. Kwon S.R., Wertz P.W. Review of the mechanism of tooth whitening. In: *Journal of Esthetic and Restorative Dentistry*. 2018, nr. 30 (2), pp. 116–121.
6. Lazarescu F. *Incursiune în estetica dentară*. București: 2013. 368 p.
7. Erkodent. *Erkodur® Thermoforming Foils*. Disponibil la: <https://www.erkodent.com/en/products/materials/erkodur> [accesat la 27.02.2026].
8. Grand View Research. *Teeth Whitening Market Size, Share & Trends, 2023–2030*. Disponibil la: <https://www.grandviewresearch.com/industry-analysis/teeth-whitening-market> [accesat la 23.02.2026].
9. Sylphar NV. *iWhite Instant Whitening Mouthwash*. Disponibil la: <https://www.iwhiteinstant.com> [accesat la 26.02.2026].
10. Ultradent Products, Inc. *Opalescence Go™ – Prefilled Whitening Trays – 10% & 15% Hydrogen Peroxide*. Disponibil la: <https://www.ultradent.com/products/categories/whitening/take-home/opalescence-go?group=22469> [accesat la 17.02.2026].

METHODS AND TECHNIQUES OF TOOTH WHITENING

Spînosu Sanduța, student, Faculty of stomatology, „Nicolae Testemițanu” SUMPh

Bodrug Valentina, PhD, assoc. prof., Department of odontology and periodontology „Sofia Sîrbu”, „Nicolae Testemițanu” SUMPh

Background. The smile represents one of the most important facial expressions in human communication, playing a fundamental role in the expression of positive emotions and in the establishment of interpersonal relationships. Dental aesthetics, particularly tooth color, has a significant impact on self-perception and social interactions.

Objective of the study. The aim of this study was to evaluate the effectiveness and tolerability of two tooth whitening approaches, in-office bleaching and at-home bleaching and to analyze their impact on patient satisfaction.

Material and methods. The study was conducted on a group of 29 participants, who were divided into two groups: 18 patients underwent in-office bleaching, while 11 patients were treated using an at-home bleaching protocol. In-office whitening was performed using Opalescence Boost gel with a concentration of 40% hydrogen peroxide. For at-home whitening, Opalescence PF gel (Ultradent, USA) containing 15% carbamide