

ASPECTE CLINICO – RADIOLOGICE ÎN TRATAMENTUL FUNCȚIONAL AL RETROGNAȚIEI MANDIBULARE

Buzatu Andreea, studentă, Facultatea de stomatologie, USMF „Nicolae Testemițanu”

Mihailovici Corina medic ortodont

Ciumeico Lucia, dr. șt. med., conf. univ., Catedra de ortodonție și ortopedie dento-facială, USMF „Nicolae Testemițanu”

Mihailovici Pavel, medic ortodont

Buzatu Valentin, medic stomatolog

Mihailovici Gheorghe, dr. șt. med., conf. univ., Catedra de ortodonție și ortopedie dento-facială, USMF „Nicolae Testemițanu”

Rezumat.

Introducere. Retrognația mandibulară este definită ca o poziție posterioară a mandibulei în raport cu baza craniului. Anomalia e una din cele mai răspândite tulburări de creștere a scheletului facial, cu o prevalență de 41%-56%. Studiul realizat în Republica Moldova de Trifan V. (2015) pune în evidență anomalia la $17,7 \pm 0,92\%$ copii.

Scopul lucrării: Analiza semnelor faciale și ocluzale la pacienți cu retrognație mandibulară și evaluarea acestora în urma aplicării tratamentului ortodontic funcțional. **Obiective:** 1. Aprecierea semnelor faciale la pacienții cu retrognație mandibulară; 2. Determinarea dereglărilor ocluzale și evaluarea acestora în urma tratamentului funcțional; 3. Stabilirea evoluției semnelor faciale în urma aplicării tratamentului cu Twin blocuri Clark.

Material și metode. Studiul este descriptiv retrospectiv, în perioada anilor 2023-2026. În cercetare s-au inclus 15 pacienți cu anomalie de clasa II după Angle, asociată cu poziție posterioară a mandibulei. În diagnostic s-au utilizat: metode radiologice (ortopantomografie, cefalometrie), studiu biometric de model (Pont, Korchaus), examen fotostatic după Subtelny. În tratament s-au aplicat Twin blocurile Clark.

Rezultate și discuții. La 11 (73%) pacienți s-au depistat dereglări respiratorii. Unghiul SNB a evidențiat valori între 70° și 77° , ce indică poziția posterioară a mandibulei în raport cu baza craniană. Unghiul ANB a avut valori între 5° și $7,5^\circ$, confirmând relația sagitală de clasa II Angle. S-a depistat o compresie a aradelor dentare cu 4-6 mm. În urma tratamentului funcțional s-a reușit majorarea unghiului profilului țesuturilor moi după Subtelny cu o medie de 5° ,

Concluzii: La toți pacienții s-a depistat profil convex cu retragerea mentonului, în 11 (73,3 %) cazuri s-au determinat dereglări respiratorii. Aplicarea tratamentului funcțional cu Twin blocurile Clark a permis corectarea raporturilor dinților laterali și frontali în trei planuri ale spațiului. S-a reușit majorarea unghiului profilului țesuturilor moi după Subtelny cu 5° .

Cuvinte-cheie: anomalie dento-maxilară, retrognație mandibulară, Twin blocuri Clark.

Introducere.

Încă din antichitate, ființa umană căuta să-și restabilească aspectul fizionomic și simetria facială prin diverse dispozitive. Odată cu progresul în domeniul ortodonției, au apărut diverse concepte și modalități de îmbunătățire a armoniei dento-faciale, abordând problemele dinților înghesuiți sau a aradelor dentare nealiniate [3]. Fratu A. Afirmă că anomaliile dento-maxilare (AnDM) sunt considerate tulburări în creșterea și dezvoltarea aparatului dento-maxilar, sub acțiunea factorilor etiologici regionali, locali și funcționali. Aceștia determină tulburări funcționale și estetice, care produc modificări anatomice și apariția semnelor clinice ale anomaliilor [5]. Conform Organizației Mondiale a Sănătății, anomaliile dento-maxilare ca afecțiune stomatologică au o frecvență ridicată, situându-se pe locul trei mondial după procesele carioase și boala parodontală [25].

Retrognația mandibulară este definită ca o poziție anormală a mandibulei în raport cu baza craniană anterioară. „Retro” – semnifică o creștere sau poziție deficitară, iar „gnathia”- se referă la maxilare (în special la mandibulă). Majoritar relația dintre bazele maxilare și morfologia cranio-facială determină malocluzia unei persoane, această disgnație e adesea asociată cu malocluzia scheletică de clasa II, care apare la 23-29% din populația mondială și are o etiologie poligenică. Retrognația mandibulară e asociată cu probleme estetice și, în cazuri grave, cu apneea obstructivă în somn [1,4].

McNamara afirmă că, retruzia mandibulară este mai frecvent asociată cu malocluzia de clasa II decât prognatismul maxilar. Gestionarea anomaliei este o provocare majoră pentru medicii ortodonți în tratamentul și gestionarea ulterioară a cazului clinic cu succes [24].

Retrognația mandibulară e una din cele mai răspândite tulburări de creștere a scheletului facial în Europa de Vest, cu o prevalență de 41% - 56%, însoțită des de malocluzie de clasa II, [56]. Conform Lombardo G. prevalența malocluziei de clasa II e de 20,2 %, iar E. Aikins a raportat o frecvență de 3,9 % pentru subdiviziunea I și de 10,7 % pentru subdiviziunea II. Gelgör I. sugerează o prevalență de 40 % pentru subdiviziunea I și 4,7% pentru subdiviziunea II. Aceste diferențe de procentaj depind de țară, regiune, etnie și alte particularități individuale [12,].

Malocluzia de clasa II e foarte frecventă, cu o incidență de 19,56% la nivel global, principala cauză a acestei anomalii este retrognația mandibulară, prezentă la 48 % din pacienți. Conform altui studiu această disgnație e prezentă la 23-29% din populația mondială [13]. După Enache, malocluzia de clasa II, subdiviziunea I reprezintă 55 % din totalul de malocluzii. Studiul realizat în Republica Moldova de Trifan.V și Lupan I. (2015) pune în evidență frecvența anomaliei de clasa II de $17,7 \pm 0,92\%$. Conform Bușmachiu I., la băieți, ocluzia distală constituie 32,92 % și la fete 30,62% în urma examinării a 1252 copii, cu vârsta între 7-16 ani, la vârsta de 18 ani, frecvența ocluziei distale este de 13,21% [4,22].

Pacienții cu schimbări scheletare optează cât mai rapid la un tratament ortodontic pentru obținerea unei armonii cranio-faciale. Tratamentul are ca scop corectarea anomaliilor dento - maxilare prin deplasarea dinților în poziții corecte și alinierea maxilarelor. Astfel, medicii ortodonți pot îmbănătăți estetica facială, simetria, echilibrul și armonia generală al feței [8,14].

În retrognația mandibulară tratamentul precoce este favorabil în puseul de creștere mandibulară și include:

1. Colaborarea interdisciplinară cu terapie generală a patologiilor de sistem și ulterior terapia locală ortodontică;
2. Observarea, controlul și prevenirea precoce a obiceiurilor vicioase;
3. Alăptarea naturală la sân cel puțin 6 luni pentru o dezvoltare armonioasă a scheletului facial;
4. Înlăturarea respirației orale în colaborare cu medicul ORL, prin îndepărtarea factorului obstructiv, adenoidi hipertrofici, urmată de exerciții și aparate ortodontice adecvate în realizarea echilibrului labio-lingual;
5. Reeducarea masticației leneșe prin activarea controlată a mișcărilor mandibulei și formarea activă a stereotipului de masticație;
6. Corectarea tulburărilor de fonație în colaborare cu un logoped;
7. Terapia miofuncțională cu exerciții de reeducarea mușchilor propulsori ai mandibulei;
8. Menținerea continuității și funcționalității arcașelor dentare prin spațiu suficient și stabil în erupția sau pierderea precoce a dinților [7,8,].

În perioada dentiției mixte, odată cu schimbul fiziologic, la copii cu vârsta între 7 și 12 ani au loc schimbări dinamice la nivel dentar, scheletal, muscular, articular. În acest interval se realizează schimbări și transformări a scheletului cranio-facial prin constituirea unei noi ocluzii dentare [10,28]. Intervenția ortodontică, în perioada dentiției mixte, are un impact terapeutic eficient prin identificarea și corectarea precoce a dezechilibrelor dento-maxilare, ameliorând sănătatea orală și emoțională a copilului în societate [12,21]

Particularitățile tratamentului în perioada dentiției mixte:

- abordarea multidisciplinară a anomaliei dento-maxilare cu neonatologul, medicul ORL, logopedul, medicul pediatru, psihoterapeutul și medicul ortodont;
- cooperarea cu pacientul asupra timpului care îl necesită, începutul și finalul tratamentului, care începe din dentiția mixtă și se poate finaliza la maturitate, odată cu dentiția permanentă;
- evaluarea potențialului de creștere a sistemului cranio-facial;
- aplicarea tratamentului profilactic și interceptiv;
- reeducarea obiceiurilor vicioase și a musculaturii, fiindcă „funcția determină forma”;
- menținerea spațiului pe arcada dentară;
- realizarea tratamentului în două faze terapeutice ;
- necesitatea monitorizării erupției și pierderii în termenii normali a dinților;
- utilizarea aparatelor funcționale sau ortopedice pentru a obține rapoarte echilibrate scheletale și dentare [11,15,20].

Prin structura dinamică, complexă a aparatului dento-maxilar și plasticitatea sa, în perioada de creștere, în tratamentul ortodontic se utilizează diverse tipuri de aparate ortodontice: mobilizabile, mobile și fixe, exercitând forțe optime asupra sistemului stomatognat. Astfel se poate influența creșterea și dezvoltarea corectă a complexului cranio-facial și permit corectarea anomaliilor dento-maxilare [13, 20]. În plus, ortodonția poate aborda probleme legate de poziționarea și alinierea maxilarelor, cum ar fi proeminența sau retruzia maxilarelor. Prin re poziționarea maxilarelor și obținerea unei poziții corecte, tratamentul ortodontic poate îmbunătăți proporțiile generale ale feței, plăcut din punct de vedere estetic [22,24].

Tratamentul ortodontic nu se limitează doar la corectarea dinților, ci abordează și probleme legate de țesuturile moi: gingii, buze și mușchii faciali, care joacă un rol semnificativ în estetica facială. Prin evaluarea competenței labiale, a arcului zâmbetului, a liniei mediene a feței, a proporționalității etajelor și a tonusului muscular se poate interveni și îmbunătăți aspectul fizic, funcțional și psihologic al pacientului [14,19].

Un rol major îl ocupă optimizarea poziției buzelor și a esteticii zâmbetului, luând în considerare factori precum dimensiunea și forma dinților, grosimea buzelor și arcul zâmbetului. Prin planificarea atentă a tratamentului, ortodonții obțin un echilibru între dinți, buze și țesuturile moi din jur. Beneficiile emoționale și psihologice ale tratamentului ortodontic pot fi profunde, îmbunătățind nu numai aspectul fizic, dar și încrederea în sine și starea generală de bine [16,18]. Pacienții raportează adesea că se simt mai încrezători și mai confortabili în mediul social și profesional după ce au urmat un tratament ortodontic. Efectele pozitive ale lui depășesc sfera individuală, influențând relațiile interpersonale și calitatea vieții. Un zâmbet plin de încredere poate îmbunătăți abilitățile de comunicare, favoriza interacțiunile pozitive și lăsa o impresie de durată celor din jur [17, 21].

Scopul lucrării:

Analiza semnelor clinice faciale și ocluzale la pacienți cu retrognație mandibulară și evaluarea acestora în urma aplicării tratamentului ortodontic funcțional.

Obiectivele lucrării:

1. Aprecierea semnelor clinice faciale la pacienții cu retrognație mandibulară;
2. Determinarea dereglărilor ocluzale în cazul prezenței retropoziției mandibulare și evaluarea acestora în urma tratamentului funcțional;
3. Stabilirea evoluției semnelor clinice faciale la pacienții cu retrognație mandibulară în urma aplicării tratamentului cu Twin blocuri Clark

Material și metode de cercetare

Studiul realizat este unul descriptiv retrospectiv, în cadrul Catedrei de Ortodonție și ortopedie dento-facială al Universității de Medicină și Farmacie „Nicolae Testemițanu”, în perioada anilor 2023-2026. În cercetarea clinică s-au inclus 15 pacienți cu anomalie de clasa II după Angle, asociată cu poziție posterioară a mandibulei, selectați în urma fișelor medicale de observație analizate. Lotul a inclus 6 pacienți de sex feminin

și 9 de sex masculin, cu vârsta cuprinsă între 8 – 12 ani, aflați în perioada de dentiție mixtă. Pacienții au fost selectați în baza următoarelor **criterii de includere**: retrognație mandibulară confirmată prin examene complementare: rapoarte ocluzale distalizate la nivel molar și canin; unghi SNB micșorat; unghi ANB majorat; vârsta între 8 – 12 ani, lipsa tratamentelor ortodontice anterioare.

Criteriile de excludere: pacienți în afara perioadei de creștere; anomalii dento-maxilare de clasa I și III după Angle; examene suplimentare neveridice; tratamente ortodontice realizate anterior; malformații congenitale oro-faciale; sindroame cranio-faciale; tulburări endocrine grave (deficit de hormonul somatotrop); tulburări metabolice osoase;

Pentru o evaluare completă a pacienților, stabilirea factorului cauzal al anomaliei dento-maxilare și elaborarea planului de tratament, s-au realizat multiple investigații clinice și suplimentare. S-a colectat examenul clinic al pacientului, informațiile culese privesc: datele personale (numele și prenumele pacientului, sexul, data nașterii, adresa la domiciliu), motivul prezentării pacientului (estetic sau funcțional), antecedentele copilului (heredo -colaterale, personale – generale, stomatologice). A urmat examinarea clinică generală pentru evaluarea stării de sănătate psihosomatică a pacientului. S-a apreciat dezvoltarea pacientului corespunzătoare vârstei, statusul psihologic, postura și tipologia somatică a copilului.

Examenul clinic exooral și endooral s-a axat spre determinată integritatea și colorația părților moi superficială și profundă, simetria și proporționalitatea etajelor feței, s-a determinat indicele facial, indicile cranian. Examinarea buzelor a presupus evaluarea culorii mucoasei labiale, tonicitatea musculaturii periorale, ocluzia labială. S-a determinat tipul de profil labial și poziția mentonului, starea plicilor labio-mentonieră și nazo-labiale.

Examenul endooral a evidențiat starea vestibulului bucal, aspectul frenurilor și inserția lor, textura, culoarea și integritatea mucoasei gingivale și parodontale. A urmat examinarea arcadelor dentare, starea dinților, prin analiza poziției, formei, culorii, integrității.

În funcție de starea clinică s-au realizat examenele complementare: fotostatic, studiul de model, examenul radiologic: ortopantomografia, teleradiografia și tomografia computerizată cu fascicul conic(CBCT). La examenul fotostatic s-a utilizat analiza lui Subtelny, evaluând corelarea convexității profilul țesuturilor moi cu cel scheletal. Ea se împarte în trei componente: convexitatea profilului scheletal, a țesuturilor moi și analiza generală a profilului facial.

În studiul de model s-au utilizat metodele Pont și Korkhaus. Indicele lui Pont indică dimensiunea arcadelor dentare în sens transversal, în funcție de suma diametrelor incisivilor superiori. Indicele Korkhaus s-a determinat prin măsurări la nivelul premolarilor și molarilor pe linia mediană și a apreciat lungimea arcadelor dentare.

Din examenele radiologice s-au aplicat ortopantomografia și teleradiografia în profilul cefalometria după Tweed. Metoda se bazează pe analiza unui triunghi, laturile căruia sunt: planul mandibular, planul orizontal de la Frankfurt și planul incisivului central inferior. La intersecția acestor planuri se formează anumite unghiuri: unghiul IMPA – dintre planul mandibular și axa incisivului central inferior, unghiul FMA – dintre planul mandibular și planul orizontal Frankfurt, unghiul FMIA – dintre planul orizontal de la Frankfurt și axa incisivului central inferior. FMA indică direcția de creștere cu o valoare medie de 25°.

Rezultate obținute și discuții.

În urma anizei lotului de 15 pacienți cu vârste cuprinse între 8 – 12 ani, 6 pacienți erau de sex feminin și 9 de sex masculin La 11 (73%) s-au depistat dereglări respiratorii.

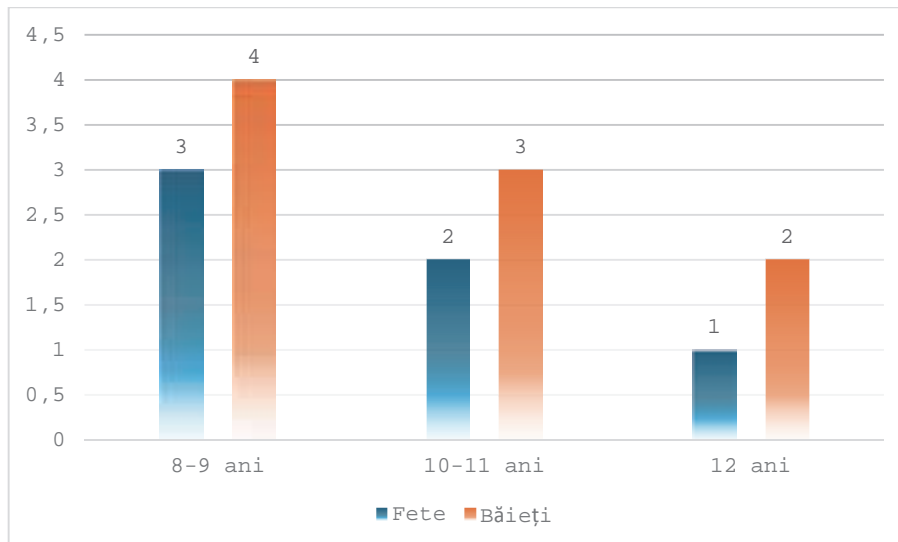


Figura 1. Repartizarea pacienților conform vârstei și sexului.

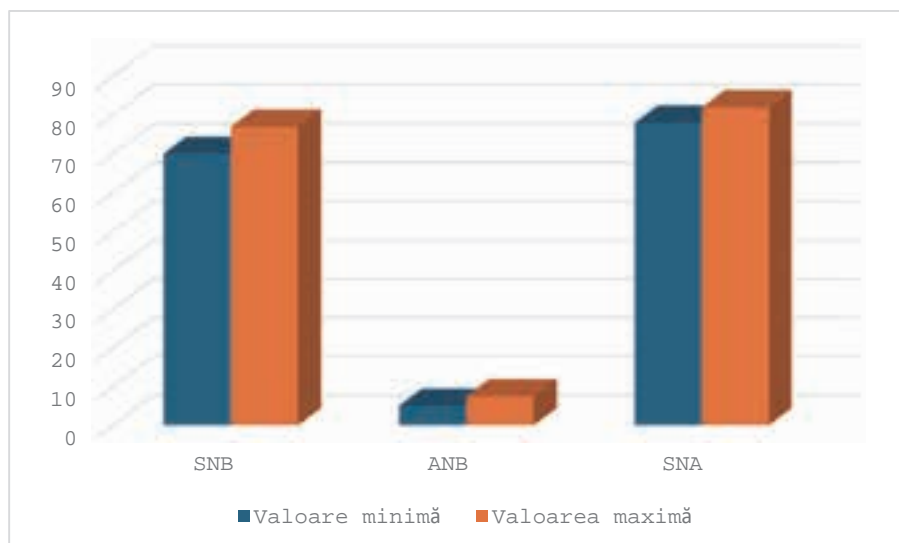


Figura 2. Intervalul de variație a unghiurilor SNB, ANB și SNA în lotul pacienților cu retrognație mandibulară.

În urma studiilor cefalometrice, prin analiza unghiurilor SNB, ANB și SNA s-au confirmat particularitățile scheletale ale lotului cu retrognație mandibulară (figura 6). S-a evaluat valoarea minimă și maximă a unghiurilor pentru a evidenția gradul de severitate a anomaliilor în cadrul lotului de cercetare. Unghiul SNB a evidențiat valori minime de 70° și maxime de 77°, ceea ce indică poziția posterioară a mandibulei în raport cu baza craniiană. Unghiul ANB a căpătat valori între 5° și 7,5°, depășind valorile fiziologice și confirmând relația sagitală de clasa II după Angle. Unghiul SNA, a prezentat valoarea minimă de 78° și maximă de 82°, apropiate de normă, sugerând poziționarea fiziologică a maxilei în raport cu baza craniului, așadar discrepanța în plan sagital este în conformitate cu poziționarea distală a mandibulei.

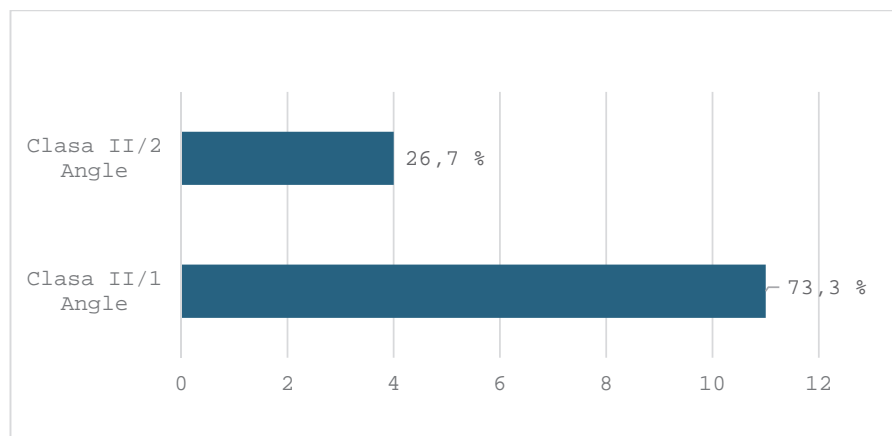


Figura 3. Distribuția retrognației mandibulare în anomalia de clasa II după Angle

Pacienții din studiu au prezentat retrognație mandibulară cu predominarea malocluziei de clasa II Angle, însă subdiviziunile au arătat date diferite (figura 3). Pacienți asociați cu anomalie de clasa II/2 au constituit 26,7 % din numărul total, iar de clasa II/1 – 73,3%, ceea ce sugerează o corelație mai frecventă cu malocluzia de clasa II/1. Aceste date, raportate la literatura de specialitate corespund cu studiile făcute de Gelgör, unde clasa II/1 a prevalat cu 35,3 % mai mult, dar contrazic rezultatele obținute de Aikins unde prevalează anomalia de clasa II/2 cu 6,8 % mai frecventă decât clasa II/1 Angle. [12].

Evaluarea tratamentului retrognației mandibulare poate fi urmărit prin prezentarea unui **caz clinic**: pacient M, 9 ani, sexul feminin, domiciliu: Chișinău. **Acuze:** dereglări estetice prin poziția posterioară a mentonului și profil convex, ce afectează psihicul și încadrarea socială a pacientului, cât și tulburări funcționale de respirație, masticatie, fonație și apnee în somn. Din spusele părinților anterior s-a efectuat un tratament ortodontic cu un aparat mobilizabil, scopul căruia a fost expansiunea arcadei dentare superioare și corectarea unor malpoziții dentare.

Examenul facial: tegumentele roz-pale, normale. Față simetrică, etaje proporționale, buze uscate, fisurate, cu competență labială scăzută, static fiind interdeschise. La ocluzia voluntară a buzelor se evidențiază contracția mușchiului mentonier cu simptomul „coajă de portocală”. Șanțurile nazo-labiale șterse, șanțul labio – mentonier accentuat

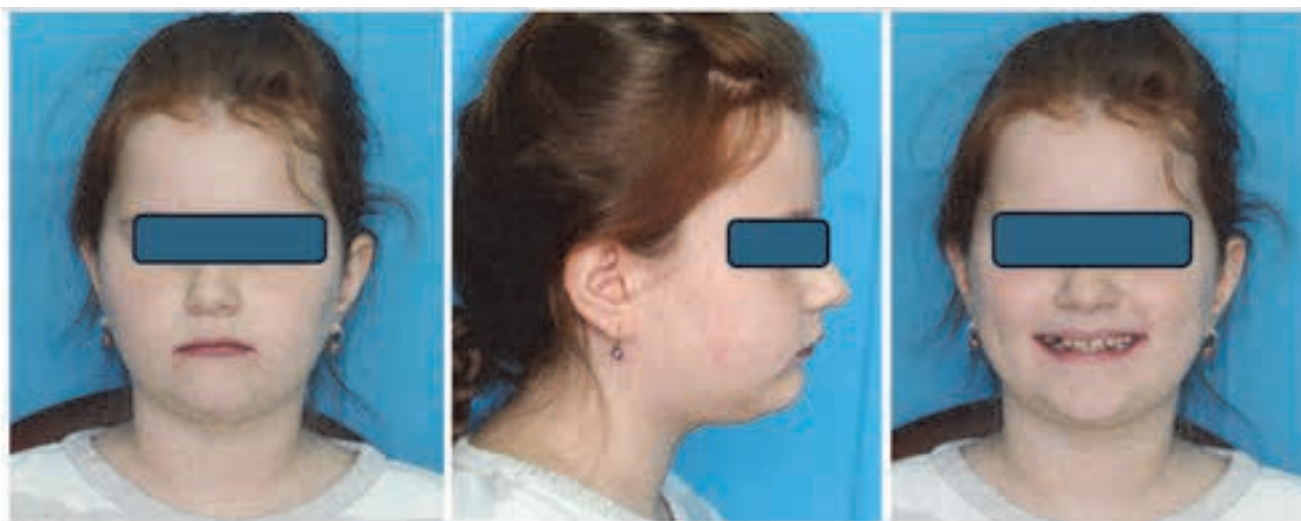

Figura 4. Aspect facial al pacientei pretratament

Profilul facial și profilul țesuturilor moi este convex, proiecție spre posterior a mentonului. Mandibula este în retropoziție față de baza craniană, menton hipodezvoltat, treaptă labială distalizată cu răsfrângerea buzei inferioare care e retrudată concomitent cu mandibula, buza superioară proeminentă.

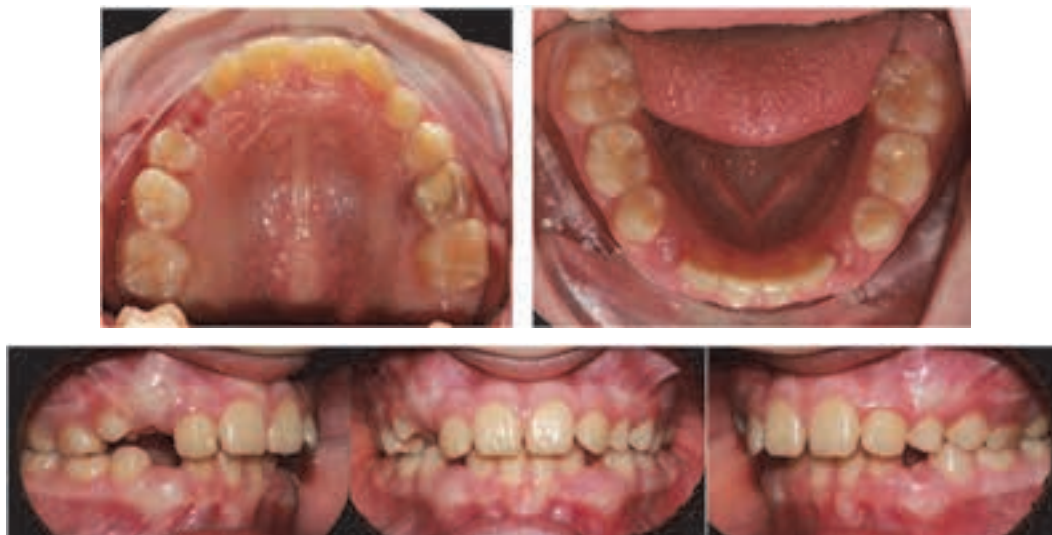

Figura 5. Starea cavității orale pretratament

Examenul endobucal: deschiderea cavității orale este de 4-6 mm. Șanțul vestibular are adâncime de 9 mm, de culoare roz-pal. Frenurile buzei și al limbii au inserție și aspect în limitele normei. Limba este de culoare roz, cu suprafață umedă, dimensiune, formă și tonicitate - fiziologică, fără depuneri anormale. Arcada dentară superioară are formă de semielipsă, cea inferioară - parabolă. La evaluarea statutului dentar - dentiție mixtă. Raport molar și canin distalizat bilateral, în plan transversal - cuspidii vestibulari a dinților laterali superiori acoperă cuspidii vestibulari a celor inferiori. Dinții frontali superiori au o înclinație vestibulară și îi acoperă pe cei inferiori cu $\frac{1}{2}$, overjet de 4mm. În plan transversal - linia interincisivă superioară deviază spre dreapta cu 1,5 mm.

Examenul paraclinic a inclus realizarea ortopantomografiei, teleradiografiei de profil și studiul biometric de model (aplicarea metodelor Pont, Korkhaus, Bolton).

Examinarea ortopantomografiei (figura 6) a evidențiat o dentiție mixtă, dinții 16, 26, 11, 12, 21, 22, 31, 32, 41, 42 sunt erupți în cavitatea bucală cu rădăcinile formate, iar 17, 27, 37, 47, 33, 43 sunt la etapa de erupție cu rădăcinile încă în formare. Dinții 53, 54, 55, 6,3, 6,5 sunt cu rădăcinile la diferite etape de rezorbție. Se identifică pe clișeu radiologic și mugurii molarilor trei permanenți la arcada superioară și inferioară cu insuficiență de spațiu pentru erupție. Analiza cefalometrică în urma realizării teleradiografiei a validat diagnosticul de retrognație mandibulară prin valorile cefalometrice ($SNB=75^\circ$). Valoarea unghiului $FMA=19^\circ$ - indică un tip de creștere hipodivergent; unghiul $FMIA=68^\circ$ și unghiul $IMPA=93^\circ$ redau o proclinare a incisivilor inferiori în raport cu planul mandibular.

Analiza cefalometrică în urma realizării teleradiografiei a validat diagnosticul de retrognație mandibulară prin valorile cefalometrice ($SNB=75^\circ$). Valoarea unghiului $FMA=19^\circ$ - indică un tip de creștere hipodivergent; unghiul $FMIA=68^\circ$ și unghiul $IMPA=93^\circ$ redau o proclinare a incisivilor inferiori în raport cu planul mandibular.

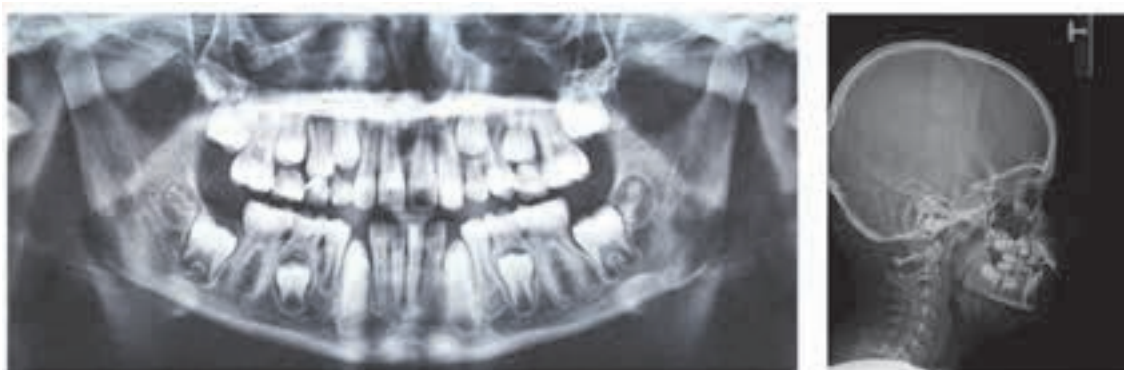

Figura 6. Examenul radiologic prin ortopantomografie și teleradiografie

Tabelul 1. Datele studiului biometric de model după Pont și Korkhaus

| Parametru | Valoare (mm) | Norma (mm) | Diferența (mm) |
|--------------|--------------|------------|----------------|
| SI | 29 | | |
| si | 22 | | |
| 14 ↔ 24 sup. | 34 | 36 | 2 |
| 16 ↔ 26 sup. | 44 | 45,3 | 1,3 |
| 34 ↔ 44 inf. | 32 | 36 | 4 |
| 36 ↔ 46 inf. | 42 | 45,3 | 3,3 |
| 1 ↔ 4 sup. | 17 | 19,0 | 2,0 |
| 1 ↔ 4 inf. | 16 | 17,0 | 1,0 |

Pentru precizia diagnosticului s-a realizat și analiza biometrică de model după metodele Pont și Korkhaus. Datele depistate sunt reflectate în tabelul 4. Se observă o compresie a arcadelor dentare de gradul I cu un deficit de 1-2 mm la arcada superioară și de 3-4 mm la cea inferioară. Parametrii transversali sunt micșorați cu 1-2 mm.

În urma analizei datelor examenului clinic și paraclinic s-a stabilit diagnosticul definitiv: **Malocluzie de clasa II/1 Angle, retropoziție mandibulară, compresia arcadelor dentare de gradul I.** *Plan de tratament:* 1. Expansiunea arcadelor dentare. 2. Instalarea mandibulei în poziție corectă. 3. Corectarea raportului dinților frontali și malpozițiilor dentare. 4. Asigurarea erupției corecte a caninilor. 5. Observație.

La prima etapă de tratament s-a decis aplicarea aparatului ortodontic mobil Twin blocurile Clark. În construcția aparatului superior s-a inclus: dispozitiv de expansiune – șurub ortodontic, arc vestibular, croșetele Adams ca elemente de ancorare, arcuri în „S” în zona incisivilor centrali. Aparatul a fost individualizat și s-a prevăzut o purtare pe un interval de 12 luni, cu controale periodice la 4-6 săptămâni. Pacienților li s-a indicat un program de purtare a aparatelor de circa 20 -22 ore/zilnic, asociată cu activarea sistemelor de expansiune a arcadelor dentare prin rotația șurubului la un sfert de cerc-90°, odată la cinci zile și întreținerea unei igiene bucale corecte.

Datorită cooperării eficiente medic – pacient, precum și respectarea indicațiilor terapeutice, tratamentul a fost finalizat în decurs de 12 luni, cu atingerea obiectivelor majore inițial stabilite.



Figura 7. Twin blocurile Clark utilizate în tratament

La finalul tratamentului cu Twin blocurile Clark pot fi observate modificări pozitive ale parametrilor faciali: ușoară majorare a etajului inferior al feței, buze lipite în stare de repaos, a apărut o conturare a plicii nazo-labiale, adâncimea plicii labio-mentoniere s-a micșorat, profilul facial este drept. Endobucal observăm o ușoară tendință de clasa III la nivel molar în plan sagital. Raportul caninilor s-a îmbunătățit. Incisivii inferiori sunt în contact cu cei superiori, acoperirea incisivală este de 2 mm, linia interincisivală inferioară e ușor deviată spre stânga. La această etapă pacienta a trecut la etapa de stabilizare, care s-a realizat cu placa Hawley cu plan retroincisival înclinat, purtată timp de un an, în regim de noapte.

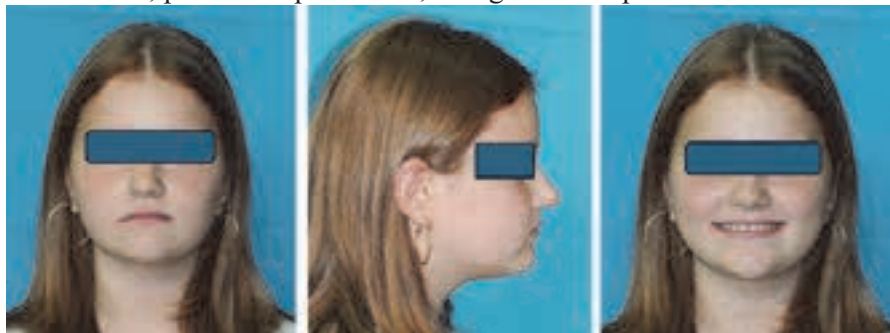

Figura 8. Aspect facial și starea ocluziei la finalul tratamentului funcțional

Aspectul facial și starea ocluziei peste cinci ani de la finele tratamentului poate fi urmărită în figura 9.

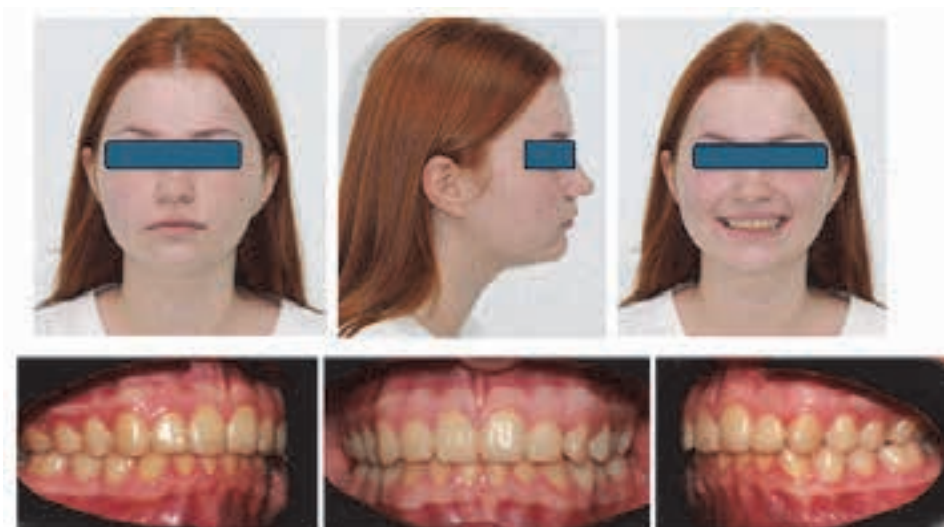

Figura 9. Aspect facial și ocluzal la 5 ani de la finele tratamentului funcțional.

Concluzii: 1. La toți pacienții s-a depistat profilul convex cu retragerea mentonului, plica labio-mentonieră accentuată, în 11(73,3%) cazuri s-au determinat buze uscate, fisurate și simptomul „coajă de portocal” pe menton; 2. Utilizarea tratamentului funcțional al retrognației mandibulare cu Twin blocurile Clark a permis corectarea raporturilor dinților laterali în trei planuri ale spațiului, corectarea raportului dinților frontali în plan sagital și vertical. Poziția liniei interincisivale a putut fi influențată mai puțin. 3. S-a reușit majorarea unghiului profilului țesuturilor moi după Subtelny, a poziției buzelor (după linia lui Steiner), fapt ce demonstrează modificarea pozitivă a parametrilor faciali și a esteticii pacienților.

BIBLIOGRAFIE

1. Alfuriji S, Alofi A, Albalawi M, et al. Parents' awareness towards preventive and interceptive orthodontic treatment. *BMC Res Notes*. 2025;18(1). doi:10.1186/s13104-025-07091-9
2. Aurel V. Fratu. *Ortodonție - Diagnostic Clinică Tratament*. Editura Vasiliana_ '98; 2002.
3. Avornic L. *Ortodonție: Profilaxia Prenatală Și Postnatală a Anomaliilor Dento-Maxilare. Ereditatea Și Aberațiile Cromozomiale*. „Paradia Media” SRL; 2019.
4. Calfa S, Avornic-Ciumeico L, Untilă C. Tratamentul ortodontic în două etape în anomaliile clasa II Angle. *Congresul consacrat aniversării a 75-a de la fondarea Universității de Stat de Medicină și Farmacie „Nicolae Testemițanu”*. Published online October 2020.
5. Camelia Szuhaneck, Eleonora Schiller, Adelina Grigore, Adelina Popa. *GHID DE ORTODONȚIE*. Editura „Victor Babeș”; 2019.
6. Cardarelli F, Drago S, Rizzi L, et al. Effects of Removable Functional Appliances on the Dentoalveolar Unit in Growing Patients. *Medicina (Lithuania)*. 2024;60(5). doi:10.3390/medicina60050746
7. Ciavarella D, Luciano R, Lorusso M, et al. Evaluation of Facial Aesthetic Changes in Growing Class II Patients Treated with Herbst or Elastodontics: A Retrospective Study. *Dent J (Basel)*. 2024;12(12). doi:10.3390/dj12120411
8. Dewi RK, Pradopo S, Nelwan SC. *EARLY TREATMENT OF CLASS II DIVISION I MALOCCLUSION USING TWIN BLOCK APPLIANCES: A CASE REPORT*. Vol 1. 2022.
9. Dominique V, Nofrizal R. Degree of facial profile convexity using Subtelny's analysis in patients aged 6 to 12 years. *Majalah Kedokteran Gigi Indonesia*. 2023;9(3):238. doi:10.22146/majkedgiind.81931
10. Galluccio G, Guarnieri R, Jamshir D, Impellizzeri A, Ierardo G, Barbato E. Comparative evaluation of esthetic and structural aspects in class ii functional therapy. A case-control retrospective study. *Int J Environ Res Public Health*. 2021;18(13). doi:10.3390/ijerph18136978
11. Hamidaddin MA. Optimal Treatment Timing in Orthodontics: A Scoping Review. *Eur J Dent. Georg Thieme Verlag*. 2024;18(1):86-96. doi:10.1055/s-0043-1768974
12. Huo B, Che X, Li X. Timing of early correction of mandibular hypoplasia in skeletal class II malocclusion: a review. *Journal of Clinical Pediatric Dentistry. MRE Press*. 2023;47(6):11-20. doi:10.22514/jocpd.2023.077
13. Irgin C, Öztürk T, Daşdelen MM, Çoban G. Evaluation of Tweed Cephalometric Analysis Measurements in Different Malocclusion Types: A Cross-sectional Study. *Cumhuriyet Dental Journal*. 2025;28(3):341-348. doi:10.7126/cumudj.1638294
14. Khan MI, Neela PK, Unnisa N, Jaiswal AK, Ahmed N, Purkayastha A. Dentoskeletal effects of Twin Block appliance in patients with Class II malocclusion. *Med Pharm Rep*. 2022;95(2):191-196. doi:10.15386/mpr-1989
15. Koukou M, Damanakis G, Tsolakis AI. Orthodontic Management of Skeletal Class II Malocclusion with the Invisalign Mandibular Advancement Feature Appliance: A Case Report and Review of the Literature. *Case Rep Dent. Hindawi Limited*. 2022;2022. doi:10.1155/2022/7095467
16. Lee W, Graber. *Orthodontics Current Principles and Techniques*. eventh Edition. (Greg J.Huang, Padhraig S. Fleming, Katherine W.L. Vig, eds.). Elsevier; 2023.
17. Lubis HF, Yanita S. Treatment of skeletal Class II with retrognathic mandible in growing patient using modified sagittal guidance twin-block appliance. *Dent J*. 2023;56(4):261-267. doi:10.20473/J.DJMKG.V56.I4.P261-267
18. Lucia Avornic. *Ortodonție : Factori Etiologici Și de Risc Ai Anomaliilor Dento-Maxilare*. „Paradis Media” SRL; 2019.
19. Mihailovici C, Mihailovici G, Ciumeico I, Mihailovici P. Apecte de utilizare a Twin blocurile Clark în tratamentul malocluziilor de clasa II Angle . *Medicina Stomatologică*. Published online 2021:51-58.

20. Mihailovici G, Ciumeico L, Mihailovici C, Pascari M, Buzatu A. Evaluarea semnelor faciale în tratamentul funcțional al retrognației mandibulare. *Cercetarea în biomedicină și sănătate: calitate, excelență și performanță*. Published online 2024:798-798.
21. Paddenberg-Schubert E, Kuchler E, Bitencourt Reis CL, Silva-Sousa AC, Kirschneck C. New insights into the genetics of mandibular retrognathism: novel candidate genes. *Journal of Orofacial Orthopedics*. 2025;86(5):275-283. doi:10.1007/s00056-023-00512-z
22. Parihar A V, Angamuthu KP, Sahoo R, Verma S. Management of asymmetric mandibular retrognathia with differential loading technique: A case report. *Int J Clin Pediatr Dent*. 2021;14(S1):S104-S110. doi:10.5005/jp-journals-10005-1
23. Valentina Trifan, Ion Lupan, Daniela Trifan, Sabina Calfa. Morbiditatea prin anomaliiile dento-maxilare în Republica Moldova. *Medicina Stomatologică*. 2015;(nr. 1(34)):47-51.
24. William J Clark. *Twin Block Functional Therapy Applications in Dentofacial Orthopedics*. 3rd edition. Jaypee Brothers Medical Publishers (P) Ltd.; 2015.
25. William R. Proffit. *Contemporary Orthodontics*. Sixth Edition. (Henry W. Fields, Brent E. Larson, David M. Sarver, eds.). Elsevier; 2019.

CLINICAL AND RADIOLOGICAL ASPECTS IN THE FUNCTIONAL TREATMENT OF MANDIBULAR RETROGNATHIA

Buzatu Andreea, student, Faculty of stomatology, „Nicolae Testemițanu” SUMPh

Mihailovici Corina, orthodontist

Ciumeico Lucia, PhD, assoc. prof., Department of orthodontics and dentofacial orthopedics, „Nicolae Testemițanu” SUMPh

Mihailovici Pavel, orthodontist

Buzatu Valentin, dentist

Mihailovici Gheorghe, PhD, assoc. prof., Department of orthodontics and dentofacial orthopedics, „Nicolae Testemițanu” SUMPh

Background. Mandibular retrognathia is defined as a posterior position of the mandible in relation to the base of the skull. The anomaly is one of the most common disorders of facial skeletal growth, with a prevalence of 41%–56%. A study conducted in the Republic of Moldova by Trifan V. (2015) highlights the anomaly in $17.7 \pm 0.92\%$ of children.

Objective of the study: Analysis of facial and occlusal signs in patients with mandibular retrognathia and their evaluation following functional orthodontic treatment. **Objectives:** 1. Assessment of facial signs in patients with mandibular retrognathia; 2. Determination of occlusal disorders and their evaluation following functional treatment; 3. Establishment of the evolution of facial signs following treatment with Clark Twin Blocks.

Material and methods. The study is descriptive and retrospective, covering the period 2023-2026. The research included 15 patients with Angle Class II malocclusion associated with posterior mandibular position. The diagnosis was made using radiological methods (orthopantomography, cephalometry), biometric model study (Pont, Korchaus), photostatic examination according to Subtelny. Clark Twin blocks were used in treatment.

Results and discussion. Respiratory disorders were detected in 11 (73%) patients. The SNB angle showed values between 70° and 77° , indicating the posterior position of the mandible in relation to the cranial base. The ANB angle had values between 5° and 7.5° , confirming the Angle Class II sagittal relationship. A compression of the dental arches by 4-6 mm was detected. Following functional treatment, the soft tissue profile angle according to Subtelny was increased by an average of 5° .

Conclusions: All patients were found to have a convex profile with chin retraction, and respiratory disorders were determined in 11(73.3%) cases. The application of functional treatment with Twin Clark blocks allowed the