

REFERATE GENERALE

PSOITA PURULENTĂ BILATERALĂ BILATERAL PURULENT PSOITIS

V. HOTINEANU¹., A. ILIADI²., Catedra 2 Chirurgie, N. COJUHARI³., I. Balan⁴.,

¹- dr.hab. în med, Profesor universitar., Membru corespondent al AȘ din RM, USMF "Nicolae Testemițanu", catedra Chirurgie Nr.2;

²- dr. st.med., conferențiar universitar, USMF "Nicolae Testemițanu", catedra Chirurgie Nr.2;

³⁻⁴- medici rezidenți

Psoita purulentă ori abscesul psoasului prezintă o afecțiune necrotico-purulentă cu origine în grosimea mușchiului psoas, cauzat de procese patologice situate între mediastin, spațiul pelvin, membre inferioare (2). A fost descris pentru prima dată în anul 1888 de Minter (7).

Din punctul de vedere al etiologiei cca. 45% sunt primare iar 55% secundare complicațiile altor afecțiuni (traumatice, tumorale sau inflamatorii cu localizare uro-genitală sau la nivelul tubului digestiv), iar spectrul microbial răspunzător de apariția acestei patologii este dominat de stafilococul auriu, apoi m. tuberculosis, asocieri polimicrobiene, germeni gram negativi (E. coli, salmonella, etc.), Actinomyces Israeli, etiologia amoebiană (1,5). În literatură se regăsesc câteva situații predispozante pentru această afecțiune cum ar fi defectul de sept atrial, alcoolismul și imunodeficiențele de orice tip; există și o predispoziție anatomică dată de prezența de ganglioni limfatici în grosimea mușchiului psoas (4, 6).

Ne simțim datori să reluăm succint câteva noțiuni de anatomie pentru a argumenta pertinent corelațiile anatomo-clinice realizate. Mușchiul psoas creează o unitate funcțională cu mușchiul iliac realizând flexia coapsei pe abdomen dar și invers atunci când punctul fix este luat pe coapsă și în mod secundar rotația externă a coapsei. Originea mușchiului psoas mare se află pe fețele laterale și pe procesele costiforme ale vertebrelor T12 și L1-L4 și pe discurile intervertebrale corespunzătoare. Prin partea superioară a originii sale mușchiul pătrunde în mediastin trecând înapoia ligamentului arcuat medial. De pe linia de origine, fasciculele musculare au un traiect descendent, lateral și anterior, trec prin regiunea lombară și pelviană, ies din bazin prin lacuna musculară și se insera printr-un tendon comun pe trohanterul mic. În urma ortostatismului, mușchiul și-a schimbat raporturile și înconjoară anterior articulația coxofemurală și marginea anterioară a coxalului care îi servește ca hipomohlion prin intermediul bursei ileopectinee (aceasta comunică în 10-15% cazuri cu articulația coxo-femurală). Raporturile cele mai importante ale iliopsoasului sunt: anterior cu rinichii, vasele renale, ureterele, cecul, colonul ascendent, descendent, nervul femural situat între mușchiul iliac și psoas și medial vasele iliace externe (2).

Abcesele localizate la nivelul mușchiului psoas sunt o entitate anatomo-clinică rară, cu atât mai mult cu localizare bilaterală. Prezentarea acestei patologii cu referință strict particulară la un caz rezolvat în secția chirurgie septică abdominală, SCR, va servi înțelegerii complexității diagnosticului și elaborării strategiei terapeutice adresate fiecărui bolnav în raport cu dimensiunile și topografia afecțiunii.

Caz clinic:

Pacientul L.V. în vârstă de 28 de ani se prezintă în clinică datorită apariției de circa 9 zile a unei stări febrile (39 grade

C), dureri lombare și astenie fizică, simptomatologie apărută la 2 zile consecutiv unei infiltrații paravertebrale bilaterale. Menționăm că pacientul a fost inițial internat și tratat timp de 6 zile în spitalul raional și ulterior transferat în secția septică abdominală SCR datorită agravării simptomatologiei.

Examenul clinic obiectiv constată tegumente palide teroase, un infiltrat lombar drept cu edem tegumentar marcat și eritem, meteorism abdominal, fără semne de iritație peritoneală și diminuarea murmurului vezicular în ambele câmpuri pulmonare, simptomatologie neurologică.

Examele bioumorale efectuate la internare evidențiază un sindrom inflamator sistemic cu o leucocitoză de 19,1x10⁹/l (cu 34% nesegmentate) și o valoare a fibrinogenului plasmatic de 8,0 mg/l și un proces septicemic demonstrat prin hemocultură pozitivă de Staphylococcus aureus confirmat ulterior prin hemoculturi repetate.

Ecografia abdominală efectuată nu a avut un aport semnificativ la stabilirea diagnosticului datorită condițiilor nefavorabile acestei investigații paraclinice – meteorismul abdominal. (metodă diagnostică – screening).

Radiografiile toracică standard, abdominală pe gol, de regiune lombară și de coloană vertebrală toracică și lombară descriu un aspect de pneumonie septică bilaterală pseudolobară, un aspect de pneumatoză intestinală difuză sugestivă pentru un ileus funcțional cuștergerea conturului psoasului bilateral.

Această ultimă observație ridică suspiciunea de absces al psoasului stabilind necesitatea efectuării examenului RMN în urgență. Examenul RMN descrie un aspect heterogen al mușchiului psoas bilateral cu colecții intramusculare și subfasciale - antero-lateral de mușchiul psoas drept la nivelul vertebrelor L3-L4 (fig. 3) și anterior de mușchiul psoas stâng la nivelul L5 (fig. 4) - o colecție cu sediu paravertebral stâng și prezența a numeroase formațiuni ce obstruează lumenul venei cave inferioare (fig. 1, fig.2).

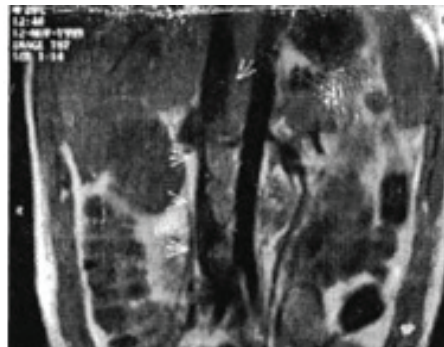


Figura 1

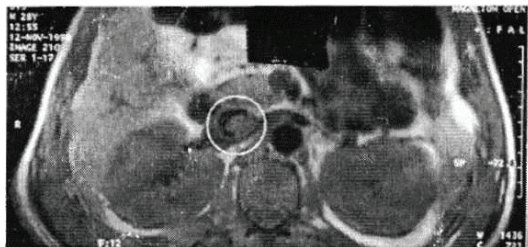


Figura 2

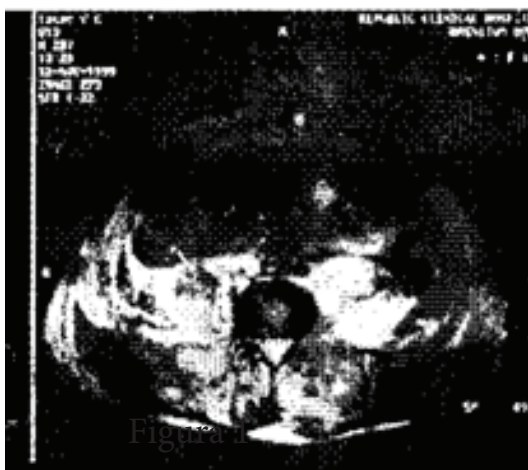


Figura 3

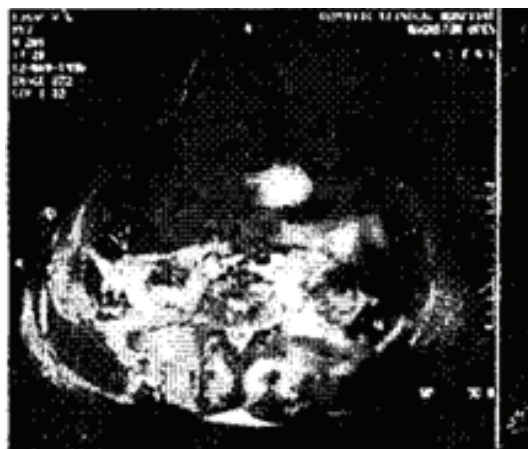

Figura 4

Diagnosticul de tromboză a venei cave inferioare este confirmată prin cavografia efectuată la scurt timp după examenul RMN (fig.5).

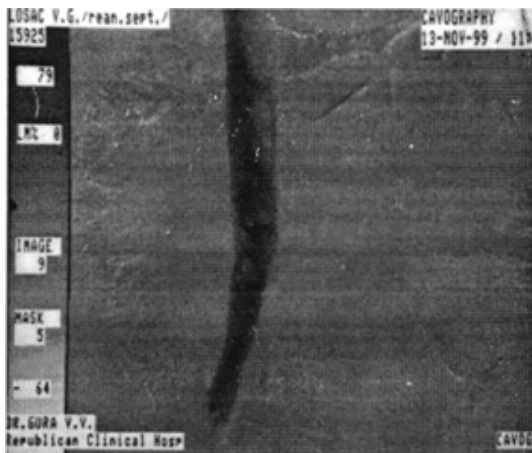


Figura 5

În cazul de față diagnosticul diferențial la această etapă nu a fost dificil. Intră în discuție cel puțin sub aspect teoretic următoarele: tumorile de mușchi psoas excluse de prezența sindromului inflamator semnificativ, dar și prin bilateralitatea leziunilor, fapt valabil și pentru hematoamele de psoas și pentru alte patologii de vecinătate cum ar fi apendicita acută, pielonefrita xantogranulomatoasă, pacientul neprezentând anamneză de patologie renală sau boala Crohn complicată cu abcese intra sau retroperitoneale (imagistic interesarea tubului digestiv fiind exclusă); posibilitatea existenței unui abces rece de etiologie tuberculoasă poate sugera abcesul paravertebral drept.

Sancțiunea terapeutică chirurgicală imediată a constat în deschiderea extraperitoneală bilaterală a spațiului retroperitoneal prin două incizii Pirogov - la inspecția spațiului retroperitoneal se observă ambii mușchi psoas măriți de volum, în tensiune, cu colecții subfasciale și intramusculare aspect de flegmon psoitic bilateral. În urma disecției spațiului paravertebral drept prin digitoclazie se exteriorizează cca. 100 ml de puroi consistent alb-gălbui dintr-o colecție localizată la acest nivel. Fasciotomia longitudinală bilaterală evacuează din spațiul subfascial al mușchiului psoas stâng cca. 50 ml de puroi consistent alb-gălbui și contralateral cca. 60 ml de puroi de aspect macroscopic similar. După lavajul abundent cu soluții antiseptice și antibiotice s-a procedat la drenarea multiplă extraperitoneală a focarelor septice și refacerea parietală stratigrafică. Culturile însămânțate din exudatele recoltate intraoperator sunt pozitive pentru Staphilococcus aureus.

Postoperator pacientul a fost supus unui tratament complex antimicrobian cu asocieri de antibiotice cu spectru larg, anticoagulant și de reechilibrare hidroelectrolitică și metabolică. Examenul RMN de control (fig.6) la 30 zile postoperator evidențiază lipsa colecțiilor restante cu drenarea eficientă a retroperitoneului și absența oricărui obstacol în vena cavă inferioară.



Figura 6

În urma unei evoluții postoperatorii trenante, grevată de concomitenta pneumonie septică bilaterală pseudolobară complicată cu pleurezie dreaptă, tromboza venei cave inferioare și o insuficiență renală tranzitorie care nu a necesitat epurare extrarenală pacientul se externează la 30 de zile postoperator vindecat chirurgical și fără sechele.

Acest tip de patologie, rară dar cu o ușoară tendință de creștere a frecvenței, consecutiv dezvoltării tehnicilor de investigație, prezintă niște particularități de diagnostic clinic și paraclinic și de tratament ce pot greva substanțial prognosticul pacienților în cazul omiterii lor.

Tabloul clinic al abcesului de psoas este nespecific, rareori fiind regăsite toate simptomele clasice: febră, durere în lombă, flanc, abdomen inferior sau la nivelul articulației coxofemuraleștiut fiind faptul că interesarea articulară poate fi întâlnită datorită comunicării bursei iliopectinee cu cavitatea articulară (2) și semnul psoasului - flexie ipsilaterală a coapsei pe abdomen - acesta din urmă putând lipsi la 60% din cazuri, inconstant mai întâlnindu-se anemie, scădere ponderală și

anorexie. De multe ori afecțiunea este inițial greșit interpretată ca o lombosciatică și tratată neadecvat fapt regăsit și în evoluția cazului nostru înainte de prezentarea în clinică.

Din punct de vedere al investigațiilor paraclinice și găsim utilitate în diagnosticarea afecțiunii studiate pe lângă examinările radiologice de rutină examenele CT și mai ales RMN, fiind sensibilă la cele din urmă în diferențierea proceselor patologice de țesuturi moi - în cazul nostru descriind modificările infiltrative psaitice bilaterale regăsite intraoperator sub forma flegmonului bilateral de psoas;

Alternativele terapeutice luate în discuție în literatură oscilează de la tratamentul chirurgical miniinvasiv, la puncția sub control ecografic, care dă rezultate foarte bune în unele cazuri selecționate, până la drenarea chirurgicală a procesului septic ce reprezintă tratamentul de primă intenție în cazul leziunilor intestinale concomitente (boală Crohn), absceselor multiloculate, prezenței puroiului consistent sau modificărilor

infiltrative difuze în mușchiul psoas, circumstanță regăsită și în cazul descris de noi (3).

Concluzii:

- abcesele de psoas sunt o patologie dificilă atât din punct de vedere al diagnosticului clinic (60% din cazuri nu prezintă semnul psoasului), cât și paraclinic necesitând accesul în timp util la metode de investigație moderne - RMN, CT, de cele mai multe ori, apărând sub formă de complicație sau ca o complicație a unor patologii de vecinătate cu un prognostic rezervat în cazul depășirii momentului optim terapeutic;
- prin localizarea lor se află la intersecția mai multor specialități medicale-neurologie, ortopedie, urologie, chirurgie - fapt ce contribuie la creșterea timpului de prezentare pacientului la medic până la sancțiunea terapeutică, la aceasta contribuind și raritatea acestei patologii.

Bibliografie:

1. Navarro V. Meseguer V. Fernandez A. Medrano F. Saez JA. Puras A.; -" Psoas muscle abscess. Description of a series of 19 cases" -; *Enfermedades Infecciosas y Microbiologia Clinica*. 16(3): 118-22, 1998 Mar;
 2. Ranga A., Abagiu N., Giurgea Gh., Ispas Al.; -"Anatomia omului, Pereții trunchiului- vol I" -; Editura «CERMA» 1993;
 3. Rieker O. Duber C. Godderz W.; -"Spondylogenic psoas abscess: long-term follow-up after percutaneous drainage" -; *Aktuelle Radiologic* 5(2): 112-4, 1999
 4. Sugawara Y. Sato O. Miyata T. Kimura H. Yamaoka M. Uozaki H. Oka T. Makuuchi M.; -" Ruptured abdominal aorta secondary to psoas muscle abscess due to Klebsiella pneumoniae in an alcoholic" -; *Journal of Infection*. 35(2): 185-8, 1997 Sep.;
 5. Tetiker T. Sert M. Tuncer I. Aksu H. Pay das S. Yilmaz O.; -" An unusual amebic localization on the tight hip" -; *Infection*. 23(2): 124-5, 1995 Mar-Apr.; Wang TD. Chen YC. Huang PJ.; -" Recurrent vertebral osteomyelitis and psoas abscess caused by Streptococcus constellatus and Fusobacterium nucleatum in a patient with atrial septal defect and an occult dental infection" -; *Scandinavian Journal of Infectious Diseases*. 28(3):309-10, 1996;
 6. Muckley T. Psoas abscess: the spine as a primary source of infection. *Spine* 2003;28:E106 - E113.
-