

# IMAGISTICA PRIN REZONANȚA MAGNETICĂ A REGIUNII RECTALE – CORELĂRI ANATOMOMORFOLOGICE

## MAGNETIC RESONANCE IMAGING OF RECTAL REGION. ANATOMO-MORPHOLOGICAL CORRELATIONS

**Simion Marga**

*Doctor în Medicină, Secția MN și Imagistică prin Rezonanța Magnetică, IMSP Spitalul Clinic Republican, or. Chișinău, Republica Moldova*

### Rezumat

Imaginile obținute la investigațiile prin rezonanță magnetică demonstrează un grad înalt de asemănare cu secțiunile morfologice și datorită, interpretării corecte a imaginilor, poate fi obținută informația importantă de pronosticare care completează evaluarea stadiilor T și N. Până nu demult, aceasta informație putea fi detectată doar datorită specimenului la etapa finală a intervenției chirurgicale, și astfel se pierdea oportunitatea de a regresa în stadiu tumorile cu prognoza reținută și a avea influența asupra rezultatului. Evaluarea factorilor de pronosticare cu ajutorul Imagisticii prin Rezonanță Magnetică (IRM) înainte de începerea terapiei, sunt incluși ca partea componentă în cercetările clinice pentru a putea compara obiectiv modalitățile de tratare și rezultatele lor în subgrupe preoperative. Prin comparația IRM anterioare tratamentului cu rezultatele obținute histologic, se poate realiza estimarea cantitativă a eficacității tratamentului în cazuri particulare.

### Summary

MRI provides images that demonstrate a high grade correlation with gross sections, and correct interpretation assures important prognostic information to complete tumoral T and N staging evaluation. Till recently, this information was possible only to be got at the final moment of surgical intervention, and by this the opportunity to regress was lost in tumor staging with reserved prognosis with possibility to influence on result. Prognostic factors evaluation by MRI investigation before therapy procedures is included as a component in clinical researches for objective comparison of therapy modalities and results in pre-operative subgroups. MRI before treatment with histological results correlations in particular cases may give quantitative estimation of treatment efficiency.

### Introducere

Cunoașterea precisă la etapa preoperativă a extinderii tumorii în relație cu aceste structuri anatomice importante este necesară pentru planificarea intervenției chirurgicale, deoarece aceasta informație poate influența asupra modificării metodei folosite pentru intervenție și asupra utilizării terapiei preoperative. Această situație poate fi realizată doar prin cunoașterea detaliată a datelor anatomice corelate cu imaginile-secționale obținute cu ajutorul IRM.

### Materiale și metode

Investigațiile IRM au fost efectuate la sistemul „Magnetom Open” 0.2 Tesla, firma Siemens, secția MR și IRM, IMSP, Spitalul Clinic Republican, or. Chișinău. Tehnicile folosite au fost cele tradiționale – T1w se, T1w tirm cu supresie de grăsime, T2w tse, combinate cu cele rapide în apnee (T1w fl2d breath-hold), aplicând tehnici multiplanare, uneori pentru aceleași tehnici. Imaginile obținute au fost contra-

puse cu rezultate anatomotopografice și histomorfologice a pieselor operatorii.

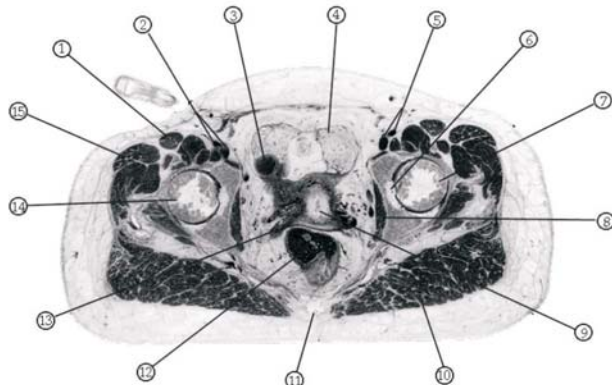
### Rezultate

Ca referință au fost utilizate secțiunile obținute la investigația IRM comparate cu secțiunile anatomo-morfologice de la acest nivel [4].

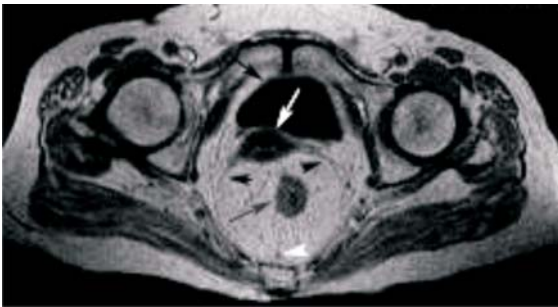Structurile anatomice importante sunt: reflecția peritoneală în relație cu colonul și rectul; septul urogenital în pelvis; plexurile nervoase în pelvis; mezocolonul, mezorectul, fascia mezorectală și fascia retroperineală; peretele normal al intestinului gros.

#### 1. Septul urogenital

Fascia Denonvillier sau septul urogenital reprezintă o teacă avasculară care are origine în diafragma pelviană embrionară. Aceasta structura servește pentru separarea rectului și structurilor perirectale (hindgut) dorsale de la organele urogenitale. Cercetările recente detaliate, embriologice și ana-



**Figura 1.** 1- m. tensor fascia lata; 2- artera și vena iliaca externa dreapta; 3- ilius; 4- țesut adipos paravezical; 5- artera și vena iliaca externă stânga; 6- ligamentul teres femural; 7- capul femural; 8- m. obturator intern; 9- uter; 10- m gluteus maximus; 11- coccyx; 12- rectul; 13- tubul uterin pe dreapta, 14- capul femural; 15- m. tensor fascia lata.

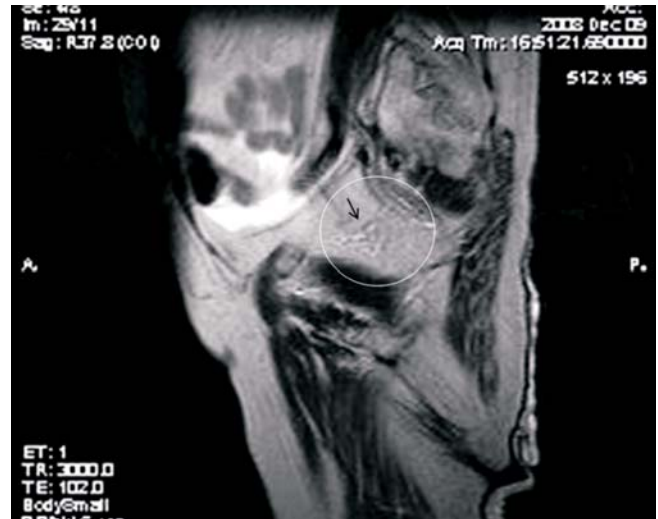

**Figura 2.** Secțiune axială la nivelul bazinului în secvența T1w. Sunt vizualizate clar - fasciile urogenitale (săgeți negre mici); rectul (săgiată surie mare); nodul limfatic mezorectal (săgeată albă mică); uter (săgeată albă mare); vezica urinară (săgeată neagră mare).

tomice, au demonstrat că acesta este prezent atât la bărbați, cât și la femei [2]. El este alcătuit din fibre elastice și colagen și celule musculare netede, împreună cu fibre nervoase, care își au originea din plexul inferior hipogastric autonom. În perioada embrională, septul este format din comprimare locală a țesutului mezenchim conjunctiv. La bărbați, aceasta fascie bine dezvoltată dă naștere la suprafața anterioară a rectului având un luciu distinct (fascia lui Denonvillier). La femei, aceasta poartă denumire de „septul rectovaginal”. La ambele sexe, septul este vizibil la IRM ca un strat care dă un semnal slab și poate fi trasat în sus până la peritoneu [3, 4].

## 2. Plexul nervos pelvin

Inervația viscerală pelvină vine din două surse de bază. Inervația simpatică descinde în jurul aortei și se contopește la începutul aortei mezenterice inferioare, formând plexul hipogastric superior exact sub bifurcația aortei. Plexul hipogastric superior formează o bifurcație și se împarte în doi nervi plexiformi hipogastrici care coboară la 1-2 cm deasupra fiecărui ureter pentru a se uni cu plexul inferior hipogastric. Nervii hipogastrici sunt legați direct cu spațiul retrorectal, traversând fascia presacrală și de multe ori aderente la fascia viscerală, când rectul este tras spre partea anterioară. În timpul disecției pelviene este nevoie de o mare atenție pentru a păstra nervii aceștia. Nervii parasimpatici își iau origine ca *nervi erigentes* din



**Figura 3.** Secțiune sagitală la nivelul pelvisului în secvența T2w. Vizualizarea certă a plexului hipogastric inferior (incercuire și săgeată neagră).

$S_2$ ,  $S_3$  și  $S_4$ . Ei trec lateral 3 cm în spatele fasciei parietale, după ce o traversează pentru a se uni cu plexul hipogastric inferior. Plexul hipogastric inferior este plasat sagital. La bărbați, punctul central este marcat de vârful veziculei seminale, și la femei jumătatea anterioară a plexului se sprijină de treimea superioară a vaginului. El este plasat în plan median față de vase pe peretele lateral pelvin. Plexul formează o structură reticulată de o lungime până la 4 cm în planul sagital și este vizualizată cu ușurință cu ajutorul lui IRM în proiecție parasagitală sau paracorală.

## 3. Mezenterul din colon și învelișuri peritoneale

- Cecum și colonul ascendent

Pereții anteriori, mediali, laterali și inferiori ale cecului și colonului sunt acoperiți de seroasa, care se prelungește din peritoneul parietal. În procesul dezvoltării embrionului, mezenterul, care conține vasele ileocolice și colice de dreapta devine aderent la peretele abdominal dorsal. Regiunea dorsală este lipsită de seroasă și fuzionează cu fascia adâncă a peretelui dorsal abdominal.

- Colonul transversal

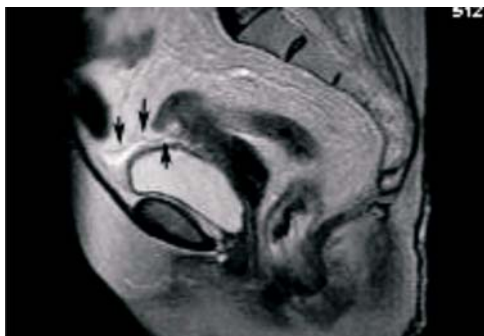
Colonul transversal este acoperit complet cu seroasă care se prelungește în calitate de peritoneu visceral din ambele părți ale mezocolonului transversal. Colonul transversal atârână liber pe mezenterul său care se întinde de la capătul de jos a rinichiului drept, trece peste a doua parte a duodenului și pancreasului și ajunge până la polul inferior a rinichiului stâng.

- Colonul descendent

Peritoneul acoperă peretele median al colonului descendent, continuând cu compartimentul infracolic, și acoperă peretele anterior și lateral până ajunge la canalul paracolic. Ca și în cazul colonului ascendent, mezenterul rudimentar fuzionează cu fascia abdominală dorsală.

- Colonul sigmoid

Colonul sigmoid este asemănător cu colonul transversal prin aceea că este complet acoperit de peritoneu și atârână pe mezenter. O parte din cordonul dorsal al mezocolonului sigmoid fuzionează cu peritoneul parietal al peretelui abdominal dorsal.



**Figura 4.** Secțiune sagitală la nivelul pelvisului în secvența T2w - reflecția peritoneală poate fi exprimată prin vizualizarea liniei hipointense ce se așterne pe peretele vezicii urinare și peretele anterior rectal.

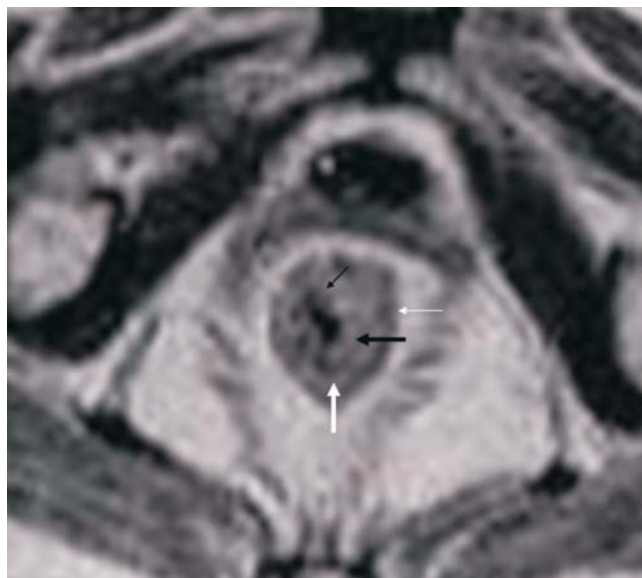
- Mezorectul, învelișul peritoneal și fascia mezorectală

Începând de la suprafața superioară a vezicii urinare, peritoneul se extinde în partea dorsală până la peretele lateral al pelvisului. Peritoneul este atașat în formă de litera V la 2/3 superioare ale rectului.

Adâncitura căptușită cu peritoneu, între rectul și partea dorsală a vezicii urinare (sau uterului), se numește sacul rectovezical sau rectouterin. În secțiunile MR sagitale, reflecția peritoneală este arătată ca structura lineară cu intensitatea semnalului slabă, care se extinde deasupra suprafeței vezicii urinare și poate fi trasată dorsal până la punctul unde ea se atașează de partea anterioară a rectului.

Mezorectul este compartimentul distinct ce derivă din intestinul embriologic și constă din stratul gras de țesut conjunctiv, vase și limfatici de drenaj, care înconjoară rectul. El este acoperit de un înveliș fascial distinct ce derivă din peritoneul visceral – fascia mezorectală. Fascia mezorectală este un strat lucios care înconjoară mezorectul și prin urmare se află în partea anterioară a spațiului retrorectal și poartă diferite denumiri – fascia viscerală a mezorectului, fascia rectală proprie sau aripa presacrată a sacului hipogastric. Fascia mezorectală apare în secțiunile axiale ca un strat de semnal scăzut care înconjoară mezorectul. Această structură liniară apare pe imagini MR axiale de cadavru și corelează cu secțiunile total corespunzătoare ca o condensare distinctă a fasciei ce cuprinde mezorectul și este înconjurată de țesutul areolar detașat. Fascia mezorectală poate fi apreciată cel mai bine în planul axial și apare ca o structură de semnal scăzut, care înconjoară mezorectul. Ea este complet reprezentată pe imaginile de tip MR slice fine.

Mezorectul apare ca un înveliș de un semnal cu o intensitate mare (semnalul la grăsime), care înconjoară rectul și conține vase care sunt reprezentate de un semnal slab (din cauza anulării semnalului produs de fluxul sanguin), și nodulii limfatici se arată ca structurile ovoide de un semnal puternic (datorită conținutului înalt de lichid). Nervii mici din mezorect nu se



**Figura 5.** Secțiune axială la nivelul bazinului în secvența T2w. Vizualizarea certă a mucoasei (săgeată neagră mică), submucoasei (săgeată neagră mare), fibrelor musculare circulare (săgeată albă mare), fibrelor musculare longitudinale (săgeată albă mică).

vizualizează, însă țesutul conjunctiv întrețesut în mezorect se arată ca o fibră cu semnal de intensitate slabă.

#### 4. Peretele intestinal normal

Transversal, peretele rectal constă din stratul de mucoasă, muscularis mucosae, submucoasa, și muscularis propria, care la rândul său constă din stratul circular și stratul exterior longitudinal. Acești două straturi sunt separate printr-un strat fin de țesut conjunctiv care conține plexul neuromezenteric.

Pe imaginile IRM ale peretelui intestinal stratul de mucoasă arată ca o linie fină, ca un semnal de intensitate redusă cu stratul de submucoasă mai gros, care dă un semnal mai tare aflat dedesubt. Muscularis propria, în unele cazuri, este reprezentată ca două straturi diferite: straturi interior circular și stratul exterior longitudinal. Stratul exterior muscular are forma neregulată gofrată și în multe locuri acest strat se întrerupe datorită vaselor care intră în peretele rectal. Grăsimea perirectală apare ca o zonă de semnal puternic care înconjoară semnalul slab pe care dă muscularis propria.

#### Concluzie

Corelarea certă și exactă a structurilor anatomice ale intestinului gros vizualizate cu ajutorul Imagisticii prin Rezonanța Magnetică cu datele anatomo-topografice, permit posibilitatea evaluării acestora la etapa preoperatorie. Prin comparația IRM anterioare tratamentului cu rezultatele obținute histologic, se poate realiza estimarea cantitativă a eficacității tratamentului în patologia colorectală.

#### Bibliografie

1. AIGNER, F., ZBAR, A.P., LUDWIKOWSKI, B., et al. *The rectogenital septum: morphology, function, and clinical relevance.* Dis.Colon Rectum, 47:2 (2004), 131-40.
2. HEALD, R.J., MORGA, B.J., BROWN, G., AND DANIELS, I. *Optimal Total mesorectal excision for rectal cancer is in front of Denonvilliers Fascia.* British Journal of Surgery, 91:1 (2004), 121-3.
3. BROWN, G., KIRKHAM, A., WILLIAMS, G.T., et al. *High/resolution MRI of the anatomy important in total mesorectal excision or the rectum.* AJR Am J Roentgenol, 182-2 (2004), 431-59.
4. McNULTY JON A., [www.meddean.luc.edu/lumen/meded/grossanatomy/x\\_sec/mainx\\_sec.htm](http://www.meddean.luc.edu/lumen/meded/grossanatomy/x_sec/mainx_sec.htm)