

ARTICOLE ORIGINALE

MEGACOLEDOCUL ÎN CANCERUL ZONEI BILIOPANCREATICE

MEGACHOLEDOCHUS IN BILIOPANCREATIC CANCER

Adrian HOTINEANU

conferențiar universitar

Catedra Chirurgie nr. 2, USMF "N. Testemițanu"

Rezumat

Diagnosticul și opțiunile terapeutice ale dilatării căii biliare principale cauzate de tumorile zonei biliopancreatice rămân a fi dificile și discutabile.

În perioada anilor 1992-2008 în clinică au fost spitalizați și tratați 111 pacienți cu megacoledoc cauzat de patologia oncologică, în special a pancreasului.

Algoritmul diagnostic a inclus: ultrasonografia, CPGRE, colangiografia prin RMN, investigația histologică a tumorii. Investigațiile imagistice au demonstrat prezența tumorii pancreatice care cauza obstrucția biliară. Decompresia preoperatorie s-a efectuat prin drenaj nazobiliar sau stentare cu proteze endoscopice. Managementul chirurgical a inclus ca metode de elecție: duodenpancreatctomie cefalică sau rezecție de cale biliară principală în cazurile rezecabile, preferându-se varianta de reconstrucție Child cu un abord posterior și hepaticojejunooanastomoză cu hepaticojejunooanastomoză pe ansa bispiculată Roux cu splahnicectomie torascopice. Acest management chirurgical ne permite să avem o supraviețuire a pacientului după operații radicale de $28,2 \pm 7,3$, ($p < 0,001$), cu o ameliorare a calității vieții pacientului, dispariția și prevenirea icterului mecanic, ocluziei tumorale duodenale și a sindromului algic.

Summary

Diagnosis and therapeutical option in main biliary ducts dilatation cased by tunors of biliopancreatic region remain difficult and discussable. The number of 111 patients with malign megacholedochus were hospitaliezed in clinics during the period of 1992-2008. Diagnostical algorithm included: ultrasound, ERCP, MRI, histology. Imaging investigations established pancreatic tumors with bliary obstruction. Preoperative decompression was performed by naso-biliary drainage or stenting with endoscopic prosthesis. Surgical manamegement included the cefalic pancreatoduodenectomy ormain biliary duct resection in resecable cases, prefferin the reconstruction Child with postterior aprouch and hepaticojejunostomy with gastrojejunostomy on the double Roux loop with thoracosopical splanchicectomy as the methods of choice. Such surgical management permitted us to obtain the rate of postoperative surviving after radical operations up to $28,2 \pm 7,3$, ($p < 0,001$), with improving ofpatients life quality, disappering and prevention of obstructive jaundice, duodenal tumoral obstruction and algic syndrom.

Introducere

În ultimele decenii, după datele literaturii, cancerul pancreatic și al PDM, căii biliare distale, ocupă locul întâi din totalul patologiei oncologice întâlnite în țările civilizate. Adenocarcinomul ductal pancreatic ocupă locul patru după cauza decesului la pacienții oncologici. În SUA anual decedează de la cancerul pancreatic și al PDM, cale biliară distală, în jur de 30 000 de pacienți și ocupă locul cinci ca cauză a letalității după cancerul pulmonar, de colon, de sân și prostată. În ultimele decenii incidența cancerului pancreatic practic pretutindeni s-a dublat cu o afectare egală la ambele sexe. În SUA cancerul de pancreas are o rată a mortalității aproximativ de 10/100 000 la bărbați și 7/100000 la femei. Localizarea cancerului pancreatic este preponderent în cap – 70%, procesul uncinat – 6% și în 24% în corp și coadă.

După datele autorilor americani dintre pacienții internați cu tumori ale zonei periampulare la 69% dintre pacienți s-a diagnosticat cancer de pancreas (87% cap, 13% corp și coadă), 6% cancer de PDM, 6% cancer de cale biliară principală distală în rest alte patologii. Forma histologică de bază a cancerului pancreatic este adenocarcinomul ductal.

Cancerul de cale biliar prezintă 20-30% dintre toate colangiocarcinoamele și 5-10 dintre cancerul periampulară [1, 2, 3]. În SUA anual apar 2000 de cazuri noi de cancer de cale biliară distală [1].

Cancerul zonei biliopancreatice rămâne a fi o problemă complexă în abordarea medico-chirurgicală datorită supraviețuirii mici după tratamentul chirurgical chiar și cel radical.

Materiale și metode

Pe parcursul anilor reprezentați mai sus au fost internați și operați 111 pacienți cu megacoledoc de geneză malignă.

Incidența megacoledocului de geneză malignă este în creștere constantă fiind cauzată, în special, de cancerul cefalopancreatic.

Materialul, ce face obiectul studiului megacoledocului de geneză malignă, constituie 111 pacienți tratați în clinica universitară, cauza megacoledocului fiind cancerul cefalopancreatic, ampular și de coledoc distal.

Este de menționat că majoritatea cazurilor de megacoledoc de geneză malignă au fost reprezentate de cancerul de cap de pancreas – 80 ($72,1 \pm 2,5\%$, $p < 0,001$), cele ampulare au fost prezente în 16 ($14,4 \pm 2,0\%$, $p < 0,001$) cazuri și cele de coledoc distal în 15 ($13,5 \pm 1,9\%$, $p < 0,001$) cazuri.

Repartiția pe sexe nu diferă semnificativ pentru megacoledocul de geneză malignă: bărbații au fost afectați în 58 ($52,3 \pm 2,8\%$, $p < 0,001$) cazuri, iar femeile în 53 ($47,7 \pm 2,8\%$, $p < 0,001$) cazuri. La fel nu este înregistrată diferență după mediul de reședință locuitori urbani au fost 58 ($52,3 \pm 2,8\%$, $p < 0,001$), iar rurali – 53 ($47,7 \pm 2,8\%$, $p < 0,001$).

La repartizarea pacienților după grupe de vârstă s-a observat că incidența maximă a patologiei a fost înregistrată în grupa de vârstă 51-60 ani – 39 ($35,1 \pm 1,7\%$, $p < 0,001$) cazuri, ce reprezintă o treime din bolnavii, incluși în acest lot. În aspectul vârstei extensia este foarte mare, cu limitele între 35 și 83 ani, vârsta medie fiind $60,9 \pm 0,5$ ani, ($p < 0,001$).

În funcție de cauză, vârsta medie a pacienților cu cancer de cap de pancreas este de $60,9 \pm 0,6$ ($p < 0,001$) ani, cu cancer ampular este de $62,5 \pm 0,8$ ($p < 0,001$) ani și $61,0 \pm 0,5$ ($p < 0,001$) ani la bolnavii cu cancer de coledoc distal.

În 104 ($93,7 \pm 1,4\%$, $p < 0,001$) cazuri tumoarea a dus la obstrucția extrinsecă sau intrinsecă a căii biliare principale ce a cauzat icterul mecanic. Durata icterului mecanic a fost de până la 20 zile la 70 ($63,1 \pm 2,7\%$, $p < 0,001$) pacienți, și mai mult de 20 zile - la 41 ($36,9 \pm 2,7\%$, $p < 0,001$) pacienți. Durata medie a icterului este de $15,4 \pm 0,9$ ($p < 0,001$) zile.

Din antecedentele personale patologice cei 111 pacienți cu megacoledoc de geneză malignă 18 ($16,2 \pm 2,1\%$, $p < 0,001$) au suferit anterior o intervenție chirurgicală, preponderent în zona biliopancreatică.

În 9 ($8,1 \pm 1,6\%$, $p < 0,001$) cazuri icterul a apărut după colecistectomie, diagnosticul diferențial dintre o leziune benignă și cea malignă a fost posibil numai după efectuarea CPGRE și TC, iar intraoperator numai prin prelevarea bioptatului din formațiunea de volum cefalică.

Diagnosticul megacoledocului de geneză tumorală se face în baza datelor clinice obiective și subiective, datelor de laborator, metodele de investigație noninvasivă și invazive.

Tabloul clinic al acestor pacienți era dominat de sindromul impregnării neoplazice, de icterul mecanic obstructiv, de sindromul dolo, de tabloul clinic al angiolitei.

Icterul mecanic obstructiv, în majoritatea cazurilor, apare ca prima manifestare clinică, debutul fiind fără sindromul dolo. La 107 ($45,9 \pm 2,8\%$, $p < 0,001$) pacienți pe parcurs a fost asociată durerea. La unii pacienți anume acest semn clinic a fost colacul de salvare ce a permis diagnosticarea procesului neoplazic cu rezolvarea radicală ulterioară a cazului clinic. Icterul în lotul acesta de studiu a fost prezent în 104 ($93,7 \pm 1,4\%$, $p < 0,001$) dintre cazuri, la 74 ($92,5 \pm 1,5\%$, $p < 0,001$)

pacienții cu tumori de cefal de pancreas, la 15 ($13,8 \pm 1,4\%$, $p < 0,001$) bolnavi cu tumori ampulare și la toți pacienții cu tumori coledociene distale.

Sindromul de impregnare neoplazică a fost prezent la 78 ($70,3 \pm 2,6\%$, $p < 0,001$) pacienți, manifestându-se prin: scădere ponderală, inapetență, astenie. Scădere ponderală a fost mai pronunțată la pacienții cu adenocarcinom ductal care a fost confirmat intraoperator și histologic.

Durerea asociată icterului mecanic întâlnită la 74 ($66,7 \pm 2,7\%$, $p < 0,001$) dintre pacienți și a avut un caracter permanent, cu sediul epigastral care iradiază în regiunea spatelui și hipocondru drept, din start are o intensitate mică, care se accentuează în ortostatism. La 51 ($45,9 \pm 2,8\%$, $p < 0,001$) pacienți durerea a fost intensă și a acompaniat icterul mecanic obstructiv din debutul manifestărilor clinice.

La 23 pacienți au fost prezente semnele clinice ale angiolitei, manifestate prin febră și frisoane, consecutive stazei și infecției biliare. Durata icterului la acești pacienți a fost cu media $14,0 \pm 0,9$ zile, ($p < 0,001$). Cei mai frecvenți germeni implicați în apariția colangitei la acești pacienți au fost *Escherichia Colli*, *Streptococcus fecaloides*, puși în evidență la toți 23 ($20,7 \pm 2,3\%$, $p < 0,001$) pacienți după prelevarea bilioculturei.

Apariția manifestărilor clinice a colangitei în evoluția icterului mecanic obstructiv deteriorează semnificativ și rapid funcția hepatică, favorizând instalarea insuficienței hepatice acute și ulterior asocierea celei renale, ducând în multe cazuri la un final dramatic.

Această stare clinică a fost determinată la 24 ($21,6 \pm 2,3\%$, $p < 0,001$) pacienți, demonstrată clinic și biohumoral. Chiar dacă a avut o semnificație clinică puțin accentuată preoperator, postoperator s-a agravat datorită stresului anestezico-chirurgical.

Insuficiența hepatică asociată cu cea renală reprezintă un element de prognostic rezervat în managementul chirurgical al bolnavului cu megacoledoc de etiologie malignă.

Starea pacienților la internare a fost determinată ca fiind foarte gravă la 7 ($6,3 \pm 1,4\%$, $p < 0,001$) pacienți, gravă - la 34 ($30,6 \pm 2,6\%$, $p < 0,001$) bolnavi, gravitate medie - la 57 ($51,4 \pm 2,8\%$, $p < 0,001$) pacienți, și la restul 13 ($11,7 \pm 1,8\%$, $p < 0,001$) starea a fost relativ satisfăcătoare. Starea gravă sau foarte gravă a fost cauzată de generalizarea colangitei, după o evoluție îndelungată a patologiei, determinată de insuficiență hepatorenală, abcese hepatice colangiogene sau sepsis biliar. Insuficiența hepatică s-a constatată la 24 ($21,6 \pm 2,3\%$, $p < 0,001$) pacienți, insuficiența hepatorenală, în diverse grade de manifestare, a fost instalat la 2 ($1,8 \pm 0,8\%$, $p < 0,05$) bolnavi, concomitent la ultimii doi au fost determinate abcese colangiogene hepatice.

La examenul clinic obiectiv al pacientului hepatomegalia a fost determinată în 57 ($51,4 \pm 2,8\%$, $p < 0,001$) cazuri și este explicată prin colestaza consecutivă obstacolului tumoral. La 20 ($18,0 \pm 2,2\%$, $p < 0,001$) dintre bolnavi s-a depistat o tumoră palpabilă în epigastriu și în hipocondriu pe dreapta, cu un sindrom dolo cu o diferită intensitate. Vezica biliară palpabilă (s. Courvasier-Terrner) a fost prezentă în 43 ($38,7 \pm 2,8\%$, $p < 0,001$) dintre cazuri.

Următoarea etapă diagnostică, ce a permis diagnosticul de icter mecanic, a fost explorarea paraclinică. Au fost analizate probele de retenție biliară, probele ce determină funcția hepatică și renală, dar și determinarea markerilor tumorali.

Markerii tumorali: antigenul cancroembrionar (ACE),

α -fetoproteina (AFP), CA-19-9 au valoare diagnostică, susține diagnosticul de neoplazie dar nu poate determina sediul și varianta procesului tumoral. Această examinare a fost efectuată la 71 ($64,0 \pm 4,6\%$, $p < 0,001$) bolnavi. Cel mai informativ și cu o sensibilitate de 80% este markerul tumoral CA-19-9. Depășirea nivelului de 200 u/ml ne-a permis să suspectăm un proces neoplazic, dar numai combinarea indicilor are o valoare diagnostică. Este importantă normalizarea postoperatorie a valorii CA-19-9.

Pentru obiectivarea etiologiei și sediului obstrucției biliare tumorale a fost aplicat un complex de metode diagnostice, prin care se apreciază nivelul, caracterul și relațiile cu țesuturile adiacente cât și prezența metastazării la distanță.

Aplicarea acestor metode se face consecutiv și în funcție de informativitatea și invazivitatea fiecărei metode utilizate. Algoritm diagnostic este standardizat și aplicat la fiecare pacient din lot în dependență de subgrupul de pacienți. În acest scop au fost folosite următoarele metode imagistice: USG, CPGRE cu biopsie, hepatobiliscintigrafia secvențială, TC 3D în regim standard și angiografic, RMN, duodenografia.

În atingerea acestor scopuri s-au aplicat metode de investigații noninvazive (USG, TC, RMN) și metode miniinvazive care au avut un rol dublu, diagnostic și terapeutic.

Următoarea etapă în diagnosticul megacoledocului de etiologie malignă este ecografia hepatobiliară ce ne oferă posibilitatea de a determina vectorul diagnostic și curativ corect.

USG zonei hepatobiliopancreatice a fost efectuată la toți pacienții.

Cele mai importante date ecografice pentru diagnosticul megacoledocului de etiologie malignă sunt dimensiunile căii biliare principale

Dimensiunile căii biliare la majoritatea pacienților au fost peste 1 cm – 101 ($91,0 \pm 1,6\%$, $p < 0,001$) pacienți. Valorile medii ale căii biliare principale fiind de $1,3 \pm 0,04$ ($p < 0,001$) cm.

Sensibilitatea metodei pentru aprecierea dimensiunilor căii biliare principale este de 87,12%. Determinarea procesului neoplazic este cu mult mai redusă, marcând un nivel de

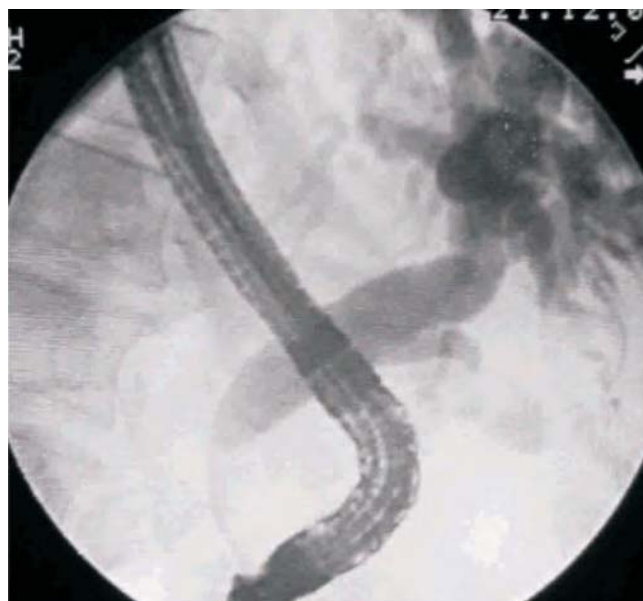

Figura 1. CPGRE, neoplasm cefalopancreatic, diametrul CBP = 25 mm

53,19% dintre toate cazurile și a fost posibilă în tumori de cap de pancreas. Am evaluat pacienții, utilizând ecografia hepatobiliară, preoperator și postoperator. Împreună cu alte metode de diagnostic imagistic, ecografia a permis monitorizarea evoluției bolnavului în corelație directă cu parametrii clinici și cei biochimici.

Colangiografia retrogradă endoscopică are un rol diagnostic deosebit, iar în situațiile necesare comportă și dimensiuni terapeutice. Ea a fost efectuată la 102 ($91,9 \pm 1,4\%$, $p < 0,001$) bolnavi. În toate cazurile a fost fixată dilatarea coledocului de la 2 la 5 cm, cu o strictură intrinsecă sau extrinsecă a căii biliare la nivel distal (Figura 1), cu valoare medie de $2,8 \pm 0,1$ ($p < 0,001$) cm. Contrastarea arborelui biliar s-a realizat cu succes la 96 ($91,9 \pm 1,4\%$, $p < 0,001$) pacienți. Sensibilitatea metodei în aprecierea dimensiunilor căii biliare principale a fost de 97,5%. Un avantaj al CPGRE este posibilitatea efectuării

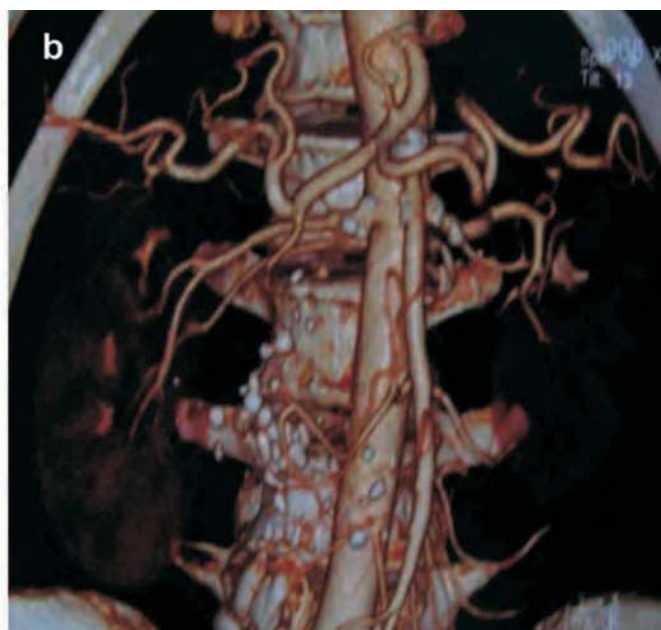
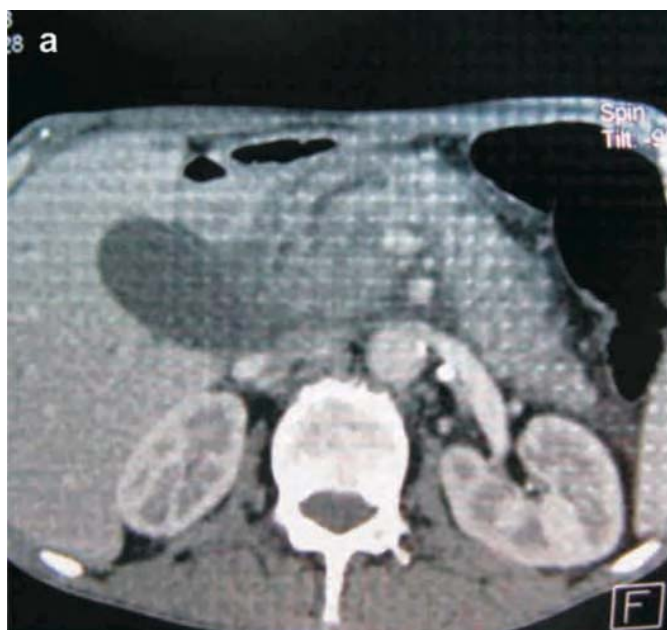


Figura 2. TC 3D în regim standard (A) și angiografic (B), tumoră de cap de pancreas fără invazia arterei mezenterice superioare

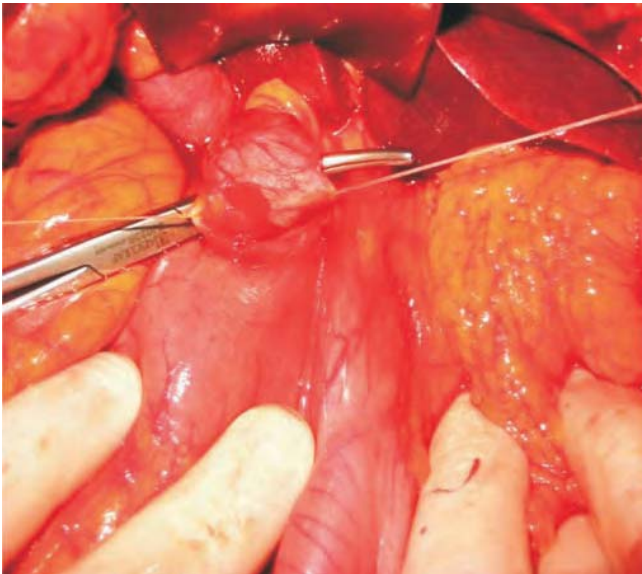


Figura 3. Imagini intraoperatorii, neoplasm cefalopancreatic diametrul CBP = 40 mm

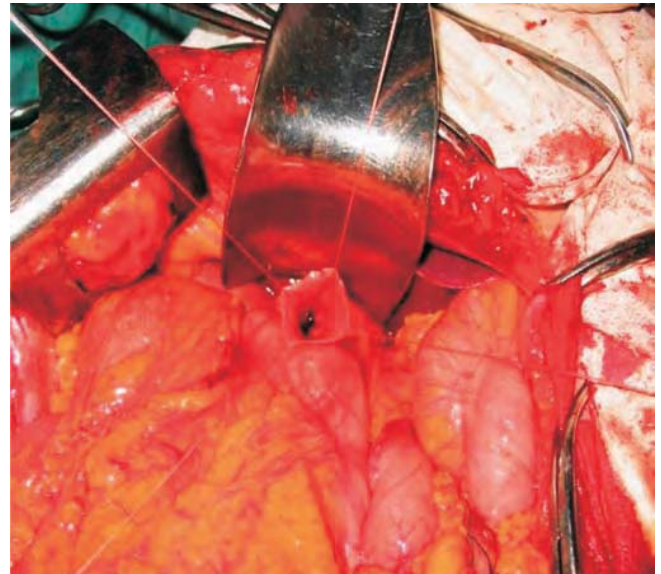


Figura 4. Imagini intraoperatorii, neoplasm cefalopancreatic diametrul CBP = 40 mm

concomitente a decompresiei biliare prin endoprotezare sau drenare nazobiliar, ceea ce reduce considerabil rata complicațiilor postoperatorii. În lotul nostru de studiu nu am atestat complicații motivate de CPGRE.

Hepatobiliscintigrafia dinamică s-a efectuat preoperator în aprecierea unui diagnostic diferențial, postoperator peste 3 luni. Această metodă a fost aplicată la 31 ($27,9 \pm 4,3\%$, $p < 0,001$) bolnavi cu megacolec de etiologie malignă. Utilizând-o, am determinat încetinirea marcată sau lipsa evacuării radiofarmaceuticului în intestin.

RMN a fost folosită preoperator și postoperator la 9 ($8,1 \pm 2,6\%$, $p < 0,01$) pacienți cu megacolec de etiologie de genă malignă. În toate cazurile s-a apreciat un coledoc cu dimensiuni de peste 2 cm.

TC ca metodă de diagnostic este cea mai semnificativă, răspunzând la cele mai multe întrebări (Figura 2). TC 3D în regim standard a fost efectuată la 47 ($42,3 \pm 2,8\%$, $p < 0,001$) pacienți și în regim angiografic în 40 ($36,0 \pm 4,6\%$, $p < 0,001$) cazuri. Metoda diagnostică ne apreciază sediul tumorii, dimensiunile și cel mai important metastazarea și invazia în artera

mezenterică superioară ceea ce din start ne obligă să aplicăm exclusiv metode paliative de tratament, în schimb invazia în vena porta și afluenții ei de una singură nu cere abandonarea obligatorie a radicalității în acest caz. Metastazarea și invazia arterei mezenterice superior a fost detectată în 13 ($11,7 \pm 1,8\%$, $p < 0,001$) dintre cazuri.

Duodenografia, este inclusă în standardul obligatoriu de investigații instrumentale ale bolnavului cu megacolec, a fost efectuată la 111 ($100,0 \pm 0,0\%$) bolnavi. În 30 ($27,0 \pm 2,5\%$, $p < 0,001$) cazuri a pus în evidență duodenostază, într-un caz ($0,9 \pm 0,5\%$, $p > 0,05$) – malrotație duodenală. Reflux duodenogastral nu a fost depistat. Această metodă ne ajută să alegem tehnica chirurgicală corectă, evitând refluxurile bilioenterice cu instalarea ulterioară a colangitei.

Examenul bacteriologic este foarte important la pacienții cu semne clinico-paraclinice de colangită, în special pentru a determina tratamentul patogenetic cu antibiotice. Examenul bacteriologic a fost efectuat la 33 ($29,7 \pm 4,3\%$, $p < 0,001$) pacienți. Bila pentru însămânțare a fost prelevată preoperator, în timpul CPGRE și intraoperator. La toți pacienții supuși exa-

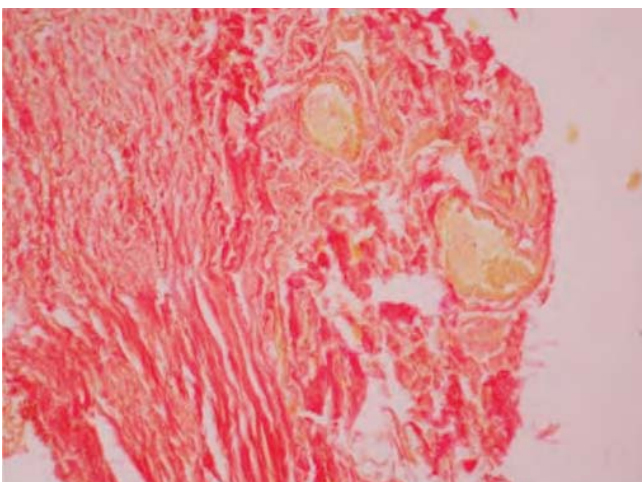


Figura 5. Predominarea țesutului fibros. Fragmentarea fibrelor de collagen și elastice. Colorație cu picrofuchsină

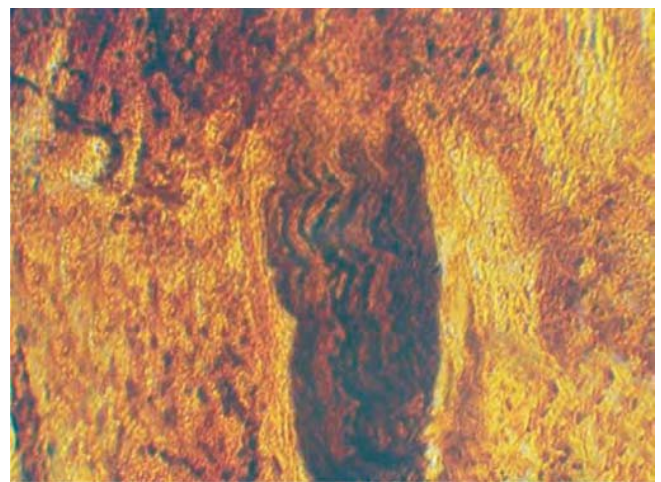


Figura 6. Disocierea fibrelor nervoase. Colorație Bielschowsky-Gross modificare Raskazova

menului bacteriologic a fost depistată floră microbiană practic similară cu cea intestinală. În $27,3 \pm 7,8\%$ ($p < 0,01$) cazuri a fost depistată *Escherichia coli*.

Diagnosticul de certitudine se stabilește numai prin explorarea chirurgicală, palpatorie și vizuală. La toți pacienții intraoperator s-a determinat starea căilor biliare extrahepatice. În timpul intervenției chirurgicale s-au depistat: tumora la diferite nivele cu sau fără concreștere în organle adiacente, cu sau fără metastazare, dilatarea căii biliare extrahepatice cu care are pereții îngroșați peste 2 cm, hiperemie, edem în caz de colangită, cu prezența semnelor de hepatită colestatică. (Figurile 3, 4).

În toate cazurile de examen histologic prelevat din calea biliară principală dilatată, în cazurile de megacoledoc cauzat de cancerul zonei biliopancreatice, sunt schimbări patomorfologice ireversibile caracterizate prin: procese inflamatorii cronice, lezări celulare și proliferarea țesutului conjunctiv (Figura 5) și degenerescență nervoasă (Figura 6). Schimbările patomorfologice cauzate de obstrucția biliară malignă duc la dilatări de cale biliare principală cu un caracter ireversibil. În toate cazurile se evidențiază un proces inflamator cronic limfoplasmocitar, cu invaginarea epiteliului prizmatic și formarea ramificațiilor glandulare ce atinge stratul fibromuscular. În perete se observă fibroză pronunțată de focar cu infiltrație inflamatorie și stază venoasă.

În cazurile de megacoledoc de geneză malignă o importanță deosebită o are forma histologică a tumorii și prezența metastazării tumorale la nivelul ganglionilor limfatici regionali.

Analizând toate cazurile tratate în clinică și rezultatele examenului histologic în toate cazurile au fost depistate carcinoame – 92 ($82,9 \pm 3,6\%$, $p < 0,001$), adenocarcinoame ductale pancreatice în 85 ($93,7 \pm 1,3\%$, $p > 0,05$) dintre cazuri, chistadenocarcinoame în 2 ($1,8 \pm 1,3\%$, $p > 0,05$) cazuri și colangiocarcinoame în 5 ($4,5 \pm 2,0\%$, $p < 0,05$) dintre cazuri.

Tratamentul bolnavului cu neoplazii a zonei biliopancreatice este complexă și dificilă, impunând o rezolvare multidisciplinară.

Prima manifestare clinică, în majoritatea cazurilor, este icterul mecanic. Bolnavii cu icter mecanic prin obstrucție neoplazică sunt cu dereglări metabolice complexe și severe și necesită un abord complex. De obicei intervenția chirurgicală este efectuată în mod urgent, cauzată de agravarea rapidă a stării generale a pacientului, astfel încât o reechilibrare completă nu este posibilă în acest interval scurt de timp, cât ne oferă bolnavul cu icter mecanic tumoral, în special, la bolnavii cu colangită purulentă asociate cu insuficiență hepatorenală acută.

Pentru a evita complicațiile posibile și cazurile de deces, singura soluție este decompresia preoperatorie a arborelui biliar prin metode endoscopice, fie prin drenare nazobiliară fie prin endoprotezare biliară. Scăderea nivelului bilirubinemiei și recuperarea funcției hepatice și renale, în caz de insuficiență hepatorenală acută, are un rol primordial în minimalizarea riscului anestezico-chirurgical. Intervalul de la decompresie până la intervenția chirurgicală se extinde până la normalizarea celor mai importanți indicatori.

Decompresia biliară, posibilă în cadrul CPGRE, a fost efectuată la 76 ($68,5 \pm 2,6\%$, $p < 0,001$) dintre pacienți. La 16 ($14,4 \pm 2,0\%$, $p < 0,001$) s-a plasat dren nazobiliar, în special la pacienții cu angiocolită și cei care necesită un lavaj continuu al arborelui biliar, iar la 49 ($44,1 \pm 2,8\%$, $p < 0,001$) s-a efectuat

endoprotezare. La 30 pacienți ($27,5 \pm 2,5\%$, $p < 0,001$) din cauze tehnice nu s-a reușit decompresia arborelui biliar, ceea ce ne-a impus să recurgem la intervenții chirurgicale în foarte scurt timp fără a avea posibilitatea de a normaliza parametrii biologici ai pacientului. Restabilirea pasajului biliar în duoden a fost posibilă în 66 ($59,5 \pm 4,7\%$, $p < 0,001$) dintre cazuri.

Eficacitatea decompresiei biliare a fost studiată prin aprecierea dinamică a bilirubinei, protrombinei, enzimelor de citoliză hepatică, proteinei generale, ureei și creatininei.

Risc operator înalt, care mărește rata morbidității și mortalității postoperatorie, a fost cauzat inclusiv de o bilirubinemie ce depășea $200 \mu\text{mol/l}$.

Normalizarea celui mai important indice – bilirubina serica a fost posibilă în $14 \pm 3,2$ ($p < 0,001$) zile. Normalizarea bilirubinemiei a fost direct proporțională cu scăderea și normalizarea protrombinei, ureei, creatininei, proteinei generale, enzimelor de citoliză hepatică.

Preoperator, toți pacienții au fost examinați amănunțit, utilizându-se algoritmul diagnostic propus de noi. Diagnosticul de megacoledoc de etiologie malignă a fost stabilit la toți pacienții în perioada preoperatorie.

Pregătirea preoperatorie, care este foarte importantă la bolnavii cu icter mecanic și colangită, a constat în decompresia căilor biliare extrahepatice, de regulă realizată prin drenarea nazobiliară Bayli și prin terapie intensivă: administrarea antibioticelor, a glucocorticoizilor, detoxificare prin diureză forțată, corecția echilibrului hidrosalin, a metabolismului energetic, corecția sistemului de coagulare a sângelui și a funcției organelor vital importante.

În concepția noastră, toți bolnavii cu diagnostic de neoplazie de cap de pancreas, de PDM și de coledoc distal fără semne de metastazare la distanță sau concreștere în artera mezenterică superioară și fără tare biologice, necesită un abord chirurgical agresiv radical ce îi poate oferi supraviețuire maximală. În lotul de studiu au fost incluși doar 111 pacienți cu megacoledoc de geneză malignă, supuși tratamentului chirurgical convențional fie paliativ, fie radical. Pacienții care au beneficiat de protezare biliară endoscopică nu au fost incluși în studiu.

Tratamentul chirurgical paliativ, în acest grup de studiu, a suferit schimbări, a devenit mai agresiv și a răspuns la următoarele exigențe: ocolirea obstacolului biliar, ocolirea sau prevenirea obstrucției duodenale, abolirea sindromului algic.

Variantele tehnice au variat și au evaluat în dependență de experiența acumulată, dezvoltarea anesteziei și terapiei intensive, de aprecierea rezultatelor imediate și în special la distanță.

Colecistointeroanastomoza pe ansa Omega a fost efectuată la 31 ($27,9 \pm 2,6\%$, $p < 0,001$) din 111 pacienți cu megacoledoc de geneză malignă. Din punct de vedere tehnic este o metodă simplă de efectuat, fiind selectată chiar și în momentul actual la pacienții cu risc operator major, determinat de insuficiența hepatorenală și tare biologice asociate. O deosebită atenție se acordă permeabilității ductului cistic și perspectiva implicării lui în procesul tumoral, ceea ce nu este posibil de a efectua. Aprecierea permeabilității ductului cistic la momentul operației am determinat prin puncție-aspirație vezicii biliare. Apariția bilei de culoare ne permite să afirmăm că ductul cistic este permeabil, dar această afirmație nu este valabilă în timp.

Tratamentul aplicat anterior prin efectuarea unei colecistojunoanastomozei pe ansa Omega nu răspundea la toate

exigențele contemporane, în special la înlăturarea definitivă a obstacolului tumoral în fluxul biliar, pasajul bolului alimentar și palpația durerii. La 16 ($14,4 \pm 2,0\%$, $p < 0,001$) pacienți s-a reinstalat icterul mecanic, la 51 ($45,9 \pm 2,8\%$, $p < 0,001$) pacienți obstrucția biliară și sindromul algic a progresat din numărul total de pacienți supuși tuturor tehnicilor chirurgicale.

În cazurile tratate prin colecistoenteroanastomoză și gastrojejunooanastomoză pe ansa Omega nu am evitat rezultate negative în perioada postoperatorie, în special prin reapariția icterului mecanic cauzat de obstrucția tumorală a ductului cistic. Această intervenție a fost necesară la 4 ($3,6 \pm 1,5\%$, $p > 0,05$) dintre pacienți, în prezența semnelor de comprimare duodenală, confirmată clinic și paraclinic. Acest fapt obliga montarea gastrojejunooanastomozei. Intraoperator obstrucția duodenală a fost marcată la adenocarcinomul de cap de pancreas – 2 ($1,8 \pm 0,9\%$, $p > 0,05$) caz, care are un caracter invaziv rapid, la 2 ($1,8 \pm 0,9\%$, $p > 0,05$) dintre pacienți cu adenocarcinom ampular. Acești bolnavi erau în stadiul avansat al patologiei, de obicei cu metastaze la distanță sau cu invazia arterei mezenterice superior.

La 4 ($3,6 \pm 1,8\%$, $p < 0,05$) dintre pacienți la care permeabilitatea ductului cistic era compromisă, lucru demonstrat

preoperator și postoperator, s-a aplicat CDA, care ulterior a fost demontată și efectuată hepaticojejunooanastomozei pe ansa Roux. Menționăm că varianta chirurgicală de rezolvarea icterului mecanic tumoral prin coledocojejunooanastomoză trebuie evitată în aceste cazuri, datorită concreșterii tumorii și restenozării blocului anastomotic la acest nivel, cu evoluție nefavorabilă, icter recidivant și angiocolită. Această variantă de anastomoză este fezabilă și aplicabilă numai în icterul de geneză benignă.

Analizând rezultatele nesatisfăcătoare ale tratamentului chirurgical aplicat la bolnavii cu megacolecoc de etiologie malignă, schimbările ireversibile ale căii biliare principale în condiții de obstrucție biliară tumorală, și au indus ideea unei soluții chirurgicale, care ar asigura fluxul biliar normal în tractul digestiv și un pasaj intestinal normal. Aceasta a fost realizată prin exereză supraduodenală de coledoc, hepaticojejunooanastomoză și gastrojejunooanastomoză pe ansa bispiculată la Roux.

Asigurarea calității vieții pacientului tratat prin paliative ne-a impus în ultimul timp să implementăm de rând cu lichidarea obstrucției biliare și paliatia durerii pe care am efectuat-o la 12 ($10,8 \pm 2,9\%$, $p > 0,001$) dintre pacienți, folosind splahnicectomia toracoscopică.

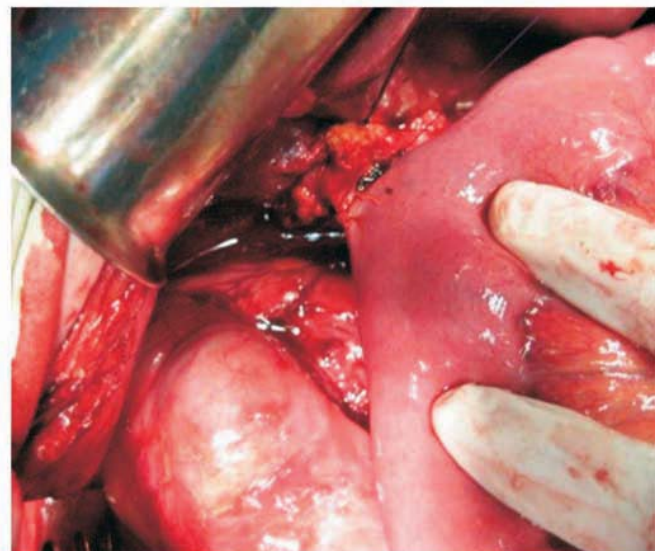
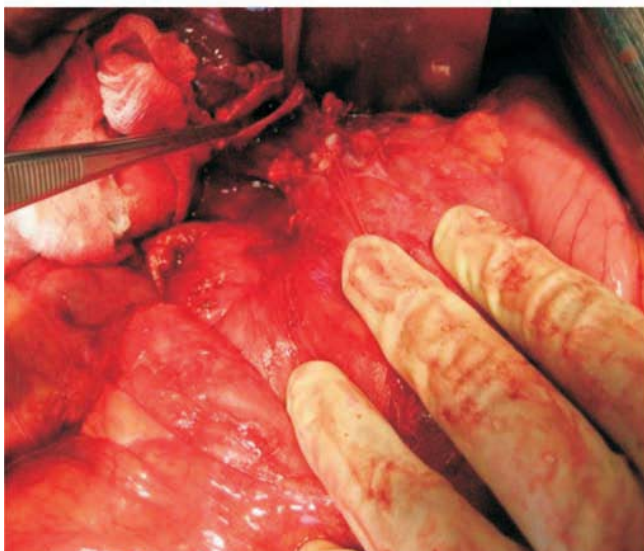
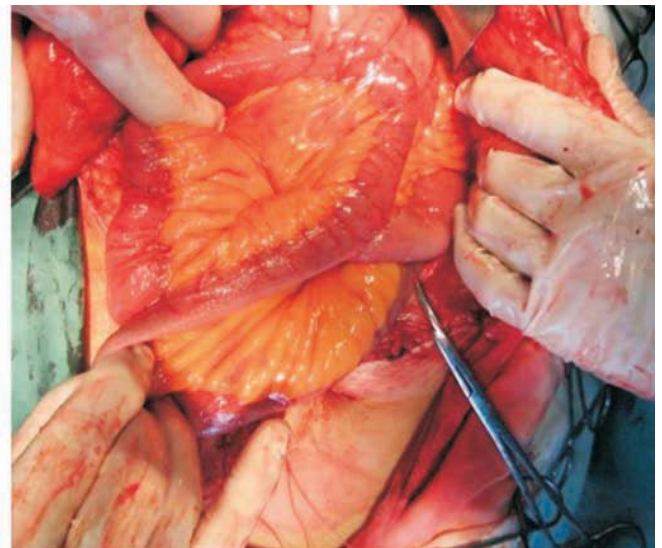
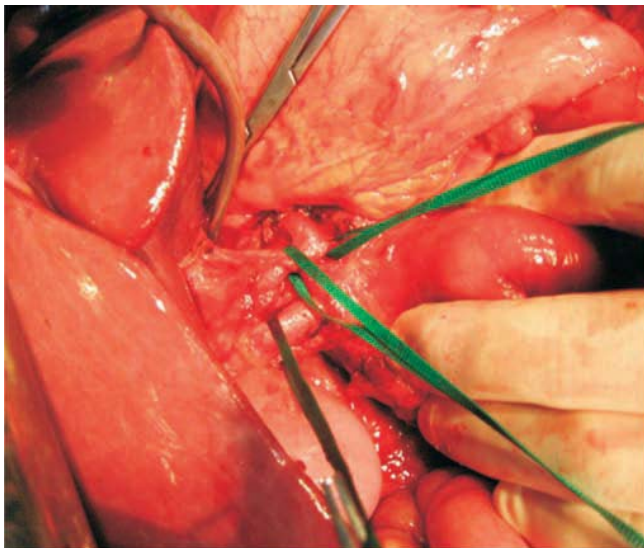


Figura 5.1. Hepaticojejunooanastomoză și gastrojejunooanastomoză pe ansa bispiculată Roux fără drenarea gurii de anastomoză

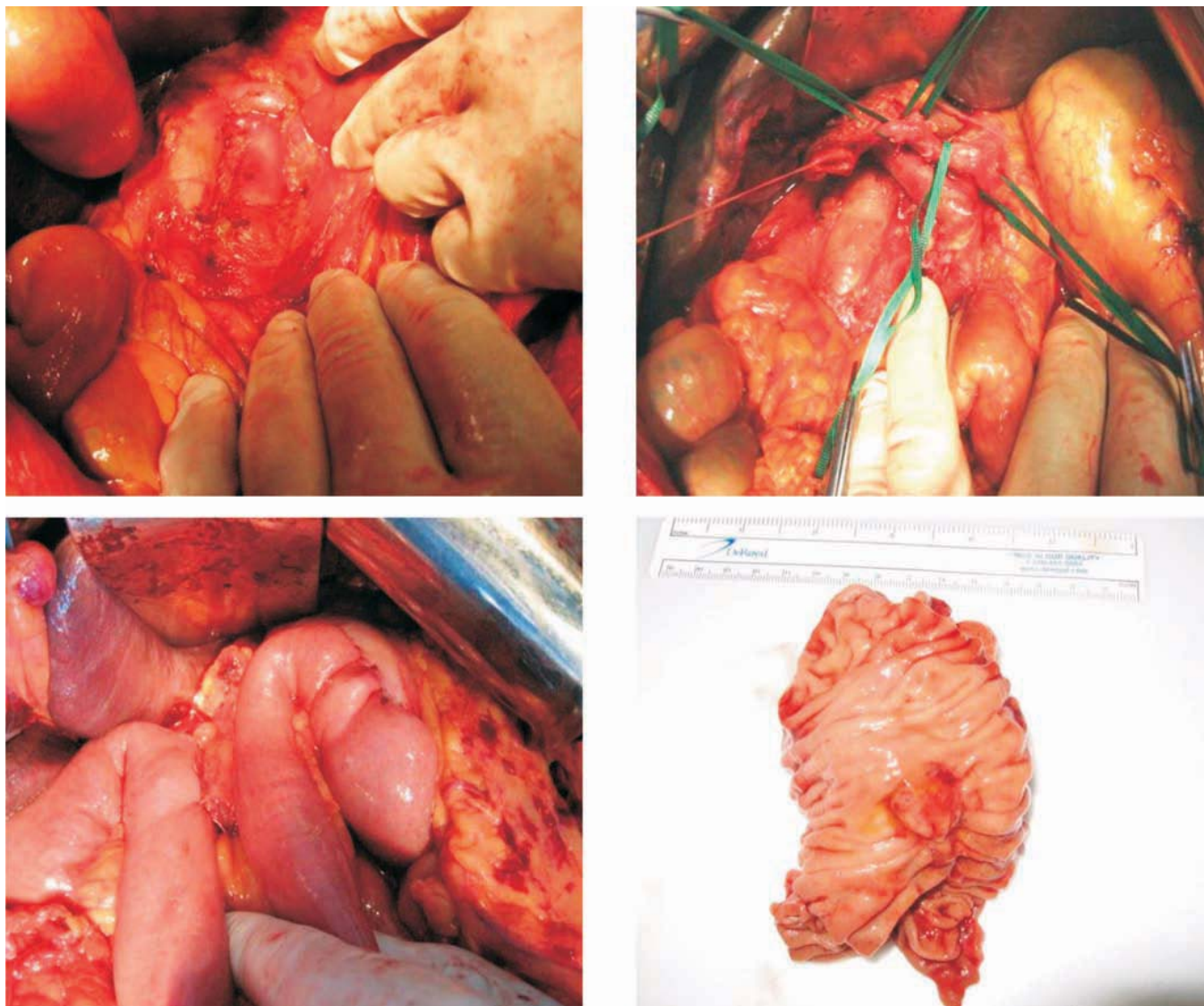


Figura 5.2. Duodenpancreatectomie cefalică procedeu Whipple, cu drenarea gurii de anastomoză, folosind drenajul de tip Rhobson

Numai intervențiile chirurgicale radicale ne-au oferit rezultate comparabile cu centrele specializate în domeniu și au oferit pacientului cu megacolecodoc de etiologie malignă calitatea vieții necesară.

Intervențiile chirurgicale radicale au fost argumentate în următoarele cazuri:

- ✓ absența metastazelor peritoneale sau hepatice confirmate preoperator prin TC și laparoscopie sau intraoperator;
- ✓ neinvazia arterei mezenterice superior confirmată prin angiografie prin TC;
- ✓ absența tarelor biologice ce ar pune în pericol viața pacientului;
- ✓ absența factorilor de risc legate de icterul mecanic, angiololita și insuficiența hepatică;
- ✓ vârsta pacientului nu o considerăm ca o contraindicație la intervenția chirurgicală radicală.

La fiecare pacient, candidat pentru intervenția chirurgicală radicală, au fost apreciați factorii de risc.

Ierarhizarea factorilor de risc a fost efectuată prin metoda corelării canonice în urma căreia s-a stabilit, că cel mai mare risc îl prezintă hiperbilirubinemia – $\lambda = 0,618$, după care urmează vârsta înaintată (peste 60 ani) – $\lambda = 0,609$ și hipoprotrombinemia – $\lambda = 0,577$.

Toți pacienții cu icter mecanic tumoral, care au fost supuși intervenției chirurgicale radicale au fost protezați endoscopic sau le-a fost instalată sonda nazobiliară, în asigurarea minimalizării riscului anestezic-chirurgical. Numai la atingerea sau revenirea tuturor indicatorilor la normal s-a intervenit chirurgical. Durata medie de la protezare endoscopică biliară și intervenția chirurgicală a constituit zile. Risc operator înalt a fost decelat la 30 ($27,2 \pm 4,2$, $p < 0,001$) pacienți la care nu s-a fost posibilă endoprotezarea biliară, pacienții fiind operați în mod urgent a doua zi după CPGRE. Aceste măsuri ne-au permis să micșorăm morbiditatea postoperatorie și să avem o mortalitate în această grupă de pacienți sub 5%, care corespunde cerințelor centrelor supraspecializate în chirurgia pancreasului.

Rata rezecabilității în această grupă de pacienți a fost de $30,6 \pm 4,4\%$, ($p < 0,001$).

Combinăția dintre TC spiralată în regim standard și angiografic cu laparoscopia este metoda de elecție în aprecierea rezecabilității în cazurile noastre.

Vârsta medie a pacienților operați radicali a fost de $60,9 \pm 0,6$, ($p < 0,001$) ani.

La această grupă de pacienți a fost efectuate 29 ($26,1 \pm 4,2$, $p < 0,001$) duodenpancreatectomii în diferite variante tehnice

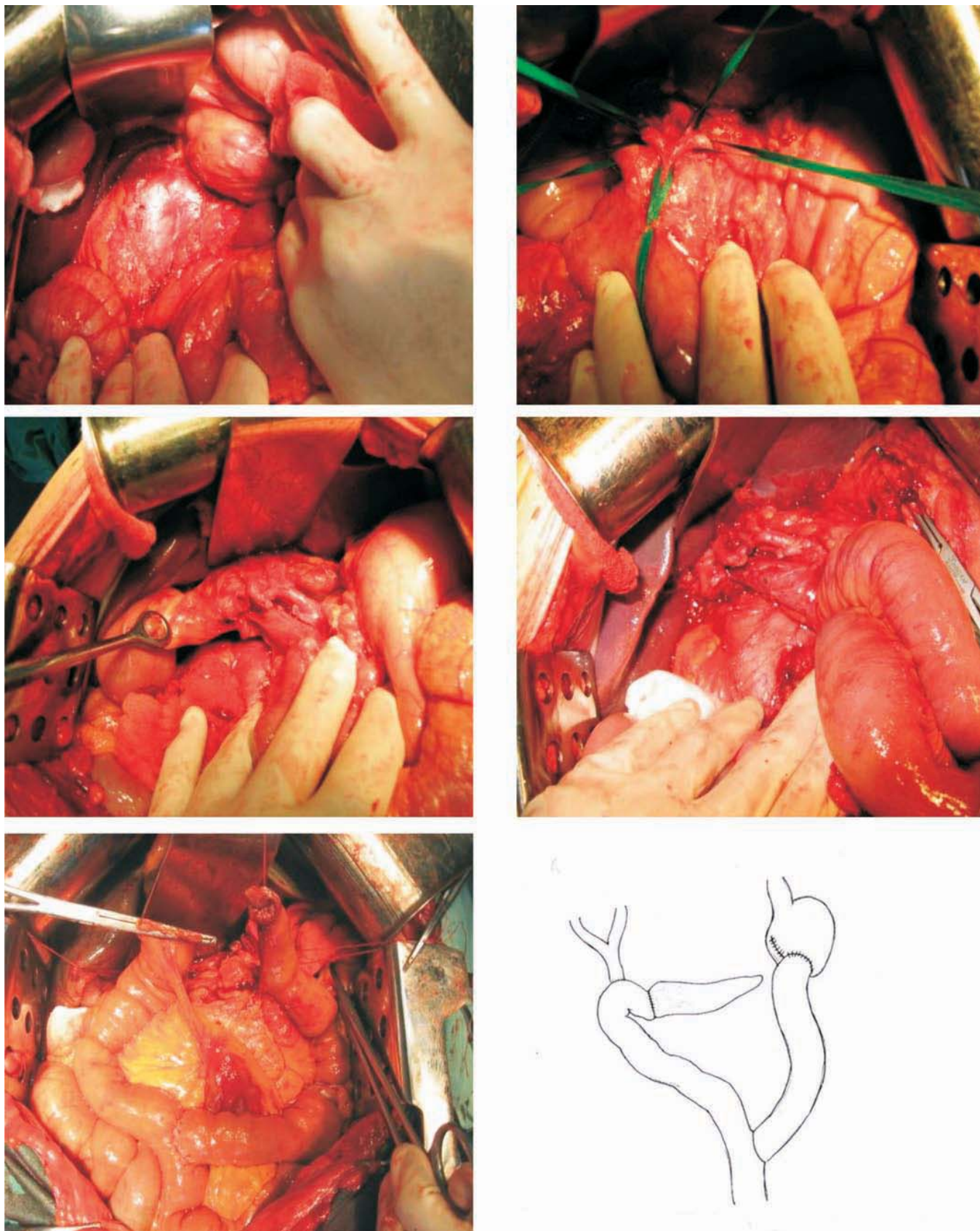


Figura 5.3. Duodenpancreatectomia cefalică cu varianta de reconstrucție Child cu drenarea gurii de anastomoză, folosind drenajul de tip Rhoison

și 5 ($4,5 \pm 2,0$, $p < 0,05$) rezecții de cale biliară purtătoare de tumoră.

Conform clasificării lui S. Pedrazzoli (1999), am efectuat 18 ($16,2 \pm 3,5$, $p < 0,001$) duodenpancreatectomii standarde,

8 ($7,2 \pm 2,5$, $p < 0,01$) duodenpancreatectomii radicale și 3 ($2,7 \pm 1,5$, $p > 0,05$) duodenpancreatectomii extinse.

Duodenpancreatectomia cefalică este intervenția chirurgicală cu mai multe variante tehnice, atât din punct de vedere

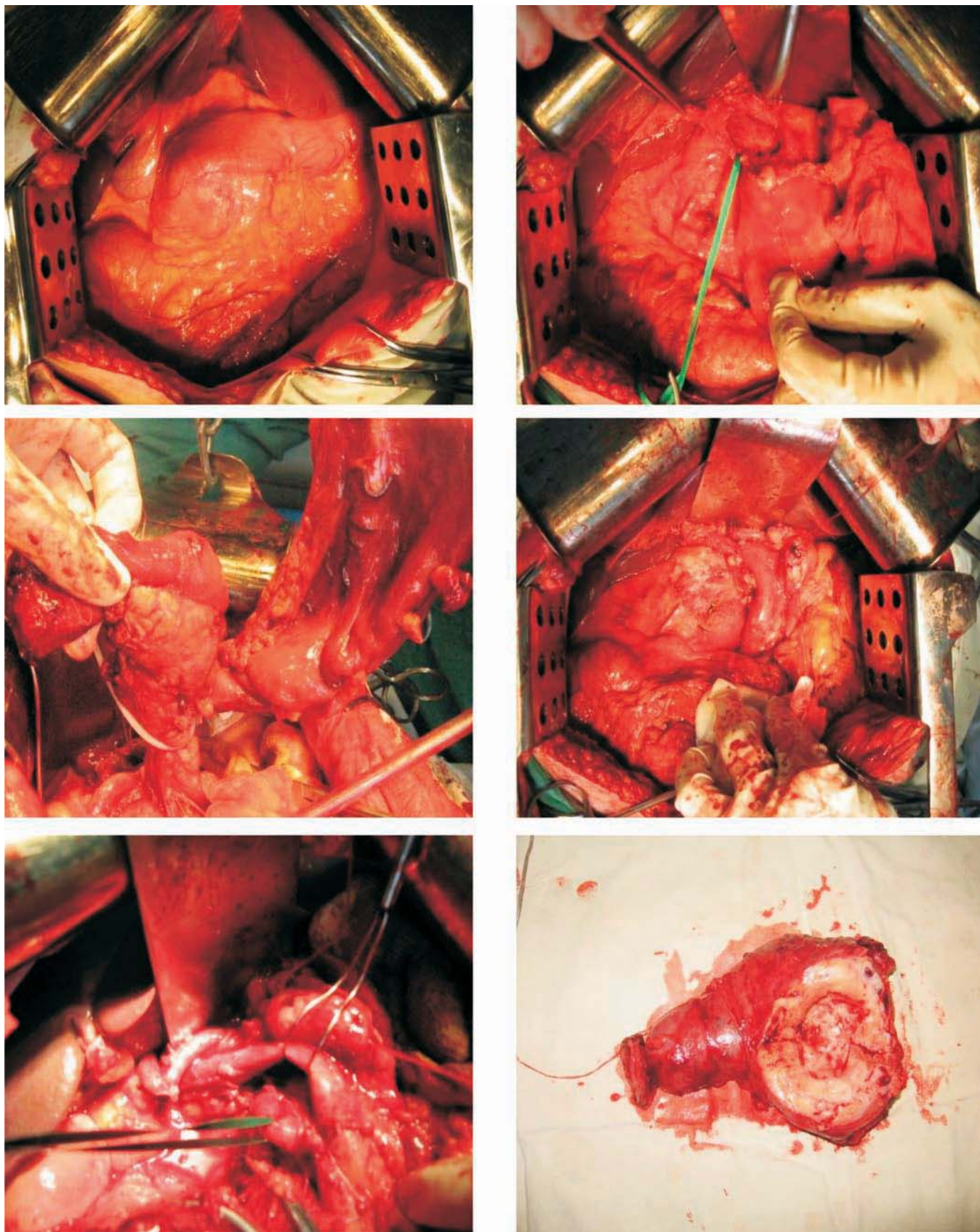


Figura 5.4. Duodenpancreatectomia prin abord posterior

al timpului de exereză, cât și al refacerii continuității tractului digestiv.

Duodenpancreatectomia clasică tip Whipple a fost efectuată la începutul studiului efectuat, fiind efectuate toate ana-

stomozele pe o ansa ceia ce considerăm că nu asigură cele mai bune rezultate imediate și la distanță.

Varianta de reconstrucție care a asigurat cele mai bune rezultate postoperatorii în lotul nostru de studiu, a fost du-

odenpancreatectomia tip Child. Această variantă tehnică o considerăm cea care asigură pasajul bilei, sucului pancreatic și pasajul alimentar separat ceia ce considerăm că are un efect funcțional superior în comparație cu celelalte variante tehnice folosite la noi în clinică.

Varianta tehnică de duodenpancreatectomie cefalică cu prezervarea pilorului a fost posibilă numai după examenul extemporaneu din limfonodulii infrapilorici este obligatorie. Dar această tehnică chirurgicală nu ne-a adus satisfacție în perioada postoperatorie precoce. Fiecare dintre pacienții operați a suferit de o gastrostază postoperatorie corijată cu dificultăți, ceea ce a mărit considerabil durata de spitalizare.

Varianta tehnică care am folosit-o la ultimii bolnavi din lotul de studiu a fost duodenpancreatectomia prin abord posterior. Considerăm că această variantă tehnică selecționează precoce intraoperator cazurile rezecabile, asigură o evidare limfoganglionară adecvată, comparativ cu tehnica standard. Asigură condiții de siguranță intraoperatorie, prin evidența și izolarea arterei mezenterice superior, cât și evitarea unor accidente intraoperatorii, ca urmare a unor eventuale variante anatomice ce au la nivelul arterei mezenterice superior.

De fiecare dată am preferat să efectuăm anastomoza pancreatojejunală într-un rând și prin invaginare, nu efectuam de rutină drenarea ductului Wirsung sau gurii de anastomoze. Anastomza biliojejunală am efectuată într-un singur plan, gura de anastomoză o drenăm obligator cu dren tip Rhobson.

Rezultate

Analiza minuțioasă a perioadei postoperatorii precoce la 31 ($24,2 \pm 2,4\%$, $p < 0,001$) dintre pacienții cu megacoledoc de geneză malignă a evidențiat dezvoltarea complicațiilor în perioada postoperatorie precoce.

Rata complicațiilor postoperatorii a fost diversă, depinzând de actul operator în sine în 8 ($7,2 \pm 2,5\%$, $p < 0,01$) dintre cazuri și de complicațiile care au fost cauzate de impactul icterului mecanic asupra funcției organelor vitale importante. Ultimele au fost prezente în 23 ($20,7 \pm 3,8\%$, $p < 0,001$) dintre cazuri.

În lotul nostru de studiu am înregistrat 2 ($1,8 \pm 0,8\%$, $p > 0,05$) fistule pancreatice, ce se include în limitele admisibile unor centre supraspecializate în chirurgia pancreasului. Numai drenarea adecvată a cavității peritoneale ne-a permis aceste două fistule pancreatice să le corectăm conservativ.

Fistulele biliare au fost prezente la 9 ($8,1 \pm 1,6\%$, $p < 0,01$) pacienți și au fost cauzate de deficiențe tehnice. Toate fistulele biliare au fost dirijate, datorate unei drenări adecvate a zonei perianastomotice.

Rezultatele postoperatorii ale tratamentului chirurgical au fost în majoritatea cazurilor favorabile. În 108 ($97,7 \pm 0,9\%$, $p < 0,001$) cazuri a dispărut icterul mecanic și numai în 3 cazuri, când a progresat insuficiența hepatorenală acută, icterul a progresat postoperator, care s-a soldat în toate trei cazuri cu deces.

Letalitatea în perioada postoperatorie precoce ce a constituit 3 ($2,7 \pm 1,5\%$, $p > 0,05$) cazuri, este explicabilă și acceptabilă. Toate trei cazuri de deces au fost asociate de icter mecanic, angiolit și insuficiență hepatorenală acută, în toate aceste cazuri nu s-a reușit o decompresie preoperatorie și acești pacienți au fost operați în mod urgent după primirea indicilor minimi de operabilitate. Decesul a survenit pe fundalul icterului mecanic, angiolitei și insuficienței hepatorenale, la care s-a adăugat

agresiunea anestezico-chirurgicală.

În acest grup de pacienți am evaluat rezultatele analizând starea pacienților postoperator pe o perioadă care a și constituit supraviețuirea acestor pacienți, estimând starea somatică a pacientului, precum și integrarea sociofamilială și reabilitarea profesională.

Rezultatele la distanță au fost urmărite la toți pacienții care au suportat tratament chirurgical pentru megacoledoc de etiologie malignă. Starea somatică a fost apreciată în raport cu mai multe simptome. Prin anamneza bolnavilor s-au identificat unele acuze restante sau apărute în perioada postoperatorie tardivă.

De menționat că rezultatele sunt direct proporționale cu metoda chirurgicală aplicată, și deci este argumentat a diviza lotul de studii în două subgrupe:

- ✓ *prima* – pacienții care au fost operați prin hepaticojejunooanastomoză și gastrojejunooanastomoză pe ansa bispiculată cu sau fără splahnectomie, duodenpancreatectomie cefalică și rezecție de cale biliară principală purtătoare de tumoră;
- ✓ *a doua* – pacienții operați prin celelalte variante tehnice.

În acest lot la 34 ($69,4 \pm 6,2$, $p < 0,001$) pacienți din subgrupa doi am avut rezultate pe care le putem numi nesatisfăcătoare sau convențional nesatisfăcătoare, deoarece la toți cei 34 ($69,4 \pm 6,2$, $p < 0,001$) s-a instalat sindromul dolo, la 12 ($24,5 \pm 4,9$, $p < 0,001$) a apărut febra și frisonul. În 15 ($30,6 \pm 5,3$, $p < 0,001$) cazuri a recidivat icterul mecanic asociat cu prurit cutanat, scaune acolice și urinări hiperchrome. La 10 pacienți ($20,4 \pm 4,5$, $p < 0,001$) au apărut tulburări dispeptice și în final la 7 ($14,3 \pm 3,9$, $p < 0,01$) a apărut obstrucția duodenală. Slăbiciunea generală și astenia a fost prezentă la 34 ($65,4 \pm 6,2$, $p < 0,001$) pacienți. Aceste manifestări au necesitat la toți acești pacienți consum de medicamente. Din această grupă, 18 ($36,7 \pm 5,6$, $p < 0,001$) pacienți au fost reoperați și lichidată cauza icterului mecanic sau ocluziei duodenale. Postoperatoriu la ei a survenit îmbunătățirea stării generale, au dispărut semnele clinice ale suferinței biliare și duodenale.

Rezultate nesatisfăcătoare în acest lot de bolnavi ne-a determinat să analizăm multilateral și minuțios această situație clinică. După părerea noastră, variantele tehnice folosite anterior nu au eliminat reinstalarea icterului mecanic, ocluzia duodenală tumorală și sindromului algic. Aceste considerente ne-au determinat să implementăm exereza supraduodenală de cale biliare principală, cu hepaticojejunooanastomoză și gastrojejunooanastomoză pe ansa à la Roux, cu o lungime de cel puțin 80 cm, cât și duodenpancreatectomia cefalică sau rezecția de cale biliară principală în cazurile rezecabile. Conform acestor tehnici au fost operați 54 ($48,64 \pm 4,7$, $p < 0,001$) pacienți și cinci pacienți cu rezecție de cale biliară principală purtătoare de tumoră.

Variabilele care au determinat calitatea vieții la bolnavii cu cancer a zonei hepatobiliopancreatice au fost: durata supraviețuirii, creșterea tumorii, controlul efectelor secundare a terapiei, letalitatea, morbiditatea, reabilitarea postoperatorie. Conform rezultatelor obținute, după evaluarea acestor variabile, putem aprecia în ce măsură tratamentul aplicat acestor bolnavi a asigurat o calitate de viață mai bună sau doar a contribuit la prelungirea ei.

Evaluarea calității vieții a fost posibilă la fiecare dintre pacienții operați la noi în clinică.

Am studiat, în perioada postoperatorie, latura psihoafectivă a acestor pacienți. Dimensiunea psihoafectivă reprezintă modul în care bolnavul își recunoaște și își acceptă boala ca pe o realitate a existenței sale.

Dispariția practic a tuturor semnelor clinice ale suferinței biliare în prima subgrupă de pacienți, face ca după intervenția chirurgicală 29 ($57,4 \pm 6,1$, $p < 0,001$) de bolnavi să devină optimiști, situație explicată prin ameliorarea condiției fizice și psihologice, cu apariția noii perspective pozitive de viață.

În a doua subgrupă de pacienți, în majoritatea dintre cazuri nu am obținut rezultate satisfăcătoare, bolnavii fiind preocupați de boală, nefiind siguri de viitor.

A fost remarcat un fapt important că după intervențiile chirurgicale, majoritatea bolnavilor devin optimiști, situație explicabilă prin îmbunătățirea condiției fizice, dispariția icterului și apariția premisei unei perspective noi de viață.

Un rol important în aprecierea rezultatelor la distanță o are calitatea relațiilor familiale, menționarea relațiilor existente și formarea unor relații noi.

În a doua subgrupă de pacienți, în $38,7 \pm 5,5\%$ ($p < 0,001$) dintre cazuri au găsit un ajutor și un anturaj care îi susține, care îi face să treacă peste depresia și handicapul creat de boala respectivă. Tot în această grupă de bolnavi 17 ($34,7 \pm 5,8\%$, $p < 0,054$) sunt distanțați de familie.

Bolnavii care au fost supuși tratamentului propus de noi în $57,4 \pm 7,2\%$ ($p < 0,001$) (25 bolnavi), s-au reintegrat completamente sociofamilial.

Reabilitarea profesională pentru un anumit temen limitat, fost posibilă la 29 ($49,15 \pm 6,9\%$, $p < 0,001$) pacienți supuși exerezei de cale biliară principală, hepaticojejunoanastomoză și gastrojejunoanastomoză pe ansa bispiculată Roux, duodenpancreatectomie cefalice sau rezecție de cale biliară principală.

Cel mai important indice în perioada postoperatorie tardivă a fost supraviețuirea. Analiza supraviețuirii, după intervențiile chirurgicale radicale și paliative, în funcție de procedeul efectuat, a permis să constatăm că după operațiile radicale pacienții au avut o calitate de viață net superioară și o supraviețuire de $28,2 \pm 7,3$, ($p < 0,001$) luni după duodenpancreatectomie cefalică și de rezecție de cale biliară principală. Beneficiul cel mai mare îl reprezintă viața cu confort relativ, pe care o au bolnavii în această perioadă cu termen lung acceptabil.

Vom nota că cea mai bună supraviețuire a fost atinsă după efectuarea intervențiilor chirurgicale radicale. Dar rezultatele ce țin de calitatea vieții au fost comparabile și satisfăcătoare numai la două subgrupe de pacienți, cei operați utilizând duodenpancreatectomia cefalică și hepaticojejunoanastomoză cu gastrojejunoanastomoză pe ansa bispiculată la Roux com-

binată cu splahnicectomie toracoscopică. Numai aceste două tehnici chirurgicale au permis dispariția și prevenirea icterului mecanic, ocluziei duodenale, sindromului dolo-

Supraviețuirea pacienților în cadrul intervențiilor radicale a fost de $28,2 \pm 7,3$, ($p < 0,001$) luni, iar în grupa de pacienți la care s-au aplicat intervenții chirurgicale paliative supraviețuirea a fost de $13,8 \pm 6,4$, ($p < 0,05$) luni. Supraviețuirea la 1 an din prima subgrupă de pacienți a fost de $78,7 \pm 6,0\%$, ($p < 0,001$), iar în subgrupa pacienților operați prin intervenții chirurgicale paliative a fost de $32,8 \pm 5,9$, ($p < 0,001$).

Rezultatul intervențiilor chirurgicale în perioada postoperatorie tardivă a depins de metoda chirurgicală aplicată. În toate cazurile de intervenții chirurgicale radicale am avut rezultate satisfăcătoare, ceea ce a fost confirmat prin dispariția și profilaxia icterului mecanic, sindromului dolo- și ocluziei duodenale, o calitate de viață bună și o supraviețuire maximă în grupul de pacienți cu megacoledoc de geneză malignă.

Concluzii

Conform rezultatelor obținute, lotul de pacienți operați paliativ îl putem diviza în două subgrupe:

1. *Prima subgrupă* – pacienții operați prin hepaticojejunoanastomoză și gastrojejunoanastomoză pe ansa bispiculată cu splahnicectomie toracoscopică, duodenpancreatectomie cefalice și rezecție de cale biliară principală purtătoare de tumoră. Rezultatele postoperatorii le putem numi satisfăcătoare, a permis dispariția și prevenirea icterului mecanic, durerea și ocluzia duodenală;

2. *Subgrupa a doua* – pacienții operați, unde am obținut rezultate convențional nesatisfăcătoare sau nesatisfăcătoare, cu reapariția icterului mecanic, ocluziei duodenale și menținerea sau intensificarea sindromului algic.

Rezultatele obținute demonstrează corectitudinea programului propus de diagnostic și de tratament chirurgical al bolnavului cu megacoledoc de etiologie malignă ce permite reducerea considerabilă a ratei morbidității și a mortalității postoperatorii precoce și tardive, cu o supraviețuire acceptabilă. Studiile aplicate ne-au permis să stabilim corelația directă dintre tratamentul aplicat și calitatea vieții postoperatorii. Rezultatele bune înregistrate ne-au demonstrat că intervențiile radicale sunt intervențiile de elecție în tratamentul cancerului de pancreas, ampular și cale biliară distală. În cazul nerezecabilității tumorii tehnica chirurgicală ce permite dispariția și prevenirea morbidității postoperatorii cu o calitate a vieții acceptabilă este hepaticojejunoanastomoză și gastrojejunoanastomoză pe ansa bispiculată Roux cu splahnicectomie toracoscopică.

Bibliografie

1. FONGY, BRENNAN M., TURNBULL A. Gallbladder cancer discovered during laparoscopic surgery: potential for iatrogenic tumor dissemination. In: Arch Surg. 1993, vol. 128, p. 1054-1056.
2. NAKKEEB A., LILLEMOR K.D., GROSFELD J.L. Surgical techniques for pancreatic cancer. In: Minerva Chir. 2004, vol. 59, p. 151-163.
3. YEO C.J., PITT H.A., CAMERON J.L. Cholangiocarcinoma. In: Surg Clin. North Am. 1990, vol. 70, p. 1429-1447.