

# CORECȚIA UNIVENTRICULARĂ A VICIILOR CARDIACE CONGENITALE COMPLEXE

## UNIVENTRICULAR REPAIR OF COMPLEX CONGENITAL HEART DEFECTS

Oleg REPIN, Liviu MANIUC, Vasile CORCEA, Eduard CHEPTANARU,  
Alexandru MOGÂLDEA, Anatol CIUBOTARU

IMSP Institutul de Cardiologie, laboratorul chirurgia viciilor cardiace congenitale

### Rezumat

*Scopul:* Anastomoza cavopulmonară totală (ACPT) este un procedeu paliativ, care este aplicat la pacienții cu un singur ventricul funcțional și are drept scop excluderea inimii din circuitul venos sistemic. Astfel, sângele din venele cave este redirecționat în artera pulmonară, ocolind cordul.

*Metode:* În perioada 2000-2008, 38 pacienți cu ventricul unic au suportat corecții univentriculare stadializate. Vârsta pacienților era cuprinsă între 2 luni și 30 ani, cu o medie de 9,1 ani. Toți pacienții au suportat intervenții chirurgicale anterioare, precum banding de arteră pulmonară (18 pacienți), valvotomie pulmonară (1 pacient), șunt Blalock-Taussig modificat și central (10 pacienți), atrioseptostomie (1 pacient). Anastomoza cavopulmonară bidirecțională s-a aplicat la 10 pacienți, iar anastomoza cavopulmonară totală – la 4 pacienți.

*Rezultate:* În perioada imediat postoperatorie a decedat un pacient. Restul au fost externați în stare relativ satisfăcătoare. Rezultatele la distanță nu au semnalat decesuri.

*Concluzii:* Procedeu Fontan a fost supus numeroaselor modificări timp de 30 ani, ceea ce a dus la scăderea morbidității și mortalității pacienților cu ventricul unic. Totuși, selecția pacienților și operațiile stadializate în procedeu Fontan au contribuit enorm la o evoluție mai bună a acestor pacienți.

### Summary

*Objective:* The total cavopulmonary connection (TCPC) is a palliative surgical procedure used in patients with one functioning ventricle that excludes the heart from the systemic venous to pulmonary artery pathway. Blood in the superior and inferior vena cava is diverted directly to the pulmonary arteries.

*Patients and methods:* From 2002 to 2008, 38 patients (mean age 9.1 years, range 2 months to 30 years) with single ventricle underwent different types of staged one and one half ventricle repair. All patients underwent previous surgery which included: pulmonary artery banding in 18, pulmonary valvotomy-1, Blalock-Taussig - 10, and atrioseptostomy in one. Ten patients underwent a bidirectional Glenn shunt and four TCPC.

*Results:* There was one hospital death. All the patients were discharged home in good clinical conditions. There were no late deaths.

*Conclusions:* Operations of univentricular repair can be performed with low early mortality and good functional long-term results.

### Introducere

Din spectrul larg de malformații cardiace se pot evidenția și anomalii, ce se caracterizează prin lipsa dezvoltării celor doi ventriculi. Semnul esențial al ventriculului unic (VU) este reprezentată prin comunicarea celor două atrii prin intermediul valvelor mitrale și tricuspide cu ventriculul comun, unic. În acest caz structura inimii este tricamerală. Există mai mulți termeni pentru acest viciu: „ventricul comun”, „ventricul primitiv”, „cord tricameral cu două atrii”, „cord tricameral cu ventricul unic”, „ventricul unic cu cameră rudimentară de eiecție”, „cord univentricular”.

#### Hemodinamica

Baza dereglărilor hemodinamice o constituie prezența compartimentului ventricular unic, unde se amestecă fluxul sangvin arterial cu cel venos. Aorta și artera pulmonară au originea nemijlocit din ventricul sau din camera rudimentară. Presiunea în ambele vase va fi sistemică, astfel că în lipsa stenozei arterei pulmonare, din momentul nașterii copilului, se dezvoltă hipertensiunea în circuitul mic. Rezistența mică

a vaselor pulmonare după naștere duce la o hipervolemie marcantă în circuitul mic. Odată cu mărirea minut-volumului circuitului pulmonar crește volumul sângelui care vine din atriiul stâng în ventricul, depășind volumul sângelui din atriiul drept. La acești pacienți hipoxemia arterială este nesemnificativă.

Existența îndelungată a fluxului sangvin mărit în circuitul mic duce la creșterea rezistenței vaselor pulmonare și la micșorarea fluxului sangvin pulmonar, având drept consecință hipoxemia. Prezența stenozei sau atreziei arterei pulmonare duce deasemenea la micșorarea fluxului sangvin în circuitul mic, astfel că în ventricul se vor amesteca o cantitate relativ mai mică de sânge arterial cu o cantitate mai mare de sânge venos. Acești pacienți suferă de hipoxemie pronunțată.

Studiile efectuate de S. Rahimtoola și coautorii [14] au demonstrat că în unele cazuri gradul hipoxemiei arteriale depinde nu doar de stenoza arterei pulmonare și modificările structurale ale vaselor circuitului mic, dar și de divizarea intraventriculară a fluxurilor sangvine și poziția vaselor magistrale. În aceste cazuri și în condiții egale autorii au arătat că gradul hipoxemiei

arteriale este mai mare la pacienții cu vasele magistrale transpoziționate, contrar cazurilor cu transpoziție corijată.

#### Evoluția naturală și pronostic

Datele literaturii arată o evoluție și pronostic nefavorabile pentru acest viciu [10, 12]. Aproximativ 75% de pacienți cu VU decedează în primul an de viață [10, 12, 14, 15]. O mortalitate mai mare se determină la pacienții cu hipertensiune pulmonară decât la cei cu stenoza arterei pulmonare.

Cauzele cel mai frecvente de deces sunt tulburările de ritm, insuficiența cardiacă pe fondalul pneumoniei, hypoxemia progresantă.

#### Materiale și metode

În perioada anilor 2002-2008 în secția Chirurgia Malformațiilor Cardiace Congenitale au fost operați 38 pacienți cu vârsta cuprinsă între 2 luni și 30 ani, care au fost selectați pentru corecția univentriculară.

Indicațiile pentru efectuarea intervențiilor etapizate au servit următoarele patologii: (Tab.1)

Tabelul 1

Tipurile de vicii cardiace

Patologia	Nº
Atrezia valvei tricuspide	11
Atrezia valvei mitrale	4
Cale dublă de intrare	10
Atrezia arterei pulmonare cu septul interventricular intact	1
Calea dubla de iesire din VD cu "struddling valve"; "noncommitted" DSV	2
Anomalia Ebstein (tip D)	2
Canal atrioventricular complet cu ventriculi nebalansați	8
Total	38

În total au fost efectuate 44 operații. Tipurile de intervenții sunt prezentate în Tabelul 2. Inițial, în prima etapă, 28 pacienți au suportat diverse intervenții paliative: în caz de hipertensiune pulmonară – îngustarea arterei pulmonare, în caz de stenoză sau atrezie de arteră pulmonară – aplicarea anastomozelor intersistemice. La 8 pacienți s-a aplicat anastomoză modificată Blalock-Taussing din stânga, la 2 pacienți – șunt central. La 2 pacienți cu defect septal atrial și restrictiv cu hipertensiune pulmonară venoasă s-a efectuat excizia septului interatrial: într-un caz – în condițiile circulației extracorporale, în alt caz – prin clamparea fără perfuzie a venelor pulmonare.

Tabelul 2

Operațiile efectuate

Tipurile de operații	Nº
Anastomoză sistemico-pulmonară la malformații cu flux pulmonar scăzut	10
Îngustarea arterei pulmonare la malformații cu flux pulmonar mărit.	18
Excizia septului interatrial (operația Blalock-Hanlon)	2
Anastomoză cavopulmonară bidirecțională – Glenn	10
Etapa finală a procedurii Fontan	4
Corecția drenajului venos pulmonar total aberant	1
Plastia valvei atrioventriculare comune	1

Anastomoză cavopulmonară (Glenn) s-a aplicat în cazul când presiunea medie în artera pulmonară nu depășea 15 mm Hg. Manometria s-a efectuat în timpul angiografiei la 6 pacienți, intraoperator – la 8 pacienți. Planul investigației angiografice a inclus: 1) ventriculografia; 2) atriografia dreaptă sau stângă; 3) introducerea substanței de contrast în camera accesorie; 4) angiopulmonografie în proiecția axială a trunchiului pulmonar. Etapa finală a procedurii Fontan s-a realizat la 4 pacienți. În toate cazurile anastomoză cavopulmonară s-a aplicat prin tehnica conduitului extracardiac.

#### Aspectele diagnosticului invaziv în caz de ventricul unic:

1. Evaluarea funcțională prin chocardiografie și/sau ventriculografie:

- Funcția ventriculului sistemic (fracția de ejeție, dimensiunile, presiunea telediastolică);
- Funcția valvei atrioventriculare (insuficiență).

2. Evaluarea anatomiei viciului prin angiografie:

- Dimensiunea arterei pulmonare și anatomia ei: hipoplazie, distorsiune, stenoză; Anatomia și competența șunturilor sistemico-pulmonare;
- Anatomia bandului arterei pulmonare;
- Anatomia sistemului venos: dimensiunea venei cave superioare, prezența venei cave; superioare stângi, drenarea venei cave inferioare;
- Anatomia tractului de ejeție a ventriculului sistemic.

3. Evaluarea hemodinamicii prin cateterism cardiac:

- Presiunile din artera pulmonară (direct sau POCP) și rezistența;
- Presiunea medie atrială și telediastolică ventriculară;
- Debitul cardiac și raportul fluxului pulmonar către cel sistemic (Qp/Qs);
- Saturațiile sângelui arterial și venos;
- Gradientul presional al tractului de ejeție din ventriculul sistemic.

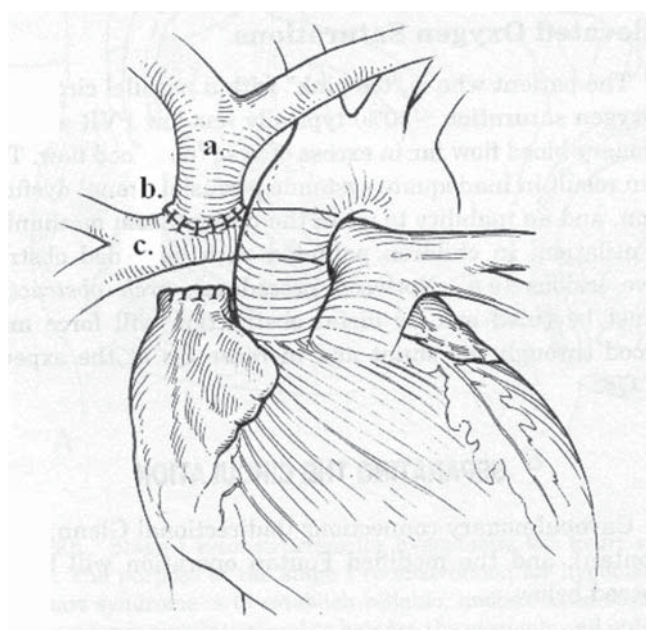
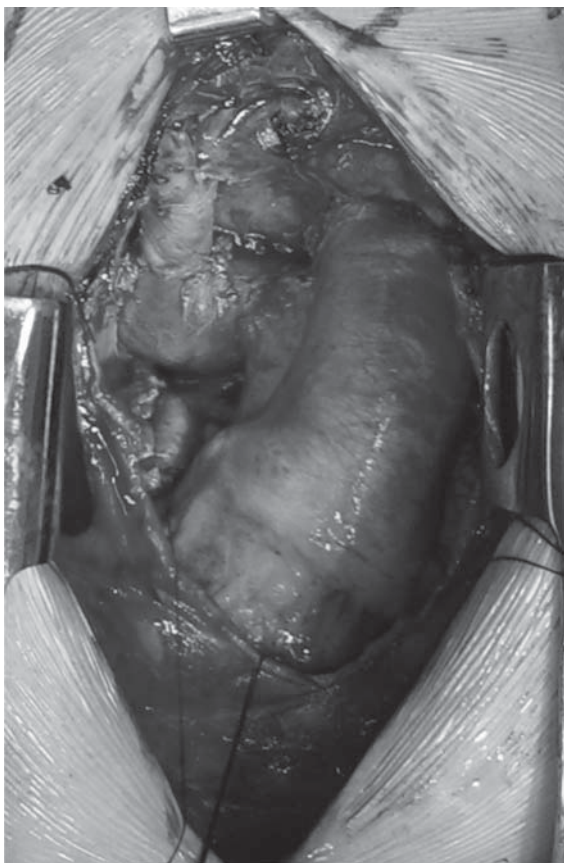


Figura 1. Anastomoză cavopulmonară superioară bidirecțională (Glenn) – schemă



**Figura 2. Anastomoză cavopulmonară superioară bidirecțională (Glenn)**  
– aspect intraoperator; a. – vena cavă superioară; b. – anastomoza Glenn; c.  
– artera pulmonară dreaptă

### Rezultate

În perioada postoperatorie a decedat o pacientă (2,6%) cu ventriculi nebalansați în canalul atrioventricular complet. Ea a fost operată în mod urgent din cauza complicațiilor apărute în timpul cateterismului cardiac. Având în vedere că investigația nu a fost finisată și anomaliile concomitente – drenajul venos pulmonar total aberant și vena cavă superioară stângă – au fost depistate intraoperator, a fost modificată și tactica chirurgicală. S-a aplicat tehnica de dublu Glenn (anastomoza venei cave drepte și celei stângi cu artera pulmonară dreaptă și, respectiv, stângă) și corecția drenajului venos pulmonar total aberant. Pacienta a decedat la ziua a 8-a postoperator din cauza insuficienței poliorganice. Toate operațiile Fontan s-au efectuat în condițiile circulației extracorporale. Anastomoza Glenn (Fig. 1) la 6 pacienți a fost aplicată în condițiile circulației extracorporale și la 4 – fără circulație extracorporală, folosind un șunt temporar dintre vena cavă superioară și atriu drept cu heparinizarea parțială a sângelui. În toate cazurile, la aplicarea anastomozei Glenn, s-a păstrat fluxul prin artera pulmonară, iar în cazul atreziei ei – fluxul prin șunturile aplicate anterior. Într-un caz, din motivul hipertensiunii restante, s-a efectuat îngustarea arterei pulmonare. Tuturor pacienților postoperator li s-a indicat dopamină timp de 24-192 ore. Pentru micșorarea postsarcinii s-a indicat nitroprusiat de sodiu. Nici la un pacient nu a fost nevoie de realizat comunicarea dintre conduit și atriu cu scop de decompresie. La toți 14 pacienții care au suportat operația Glenn și Fontan s-a determinat transudare pleurală, ceea ce a necesitat drenarea cavității pleurale drepte

timp de 3-5 zile; 6 pacienți au necesitat puncții multiple timp de 30 zile postoperator. Într-un caz s-a determinat transudare pleurală peste 2 luni de la operație. Saturația sângelui după aplicarea anastomozei cavopulmonare a constituit 78%-94% (în medie 87,6%).

### Discuții

Metoda optimală de tratament chirurgical al pacienților cu diverse variante de ventricul unic la momentul dat nu este complet rezolvată și depinde mult de nivelul de pregătire a echipelor, care tratează acești pacienți (cardiolog, chirurg, anesteziolog-reanimatolog etc.) [4, 5, 7].

Letalitatea operatorie înaltă, dificultatea actului chirurgical, limitarea indicațiilor, tulburările frecvente ale ritmului, deseori necesitatea finisării prin corecție 1,5 ventriculară – iată doar unii din factori de care va depinde selecția procedurii operator. Iată de ce pacienții cu VU la momentul dat sunt supuși operațiilor atât paliative, cât și radicale.

Operațiile paliative sunt mai preferabil de efectuat copiilor de vârstă fragedă și pacienților cu vicii cardiace asociate, în prezența cărora corecția radicală este imposibil de realizat. Selectarea procedurii paliativ depinde de mărirea fluxului sangvin din mica circulație [12]. În caz de flux mărit în circuitul mic și hipertensiune pulmonară se va efectua îngustarea arterei pulmonare. Cu toate că această operație va duce la creșterea hipoxemiei arteriale, oportunitatea ei prezintă și unele dubii. Acest act chirurgical duce la micșorarea dereglărilor hemodinamice și asigură protecția circuitului mic de dezvoltarea formei sclerotice ale hipertensiunii.

În caz de stenoză marcantă a arterei pulmonare și hipoxemie arterială este indicată aplicarea anastomozei între vasele sistemice și cele pulmonare, de preferință după Blelock-Taussing.

Chiar și efectuarea acestor tipuri de operații necesită cunoașterea detaliată a anatomiei viciului. Astfel, îngustarea arterei pulmonare poate duce la dezvoltarea stenozei subaortice în caz de origine a aortei de la camera accesorie; aplicarea anastomozei în caz de un DSA restrictiv poate duce la dereglarea reînnoirii venoase pulmonare și agravarea stării pacientului [3, 8, 12].

În anul 1971 F. Fontan și E. Baudet [1] au descris un nou procedeu paliativ, aplicat în caz de atrezia valvei tricuspide. Principiul acestei metode este separarea circulației sistemice de cea pulmonară prin redirecționarea fluxului sangvin din atriu drept direct în artera pulmonară, ocolind ventriculul. În așa mod, în timpul operației nu se corijează structura cordului, ci doar dereglările hemodinamice. Astfel, acest procedeu a fost denumit metoda corecției hemodinamice sau operația Fontan.

De la implementarea în clinică a operației Fontan au trecut mai bine de 35 ani. Având în vedere succesul care l-a avut această metodă, cu timpul indicațiile s-au lărgit. Au fost stabilite și criteriile de selectare a pacienților pentru această operație.

După părerea lui A. Choussat și coaut. [2], pacientul ideal pentru operația Fontan trebuie să corespundă următoarelor criterii:

#### Indicații (A. Choussat, 1977)

1. Vârsta cuprinsă între 4-15 ani;
2. Ritm sinusal;
3. Drenaj venos sistemic normal;
4. Dimensiuni normale ale AD;

5. Presiunea medie în AP mai mică de 15 mm Hg;
6. Rezistența vasculară pulmonară mai mică de 4 U/m;
7. Raportul dimensiunilor AP/Ao mai mic de 0.75;
8. FE ventriculară  $\geq 60\%$ ;
9. Lipsa disfuncției valvei A-V;
10. Lipsa efectelor negative ale șunturilor aplicate anterior.

Actualmente aceste criterii au fost lărgite (Tab. 3):

Tabelul 3

Criterii de operabilitate

	relative	esențiale
Vârsta	< 2	< 1 an
Rezistența vasculară pulmonară	> 2 Un.	> 4 Un.
Presiunea medie în artera pulmonară	>15 mm Hg	> 25 mm Hg.
Presiunea telediastolica	> 10 mm Hg	> 15 mm Hg
Fracția de ejeție	< 45%	< 30%
Regurgitarea la valva atrioventriculară	moderată	pronunțată

În urma acumulării experienței s-a demonstrat, că ipotezele inițiale despre funcția de pompă a atrului drept și posibilitatea dezvoltării ventriculului drept hipoplazic sunt eronate, și în realitate au efect negativ în perioada postoperatorie precoce și tardivă. M. de Leval et al. [2] în experiment au demonstrat, că utilizarea atrului și homogrefelor valvulare duc la flux turbulent al sângelui și ca rezultat la pierderea energiei cinetice a fluxului sanguin.

A fost propusă anastomoza cavopulmonară totală. Actualmente se utilizează două modificări ale operației date: 1) conduit extracardiac; 2) tunel intraatrial (Fig. 3 și 4). Un plus al acestei metode este micșorarea stazei venoase în canal, comparativ cu conexiunea atriopulmonară directă, de aceea se micșorează rata trombogenezei atriale. Având în vedere că partea cea mai mare a atrului este izolată de dilatare presională, probabilitatea apariției dereglărilor de ritm este foarte mică. Sinusul coronar deasemenea se află în zona cu presiune mică [4, 5].

În practica noastră am preferat utilizarea conduitului extracardiac din considerentele ratei mai joase de apariție a dereglărilor de ritm. Conform datelor expuse în literatura despecialitate, rata acestor complicații este mai joasă comparativ cu operația clasică și este mai puțin frecventă în varianta conduitului extracardiac [5, 8, 13].

O altă problemă importantă, apărută odată cu lărgirea indicațiilor pentru operația Fontan, este insuficiența valvei atrioventriculare sistemice și prezența ventriculului unic drept [3, 4].

Conform datelor multor autori cele mai bune rezultate au fost obținute în cazul atreziei valvei tricuspide și a ventriculului stâng cu cale dublă de intrare. În aceste variante anatomice există un ventricul stâng bine dezvoltat și valvă mitrală competentă, ce va face posibilă asigurarea unui statut funcțional pe parcursul vieții pacientului cu circulația Fontan [9, 10, 13].

O situație complet diferită apare în cazul ventriculului unic drept sau a canalului atrioventricular complet cu ventriculi nebalansați. În aceste cazuri ventriculul drept și valva tricuspida lucrează în condițiile circulației sistemice, astfel că prezența chiar și a unor anomalii cardiace neînsemnate vor duce la o insuficiență valvulară gravă și la dezvoltarea timpurie a disfuncției ventriculare drepte. Conform datelor literaturii operațiile plastice pe valva atrioventriculară

comună sunt tehnic dificile și, de regulă, fără succes. Dacă persistă vreo suspiciune la incompetența este indicată protezarea [4, 7, 11].

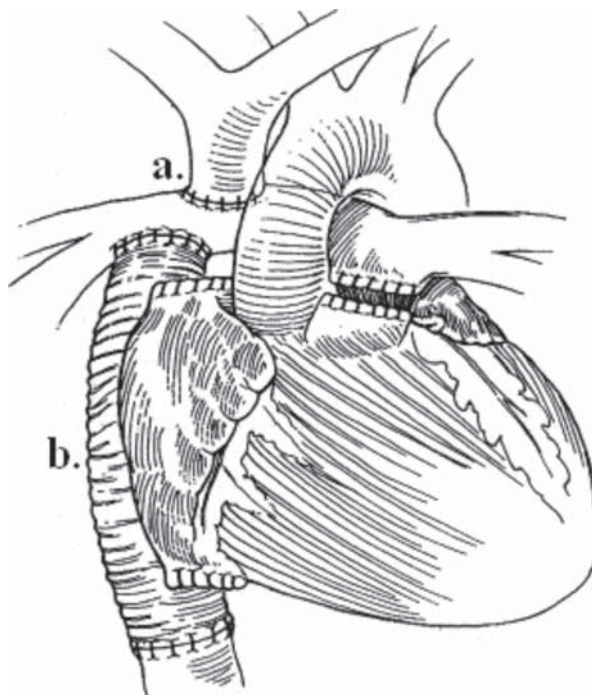


Figura 3. Operația Fontan – varianta conduitului extracardiac (anastomoză cavopulmonară totală)

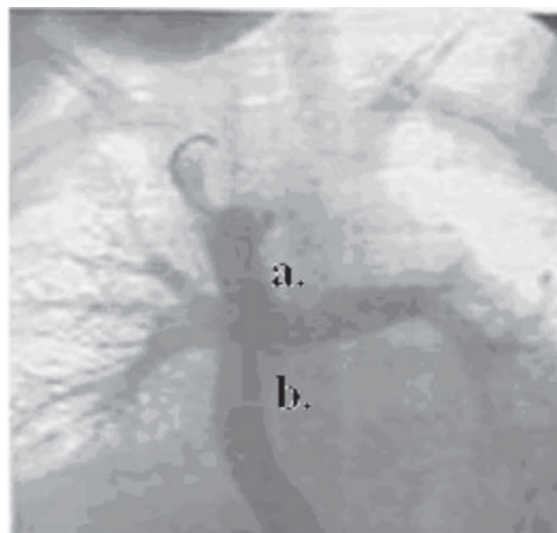


Figura 4. Aspect angiografic postoperator (anastomoză cavopulmonară totală): a) vena cavă superioară; b) conduit extracardiac

În grupul nostru de pacienți într-un caz s-a efectuat anuloplastia prin suturarea valvei AV comune cu rezultat postoperator bun. În aceste cazuri aplicarea la timp a anastomozei cavopulmonare va șunta ventriculul sistemic, ceea ce va duce la evitarea supraîncărcării lui și la micșorarea impactului asupra valvei AV și va permite păstrarea contractilității pe o durată mai mare. În același timp anastomozele intersistemice duc la o supraîncărcare cu volum a ventriculului sistemic, ce poate fi fatală pentru pacient. În grupul nostru au fost 8 pacienți cu varianta anatomică preponderent de ventricul drept și la 2 din

ei s-a aplicat anastomoza cavopulmonară. Rezultatele la distanță sunt satisfăcătoare în toate cazurile.

Cu toate că prima operație a fost efectuată mai mult de 6 ani în urmă, majoritatea intervențiilor au fost înfăptuite în ultimii 2 ani. Între timp s-a mărit și numărul pacienților de vârstă fragedă, care au nevoie de aceste operații.

## Încheiere

Bazându-ne pe analiza experienței proprii, dar și pe datele de literatură, putem concluziona despre posibilitatea efectuării acestor tipuri de operații cu o letalitate joasă și rezultate postoperatorii satisfăcătoare imediate și la distanță. Pentru alegerea etapei chirurgicale corecte este indicată efectuarea cateterismului cardiac.

---

## Bibliografie

1. FONTAN, F., BAUDET, E. Surgical repair of tricuspid atresia. *Thorax* 26 (1971), p. 240–248.
  2. DE LEVAL, M. R., KILNER, P. and GEWILLING, M. et al. Total cavopulmonary connection: a logical alternative to atriopulmonary connection for complex Fontan operations: Experimental studies and early clinical experience, *J Thorac Cardiovasc Surg* 96 (1988), pp. 682–695.
  3. ANDERSON, P. A., SLEEPER, L. A. and MAHONY, L. et al., Contemporary outcomes after the Fontan procedure: a Pediatric Heart Network multicenter study, *J Am Coll Cardiol* 52 (2008), pp. 85–98.
  4. MAHLE, W. T., COHEN, M. S. and SPRAY, T. L. et al. Atrioventricular valve regurgitation in patients with single ventricle: impact of the bidirectional cavopulmonary anastomosis, *Ann Thorac Surg* 72 (2001), pp. 831–835.
  5. KUMAR, S. P., RUBINSTEIN, C. S. and SIMSIC, J. M. et al. Lateral tunnel versus extracardiac conduit Fontan procedure: a concurrent comparison, *Ann Thorac Surg* 76 (2003), pp. 1389–1397.
  6. KIM, S. J., KIM, W. H. and LIM, H. G. et al. Outcome of 200 patients after an extracardiac Fontan procedure, *J Thorac Cardiovasc Surg* 136 (2008), pp. 108–116.
  7. d'UDEKEM, Y., IYENGAR, A. J. and COCHRANE, A. D. et al. The Fontan procedure: contemporary techniques have improved long-term outcomes, *Circulation* 116 (Suppl) (2007), pp. I-157–I-164.
  8. KHAIR, Y. P., FERNANDES, S. M. and MAYER, J. E. Jr. et al. Long-term survival, modes of death, and predictors of mortality in patients with Fontan surgery, *Circulation* 117 (2008), pp. 85–92.
  9. ONO M., BOETHING D. and GOERLER H. et al. Clinical outcome of patients 20 years after Fontan operation—effect of fenestration on late morbidity, *Eur J Cardiothorac Surg* 30 (2006), pp. 923–929.
  10. GERSONY, W. M. Fontan operation after 3 decades: what we have learned, *Circulation* 117 (2008), pp. 13–15.
  11. SCHEURER, M. A., HILL, E. G. and VASUKI, N. et al. Survival after bidirectional cavopulmonary anastomosis: analysis of preoperative risk factors, *J Thorac Cardiovasc Surg* 134 (2007), pp. 82–89.
  12. FRANKLIN, R. C., SPIEGELHALTER, D. J., SULLIVAN, I. D., ANDERSON, R. H., THOELE, D. G., SHINEBOURNE, E. A. and DEANFIELD, J. E. Tricuspid atresia presenting in infancy. Survival and suitability for the Fontan operation, *Circulation*. 1993;87:427–439.
  13. SITTIWANGKUL, R., AZAKIE, A., Van ARSDEL, G. S., WILLIAMS, W. G. and McCRINDLE, B. W., Outcomes of tricuspid atresia in the Fontan era, *Ann. Thorac. Surg.*, 2004; 7(3):889–894.
  14. RAHIMTOOLA, S. H., ONGLEY, P. A. and SWAN, H. J. C. The Hemodynamics of Common (or Single) Ventricle, *Circulation*, Jul 1966; 34: 14–23.
  15. БУРАКОВСКИЙ, В. И., БОКЕРИЯ, Л. А. Сердечно-сосудистая хирургия, Москва. Медицина, 1989.
-