

# СРАВНИТЕЛЬНЫЙ АНАЛИЗ ВОЗРАСТНОЙ ДИНАМИКИ ЛИНЕЙНЫХ РАЗМЕРОВ И ПОКАЗАТЕЛЕЙ ПЛОТНОСТИ РАЗНЫХ УЧАСТКОВ АЛЬВЕОЛЯРНОГО ОТРОСТКА ВЕРХНЕЙ ЧЕЛЮСТИ У МУЖЧИН ЗРЕЛОГО ВОЗРАСТА

\*Дахно Л. А., Масна З. З.

Кафедра оперативной хирургии с топографической анатомией  
Львовський національний медичинський університет ім. Данила Галицького, Львов, Україна  
\*Corresponding author: ldakhno@gmail.com, masna@gmail.com

## Abstract

### AGE DYNAMIC COMPARATIVE ANALYSIS OF THE LINEAL SIZES AND DENSITY INDEXES OF THE DIFFERENT AREAS OF ALVEOLAR PROCESS OF THE UPPER JAW IN MALE INDIVIDUALS OF MATURE AGE

**Background:** Osseous tissue volume and quantity of the jaw should be taken into consideration while preparing to the dental prosthetic manipulations. Aim of the investigation – lineal sizes and density of the osseous tissue of the alveolar process of the upper jaw in male individuals of mature age study and comparison of their age dynamic.

**Material and methods:** Object of the investigation – 20 male individuals in the age 22-60 years without any diseases in anamnesis, which could influence on the osseous tissue condition, divided into 2 age groups: 22-35 years and 36-60 years. Investigation was made on the spiral 16-row detective computer tomograph TOSHIBA Activion 16. Received data in the format Dicom were processed in graphic dental computer program SIMPlant (Materialized Software, Belgium).

**Results:** Comparative analysis of the density indexes and lineal sizes of the osseous tissue layers of the basal and oral parts of alveolar process of the upper jaw on the incisor, premolar and molar segments levels in male individuals testified that investigated indexes have different age dynamics in different areas. Spongy layer density has a positive age dynamic, which does not depend from its width change. Density and lineal sizes dynamics of the outer and internal compact laminae in different investigated areas have some peculiarities, which are often opposite and asymmetrical.

**Conclusions:** determination of the structural peculiarities of alveolar process of the upper jaw and osseous tissue quality of the investigated area for the increase of the quality of the results of the dental prosthetic while preparing to medical manipulations.

**Key words:** upper jaw, alveolar process, density, lineal sizes, age dynamic.

## Актуальность

Дентальное протезирование с целью восстановления целостности зубных рядов предусматривает тщательное обследование челюстно-лицевой области и исследование состояния костной ткани челюстей, от чего в значительной мере зависят результаты хирургических или ортопедических манипуляций [3, 4, 5]. При этом необходимо учитывать не только объём наличной костной ткани, но и её качество [1, 2, 6].

Компьютерное томографическое обследование позволяет определить как структурные особенности челюстей, так и плотность костной ткани [3, 4, 5, 6].

**Целью** нашей работы стало изучение линейных размеров и показателей плотности костной ткани альвеолярного отростка верхней челюсти у мужчин зрелого возраста и сравнение их возрастной динамики.

## Материал и методы

Объектами проведенных исследований стали 20 лиц мужского пола в возрасте 22-60 лет без заболеваний в анамнезе, которые могли бы повлиять на состояние костной ткани (хронические системные патологии, метаболические нарушения).

Все обследуемые были пациентами «Стоматологической клиники доктора Дахно» (г. Киев). Компьютерно-томографическое обследование пациентам проводили исключительно по медицинским показаниям.

Обследуемых разделили на 2 возрастные группы: 1-я группа – 22-35 лет, 2-я группа – 36-60

лет. Исследования проводили на спиральном 16-рядном детекторном компьютерном томографе TOSHIBA Activion 16.

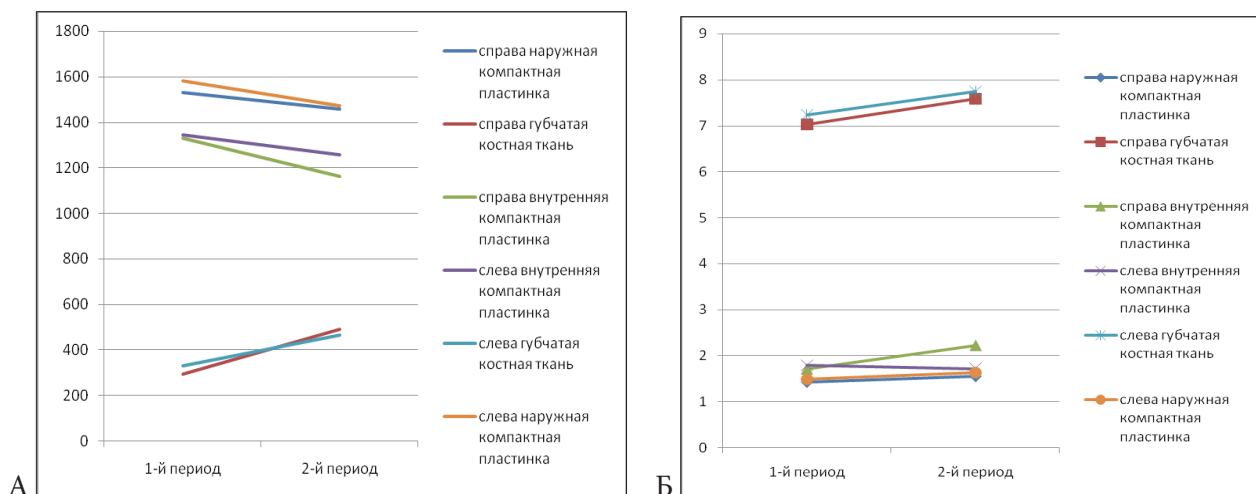
Сканирование выполняли в аксиальной плоскости параллельно к альвеолярному краю челюсти или параллельно к окклюзионной плоскости.

Полученные данные в формате DICOM обрабатывали с помощью графической дентальной компьютерной программы SIMPlant (Materialise Software, Бельгия) с построением мультипланарных ортопантомографических 3D реконструкций.

## Результаты и обсуждение

Проведенный анализ возрастной динамики показателей плотности и толщины слоёв костной ткани альвеолярного отростка верхней челюсти на уровне базальной и ротовой частей в области резцовых сегментов, сегментов премоляров и моляров у лиц мужского пола позволил провести сравнение исследуемых показателей и установить закономерности взаимосвязей между ними, характерных для каждого из исследуемых участков. В базальной части альвеолярного отростка на уровне резцовых сегментов у мужчин с возрастом симметрически увеличивается плотность губчатого слоя костной ткани, на фоне такого же симметрического увеличения его толщины (рис. 1).

Толщина внешней компактной пластинки с возрастом незначительно увеличивается, а её плотность достоверно снижается, толщина же внутренней компактной пластинки с возрастом увеличивается только с одной стороны (справа), оставаясь с противоположной (слева) практически без изменений, а её плотность – симметрически снижается (рис. 1).

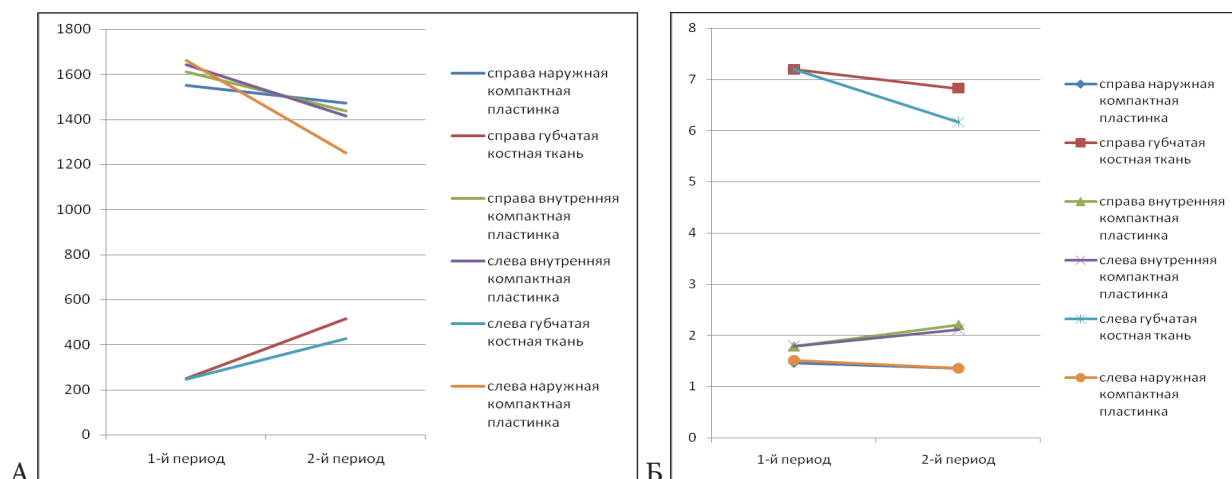


**Рис. 1. Возрастная динамика показателей плотности и линейных размеров слоев костной ткани базальной части альвеолярного отростка верхней челюсти на уровне резцового сегмента у мужчин: А – плотность; Б – толщина слоёв.**

На уровне сегментов премоляров в базальной части альвеолярного отростка верхней челюсти у мужчин наблюдаем четко выраженную симметрическую позитивную возрастную динамику плотности губчатого слоя костной ткани на фоне также симметрического достоверного снижения его толщины (рис. 2).

Плотность внешней и внутренней компактных пластинок альвеолярного отростка на этом участке у мужчин симметрически и достоверно понижается.

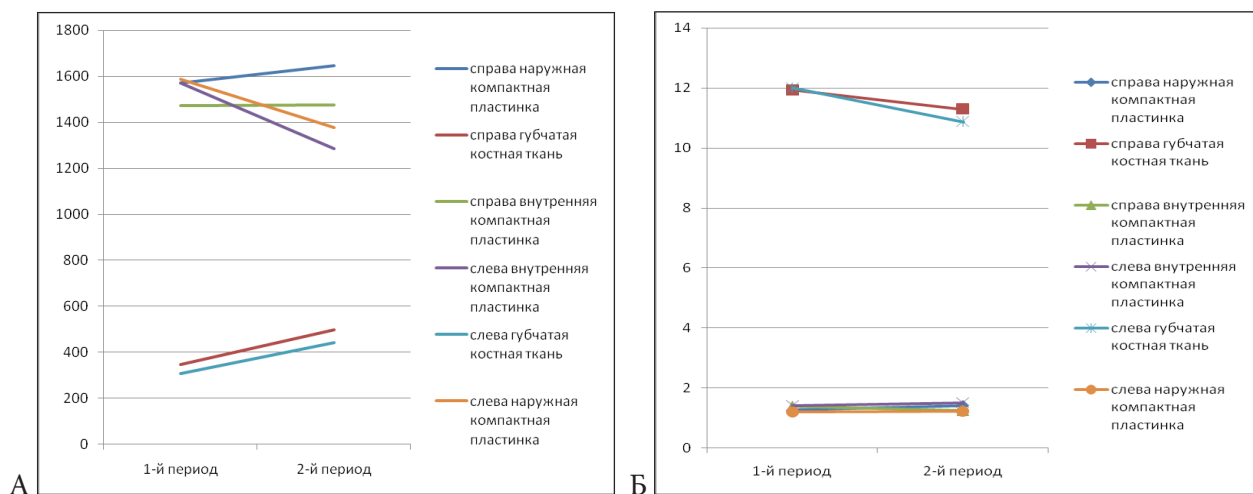
Выраженной тенденцией к понижению обладают также показатели толщины внешней компактной пластинки, тогда как толщина внутренней компактной пластинки симметрически с обеих сторон достоверно увеличивается (рис. 2).



**Рис. 2. Возрастная динамика показателей плотности и линейных размеров слоёв костной ткани базальной части альвеолярного отростка верхней челюсти на уровне сегментов премоляров у мужчин: А – плотность; Б – толщина слоёв.**

В базальной части альвеолярного отростка верхней челюсти на уровне сегментов моляров у мужчин плотность губчатого слоя костной ткани симметрически увеличивается с возрастом, а его толщина, оставаясь справа практически без изменений, снижается с левой стороны (рис. 3).

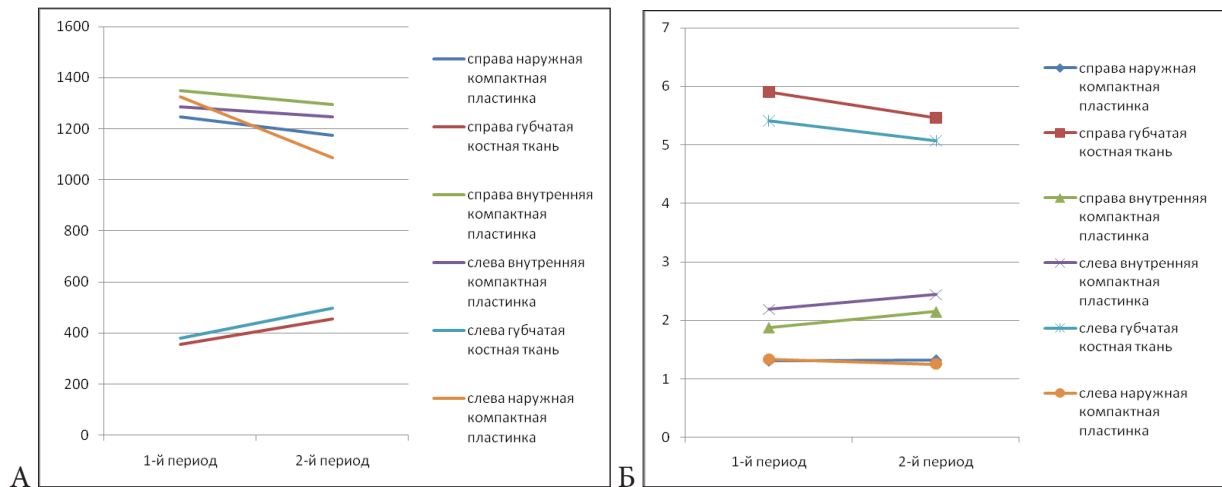
Плотность внешней и внутренней компактных пластинок изменяется асимметрически – увеличивается с возрастом справа и снижается слева. При этом толщина внешних компактных пластинок остаётся практически без изменений симметрически с обеих сторон, а толщина внутренней компактной пластинки снижается только с правой стороны, слева меняясь незначительно (рис. 3).



**Рис. 3. Возрастная динамика показателей плотности и линейных размеров слоёв костной ткани базальной части альвеолярного отростка верхней челюсти на уровне сегмента моляров у мужчин: А – плотность; Б – толщина слоёв.**

В оральной части альвеолярного отростка верхней челюсти на уровне резцовых сегментов у мужчин установлено симметрическое увеличение плотности губчатого слоя костной ткани на фоне такого же симметрического незначительного его сужения (рис. 4).

Плотность внешней и внутренней компактных пластинок у мужчин на уровне исследуемого участка симметрически понижается, а возрастная динамика их толщины разная – для внешней компактной пластинки показатель её толщины практически не изменяется, а для внутренней – симметрически увеличивается с обеих сторон (рис. 4).



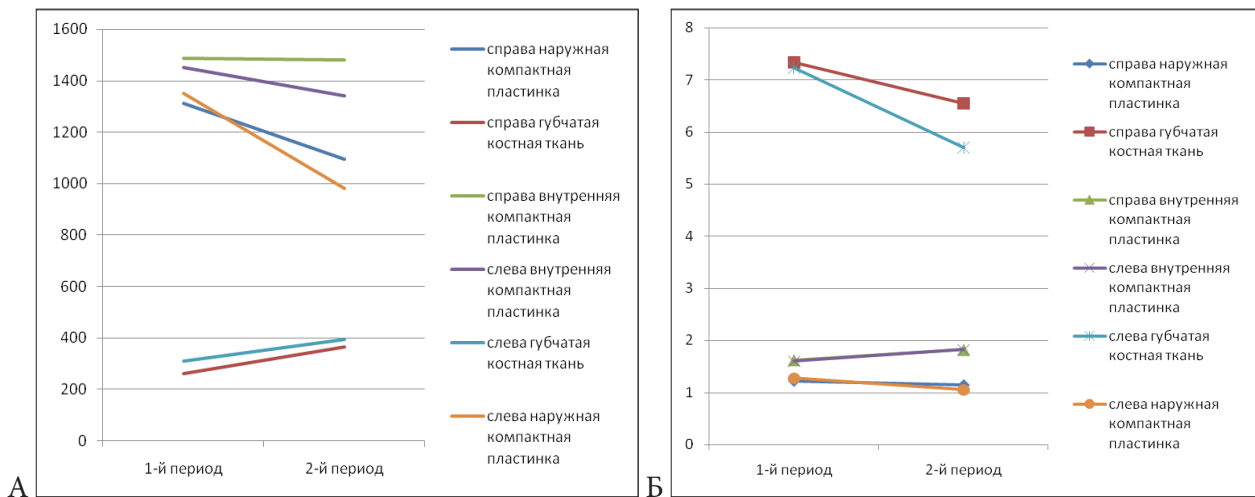
**Рис. 4. Возрастная динамика показателей плотности и линейных размеров слоёв костной ткани оральной части альвеолярного отростка верхней челюсти на уровне резцового сегмента у мужчин: А – плотность; Б – толщина слоёв.**

В области сегментов премоляров оральной части альвеолярного отростка верхней челюсти у мужчин плотность губчатого слоя костной ткани увеличивается на фоне возрастного увеличения показателей его толщины (рис. 5).

В исследуемой области у мужчин значительно снижается плотность и толщина внешней компактной пластинки, а динамика аналогичных показателей внутренней компактной пластинки взаимно противоположная – её толщина существенно снижается, а плотность повышается (рис. 5).

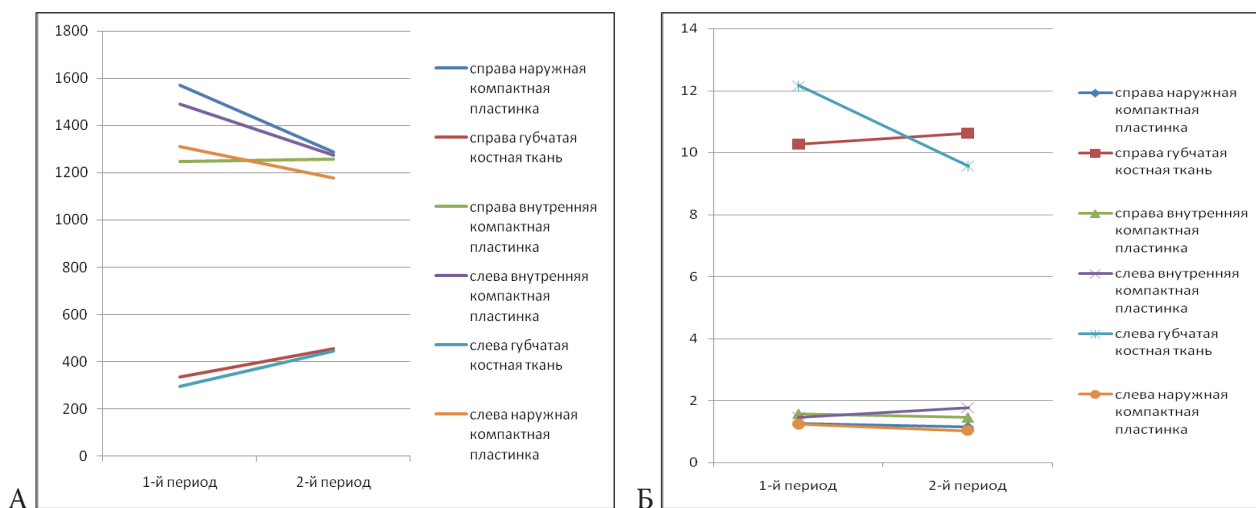
На уровне сегментов моляров в области ротовой части альвеолярного отростка верхней челюсти у мужчин плотность губчатого слоя костной ткани с возрастом симметрически увеличивается, а толщина, достоверно снижаясь слева, справа незначительно увеличивается (рис. 6).

Динамика исследуемых показателей внешней компактной пластинки похожа – с возрастом её толщина и плотность симметрически снижаются.



**Рис. 5. Возрастная динамика показателей плотности и линейных размеров слоёв костной ткани оральной части альвеолярного отростка верхней челюсти на уровне сегментов премоляров у мужчин: А – плотность; Б – толщина слоёв.**

Возрастная динамика показателей плотности и толщины внутренней компактной пластинки исследуемой области у мужчин асимметрична и взаимно противоположна – справа плотность её увеличивается на фоне снижения толщины, а слева наоборот – толщина слоя увеличивается, а его плотность уменьшается (рис. 6).



**Рис. 6. Возрастная динамика показателей плотности и линейных размеров слоёв костной ткани оральной части альвеолярного отростка верхней челюсти на уровне сегмента моляров у мужчин: А – плотность; Б – толщина слоёв.**

### Выводы

Проведенный сравнительный анализ показателей плотности и линейных размеров разных участков альвеолярного отростка верхней челюсти у лиц мужского пола засвидетельствовал, что:

1. Исследуемые показатели на разных участках обладают разной возрастной динамикой, часто асимметричной.
2. Изменение плотности отдельных слоёв костной ткани как в сторону повышения, так и снижения может происходить как на фоне их сужения, так и расширения. Плотность губчатого слоя обладает позитивной возрастной динамикой, независимой от изменений его толщины, разной на разных уровнях и на участках разных зубочелюстных сегментов. Динамика плотности и линейных размеров внешней и внутренней компактных пластинок на разных исследуемых участках обладает своими особенностями, часто является взаимоположной или асимметричной.
3. Для повышения качества результатов дентального протезирования при подготовке к лечебным манипуляциям необходимо определение как структурных особенностей альвеолярного отростка верхней челюсти, так и качества костной ткани исследуемого участка.

### Литература

1. Возрастные и гендерные аспекты изменения минеральной плотности опорно-двигательного аппарата, зубов и пародонта / С. Ю. Максюков, Д. Н. Гаджиева, О. И. Шахбазов, Е. С. Беликова // *Фундаментальные исследования*. – 2012. – № 5–1. – С. 74–79;
2. Гайворонская М.Г. Вариантная анатомия альвеолярного отростка верхней челюсти и ее значение в имплантологии / Гайворонская М.Г. // *Фундаментальная и клиническая медицина : Одиннадцатая Всерос. медико-биол. конф. молодых исследователей «Человек и его здоровье»*. – СПб. : Изд-во СПбГУ, 2008. – С. 74–75.
3. Орехова Л. Ю. Сравнительная характеристика информативной ценности различных методов лучевой диагностики / Л. Ю. Орехова, А. Л. Дударев, И. В. Березкина // *Пародонтология*. – 2008. – № 3. – С. 48–50.
4. Рогацкин Д. В. Современная компьютерная томография для стоматологии / Д. В. Рогацкин // *Клиническая стоматология*. – 2008. – № 1. – С. 86–90.
5. Рогацкин Д.В. Радиодиагностика челюстно-лицевой области. Конусно-лучевая компьютерная томография. Основы визуализации / Д. В. Рогацкин. – Львов : ГалДент, 2010. – 148 с.
6. Computed tomography as a diagnostic aid for extracanal invasive resorption / E. Kim, K. D. Kim, B. D. Roh [et al.] // *J. Endod.* – 2003. – Vol. 29, № 7. – p. 463–465.