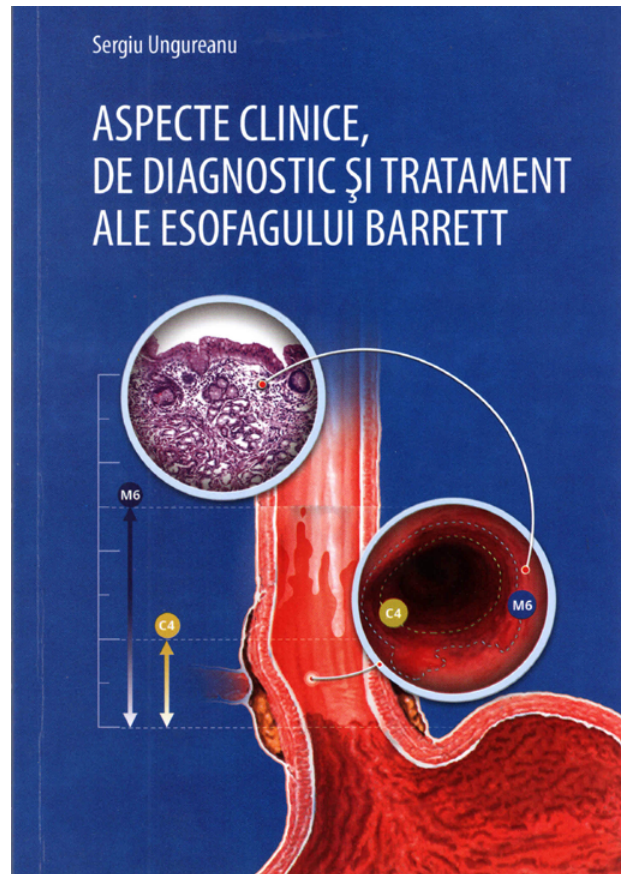




RECENZIA MONOGRAFIEI „ASPECTE CLINICE, DE DIAGNOSTIC ȘI TRATAMENT ALE ESOFAGULUI BARRETT” A CONF. DR. SERGIU UNGUREANU



Refluxul gastroesofagian este o problemă clinică foarte actuală, doar în SUA prevalența acestei patologii fiind estimată la 19 milioane cazuri anual, cheltuielile sistemului de sănătate fiind de aproape 10 miliarde de dolari SUA, dintre care costul medicamentelor folosite pentru tratamentul refluxului este de 6 miliarde de dolari. Odată cu variațiile geografice substanțiale ale prevalenței bolii de reflux gastroesofagian (BRGE), cu rate joase în Asia și înalte în SUA și UE, prevalența globală este în creștere, cu o creștere anuală de 4%. Studiile epidemiologice au stabilit că frecvența crescută este multifactorială, la aceasta contribuind durata vieții, obezitatea morbidă, folosirea medicamentelor, care afectează funcția esofagului și modifică rata prevalenței infecției cu *Helicobacter pylori*.

Refluxul gastroesofagian este prezent la $\frac{1}{4}$ din populația globului, cu o incidență de 1000-1500 la 100000 din populația SUA și a UE, acest fapt plasând BRGE pe primul loc ca frecvență între afecțiunile tractului digestiv superior. La jumătate dintre pacienții cu semne de reflux gastroesofagian se depistează esofagită erozivă și, cu toate că BRGE rareori este o urgență, complicațiile ei (stricturile esofagiene, esofagul Barrett, adenocarcinomul esofagian) dereglează grav calitatea vieții și productivitatea muncii. Tratamentul BRGE este axat pe ameliorarea simptomatică, prevenirea recurențelor, vindecarea eroziunilor mucoasei și tratamentul complicațiilor.

Acestor probleme, cu axare pe una dintre complicațiile BRGE

(esofagul Barrett), este consacrată monografia conferențiarului Sergiu Ungureanu. În baza analizei detaliate a datelor literaturii contemporane, consacrate problemei în cauză, precum și a materialului clinic propriu (62 pacienți cu diferite forme de esofag Barrett, tratați în clinică în perioada anilor 1995-2014), autorul a reiterat principiile diagnosticului precoce a esofagului Barrett, a prevenirii dezvoltării acestuia și a altor complicații a BRGE și a detaliat esența tehnicilor de tratament chirurgical și endoscopic.

În capitolul I este descrisă, cu lux de amănunte, anatomia chirurgicală și histologia elementelor joncțiunii esogastrice, scena, unde se dezvoltă drama pacientului cu reflux gastroesofagian (RGE), în mod succesiv fiind analizate ontogeneza, aspectele anatomo-funcționale și histologia joncțiunii. O atenție deosebită autorul acordă sfincțerului esofagian inferior, în structura caruia sunt întâlnite 3 elemente esențiale – fibre musculare, nervi și celule cu activitate endocrină. Tonusul sfincțerian se adaptează variațiilor presiunii intragastrice, iar refluxul gastroesofagian este contracarat de complexul anatomo-funcțional eso-cardio-tuberozitar.

Relatarea aspectelor histologice, confirmate prin imagini intraoperatorii inedite ale JEG, aduce cititorul la concluzia, că metodele contemporane de diagnostic și tehnica endoscopică permit identificarea exactă a elementelor zonei de intervenții chirurgicale în complicațiile BRGE.

Capitolul II analizează diverse aspecte ale BRGE – epidemiologic, etiopatogenetic, manifestările clinice și complicațiile, clasificarea. Un pasaj forte al lucrării este descrierea schemei conceptuale de evoluție a adenocarcinomului esofagian din esofagul Barrett, reiterarea importanței metaplasiei intestinale ca factor important de risc pentru apariția displaziei și a adenocarcinomului în joncțiunea esogastrică (JEG).

Capitolele III și IV sunt esența lucrării. Aici sunt prezentate definiția și clasificarea, istoricul și epidemiologia, factorii de risc și evoluția esofagului Barrett. Diagnosticul acestei complicații a BRGE este bazat pe analiza datelor clinice, explorarea radiologică, datele endoscopice, manometria și pH-metria esofagiană. O importanță deosebită în managementul acestor pacienți are examenul histopatologic, completat de cel imunohistochimic și molecular, precum și de ecografia endoscopică și scintigrafia esofagiană. Autorul aduce la cunoștința cititorului posibilitățile noilor metode de diagnostic endoscopic: sistemul NBI (narrow band imaging), tehnică comparabilă cu endoscopia cu magnificație, dar superioară metodei de biopsii randomizate; endoscopia cu autofluorescență, endomicroscopia laser confocală, tomografia cu coerență optică, etc. În condițiile noastre este importantă și pe larg folosită în clinică manometria și pH-metria esofagiană, examenul histopatologic al biopsiilor mucoasei esofagiene, examenul imunohistochimic, etc.

În capitolul V autorul analizează monitorizarea pacienților cu esofag Barrett, subliniind importanța descoperirii factorilor în favoarea screening-ului, dar și a celor în defavoarea programelor de monitorizare. Supravegherea endoscopică a evoluției esofagului Barrett, după părerea autorului, este necesară pentru depistarea în timp util a leziunilor displazice și a adenocarcinomului esofagian incipient, atunci, când există cele mai mari șanse de vindecare. În practica cotidiană a medicului curant este important de reținut următoarele momente: esofagul Barrett este depistat la 10% dintre cei monitorizați; în EB pe segment scurt probabilitatea apariției displaziei este de 8% pe când în cel pe segment lung de 24%; criteriile endoscopice de posibilitate a apariției displaziei sunt esofagita severă, formațiunile protruzive la nivelul mucoasei, ulcerul Barrett și stricturile esofagiene. Pacienții, care prezintă un marcher endoscopic susmenționat au risc de 6,7 ori mai mare de a dezvolta displazie severă și adenocarcinom, iar la prezența a 2 și mai mulți marcheri riscul malignizării crește de 14 ori.

Capitolul VI este consacrat analizei conduitei terapeutice în esofagul Barrett, în subcapitole aparte fiind analizate tratamentul medicamentos, indicațiile și tehnicile chirurgicale,

managementul endoscopic în diverse variante. Autorul menționează, că implementarea chirurgiei endoscopice în tratamentul BRGE și a esofagului Barrett a avut un succes incontestabil. Aparte sunt studiate indicația chirurgicală în displazia severă, controversele între tratamentul medical și cel chirurgical al esofagului Barrett, rezecția endoscopică a mucoasei esofagiene.

O serie de controverse sunt menționate în managementul pacienților cu BRGE și esofag Barrett:

- folosirea îndelungată a inhibitorilor pompei protonice conduc la atrofia mucoasei gastrice (în special la pacienții infectați cu *Helicobacter pylori*), apariția polipilor fundului gastric, dezvoltării pneumoniilor frecvente la acești pacienți.

- chirurgia antireflux ameliorează excelent simptomele refluxului, dar este însoțită de complicații postoperatorii și nu este clară încă durabilitatea procedurilor.

- tehnicile curente endoscopice sunt mai puțin invazive decât procedeele chirurgicale antireflux, pot fi efectuate în chirurgie de o zi.

Capitolul VII este consacrat descrierii experienței Clinicii chirurgie FECMF „Nicolae Testemițanu” în diagnosticul și tratamentul esofagului Barrett. Pe parcursul anilor 1995-2014 în clinică au fost tratați 62 pacienți cu diferite forme ale esofagului Barrett, metodele de investigație folosite fiind fibroesofagoscopie + tehnica NBI + biopsie, examen histopatologic, radiografia baritată esofagogastroduodenală, tomografia computerizată a abdomenului, scintigrafia esofagului, pH-metria de 24 ore a esofagului, manometria esofagiană. Majoritatea (77,4%) pacienților din grupul de studiu au suportat intervenții antireflux, iar în 16 cazuri s-a recurs la rezecția esofagului și substituția lui cu stomac, intestin subțire sau colon. Letalitatea totală postoperatorie a constituit 3,22%.

Lucrarea finalizează cu concluzii și recomandări practice, precum și cu recomandări pentru medicii specialiști. Sursele bibliografice de limbă engleză constituie 129 la număr.

Monografia „Aspecte clinice de diagnostic și tratament ale Esofagului Barrett”, consider să fie utilă medicilor de diferite specialități – gastroenterologi, medici de familie, chirurghi, endoscopiști, patomorfologi și în mod special celor în formare – studenți, rezidenți, doctoranzi – tuturor care sunt cointeresați de patologia tubului digestiv văzută prin prisma noilor tehnologii de diagnostic și tratament.

Recenzent – I. M. Balica, d.h.ș.m. conferențiar universitar