

## MODELAREA PEMFIGUSULUI VULGAR PE ANIMALE EXPERIMENTALE

Olga MACAGONOVA,  
Laboratorul Inginerie tisulară și culturi celulare,  
USMF Nicolae Testemițanu

### Summary

#### *The experimental modeling of pemphigus vulgaris in animals*

*Pemphigus vulgaris is a severe disease that varies depending on clinical and epidemiological profile in different regions of the world. The bullous and ulcerative-erosive lesions of skin and the mucous membranes are the hallmarks of the disease. Corticosteroids, immunosuppressive agents have remained the pillar of therapy in patients with pemphigus vulgaris in spite of adverse effects. Under conditions of current therapy, the prognosis of disease depends primarily on patient response to corticosteroids and the complications that they induce long-term administration. Over several decades animals have been used as models to study human diseases. In essence, the small laboratory animals, particularly, mice are taken as a yardstick. In order to develop new therapeutic strategies in pemphigus vulgaris we present the data from the literature regarding the modeling of pemphigus vulgaris in the experimental animals to study the disease evolution and the identification of some new methods of the treatment before applying them in humans. We here review some mouse models that allow for investigation of one or more steps of pathogenic events occurring in pemphigus vulgaris. Analysis of data from the literature on these models that reproduce the findings in patients with autoimmune bullous skin diseases, offers the possibility to identify the future directions for research and to develop new experimental approach that opens new perspectives in the development of innovative therapeutic methods for these patients.*

**Keywords:** pemphigus vulgaris, autoimmune disease, modeling, mouse, evaluation, systemic degenerative lesions.

### Резюме

#### *Моделирование вульгарной пузырчатки на экспериментальных животных*

*Вульгарная пузырчатка является тяжелым заболеванием, которое в разных регионах мира варьирует в зависимости от клинического и эпидемиологического профиля. Буллезные и эрозивно-язвенные поражения кожи и слизистых оболочек являются отличительными признаками заболевания. Кортикостероидные и иммуносупрессорные препараты, несмотря на свои побочные эффекты, остались пилонотерапией пациентов с вульгарной пузырчаткой. В условиях актуальной терапии, прогноз данного заболевания, в первую очередь, зависит от ответной реакции пациента на кортикостероиды и осложнения, которые эти препараты вызывают при длительной терапии. Долгое время животные использовались в качестве модели для изучения человеческих заболеваний. Именно лабораторные мыши являются эталоном для проведения экспериментального исследования. С целью развития новых терапевтических стратегий при вульгарной пузырчатке, представляются данные из литературы о моделировании этого заболевания на экспериментальных животных и о идентификации новых методов лечения перед использованием на людях. Мы сделали обзор о мышинных моделях вульгарной пузырчатки, что позволяет исследовать этапы патогенных изменений при этом заболевании. Анализ данной литературы представляет возможность определить новые направления для исследований и развить новые экспериментальные подходы, которые откроют перспективы в развитии инновационных методов лечения этих пациентов.*

**Ключевые слова:** вульгарная пузырчатка, аутоиммунное заболевание, моделирование, мышь, оценка, системные дегенеративные поражения.

### Introducere

De mult timp animalele sunt folosite ca modele pentru a studia bolile umane. Animalele mici de laborator, în special șoarecii, au fost luate ca etalon [11].

Cercetarea pemfigusului s-a început în 1964, odată cu descoperirea de către Beutner E.H. și Jordon R.E. a anticorpilor circulanți în serul pacienților cu pemfigus vulgar [3]. Între bolile autoimune buloase, pemfigusul vulgar constituie cea mai înaltă incidență – 81,2% [5]. Prin metode imunohistochimice (imunoprecipitare și imunobloting) au fost caracterizate antigenele-țintă în pemfigus [13]. Etiopatogenia acestei maladii incriminează autoimunitatea prin autoanticorpi de tip IgG, direcționați împotriva suprafeței celulare a cheratinocitelor, ceea ce condiționează pierderea legăturii intercheratinocitare datorită fenomenului numit *acantoliză*, formând spații intercelulare ce se umplu cu fluid și determinând vezicularea sau chiar detașarea pielii.

În baza caracteristicilor evidențiate prin imunofluorescență, se descriu trei forme majore: pemfigusul vulgar, pemfigusul foliaceu și pemfigusul paraneoplazic [7]. Pemfigusul vulgar se caracterizează prin apariția leziunilor buloase, mediate de acțiunea anticorpilor împotriva desmogleinei 3. În pemfigusul foliaceu sunt implicați IgG antidesmogleina 1, determinând un clivaj superficial la nivelul epidermei. Pemfigusul paraneoplazic reprezintă cea mai rară,

dar și cea mai gravă formă, luând în considerație asocierea unei tumori.

Răspândirea cronică a pemfigusului vulgar alcătuiește până la 8% din populația de vârstă a doua [10]. Maladia are tendința de a avansa la persoanele de vârstă tânără, apte de muncă. Importanța medico-socială este determinată de incidența bolii (0,5-1,6 cazuri la 100 000 de locuitori), debut la vârsta de productivitate maximă (40-60 de ani), mortalitate semnificativă (10% din pacienți în 10 ani) [6]. Patologia pemfigusului vulgar ocupă locul de frunte printre cauzele de invalidizare în maladiile dermatologice, necesitând tratament cu imunosupresoare. Contraindicațiile pentru corticoterapie trec însă pe planul secundar în cazul pemfigusului vulgar care, netratat, evoluează spre deces în 1-2 ani de la debut. În condițiile terapiei actuale, prognosticul depinde, în primul rând, de răspunsul bolnavului la corticoterapie și la complicațiile pe care aceasta le induce în administrarea pe termen lung [8].

Pemfigusul vulgar este o boală imunopatologică pentru care, deocamdată, medicina nu a găsit o soluție de vindecare viabilă. Prin urmare, este necesar de a dezvolta noi strategii terapeutice pentru medicina practică. Modelele animale sunt necesare pentru a studia această problemă și pot fi folosite pentru a defini obiective terapeutice noi. Totodată, strategiile terapeutice pot fi evaluate înainte de aplicare la om și, ulterior, aceasta posibil ar mări speranța de viață a bolnavilor cu pemfigus vulgar [9].

Scopul actualei lucrări este de a face o analiză și de a sistematiza datele din literatura referitoare la modelele animale care reproduc semnele clinico-morfologice ale pemfigusului vulgar uman.

## **Materiale și metode**

Conform datelor din literatură [9], modelele animale ale maladiilor autoimune buloase cutanate ar putea reproduce și semnele clinico-morfologice ale pemfigusului vulgar. Ele se clasifică în următoarele categorii:

1. Modele obținute prin transfer pasiv de anticorpi
2. Modele de maladie activă:
  - a). Transferul de limfocite autoreactive,
  - b). Modele transgenice,
  - c). Modele imunizate forțat.

Fiecare model dintre aceste categorii permite investigarea unei sau a mai multor etape ale schimbărilor patogene succesive ce au loc în pemfigusul vulgar.

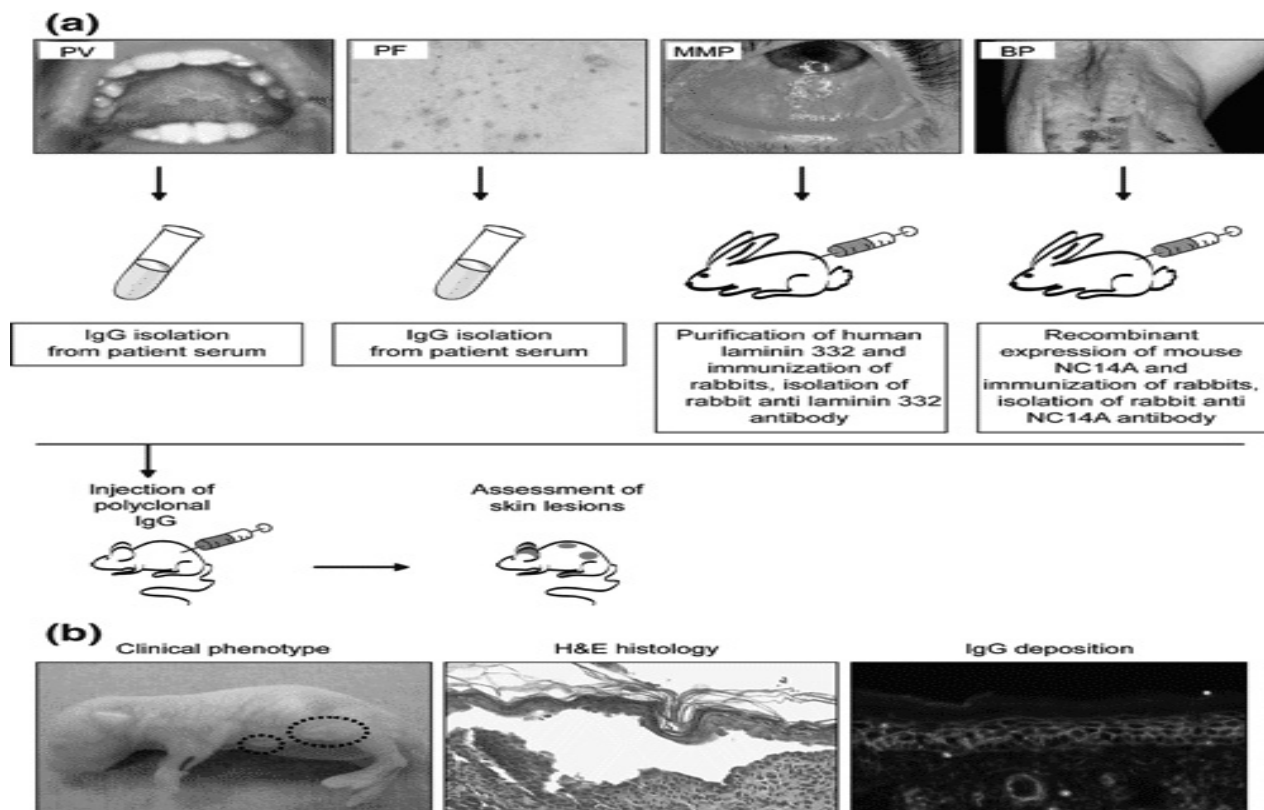
Primul model de animal obținut prin transfer pasiv de anticorpi pentru pemfigus a fost descris în 1982 de către G. Anhalt și colegii lui [2]. În acea

perioada, desmogleinele nu au fost identificate ca ținte antigenice relevante ale autoanticorpilor. Prin precipitarea anticorpilor fracției IgG din serul pacienților cu pemfigus vulgar și cromatografia cu schimb de ioni, G. Anhalt le-a purificat și le-a injectat zilnic intraperitoneal șoarecilor nou-născuți BALB/c în doze de 1,5-16 mg/g corp al șoarecelui și, în consecință, a indus apariția la ei a veziculelor și eroziunilor cu caracteristicile histologice, imunologice și ultrastructurale ale maladii umane [2].

În funcție de doza injectată, în decursul a 18-72 de ore au fost observate vezicule cutanate discrete și detașare extensivă a epidermului. Injectarea în continuare a IgG la șoareci mai mari a indus dezvoltarea continuă a eroziunilor și crustelor, însă după întreruperea administrării de IgG, leziunile cutanate s-au epitelizat. Dozele raportate de IgG obținută de la pacient și care sunt necesare pentru a induce patologia au variat de la 50 μg până la 10 mg/g corp al șoarecelui [15, 16]. Această diferență a fost cauzată probabil de calitatea diferită a serurilor izolate de la pacienți pentru a induce patologia.

Buschard K. [4] descrie metoda transferului pasiv de anticorpi ce se asociază cu o grefă mucoasă umană. Această abordare i-a permis să analizeze interacțiunile autoanticorpilor umani cu mucoasa umană grefată șoarecilor. O grefă mucoasă a cavității bucale a fost transplantată șoarecilor nuzi atimici BALB/c/BOM, urmată de injectarea serului de la pacienții cu pemfigus vulgar. Mai recent, s-a reușit a demonstra modelul maladii la șoarecii micști grav imunodeficienți, cărora li s-a grefat pielea umană de grosime completă de la voluntari sănătoși, urmată de injectarea anticorpilor fracției IgG (doza totală 20 mg) de la pacienți cu pemfigus vulgar și a serului de la persoane sănătoase [16]. Această metodă, de asemenea, a demonstrat formarea acantolizei în straturile suprabazale ale epidermului. Limitările acestui model au constat în efectele epitelizării plăgilor induse de grefă ce pot influența rezultatele studiului.

Conform datelor din literatură [1, 12], a fost obținut un model de maladie activă. Un fenotip clinic sever de pemfigus vulgar a fost dezvoltat la șoarecii recipienți Rag 2<sup>-/-</sup> prin transferul limfocitelor autoreactive, generate la șoarecii knock-out. Aceasta a permis să fie analizate mecanismele de pierdere a toleranței imune. Șoarecii Dsg3-deficienți au fost imunizați prin injectarea intraperitoneală a Dsg3, recombinante murine. Peste 32 de zile de la prima imunizare, șoarecilor Rag2<sup>-/-</sup> intravenos li s-au introdus limfocite (1×10<sup>7</sup>) din splina șoarecilor Dsg3-deficienți. Pe acest model a fost studiat răspunsul terapeutic la unele preparate imunosupresoare, utilizate în tratamentul pacienților cu pemfigus vulgar [14].



*Transferul pasiv de autoanticorpi la șoareci, cu scopul modelării maladiilor cutanate buloase. Injectarea de IgG de la pacienții cu pemfigus vulgar sau pemfigus foliaceu induce formarea bulelor atunci când sunt injectate la șoarecii nou-născuți. (a) Prezentare generală a modelelor disponibile. (b) Imunofluorescența indirectă, examenul histologic prin colorare cu hematoxină-eozină și prezentarea clinică a unui șoarece nou-născut, injectat cu IgG purificate de la un pacient cu pemfigus vulgar [9]*

## Rezultate și discuții

Noi am revizuit modelele animale care reproduc semnele clinice și morfologice ale pemfigusului vulgar. Fiecare model dintre aceste categorii permite investigarea unei sau a mai multor etape ale schimbărilor patogenice succesive ce au loc în pemfigusul vulgar.

Modelul obținut pe animal prin transfer pasiv de anticorpi pentru pemfigus de asemenea a fost folosit într-un studiu experimental al modificărilor imunologice, clinice, ultrastructurale, precum și al celor citochimice, efectuat de către Y. Takahashi pe șoareci nou-născuți BALB/c, în 1985. A fost studiată patofiziologia leziunilor cutanate provocate de pemfigusul vulgar și a fost demonstrat rolul patogenetic al autoanticorpilor în geneza leziunilor cutanate în această maladie. Prin acest model a fost posibilă analiza în dinamică a acestor leziuni la animale. G. Anhalt și Y. Takahashi au demonstrat existența unei corelații între erupțiile cutanate și leziunile ultrastructurale observate prin microscopie electronică [15].

Principiul de injectare a autoanticorpilor patogeni la șoarecii nou-născuți a fost utilizat cu succes pentru modelarea mai multor maladii autoimune

buloase cutanate. Șoarecii consangvini nou-născuți BALB/c (cu vârstă mai mică de 24 ore) au fost obținuți prin creșterea tulpinilor care au fost menținute în laborator. Frațiile purificate ale IgG (o doză unică de 10 mg de IgG/gram corp) au fost injectate intraperitoneal acestor șoareci, folosind acul (M 30).

Katja Bieber [9] subliniază că transferul de anticorpi fracției IgG are avantajele și dezavantajele lui. Acest model facilitează studiile asupra leziunilor tisulare induse și menținerea maladii o perioadă mai lungă, ceea ce permite analiza efectelor îndelungate ale autoanticorpilor asupra dezvoltării bolii și evaluarea intervențiilor terapeutice. Dezavantajele au constat în faptul că pielea șoarecilor nou-născuți și a oamenilor poate diferi de pielea matură, ceea ce poate duce la interpretări greșite atunci când maladia se modelează la maturi. Pentru a induce boala șoarecilor adulți, este necesară o cantitate considerabil mai mare de anticorpi.

Modelele de maladie activă ne ajută să înțelegem mecanismele medierii răspunsului imun de către celulele sistemului imunitar față de componentele structurale ale pielii și permit elaborarea unei terapii celulare în maladiile autoimune buloase cutanate.

## Concluzie

Analiza datelor din literatură privind modelele animale care reproduc maladiile autoimune buloase cutanate ne permite să identificăm viitoarele direcții pentru cercetări.

De-a lungul ultimelor decenii, corticosteroizii, imunosupresoarele, deși au efecte adverse, au rămas pilonul terapiei pacienților cu pemfigus vulgar. Pentru a depăși acest obstacol și pentru a crește speranța de viață a acestor pacienți sunt necesare noi abordări experimentale, care ar deschide perspective în dezvoltarea metodelor terapeutice inovatoare pentru bolnavii cu pemfigus vulgar.

## Bibliografie

- Amagai M. *Use of autoantigen-knockout mice in developing an active autoimmune disease model for pemphigus*. Department of Dermatology, and Department of Immunology, Keio University School of Medicine, 35 Shinanomachi, Shinjuku-ku, Tokyo 160-8582, Japan. In: *J. Clin. Invest.*, 2000 Mar., nr. 105 (5), p. 625-631.
- Anhalt G. J., Labib R. S., Voorhees J. J. et al. *Induction of pemphigus in neonatal mice by passive transfer of IgG from patients with the disease*. In: *N. Engl. J. Med.*, 1982; nr. 306, p. 1189-1196.
- Beutner E.H. *Demonstration of skin antibodies in sera of pemphigus vulgaris patients by indirect immunofluorescent staining*. In: *Proc. Soc. Exp. Biol. Med.*, 1964 Nov.; nr. 117, p. 505-510.
- Buschard K. *A model for the study of autoimmune diseases applied to pemphigus: transplants of human oral mucosa to athymic nude mice binds pemphigus antibodies in vivo*. In: *J. Invest. Dermatol.*, 1981 Mar; nr. 76(3), p. 171-173.
- Daneshpazhooh M. *Spectrum of autoimmune bullous diseases in Iran: a 10-year review*. 2005.
- Ghid de diagnostic și tratament pentru pemfigus*. Anexa 24. Ordinul nr. 1218/2010 privind aprobarea Ghidurilor de practică medicală pentru specialitatea "Dermatovenerologie". Ministerul Sănătății României, 2010.
- Jean L. Bolognia, Joseph L. Jorizzo, Ronald P. Rapini. *Dermatology*. Second Edition, 2008. Department of Dermatology, Yale Medical School, New Haven, CT, USA.
- Justin-Dumitru C. Diaconu. *Tratat de terapeutică dermatovenerologică*, 2002.
- Katja Bieber. *Animals model for autoimmune bullous dermatoses*. Institute of Anatomy. University of Lubeck, Lubeck. Germany. 2009.
- Langan S.M. *Bullous pemphigoid and pemphigus vulgaris-incidence and mortality in the UK: population based cohort study*. Centre of Evidence-based Dermatology, University of Nottingham, Queen's Medical Centre, Nottingham NG7 2UH. In: *BMJ*, 2008 Jul., 19; nr. 337 (7662), p. 160-163.
- Louis-Marie Houdebine. *The Mouse as an Animal Model for Human Diseases*. Biologie du Développement et Reproduction, Cellulaire et Moléculaire, Institut National de la Recherche Agronomique, Jouy-en-Josas, France. *The Laboratory Mouse*, 2004, p. 97-110.
- Ohyama M. *Immunologic and histopathologic characterization of active disease model mouse for pemphigus vulgaris*. In: *Journal of Investigative Dermatology*, 2002, nr. 118 (1), p. 199-204.
- Stanley J.R. *Pemphigus antibodies identify a cell surface glycoprotein synthesized by human and mouse keratinocytes*. In: *J. Clin. Invest.*, 1982 Aug; nr. 70 (2), p. 281-288.
- Takae Y. *Pemphigus mouse model as a tool to evaluate various immunosuppressive therapies*. Department of Dermatology, Keio University School of Medicine, Shinjuku, Tokyo, Japan. In: *Exp Dermatol.*, 2009 Mar; nr. 18(3), p. 252-260.
- Takahashi Y. *Experimentally induced pemphigus vulgaris in neonatal BALB/c mice: a time-course study of clinical, immunologic, ultrastructural, and cytochemical changes*. In: *J. Invest. Dermatol.*, 1985 Jan.; nr. 84(1), p. 41-46.
- Zillikens D., Schmidt E., Reimer S. et al. *Antibodies to desmogleins 1 and 3, but not to BP180, induce blisters in human skin grafted onto SCID mice*. In: *J. Pathol.*, 2001, nr. 193, p. 117-124.

Prezentat la 30.04.2013

### Olga Macagonova,

dermatovenerolog, cerc. științ. stagiar,  
Tel.: +37322772607; +373060044537  
E-mail: macagonovaolga@yahoo.com