

**Revistă medicală
științifico-practică**

Medica

**Revista oficială
a Asociației chirurgilor "Nicolae Anestiadi"
din Republica Moldova**

Fondator:

P.P. „Arta Medica”, înregistrată la
Ministerul Justiției al Republicii Moldova
la 02.12.2002, nr. 123

Adresa redacției:

MD-2025, Chișinău, str. N. Testemițanu 29,
Spitalul Clinic Republican, et. 12

Versiunea electronică:

<http://www.artamedica.md>
e-mail: info@artamedica.md

Redactare:

BERLIZZO GROUP

Relații la telefon:

Redactor șef: 72-92-47
Secretar de redacție: 0-6978-7700
Redactor coordonator: 0-7940-1361
Director publicație: 20-55-22; 0-7943-4240
Tirajul ediției 500 ex.
Revista apare o dată în 3 luni

Tipar executat la „Tipografia Sirius” S.R.L.
MD-2012, Chișinău, str. A. Lăpușeanu, 2
tel./fax (37322) 23-23-52

Prima pagină a copertei:
Michelangelo Buonarroti
Crearea lui Adam (Fragment)

Index de abonament

“Poșta Moldovei”: 31739

Redactor șef:

Vladimir HOTINEANU

Director publicație:

Oleg CONȚU

Redactor coordonator:

Alexandru FERDOHLEB

Secretar de redacție:

Eduard BERNAZ

Redactor versiune on-line:

Igor ȘTEFANEȚ

Membrii colegiului redacțional:

Ion ABABII	(Chișinău, Moldova)
Zinaida ANESTIADI	(Chișinău, Moldova)
Nicolae ANGELESCU	(București, România)
Olivier ARMSTRONG	(Nantes, Franța)
Eugen BENDELIC	(Chișinău, Moldova)
Cristian DRAGOMIR	(Iași, România)
Vlada DUMBRAVA	(Chișinău, Moldova)
Constantin EȚCO	(Chișinău, Moldova)
Victor GHICAVÎI	(Chișinău, Moldova)
Gheorghe GHIDIRIM	(Chișinău, Moldova)
Nicolae GLADUN	(Chișinău, Moldova)
Eva GUDUMAC	(Chișinău, Moldova)
Vladimir KOPCIAK	(Kiev, Ucraina)
Ulrich KUNATH	(Berlin, Germania)
Mihail KUZIN	(Moscova, Rusia)
Ion MEREUȚA	(Chișinău, Moldova)
Mihail NECITAILO	(Kiev, Ucraina)
Igor POLIANSKY	(Cernăuți, Ucraina)
Irinel POPESCU	(București, România)
Mihail ȘTEFANEȚ	(Chișinău, Moldova)
Adrian TĂNASE	(Chișinău, Moldova)
Eugen TÂRCOVEANU	(Iași, România)
Grigore TINICĂ	(Iași, România)
Vladimir VIȘNEVSKY	(Moscova, Rusia)
Boris ZAPOROJCENCO	(Odesa, Ucraina)
Grigorii ZAPUHLÎH	(Chișinău, Moldova)

SUMAR**ARTICOLE ORIGINALE**

- Sindromul de agravare reciprocă la bolnavii cu colecistită acută de vârstă înaintată și senilă cu boli asociate grave
I. CIUTAC 3
- Particularități morfopatologice în hiperplazia nodulară benignă de prostată
V. BOBU, V. PETROVICI, IE. ZOTA, S. RUSU,
V. RENIȚA, M. BÎRSAN, P. BANOV 9
- Expresia modificărilor de laborator a afectărilor osteoarticulare la pacienții cu diabet zaharat tip 2
L. CHIȘLARI 15
- Aspectele clinico-morfopatologice ale formațiunilor intervertebrale lombare
A. COCIUG, IE. ZOTA, I. BACIU, I. MARIN, N. CAPROȘ 18

REFERATE GENERALE

- Colpoezia în agenezia vaginului (sindromul mayer-rokitanski-küster-hauser)
GH. PALADI, E. GUȚU, C. ILIADI-TULBURE 21
- Disfuncția diastolică și insuficiența cardiacă cu fracția de ejeție păstrată – generalități fiziopatologice și de tratament
D. SASU, L. POPESCU, A. CARAUȘ 25
- Colecistul în sistemul biliopancreaticoduodenal (revista literaturii)
A. SUMAN 28
- Polipii vocali: aspecte clinice, morfologice și imunohistochimice (revista literaturii)
V. CABAC, L. SCUTELNIC 32

STUDII CLINICE

- Частичное ингибирование окисления жирных кислот увеличивает переносимость физической нагрузки у пациентов с болезнью периферических артерий: исследование милдроната
ДЗЕРВЕ В., МАТИСОНЕ Д., КУКУЛИС И., МИНТАЛЕ И., ЛИЕТУВИЕТИС Э., КРИЕВИНЬШ Д., ЛАЦИС А., МЕДНИС Г., РИТС Ю., ГЕДИНЬШ М., КИСИС К., АЛЕКСАНДРОВИЧ В., КОВАЛЁВ С. 35
- Studiiu afectării cordului la pacienții cu spondiloartrită anchilozantă
L. GROPPA, L. GONȚA, E. RUSSU, N. CIOBANU, V. COROTAȘ 41
- Aloplastia osoasă în tratamentul osteodisplaziei fibroase polioistice stopează evoluția procesului patologic și contribuie la osificarea focarelor neintervenite chirurgicale
I. MARIN 45
- Bifidobacteriile specifice tubului digestiv uman
M. TIMOȘCO, N. SAINUS, A. VELCIU, V. BOGDAN 49
- Применение электроимпедансной томографии в скрининге рака молочной железы
О. РАНЕТА, Ю. ШВЕЦ, В. БЕЛЛА 52
- Врач общей практики в системе первичной мед. помощи населению
М. А. РАМАЗАНОВА 56

JUBILEE

- Academicianul EVA GUDUMAC 61
- CONSTANTIN EȚCO la 70 de ani 62

CONTENTS**ORIGINAL ARTICLES**

- Reciprocal aggravation syndrome in senile patients with acute cholecystitis with severe comorbidities
I. CIUTAC 3
- Morphopathological peculiarities in nodular benign prostatic hyperplasia
V. BOBU, V. PETROVICI, IE. ZOTA, S. RUSU,
V. RENIȚA, M. BÎRSAN, P. BANOV 9
- Expression of osteoarticular impairment laboratory changes in case of patients with type 2 diabetes mellitus
L. CHIȘLARI 15
- Clinical and morphopathological aspects of lumbar intervertebral formations
A. COCIUG, IE. ZOTA, I. BACIU, I. MARIN, N. CAPROȘ 18

GENERAL REPORTS

- Colpoeiosis in vaginal agenesis (mayer-rokitanski-küster-hauser syndrome)
GH. PALADI, E. GUȚU, C. ILIADI-TULBURE 21
- Diastolic dysfunction and heart failure with preserved ejection fraction – general physiopathology and management
D. SASU, L. POPESCU, A. CARAUȘ 25
- Gallbladder in the biliary pancreatic duodenal system (literature review)
A. SUMAN 28
- Vocal polyps: clinical, morphological and immunohistochemical aspects (literature review)
V. CABAC, L. SCUTELNIC 32

CLINICAL STUDIES

- Partial inhibition of fatty acid oxidation increases exercise tolerance in patients with peripheral arterial disease: a study of mildronatum
V. DZERVE, D. MATISONE, I. KUKULIS, I. MINTALE, E. LIETUVIETIS, D. KRIEVINIS, A. LATSIS, G. MEDNIS, Y. RITS, M. GEDINIS, K. KISIS, V. ALEXANDROVIC, S. KOVALIOV 35
- Study of heart damage in patients with ankylosing spondylitis
L. GROPPA, L. GONȚA, E. RUSSU, N. CIOBANU, V. COROTAȘ 41
- Bone alloplasty in treatment of Fibrous polyostotic osteodysplasia ceases the evolution of pathological process and contributes to ossification of nonintervented surgical foci
I. MARIN 45
- The bifidobacterias specific for human digestive tube
M. TIMOȘCO, N. SAINUS, A. VELCIU, V. BOGDAN 49
- Application of electrical impedance tomography in screening for breast cancer
O. RANETA, IU. SVETS, B. BELLA 52
- General practitioner in primary medical care for population
M. A. RAMAZANOVA 56

ANNIVERSARIES

- Academicianul EVA GUDUMAC 61
- CONSTANTIN EȚCO la 70 de ani 62

Stimați cititori,Indexul de abonament la oficiile "Poșta Moldovei": **31739**

ARTICOLE ORIGINALE

**SINDROMUL DE AGRAVARE RECIPROCĂ LA BOLNAVII
CU COLECISTITĂ ACUTĂ DE VÂRSTĂ ÎNAINȚATĂ
ȘI SENILĂ CU BOLI ASOCIATE GRAVE**RECIPROCAL AGGRAVATION SYNDROME IN SENILE PATIENTS
WITH ACUTE CHOLECYSTITIS WITH SEVERE COMORBIDITIES**I. Ciutac***Dr. în med., conf. univ.**Catedra Chirurgie nr. 1 „Nicolae Anestiadi”, Cursul Endoscopie, USMF „Nicolae Testemițanu”***Rezumat**

În lucrare sunt elucidate manifestările clinice ale colecistitei acute la un lot de 401 bolnavi de vârstă înaintată și senilă cu tare concomitente grave. Este descris și analizat sindromul de agravare reciprocă a patologiei de bază cu patologia cardiovasculară, diabetul zaharat și ciroza sub- și decompensată, stare care epuizează puterile de rezervă și agravează starea organismului, și care dictează aplicarea de urgență a chirurgiei miniinvasive laparoscopice – colecistolitostomia laparoscopică. Aplicarea tacticii miniinvasive la apogeul puseului de colecistită acută duce la diminuarea intensității sindromului de agravare reciprocă.

Summary

Authors present clinical features of acute cholecystitis in a group of 401 senile patients with severe comorbidities. Reciprocal aggravation syndrome of the main disease with cardiovascular pathology, diabetes mellitus and liver cirrhosis is described and analyzed, a situation that exhausts the compensatory reserves and worsens the general state and impose emergency or urgent performance of mini-invasive laparoscopic surgery: laparoscopic cholecystolithostomy. Mini-invasive tactics in an attack of acute cholecystitis leads to decrease of the reciprocal aggravation syndrome.

Actualitatea problemei

Cu mai mult de 100 de ani în urmă eminentul clinicist rus S. P. Botkin a relatat despre dereglările reflectorii din partea cordului în colica biliară [1]. Investigațiile clinice au demonstrat că aproximativ 52% de bolnavi cu colecistită suferă de cardialgie, în 16,2 cazuri apar dereglări ale ritmului cardiac, iar la 60% din pacienți survin schimbări difuze ale miocardului, care se accentuează în colecistita distructivă, care derulează cu intoxicație severă [3]. În declanșarea leziunilor miocardului la bolnavii cu colecistită acută în afară de acțiunea reflectorie a veziculei biliare asupra inimii tot mai mult s-a relevat factorul toxic în apariția tulburărilor funcției sistemului cardio-vascular [8].

Alți autori [4] consideră că accelerarea ritmului cardiac, apariția extrasistolelor și a fibrilației atriale, acutizarea tulburărilor circulației coronariene până la infarct se datorează cu preponderență agravării insuficienței coronariene la moment la bolnavii cu cardiopatie ischemică, din cauza colecistitei acute distructive și complicațiilor ei (icter mecanic, pancreatitei etc.) factorul declanșator principal fiind progresarea și creșterea intoxicației.

Agravarea patologiei de bază și a celor concomitente se mai observă și în colecistita acută asociată cu diabetul zaharat. Se știe că la bolnavii cu diabet zaharat colecistita acută evoluează mai grav

ca de obicei. Dezvoltarea procesului inflamator în vezicula biliară conduce la decompensarea metabolismului glucidic, în rezultatul căreia se declanșează acidoza subcompensată, apare intoleranța țesuturilor la glucide, se mărește rezistența bolnavului la insulină [2, 6]. Pe acest fond se înrăutățesc proprietățile reologice ale sângelui, se mărește potențialul trombogen, acest proces fiind cu atât mai accentuat, cu cât este mai mare vechimea diabetului [2]. Este diminuată rezistența la infecția bacteriană la bolnavii cu diabet din cauza micșorării activității fagocitare a leucocitelor, survine depresia imunologică generală [7, 8]. Toți acești factori predispun la dezvoltarea rapidă a schimbărilor distructive din colecist și care conduc rapid la complicații septicopurulente. Are loc agravarea reciprocă a ambelor patologii, iar dozele de hipoglicemiantе administrate până la boală sunt insuficiente. Factorii suplimentari ai apariției sindromului de agravare reciprocă este vârsta, caracterul patologiei concomitente, gravitatea diabetului, virulența infecției, reactivitatea organismului [2, 6, 9, 10].

O altă patologie, care se poate agrava pe fundal de colecistită acută este ciroza sub- și decompensată, care se poate complica cu progresarea insuficienței hepatocelulare și ascitei [5].

Scopul lucrării

Analiza corelației sindromului de agravare reciprocă a colecistitei acute cu patologia concomitentă cardiovasculară, a

diabetului zaharat și cirozei sub- și decompensate la bolnavii în etate cu risc operator major.

Material și metode

Sub supravegherea noastră au fost 401 pacienți cu colecistită acută, de vârstă înaintată și senilă cu tare concomitente grave, selectați în perioada anilor 1981-2009. Bărbați au fost 115, femei 286. Analiza vârstei a arătat că 166 (41,4%) pacienți au avut vârsta între 61-70 ani, 172 (42,9%) – între 71-80 ani, 56 (14%) – între 81-90 ani, iar la 7 (1,7%) vârsta a variat între 91-97 ani. Mai mult de jumătate dintre pacienți 235 (58,6%) au fost mai în vârstă de 70 ani. La laparoscopie colecistita catarală depistată în 126 (31,4±2,3%) de cazuri, flegmonoasă în 242 (60,3±2,4%) de cazuri și flegmonoasă-gangrenoasă în 33 (8,2±1,4%) cazuri.

În afară de aceasta, la majoritatea bolnavilor – 290 (72,3±2,2%) – colecistita acută a fost complicată. Patologia căilor biliare identificată la 133 bolnavi – 121 coledocolitiază dintre ei la 24 cu papilostenoză asociată, 12 pacienți cu papilostenoză izolată. Din acești bolnavi în 110 cazuri coledocolitiază și papilostenoză s-a complicat cu icter mecanic din care la 49 suplimentar s-a constatat colangită acută însoțită de insuficiență hepatică acută.

Infiltrat paravezicular s-a constatat în 122 (42,1±2,9%) cazuri, pancreatită edematoasă – în 76 (26,2±2,6%) cazuri, abces paravezicular în 9 (3,1±1,0%) cazuri, peritonită locală în 23 (7,9±1,6%) cazuri, peritonită difuză în 9 (3,1±1,0%) cazuri. La mai mult de 1/3 din pacienți complicațiile au fost multiple.

Majoritatea bolnavilor s-au internat în stare gravă, cauzată de patologia cardiovasculară, pulmonară, endocrinologică, acutizate de declanșarea colecistitei, iar în multe cazuri și de intoxicația provocată de inflamația distructivă a colecistului și icterului mecanic.

Patologia cardiovasculară în diferite combinații s-a întâlnit practic la fiecare bolnav. Din acest contingent boala hipertonică constatată la 204 (50,9±2,5%, p<0,001) pacienți, cardiopatie ischemică cu angor pectoral de efort sau stabil la 207 pacienți, infarct miocardic acut la internare pe fundal de colecistită distructivă la 5 (1,2±0,5%, p>0,05) pacienți, tulburări acute ale circulației miocardului la 9 (2,2±0,7%, p<0,05) pacienți, infarct miocardic vechi la 34 (8,5±1,4%, p<0,001) pacienți, care 9 (26,5%) l-au suportat dublu, tulburări de ritm și conducere (fibrilație atrială, bloc de conducere gr I-II-III) la 139 (34,7±2,4%, p<0,001) pacienți, insuficiența circulatorie gr. II-III-IV-V la 153 (38,2±2,4%, p<0,001) pacienți, vicii mitrale și aortale la 9 (2,2±0,7%, p<0,05) pacienți. La bolnavii cardiaci în 151 (37,7±2,4%, p<0,001) cazuri a fost depistată patologia ficatului: hepatite cronice de stază avea 123 (81,5%) și ciroze hepatice – 28 (18,5%).

Patologia pulmonară a fost depistată la 203 (50,6±2,5%) bolnavi. La 173 (37,7±2,4%, p<0,001) bolnavi a fost diagnosticat pneumoscleroză difuză cu emfizem pulmonar. Bronșită cronică obstructivă asociată cu altă patologie pulmonară marcată în 113 cazuri din care la 16 (14,2%) cu component astmatic. Din cazurile enumerate insuficiența respiratorie gr. II-III a fost constatată la 42 (10,5±1,5%, p<0,001) pacienți. La 7 (1,7±0,6%, p<0,05) bolnavi au fost diagnosticate diferite forme ale tuberculozei, iar la 11 (2,7±0,8%, p<0,01) bolnavi s-a constatat la internare pneumonie acută.

Diabetul zaharat a fost depistat la 50 (12,5±1,7%, p<0,001) bolnavi, dintre care la 8 (16,0%) – forma gravă. Obezitate de

gr. II-III a fost observată la 64 (15,9±1,8%) pacienți, la 15 (3,7±0,9%) – cașexie senilă. În 8 (1,9±0,7%, p<0,05) cazuri a fost constatată hemipareză după ictus cerebral, în 64 (15,9±1,8%) cazuri fiind identificată altă patologie. La lotul de 401 bolnavi au fost depistate în total 1584 maladii sau în mediu câte 3,9±0,3 maladii.

Vârsta bolnavilor, patologia concomitentă severă, complicațiile multiple, au determinat la acești pacienți un risc operator major, din care cauză li s-a aplicat colecistolitostomia laparoscopică miniinvasivă în diferite variante, ca primă etapă sau metodă definitivă a tratamentului chirurgical.

Particularitățile manifestărilor clinice ale bolii

Diagnosticul clinic al colecistitei acute, atât la etapa prespitalicească, cât și în condițiile de staționar, la bolnavii de vârstă înaintată și senilă (mai ales după 70 ani) adesea este dificilă.

În primele 24 ore de la debutul bolii la 147 (36,7±2,2%, p<0,001) bolnavi internați, tabloul clinic a fost clar. Însă mai târziu de 24 ore, manifestările clinice încep să devină atipice, din cauza intoxicației care progresează repede, precum și din cauza agravării funcției și a altor organe și sisteme ce suferă din cauza tarelor concomitente. La o bună parte din acești bolnavi patologia asociată devine dominantă, iar la o parte dificultățile deseori apar nu atât în constatarea faptului posibilității existenței procesului inflamator în colecist, ci în interpretarea corectă a gradului de manifestare morfologică a inflamației. După materialul nostru, stabilirea diagnosticului corect nu a întâmpinat dificultăți numai în 46% din cazuri bazate pe datele clinice, în celelalte simptomatologia clinică a fost ștersă din diferite cauze.

Sindromul dureros, mai mult sau mai puțin pronunțat s-a depistat la toți pacienții, însă localizarea durerilor în rebordul costal drept a fost numai în 55,2±2,5% (p<0,001). În rest durerile s-au repartizat în felul următor: în rebordul costal drept și regiunea epigastrală – 23,2%, în etajul superior – 13,5%, flancul drept al abdomenului – 5,2%, regiunea mezogastrală – 2,3%, dureri retrosternale și regiunea inimii – 3%.

La 58,0±2,5% (p<0,001) din pacienți, pe fundalul bolii de bază, s-au intensificat cardialgia sau alte simptome, uneori ele fiind dominante, legate de patologia concomitentă.

La palparea abdominală dureri în regiunea colecistului s-a determinat în 30,1%, rigiditatea musculară 20,4%, infiltrat inflamator 7,8%, dureri vii sau moderate în rebordul costal drept 55,2% cazuri. La 18,7±2,4% (p<0,001) bolnavi interpretarea palpației a fost împiedicată de gradul de obezitate (grosimea peretelui abdominal) sau a cașexiei senile. Contractura musculară incertă a fost semnalată în 40,0±2,4% (p<0,001) cazuri.

Predominau semnele generale de intoxicație: tahicardie accentuată – în 70±2,3% (p<0,001) cu asocierea frecventă a tulburărilor de ritm, grețuri – 70,5±2,3% (p<0,001), vomă – 65,0±2,4% (p<0,001).

Febra predominantă: subfebrilitatea – 47,4%, în 24,7% ea este mai mare de 38gr., în 27,9% cazuri febra lipsește. La mulți pacienți s-a observat un dezechilibru între frecvența pulsului și reacția febrei. La 50% dintre bolnavi cu colecistită distructivă și subfebrilitate a corpului pulsul ajunge la 90-100 bătăi pe min.

Datele analizei de sânge nu corespund stării reale a procesului inflamator (Tabelul 1).

Analizele sângelui periferic la bolnavii până la 70 ani au demonstrat că leucocitoza a fost prezentă în 83,7%, în grupa bolnavilor cu vârsta de la 71 până la 80 ani nivelul leucocitozei este de 71,7%, la bolnavii de 81-90 ani numărul pacienților cu

Tabelul 1

Repartizarea bolnavilor în dependență de datele analizei de sânge (leucocitoză și leucoformulă)

Vârsta	Numărul leucocitelor				Leucoformula				Total
	ridicat		norma		Devieri în stânga		Norma		
	Abs.	%	Abs.	%	Abs.	%	Abs.	%	
61-70	139	83,7	27	16,3	151	91	15	9	166
71-80	125	71,7	47	27,3	156	90,7	16	9,3	172
81-90	36	64,3	20	35,7	50	89,3	6	10,7	56
90-99	4	57,7	3	42,3	6	87,7	1	14,2	7
Total	304	75,8	97	24,2	363	90,5	38	9,5	401

leucocitoză scade până la 64,3%, iar la bolnavii de 90-99 de ani leucocitoza s-a constatat doar la 57,7%. Totodată, leucoformula cu deviere în stânga a fost depistată la aproximativ 90,5±1,5% (p<0,001) în toate categoriile de vârstă, iar gradul de deviere al leucoformulei spre deosebire de leucocitoză nu depinde de vârstă.

O metodă diagnostică înalt informativă la bolnavii cu colecistită acută este USG. În pofida unor probleme de pregătire adecvată a pacienților către investigație, concremențele în vezicula biliară la examinarea primară au fost depistate în 95,0±1,1% (p<0,001) din cazuri. În același timp sub supravegherea noastră au fost 153 (38,2±2,4%, p<0,001) bolnavi cu insuficiență circulatorie, ficat mărit și dureri necaracteristice în abdomen, iar 28 (6,9±1,3%, p<0,01) având ciroza hepatică. La o parte din acești bolnavi cu lichid în cavitatea abdominală s-a depistat „conturul dublu” al veziculei biliare. Același lucru s-a observat și în colecisto-pancreatită cu prezența lichidului în spațiul subhepatic, USG arătând prezența colecistitei distructive, care nu totdeauna a fost confirmată la laparoscopie. O contradicție în acest sens este că în hepatită și ciroză în multe cazuri vezicula biliară este cu stază, ceea ce la USG poate fi interpretată ca hipertensie biliară, mai ales dacă se depistează și calculi în lumenul colecistului. Toate aceste cazuri au fost rezolvate prin laparoscopie.

Sindromul de agravare reciprocă (SAR) în colecistita acută și patologia cardiovasculară.

Din 401 bolnavi la 360 (89,8±1,6%, p<0,001) s-a depistat cardiopatie ischemică (CI) manifestată în 95 (23,7±2,1%, p<0,001) de cazuri prin angor pectoral de efort, 112 (27,9±2,2%, p<0,001) angor pectoral stabil, 153 (38,2±2,4%, p<0,001) insuficiență circulatorie gr. II-III-IV-V (după NIHA). Durata bolii coronariene a fost de la 2 până la 30 ani. La 204 (50,9±2,5%) bolnavi cardiopatia ischemică s-a asociat cu boala hipertonică gr. II-III, din care la 34 (8,5±1,4%, p<0,001) s-a depistat infarct miocardic vechi, la 50 (12,5±1,7%, p<0,001) bolnavi s-a asociat și cu diabet zaharat, iar la 28 bolnavi ciroză hepatică din care la 10 ciroza a fost sub- și decompensată.

La bolnavii cu CI în 139 (34,7±2,4%) cazuri situația bolnavilor a mai fost agravată de diferite tulburări de ritm și conducere printre care și fibrilația atrială în 24 (17,3%) de cazuri, survenită pe fundalul I CI și bolii hipertentice. Caracterul și cauza fibrilației atriale precum și ale altor dereglări de ritm în colecistita acută au fost depistate în baza anamneșticului (fișa de ambulator), datelor clinice și ECG. Cardiopatia ischemică, boala hipertonică, sunt factori agravanți ai riscului operator. Agravarea insuficienței coronariene și ale tulburărilor de ritm, ischemia miocardului, contribuie și mai mult la înrăutățirea evoluției bolii și a riscului operator.

Pe lângă cele mai sus menționate, după internarea bolnavilor cu colecistită acută, la o mare parte au survenit schimbări, care se deosebesc de datele clinice și investigațiile electrocardiografice efectuate în policlinică și înregistrate în fișa de ambulator. Dereglarea ritmului cardiac sub formă de fibrilație atrială a apărut la 35 (9,7±1,5%) de bolnavi, cu prevalența formei tahistolice și cu frecvența medie a pulsului de la 130-170 pe min. (Tabelul 2).

Tabelul 2

Repartizarea pacienților cu colecistită acută și patologie cardiovasculară după frecvența sindromului de agravare reciprocă

SAR	n=273		
	Abs.	P+ES%	P
Fibrilație atrială	35	9,7+1,8	****
Tahicardie sinusală cu extrasistolie	113	31,4+2,8	****
Progresarea ischemiei miocardului	59	16,4+2,2	****
Infarct miocardic	5	1,4+0,7	*
Tulburări acute ale circulației miocardului	9	2,5+0,9	**
Creșterea insuficienței cardiovasculare	52	14,4+2,1	****

*p>0,05 **p<0,05 ***p<0,01 ****p<0,001

Tahicardia sinusală și extrasistolia s-au înregistrat în 113 (31,4±2,8, p<0,001) de cazuri. La 73 (64,6%) bolnavi s-a înregistrat o agravare a hipoxiei miocardului, din care la 5 (1,4±0,7%, p>0,05) pacienți s-a declanșat infarctul acut miocardic, iar la 9 (2,5±0,9%, p<0,05) –tulburări acute ale circulației miocardului fără focare, însoțite cu clinica de insuficiență acută cardiovasculară. La 52 (14,4±2,1%, p<0,001) de bolnavi s-a agravat insuficiența circulatorie. Deci, în total SAR a fost depistat la 273 (75,8±2,1%, p<0,001) de bolnavi cu patologie cardiovasculară.

În aspect clinic, la majoritatea acestor bolnavi, s-a adâncit cardialgia, iar la unii accesele de stenocardie, dispnee. La fiecare al doilea pacient hipertonic s-a constatat creșterea tensiunii arteriale cu cefalee și vomă. Sindromul vascular cerebral poate să prevaleze, iar remediile hipotensive nu întotdeauna sunt eficiente în primele ore ale bolii. În legătură cu aceasta, în afară de terapia volemică, pacienților cu patologie asociată cardiacă li s-au administrat preparate hipotensive, coronarolitice, cardiotonice, remedii pentru normalizarea metabolismului în miocard. O mare parte din bolnavi au necesitat internarea în secțiile de terapie intensivă. Pregătirea bolnavilor către operația laparoscopică a fost strict individualizată și concordată cu internistul și cardiologul. La prevenirea complicațiilor și deceselor la acești

bolnavi contribuie numai interpretarea corectă a stării lor, pregătirea preoperatorie corectă și adecvată, totodată ținându-se cont de evoluarea rapidă a proceselor inflamatorii din colecist la bolnavii de vârstă înaintată. Analiza retrospectivă a demonstrat că bolnavii relativ satisfăcător au suportat laparoscopia curativă cu rezolvarea tulburărilor cardiovasculare, fapt ce dovedește cu certitudine că ele au fost provocate de apariția intoxicației cauzate de colecistita acută și complicațiile ei.

La bolnavii cu stenocardie severă și cu acutizarea insuficienței coronariene, durerile cardiace s-au jucat în primele 6-12 ore, iar la 90% dintre ei, electrocardiografic s-a depistat o dinamică pozitivă în comparație cu perioada prelaparoscopică, ceea ce după părerea noastră, este legat de decompresia biliară și de sanarea focarului de inflamație, cu micșorarea intoxicației, ceea ce duce la diminuarea intensității sindromului de agravare reciprocă și la întreruperea treptată a reflexelor patologice viscerale.

Caz clinic:

Pacientul R., 74 ani., f/o 11892 a fost internat în secția de chirurgie pe 4.10.1991, după 48 ore de la debutul bolii. Cu 2 zile în urmă au apărut dureri în hipocondrul drept, iar în ultimele 10 ore au survenit dureri precordiale, din care cauză s-a adresat după ajutor medical. Din anamneză bolnavul suferă de boală hipertonică și cardiopatie ischemică de mulți ani, iar în ultimii ani de colecistită cronică litiazică. De 2 ori, în timpul acutizării, s-a tratat în secția de chirurgie, însă de fiecare dată după jugularea puseului acut a fost externat din cauza maladiilor asociate.

La internare stare gravă. Acuză dureri violente în hipocondrul drept cu iradiere în spate, greață, durere precordială constrictivă, dispnee. Tegumentele cu paliditate accentuată, acrocianoză. Ps – 120 pe min, aritmic., T/A – 180/90 mm Hg. Limba uscată. Abdomenul moderat balonat, dureros și cu defans muscular în rebordul costal drept. S. Blumberg pozitiv. Temperatura corpului – 37,2, leucocitoză – 14,3, cu deviere în stânga – 12%. La ECG – fcc. 118, tahicardie sinusală, infarct miocardic al ventricolului stâng pe peretele posterior.

După o pregătire de 4 ore în secția de terapie intensivă s-a efectuat laparoscopia: ficatul mărit, cu consistență moderat dură, suprafața netedă. Vezicula biliară mărită în dimensiuni, încordată, de culoare roșie-vișinie cu pete mici de necroză de culoare verde în zona fundului veziculei. În spațiul subhepatic lichid biliopurulent – 80 ml. La puncția veziculei, bilă purulentă cu miros fetid. S-a efectuat colecistolitostomia laparoscopică (CLSL) cu fixarea veziculei de aponevroză, din lumenul veziculei s-au înlăturat calculi multiple, sanarea și drenarea spațiului subhepatic. După operație durerile au dispărut, febra s-a normalizat în ziua următoare. Din colecistostomă în primele zile se evacua câte 200-300 ml. de bilă, apoi cantitatea a scăzut până la 50-60 ml. În perioada postoperatorie tratamentul de

bază este consacrat infarctului miocardului. În ziua a 9-a este efectuată fistulocolecistocolangiografia anterogradă (FCCGA) – CBP cu diametrul de 0,6 cm, pasajul contrastului în duoden este liber. După 16 zile drenul colecistostomic este suprimat și bolnavul este transferat în secția de terapie.

Cazul relatat merită o atenție prin faptul că într-o situație clinică extrem de gravă a fost rezolvată printr-o operație miniinvasivă sub anestezie locală. Riscul anesteziei generale și colecistectomiei tradiționale ar fi fost foarte înalt cu final tragic pentru pacient. Cazul confirmă că și în cazul unui pacient foarte grav cu colecistită gangrenoasă litiazică și infarct miocardic transmural cu șanse mici de supraviețuire, poate fi salvat prin aplicarea colecistostomiei decompressive.

SAR în colecistita acută asociată cu diabetul zaharat

În lotul nostru de bolnavi, la 50 (12,5+1,7%, p<0,001) de cazuri colecistita acută a fost asociată cu diabetul zaharat. În afară de diabet la acești bolnavi a fost depistată și altă patologie asociată gravă: obezitate morbidă gradul III-IV – 16 (32,0%), boala hipertonică gradul II-III – 40 (80,0%), stenocardie severă cu agravarea insuficienței coronariene la moment – 18 (36,0%), cardiopatie ischemică cu insuficiență circulatorie II-III – 22 (44,0%), patologie pulmonară cu insuficiență respiratorie de gradul II – 10 (20,0%) cazuri. La 15 (30,0%) de bolnavi colecistita acută a fost complicată cu coledocolitiază și icter mecanic.

Din 50 de bolnavi cu colecistită acută și diabet zaharat până la internare forma ușoară a diabetului a fost remarcată la 24 (48,0%), medie 18 (36,0%) și gravă la 8 (16,0%) de pacienți (Tabelul 3).

Tabelul 3

Structura bolnavilor în dependență de gravitatea diabetului zaharat până la internare (%)

Gravitatea diabetului	Ușoară	Gravitate medie	Gravă	Total
Nr. de bolnavi	24	18	8	50
%	48,0	36,0	16,0	100,0

După declanșarea colecistitei acute la o parte dintre bolnavi diabetul s-a agravat, forma ușoară a diabetului interpretată la 10 (20%) bolnavi, medie și gravă mărindu-se consecutiv până la 25 (50%) și 15 (30%) bolnavi (Tabelul 4).

Tabelul 4

Structura bolnavilor după gradul diabetului zaharat agravat de colecistita acută

Forma de gravitate a diabetului	Ușoară	Gravitate medie	Gravă	Total
Nr. de bolnavi	10	25	15	50
%	20,0	50,0	30,0	100,0

Tabelul 5

Structura manifestărilor SAR în diabetul zaharat în dependență de gravitatea lui (%)

Gravitatea SAR	Nr. de bolnavi	Nivelul glicemiei în sânge mmol/l	Starea pacientului	Morfologia colecistului
SAR ușor	10(20%)	6-12	Satisf. Grav- Medie.	Catarală – 8 (80%) Flegmonoasă 2(20%)
SAR mediu	25(50%)	12-17	Grav medie sau gravă	Catarală – 7(28%) Flegmonoasă 18(72%)
SAR grav	15(30%)	Mai sus de 17	Gravă sau extrem de gravă	Flegmonoasă – 4(26,6%) Flegmonoasă-gangrenoasă 11 (73,4%)

Se declanșează sindromul de agravare reciprocă în care deosebim 3 forme de gravitate: I – ușoară, II – medie, III – gravă. Pentru fiecare formă de gravitate a SAR sunt caracteristice următoarele manifestări clinice, biochimice și morfologice:

în SAR ușor: starea bolnavilor este satisfăcătoare sau medie (are importanță și influența altor boli asociate) temperatura subfebrilă, la palpație durere moderată în hipocondrul drept fără semne peritoneale. Glicemia în sânge variază între 6-12 mmol/l. La laparoscopie procesul inflamator în colecist este catara, cu excepție flegmonos. (Tabelul 5);

în SAR mediu: starea bolnavilor este medie sau gravă. Febra este 37,5-38,5.

Palpator, în rebordul costal drept, se depistează rigiditate, deseori s. Blumberg pozitiv, glucoza în sânge este în limitele 12-17 mmol/l, glucoza apare și în urină. Morfologic predomină forma flegmonoasă;

În SAR grav starea pacientului este gravă sau extrem de gravă (stare precomatoasă). Pe primul plan sunt manifestate simptomele de intoxicație și decompensare a metabolismului glucidic. Apar și semne peritoneale. Nivelul glicemiei este mai sus de 17 mmol/l. În urină cetonurie. La laparoscopie predomină forma flegmonoasă-gangrenoasă.

Din tabel se vede că în SAR ușor au predominat formele nedestructive ale colecistitei, frecvența cărora este de 80%. În SAR mediu numărul bolnavilor cu colecistită distructivă s-a mărit până la 72%, deci a crescut de 3,7 ori. În SAR grav au predominat formele flegmonoase-gangrenoase, incidența cărora s-a constatat în 73,4% cazuri.

Pe fonul metabolismului glucidic subcompensat sau decompensat, procesul inflamator în colecist derulează rapid fără tendință spre delimitare. Toate aceste verigi alcătuiesc un cerc vicios, din care cauză organismul pacientului nu mai răspunde la terapia cu insulină. Cu cât mai timpuriu este înfăptuită colecistolitolitostomia laparoscopică cu atât rezultatele sunt mai bune. Decompresia laparoscopică poate întrerupe lanțul patogenetic al sindromului de agravare reciprocă, iar hiperglicemia cedează treptat.

După decompresie la bolnavii cu diabet zaharat glicemia a început să scadă din primele 6 ore de la administrarea hipoglicemiantelor.

Caz clinic:

Pacienta D., 75 ani, f/o 8973 a fost internată în secția de chirurgie pe 14.10.94, după 42 ore de la debutul bolii, cu acuze la dureri violente în rebordul costal drept, greață, vomă, slăbiciune generală, sete accentuată, uscăciune și amărăciune în gură. Suferă de diabet zaharat tip II, insulinodependentă.

La internare starea gravă, puțin obnubilată, tegumentele palide, acrocianoză, din cavitatea bucală miros de acetona. Zgomotele cardiace atenuate. Ps aritmic – 114 pe min. T/A – 150/90 mm Hg. Limba uscată. Abdomenul moderat balonat, dureros în rebordul costal drept, unde se apreciază și defans muscular. S. Blumberg slab pozitiv. Temperatura corpului – 37 gr, leucocitoză – 15000, nesegmentate – 23%. Bilirubina gen. 25 mmol/l, D- 9 mmol/l, Ind – 16 mmol/l.

Glicemia – 23 mmol/l. Analiza urinei la zahăr – cetonurie.

ECG – fcc-100-143 pe min, tahiaritmie sinusală cu extrasistole ventriculare izolate. Schimbări difuze ale miocardului atrial și ventricular provocate de insuficiență coronariană cronică.

USG – Colecistită acută litiazică.

D-za: Colecistită acută litiazică. Diabet zaharat forma gra-

vă, cetoacidoză. CI. Stenocardie stabilă de efort. Insuficiență coronariană în acutizare.

După 8 ore de terapie intensivă starea bolnavei puțin s-a ameliorat, însă deși s-a administrat insulină, glucoza sângelui rămâne la același nivel. S-a indicat laparoscopia curativă la care s-a depistat colecistita acută litiazică gangrenoasă. S-a efectuat CLSL cu fixarea fundului veziculei de aponevroză, drenarea spațiului subhepatic. Perioada postoperatorie favorabilă cu ameliorare în dinamică. După decompresie nivelul glicemiei s-a micșorat până la 9-13 mmol/l. La FCCGA – fără patologia căii biliare principale. A urmat vindecarea.

Cazul elucidat demonstrează cu certitudine că sindromul de agravare reciprocă în colecistita acută și diabetul zaharat avansat, agravează cu mult starea pacientului cauzată de procesul inflamator distructiv din colecist, intoxicație și decompensarea metabolismului glucidic. Ca atare acești bolnavi sunt în stare de precomă, care cere imperios decompresia laparoscopică miniinvasivă. Pregătirea preoperatorie este de durată scurtă 8-12 ore, fiind o tentativă aproape disperată a corecției metabolismului glucidic și lichidării cetoacidozei. Experiența noastră a arătat că numai după decompresia laparoscopică glicemia cedează treptat și fără cazuri letale.

SAR în colecistita acută și ciroza hepatică.

Patologia hepatică a fost depistată la 151 (37,7±3,9%) de pacienți dintre care la 123 (81,5%) confirmată laparoscopic hepatită cronică de stază, iar la 28 (18,5%) ciroză hepatică. La bolnavii cu ciroză au fost diagnosticate și alte boli asociate: cașexia senilă la 9 (5,9%), boala hipertonică 23 (15,2%), CI cu stenocardie severă – 14 (9,3%), CI cu insuficiență circulatorie gr. III-IV-V 20 (13,2%), patologie cronică pulmonară cu insuficiență respiratorie gr. II-III. La 17 (60,7%) bolnavi ciroza a fost compensată și manifestările clinice ale colecistitei acute au corespuns celor tradiționale. La 7 (25,0%) pacienți ciroza a fost subcompensată și la 4 (14,3%) – decompensată, iar tabloul clinic a decurs atipic ceea ce face dificil diagnosticul.

1. La toți bolnavii cu ciroză subcompensată și decompensată durerile au fost localizate nu în zona veziculei biliare, ci au fost depistate fie în aria suprafeței rebordului costal drept, fie în etajul superior.

2. Este greu de diferențiat manifestările dispeptice ale colecistitei pe fundalul clinicii caracteristice cirozei (anorexia, greață, slăbiciune etc).

3. Lipsa leucocitozei în afară de 3 cazuri cu leucocitoză moderată.

4. Relativ repede timp de 18-26 ore se agravează semnele de insuficiență hepato-celulară, iar ascita progresează.

Datele USG sunt și ele neconcludente din cauza ascitei și a apariției semnului „dublului contur”. La acestea trebuie de adăugat lipsa dinamicii pozitive a probelor hepatice, menținerea febrei la nivelul subfebrilității, dilatarea veziculei biliare la USG. Cercetările noastre au demonstrat că în asemenea cazuri gradul de inflamație în vezicula biliară poate fi depistat numai cu ajutorul laparoscopiei, care s-a efectuat în toate cazurile. Dacă accesul nu se jugulează timp de 12-16 ore sunt indicații vitale pentru laparoscopie diagnostică-curativă.

Caz clinic:

Pacienta T., 80 ani., f/o 9429 internată în secția chirurgie pe data de 19.07.2000 după 46 ore de la debutul bolii, cu acuze la dureri în etajul superior al abdomenului, dureri precordiale,

slăbiciune generală, dispnee pronunțată. Suferă de colecistită cronică litiazică de mulți ani. De câteva ori s-a tratat în secțiile de chirurgie ale spitalelor din oraș, însă de fiecare dată nu i s-a propus tratament chirurgical din cauza patologiei cardio-vasculare.

La internare starea bolnavei este gravă, obnubilată, tegumentele subicterice, acrocianoză, nutriția crescută, pe gambe edeme periferice, dispnee în repaus, frecvența respirației 30-32 pe min. În plămâni respirația veziculară, în zonele inferioare raluri umede. Zgomotele cardiace aritmice. P 97 – 115 -123 pe min. T/A – 180/100 mm Hg. Abdomenul mărit – în volum – ascită?, dureros în regiunea epigastrală fără semne peritoneale. Leucocitele sângelui – 8500., nesegmentate – 6%, amilaza urinei – 105 un/l, bilirubina gen. – 44,9, d – 10., ind – 34,9 mmol/l. ASAT – 92 u/l., ALAT – 113 u/l.

ECG: fcc – 150-60 pe min. Fibrilație atrială tahisistolică. Blocadă incompletă a ramurii stângi a f. His. Schimbări difuze ale miocardului legate de tulburări ale circulației coronariene.

USG: Colecistită acută litiazică. Hepatită cronică.

D-za: Colecistită acută litiazică. Ascită ? CI. Stenocardie de efort. Fibrilație atrială, forma tahisistolică. IC IV-V.

Pacienta a fost internată în secția de terapie intensivă și după 16 ore de pregătire i s-a efectuat laparoscopia sub anestezie locală. În cavitatea abdominală lichid ascitic. Lichidul ascitic evacuat – 5-6 litri. Ficatul este mărit, de culoare roză, parenchimul dur, suprafața micronodulară, venele omentului mare și ale ligamentului rotund lărgite. Vezicula biliară – mărită în volum, încordată până la hiperpresie, cu edem. Efectuată CLSL. Bila din veziculă întunecată cu fulgi de puroi. Au fost înlăturate 2 concremente de 1,5 cm, unul din care e inclavat în col. Din căile biliare a apărut bilă. Stoma fixată de aponevroză cu 6 fire (mai multe suturi pentru ermetizarea ei din cauza ascitei). Sub ficat și bazinul mic au fost amplasate 3 drenuri.

D-za laparoscopică: Colecistită acută flegmonoasă, litiazică, obstructivă. Ciroză hepatică mixtă (ciroza Pic) decompensată cu ascită, hipertensiune portală.

Perioada postoperatorie gravă, dar favorabilă. La FCCGA – CBP cu diametrul 0,3 cm, pasajul contrastului în duoden liber. Din drenurile cavității abdominale timp de 2 zile s-a evacuat o cantitate neînsemnată de lichid ascitic, iar apoi a dispărut, grație ameliorării funcției cardiace și tratamentului cu hepatoprotectori. A urmat vindecarea.

Cazul descris atenționează că la o bolnavă în etate cu colecistită distructivă pe fundalul decompensării cardio-vasculare și cirozei mixte cu ascită i s-a aplicat metoda curativă crușătoare adecvată cazului, care la moment a soluționat situația critică în care se afla pacienta. Dacă bolnavei i se efectua colecistectomia sub anestezie generală, probabil că decesul ar fi fost inevitabil.

În afară de aceasta, tabloul clinic al bolii a fost atipic, nezgomotos din partea abdomenului doar cu dureri difuze moderate în regiunea epigastrală, leucocitoza neînsemnată. Deși bolnava a fost examinată de mai mulți medici (chirurgi, internist, anesteziolog) și consiliul medical, ascita la bolnavă a fost doar presupusă. Mai mult ca atât, nici la USG nu s-a depistat ciroză decompensată cu ascită, nu s-a stabilit forma de inflamație a colecistului. Și numai laparoscopia a pus punct pe aceste rătăciri diagnostice, rezolvând totodată și latura curativă. La această concluzie am ajuns și după alte cazuri similare, care au fost rezolvate cu succes, cu ajutorul laparoscopiei.

Concluzii

1. O particularitate a evoluției colecistitei acute la bolnavii în etate cu tare concomitente grave este declanșarea SAR, care are un caracter de concurență a patologiei de bază și a celei asociate, și care se întâlnește în 74,3% din cazuri.

2. La bolnavii cu colecistita acută și patologia cardiovasculară SAR se manifestă prin creșterea frecvenței fibrilației atriale, a tahicardiei sinusale cu extrasistolie, prin progresarea ischemiei miocardului până la tulburări acute ale circulației sau infarct miocardic, agravarea insuficienței cardiovasculare, tulburări care măresc considerabil riscul operator.

3. La bolnavii cu colecistita acută și diabet zaharat are loc agravarea metabolismului glucidic, iar procesul inflamator în colecist derulează rapid fără tendință spre delimitare.

4. În colecistita acută pe fundal de ciroză sub- și decompensată persistă rapid insuficiența hepatocelulară și progresarea ascitei.

5. SAR cere imperios divizarea tratamentului chirurgical în 2 etape: colecistolitostomia laparoscopică miniinvasivă, iar după recuperarea patologiei asociate realizarea operației radicale. La o parte dintre pacienți cu patologie decompensată colecistolitostomia laparoscopică rămâne și ca etapă definitivă de tratament.

Bibliografie

1. БОТКИН С. П. Клинические лекции (1883-1888) М. 1950; Т 2 : 467.
2. ВИЛЯВИН Г. Д., ИСАЕВ Г. Б. Лечение острого холецистита у больных сахарным диабетом. Вестник хирургии 1984; 4: 38-41.
3. ВИНОГРАДОВ В. В., ПАНФИЛОВ Б. К., МУРАВЬЕВА Н. К. О кардиальном синдроме Боткина при калькулезном холецистите. Клин. Медицина 1973; 12: 70-77.
4. Воронов А. В., Ламехова В. Г. Нешатаев Д. В. Ишемическая болезнь сердца и острый холецистит у больных пожилого и старческого возраста. Клиническая хирургия 1991; 9: 47-48.
5. ЕРЕМИШАНЦЕВ А. К., ГОРДЕЕВ П. С., АХМЕТЖАНОВ К. К. Диагностика и лечение острого холецистита при циррозе печени. Хирургия 1992; 1: 15-17.
6. КУЛЕШОВ Е. В. Острый холецистит и холецистопанкреатит у больных сахарным диабетом. Хирургия 1970; 11: 58-62.
7. МЫШКИН К. И., ЛИСЕНКОВ В. П., ДИБОШИНА Т. Б. Лечение больных острым холециститом, сочетающимся с сахарным диабетом. Хирургия 1980 N1 стр. 43-46.
8. ПАНФИЛОВ Б.К. Мерцательная аритмия как фактор риска в хирургии холецистита. Хирургия 1991; 2 : 48-52.
9. ПОЛЯНСКИЙ В. А. БАЙДИН С. А. МАНЖОК А. Н. Хирургическая тактика при остром холецистите у больных пожилого и старческого изораста, страдающих сахарным диабетом. Хирургия 1994;1: 20-23.
10. РОДИОНОВ В. В. ЮХОВ В. И. Лечение больных острым холециститом, страдающих сахарным диабетом. Хирургия 1981; 10: 17-21.

PARTICULARITĂȚI MORFOPATOLOGICE ÎN HIPERPLAZIA NODULARĂ BENIGNĂ DE PROSTATĂ

MORPHOPATOLOGICAL PECULIARITIES IN NODULAR BENIGN PROSTATIC HYPERPLASIA

V. Bobu², V. Petrovici¹, Ie. Zota¹, S. Rusu¹, V. Renița², M. Bîrsan³, P. Banov²

¹-Universitatea de Stat de Medicină și Farmacie „Nicolae Testemițanu” Catedra Morfopatologie,
(șef catedră - dr. hab. în med., MC AȘ RM, prof. Ie. Zota)

²-Instituție Medico-Sanitară Publică Spitalul Clinic Municipal “Sf. Treime”, Secția Urologie

³-Universitatea de Stat de Medicină și Farmacie „Nicolae Testemițanu” Catedra Urologie și Nefrologie Chirurgică

Rezumat

Scopul studiului vizează efectuarea unei cercetări complexe macromicroscopice în estimarea particularităților morfopatologice ale prostatei în hiperplazia nodulară benignă, pentru soluționarea chirurgical-terapeutică și a pronosticului postoperatoriu. Rezultatele studiului aplicat au detectat unele particularități patogenetice și histopatologice a proceselor lezionale identificate în teritoriul prostatic restructurat nodular. Acestea aveau origine diferită, printre care predominau procesele inflamatorii cronice proliferativ-fibroplastice și acute cu implicații în divers raport a parenchimului prostatic. În lanțul patogenetic al proceselor lezionale sunt unele reflecțiuni etiologice ale rolului infecției virale. În concluzie, explorările efectuate au permis specificarea caracterului proceselor patologice coexistente hiperplaziei nodulare de prostată, formularea unui concept evolutiv ale asocierilor patogenetice ale prostatitei și hiperplaziei nodulare, implicațiile directe în procesele lezionale a zonei de frontieră (enucleare) ce au permis stabilirea certă a fondalului real patologic al cavității reziduale de clivaj, facilitând astfel alegerea unui plan chirurgical și terapeutic optim.

Summary

The purpose of the study consist in the effectuation of some complex macroscopically researches in the estimation of morphopatological peculiarities in nodular benign prostatic hyperplasia for surgical-therapeutic solving and of the postoperative prognosis. The results of the study detected some pathogenic peculiarities and of the activity of the identified lesion processes in the nodular prostatic territory, these manifested a diverse origin, including acute and inflammatory chronic proliferative fibroplastic processes with implications in the prostatic parenchyma.

In the pathogenetic chain of the lesion processes are given some ethiological reflections of the role of viral infection. In conclusion, the performed explorations allowed the specification of the character of pathological processes coexisting to prostatic nodular hyperplasia, the formulation of an evolving concept of pathogenetic associations of prostatitis and nodular hyperplasia, direct implications in the lesion processes of the border area that allowed the definite establishment of the real pathological fund of the residual cavity of the cleavage that facilitates the choice of the best.

Actualitatea

Prostata, este o glandă impară a sistemului reproductiv masculin. Principalele sale funcții sunt secreția și stocarea unui lichid care constituie până la o treime din volumul de material spermatic, elaborarea de prostaglandine, de asemenea participarea la normalizarea procesului urodinamic [2, 9]. Unele dintre cele mai frecvente afecțiuni ale prostatei sunt prostatitele cu o frecvență de 8 – 35% la vârsta de 20-50 ani, atingând 60 – 75 % la persoanele peste 50 ani [1] și hiperplazia benignă nodulară (HBP) – adenomul prostatic – cu o rată înaltă de 60-70% dintre bărbați după vârsta de 50-60 de ani. HBP este una dintre cele mai răspândite patologii urologice, devenind și o problemă destul de actuală manifestându-se prin prezența la diferite vârste, inclusiv la tineri [7,11]. În lanțul patogenetic al HBP este inclusă o gamă etiologică largă, inclusiv suportarea diverselor patologii inflamatorii, infecțioase, precum și cele venerologice [5,10]. În literatura de specialitate destul de contradictorii sunt expuse concepțiile asupra etiopatogeniei HBP [2, 6, 8, 11]. Până

în prezent, persistă diverse opinii referitoare la entitatea HBP care, după părerea unor autori [4, 7], este tratată ca hiperplazie adenomatoasă, iar după părerea altora – ca prostatită cronică lobulară, însă mult mai frecvent fiind înregistrată ca o tumoră benignă – adenom de prostată.

Scopul studiului

Scopul studiului vizează efectuarea unei cercetări complexe macromicroscopice pentru estimarea particularităților morfopatologice ale prostatei în hiperplazia nodulară benignă (adenomul prostatic), întru soluționarea managementului chirurgical-terapeutic și a pronosticului postoperatoriu.

Material și metode

Drept material pentru realizarea studiului au servit piesele postoperatorii înlăturate prin adenomectomie de prostată aplicată la 30 pacienți cu vârsta cuprinsă între 45-68 ani cu diagnosticul de adenom prostatic. Investigațiile morfopatologice au inclus examinarea particularităților macroscopice

intraoperatorii a prostatei cu aplicarea retrospectivă a morfometriei (organometriei și macrometriei). Materialele prelevate intraoperator au fost inițial fixate în sol. Formol 10% timp de 12-24 ore, apoi examinate macroscopic cu selectarea fragmentelor tisulare din diverse zone ale formațiunilor nodulare, fiind prelucrate conform protocolului standard pentru investigațiile histopatologice. La etapa de colorație au fost utilizate metoda uzuală *hematoxină-eozină* și metodele speciale *picrofuxină după van Gieson*, *histiobacterioscopia cu azur-eozină*. Estimarea particularităților proceselor patologice detectate s-a efectuat în coraport cu componentele structural-funcționale ale prostatei. Prelucrarea statistică s-a efectuat cu utilizarea pachetului de Soft STATISTICA 7 (SUA), (2007) prin metodele variațională și corelațională.

Rezultate și discuții

Frecvența majoră în dependență de topografie a fost înregistrată de adenomul (HBP) cu localizare anterioară (cranială), alcătuind 75% din cazurile analizate. Repartiția în coraport cu lobii prostatei în majoritatea cazurilor HBP a interesat preponderent ambii lobi cu variații de dimensiuni de la 5,0 x 8,0 până la 14,0 x 9,0 cm. Examinările retrospective prin aplicarea metodelor de morfometrie au înregistrat o variație de greutate a structurilor nodulare. Astfel, la 86,7% dintre pacienți acestea au avut o greutate între 90-120g, iar în 4 cazuri 180-210 gr. Conform aspectului macroscopic în 84,5% structurile nodulare aveau o formă variabilă cu suprafețe neregulate micro - macro-nodulare, având o consistență densă-elastică sau cu o elasticitate scăzută, cu zone de caracter moale-elastic și un aspect color extrem de variat, cu prezența structurilor chistice sau aspect cribros-spongios, concomitent cu un divers grad de stază și hemoragii micro- sau macrofocare. În cadrul explorărilor morfologice ale caracteristicilor structurale ale componentelor tisulare în HBP s-a relevat o diversitate microarhitectonială cu implicații ale componentelor structurale de bază cum sunt cele glandulare acinar-ductale, stromale-fibromusculare, inclusiv și la limita zonei de enucleare a nodulilor, manifestate prin modificări variate ca și caracter și origine.

În toate piesele tisulare prelevate din diverse zone ale structurilor nodulare prostatice s-a constatat hipertrofia structurilor glandulare, acinar-ductale, fiind caracterizate microscopic printr-un aspect al hiperplaziei nodulare de tip adenomatos, structurile glandulare fiind tapetate cu epiteliu prismatic înalt. De asemenea, în unii noduli s-au constatat modificări mixte având un aspect atât adenomatos cât și chistico-dilatativ, care mult mai frecvent manifestau o transformare chistică micro- și macrofocală, uneori cu prezența unui aspect multinodular. Structurile acinar-ductale chistic dilatate au fost tapetate cu epiteliu preponderent cubic, circumscrise la periferie de un țesut fibromuscular sau fibro-glandular.

În paralel, în aceiași noduli structurizați arihitectonial adenomatos s-a constatat un aspect polimorf, pe contul asocierii proceselor inflamatorii de divers caracter, care în mod diferit implicau atât stroma fibro-musculară, cât și structurile acinar-ductale, cu sau fără prezența proceselor hipertrofice.

Totodată, unele formațiuni hiperplazice adenomatoase aveau aspect de conglomerate constituite din multipli noduli acinar-glandulari cu unele glande voluminoase și chistic dilatate. Modificări de tip adenomatos sau glandular-chistic ale componentelor structurale acinar -ductale s-au constatat și în aria

zonei periferice, de enucleare, unde, de asemenea, s-au relevat și structuri acinar-ductale relativ normale. Unele formațiuni hiperplazice prezentau o structură mai mult glandular-chistică, ultimele fiind de mărimi considerabile cu un conținut eozinofil de diversă intensitate, circumscrise sau penetrate de arii tisular fibroase cu incluziuni glandulare mult mai compacte. În paralel, în acestea cazuri cu structuri nodulare chistic dilatate, în 3 cazuri s-a constatat prezența hiperplaziei cribroase intraacinare cu neformarea secundară a unor structuri adenomatoase nodulare proliferative la nivelul acinusurilor chistic dilatate.

În unele zone ale nodulilor s-au relevat de asemenea și procese fibroplastice sclero-cicatriceale cu dezorganizarea microarhitectonială a nodulilor. În aceste zone componentele acinare adiacente manifestau dilatări chistice cu prezența unui conținut proteic mult mai abundent, iar din exterior fiind în divers raport circumscrise de țesuturi fibro-musculare și structuri glandulare concomitente cu procese inflamatorii focale și difuze.

Examinările efectuate prin utilizarea metodei de histiobacterioscopia cu azur-eozină în depistarea agenților micotico-bacterieni în lamele tisulare cu proces activ inflamator n-au relevat agenții respectivi.

În cadrul cercetărilor histopatologice prin metode uzuale de colorație (*hematoxină-eozină*) și specifice (*după van Gieson*) din partea componentelor acinar-ductale și a stromei fibromusculare, concomitent cu modificările hiperplazice și dilatări chistice acinar-ductale s-au constatat diverse procese inflamatorii cronice primare la nivel de acinus și stromă. Concomitent erau prezente diverse structuri glandulare restructurizate prin hiperplazii adenomatoase asociate, cu procese inflamatorii expresive periglandulare și periductale, uneori având aspectul unor manșoane hipercelularizate. Stroma, de asemenea, în diferită măsură, manifesta procese inflamatorii polimorfoculare și proliferative concomitent cu procese sclerogene cu substituirea componentului muscular.

În conformitate cu particularitățile histopatologice constatate ale proceselor patologice și ale gradului de activitate al acestora, care s-au manifestat printr-o gamă largă lezională, cele mai frecvente fiind modificările inflamatorii *cronice și în acutizare*, cu implicații în diferită măsură a componentelor structurale glandular-ductale și ale stromei.

În zonele cu o hiperplazie glandulară redusă leziunile inflamatorii aveau uneori un caracter inflamator difuz cronic sau micro-macrofocal purulent, cu implicații ale structurilor acinar-ductale asociate cu leziuni stromale. În structurile nodulare hiperplazice restructurizate adenomatos, destul de frecvent, procesele inflamatorii infiltrative manifestau un caracter mai mult de focar sau dispers periglandular de origine limfoidă, acesta fiind în diferită măsură repartizat și în aria septurilor fibromusculare, formând structuri pseudofoliculare limfocitare. Este necesar să menționăm că, foarte frecvent, procesele inflamatorii disperse sau micro-macrofocale invadeau și zona periferică a nodulului, uneori având un caracter infiltrativ difuz.

Nu mai puțin importantă a fost constatarea manifestărilor dereglărilor circulatorii, morfologic relevate prin vasculite, endovasculite și perivasculite, pe lângă procesele inflamatorii și la distanță. În 43% (13 cazuri) s-a constatat prezența trombovasculitelor cu implicații ale vaselor de divers calibr, asociate uneori cu infarcte ischemice și hemoragice, în alte cazuri s-au depistat trombovasculite cu trombi de diversă structură și

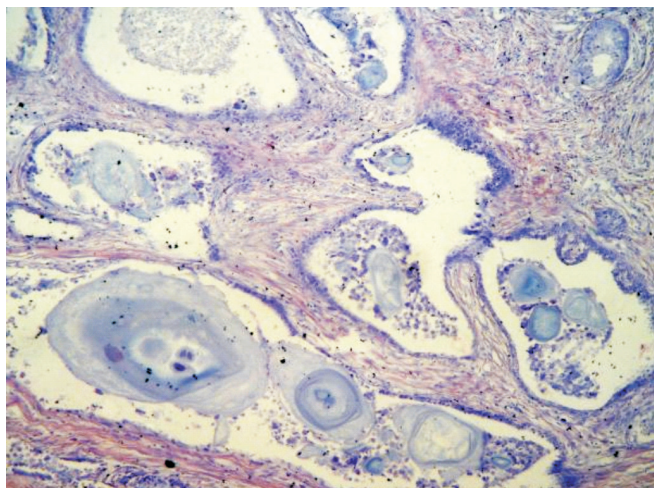


Fig.1. Aspect microscopic de ansamblu în procesele distrofice și inflamatorii. Corpusculi amilacei. Colorația cu azur-eozină. x 150

vechime, unii fiind în stadiul de organizare și recanalizare. În cadrul structurilor hiperplaziate, inclusiv în zonele adiacente, vasele de tip arterial manifestau și modificări hipertensive hipertrofico-stenozante concomitente cu cele sclerozive. Concomitent cu cele menționate s-au constatat și hemoragii micro-macro focale, inclusiv în stadiul de organizare cu depozitări de hemosiderină, aglomerări de macrosidrofagi, în unele cazuri prezența calcinozei microfocale.

În paralel cu cele mai frecvente procese patologice menționate, s-au depistat și procese de origine *distrofică*, exprimate prin prezența corpusculilor amilacei (simpexioni), care aveau aspect ovoid, omogen sau stratificat în structuri concentrice, de divers volum, prezenți preponderent în lumenul acinar-glandular chistic dilatat (fig.1). De menționat că, pe lângă procesele distrofice adesea erau prezente procesele inflamatorii infiltrativ-productive cu manifestări de acutizare, caracterizate prin predominarea componentului celular leucocitar (fig.2).

Prin urmare, conform modificărilor histopatologice, principalele leziuni ce însoțesc hiperplazia nodulară de prostată sunt procesele inflamatorii cronice în remisie sau în acutizare, adesea cu manifestare în focar sau difuză, alternând cu zone relativ normale. Procesele inflamatorii s-au manifestat în teritoriul studiat prin prezența caracterului celular proliferativ al componentelor structurale stromale, epitelial glandulare

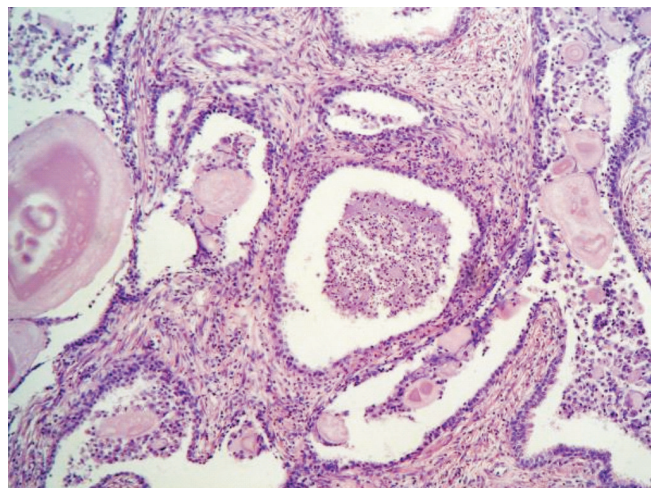


Fig.2. Aspect microscopic de ansamblu în procesele mixte distrofico-inflamatorii. Colorație hematoxilinel-eozină. x 150

și infiltrativ al diverselor populații celulare, ce caracterizează evoluția și gradul de activitate a procesului lezional inflamator. În cadrul manifestărilor lezionale inflamatorii, de asemenea cu procesele infiltrativ inflamatorii celulare, s-a constatat și predominarea edemului stromei ce a contribuit la extinderea de volum a nodulilor adenomatoși.

Leziunile inflamatorii, frecvent predominante în componentele acinar-ductale nodulare restructurizate erau asociate cu fenomene hipersecretorii, descumări epiteliale, prezența de macrofage, lipofage, grăsimi citoplasmice (fig.3 a) în unele cazuri cu leziuni erozive-ulcerative (fig.3. b). Nu mai puțin frecvent, s-au constatat în aspect lezional de mozaic procesele inflamatorii piogene caracterizate prin prezența elementelor granulocitare de tip neutrofil în diferită măsură și activitate fagocitară, uneori manifestând aspectul unor lacuri piogene prin implicația structurilor glandulare (fig.4).

La nivelul acinusurilor, inclusiv și în cazurile cu prezența corpusculilor amilacei, procesele inflamatorii erau în divers raport prezentate și de un exsudat leucocitar asociat cu leziuni piogen-distructive a componentului acinar glandular, asociat și cu implicații marcante a stromei fibro-musculare ce au caracterizat prezența unui proces inflamator în acutizare. De menționat că infiltratul inflamator acut prezintă și o topografie de realizare haotică, mult mai frecvent fiind răspândit conform

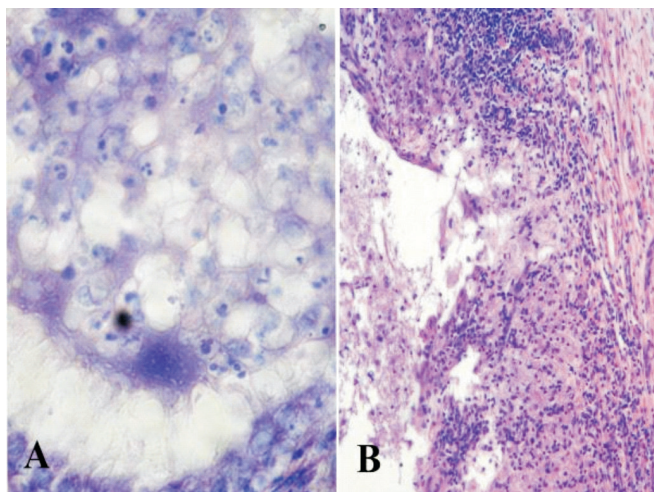


Fig.3. Aspect microscopic de ansamblu a conținutului glandular restructurizat. Colorația cu azur-eozină. x 200 (a) x 150 (b)

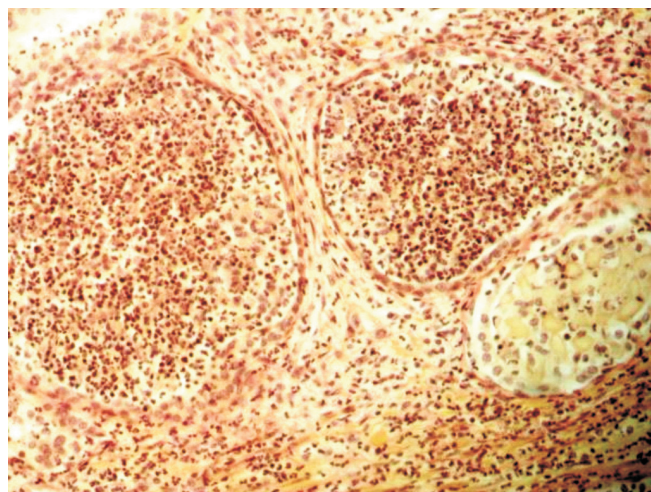


Fig.4. Aspect microscopic de ansamblu a componentelor glandular-stromale în proces inflamator acut piogen. Colorația van Gieson. X 150

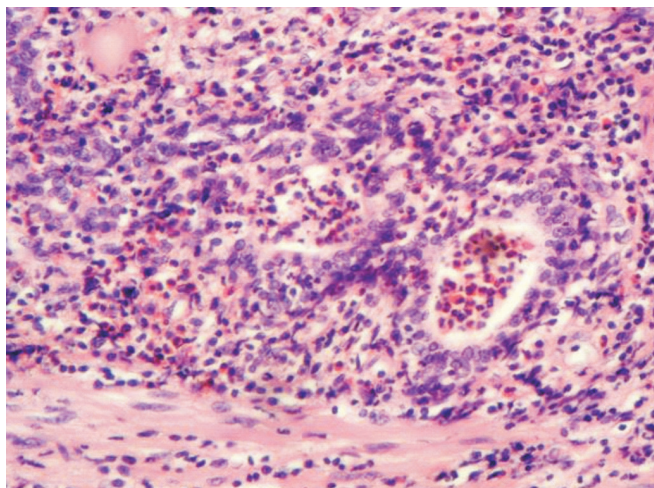


Fig. 5. Aspect microscopic al procesului inflamator polimorfocelular cu component eozinofil semnificativ. Colorația hematoxilina-eozina. x 200

ramificațiilor structurilor acinar-ductalale în focar sau difuz, și cu implicații ale dispozitivului vascular, inclusiv și la limita zonei de enucleare. În 20% (6) din cazuri, în focar și difuz, în componența infiltrației inflamatorii granulocitare s-a constatat și prezența componentului celular eozinofil în diverse elemente structurale (fig. 5).

Este necesar să menționăm că procesele inflamatorii acute atestate, frecvent manifestau o declanșare morfologică concomitent preexistentă a proceselor infiltrative polimorfocelulare sau limfocitare și a celor fibroplastice ce manifestau o implicație mult mai generalizată a componentelor structurale. Procese proliferative nu mai puțin active s-au constatat adiacent leziunilor purulent- distructive, la limita structurilor glandulare piogenice, conferind acestora un aspect abcedant. În paralel, au fost depistate și leziuni granulomatoase nespecifice cu infiltrate diverse și prezența celulelor gigante de tipul corpurilor străini (fig. 6 c), ultimele fiind mult mai frecvent întâlnite în jurul simplexionilor (corpusculilor amilacei) din zona acinară sau în aria stromei la baza cărora uneori se observau reziduuri glandulare.

În paralel, în structurile glandulare asociate cu proces inflamator preponderent cronic s-a constatat și prezența metaplaziei malpighiene a epiteliului glandular (fig. 7).

Un alt aspect remarcat în cadrul acestui studiu este că pacienții n-au prezentat un istoric anamnestice de infecții acute

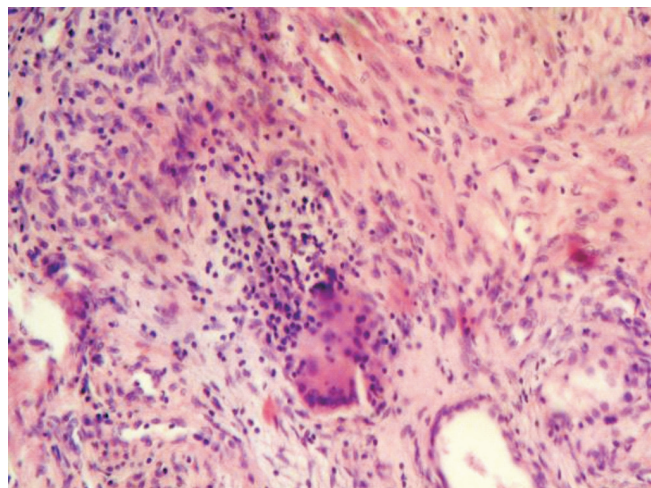


Fig. 6. Proces inflamator de tip granulomatos cu celule de tip „corp străin”. Colorație hematoxilina-eozina. x 150

ale tractului urinar. Nu mai puțin semnificativă este depistarea în unele cazuri a unui polimorfism citoplasmatic-nuclear celular cu o structură tipică, morfologic certă cu cea a celulei în metamorfoza virusului citomegalic (fig. 8). Histologic, polimorfismul testat s-a constatat în unele structuri glandulare asociate cu un proces inflamator perifocal discret sau moderat limfocitar și limfo-histiocitar (fig. 8 a). Conform aspectului histologic al celulelor citomegalovirotice atestate, acestea denotă diverse stadii evolutive ale celulelor virusate (fig. 8.b). După părerea noastră, acest fenomen depistat ocazional, doar în piese histologice unice în cadrul hiperplaziei glandulare nodulare concomitente unui proces inflamatoriu polimorfocelular, având un caracter lezional focal merită atenție, dat fiind faptul că acesta confirmă opiniile unor cercetători referitor la rolul etiologic al infecțiilor ca verigă certă în lanțul patogenetic al prostatitelor și hiperplaziilor [Kah,1980, Orland S.M 1985]. Sunt necesare mai multe studii ale problemei constatate, însă cu toate acestea remarcăm că fenomenul depistat permite să ajungem la o cunoaștere mai largă a aspectului etiopatogenetic și a persistării proceselor inflamatorii, inclusiv în cadrul hiperplaziei nodulare de prostată.

În cadrul examinărilor histopatologice frecvent au fost constatate și leziuni inflamatorii predominant interstițiale în componentul stromal fibro-muscular, constituind circa 83,3%

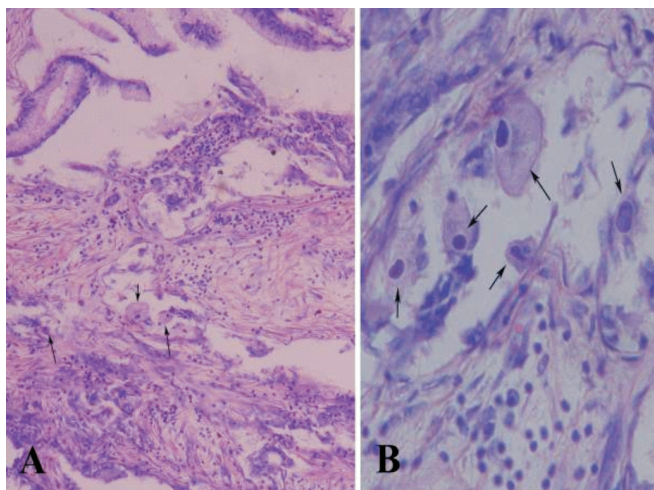


Fig. 7. Aspectul microscopic al metaplaziei epiteliale în cadrul proceselor inflamatorii. Colorația hematoxilina-eozina. x 150

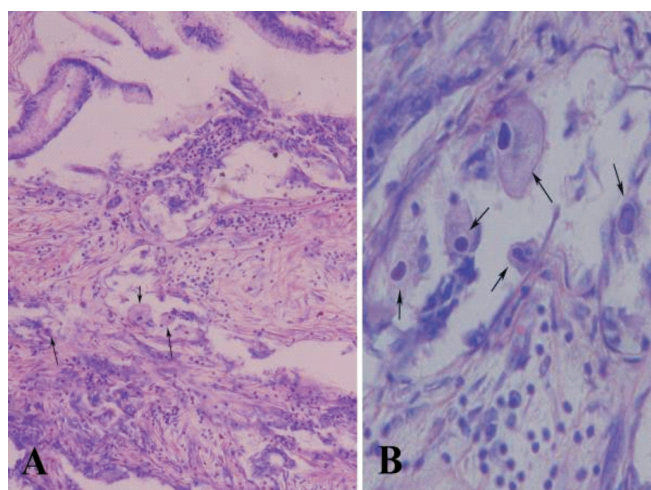


Fig. 8. Aspectul microscopic al polimorfismului celular în afecțiunile virusului CMV. Colorație cu azur-eozina. x 100(a), x 200(c)

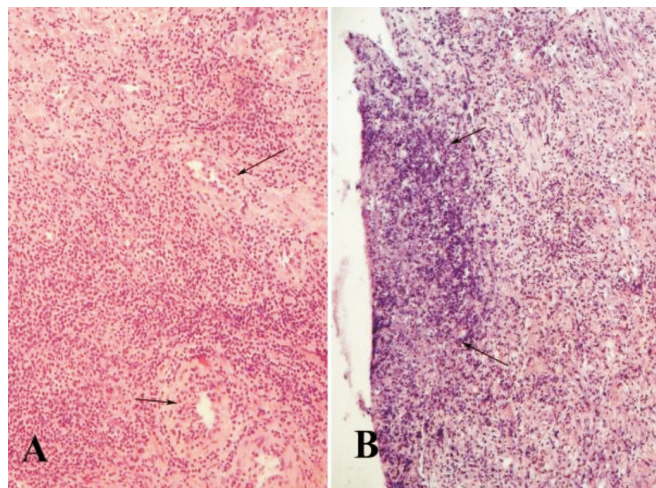


Fig. 9. Aspect microscopic al leziunilor inflamatorii în zona de enucleare. Colorație hematoxilină-eozină. x 100

(25 cazuri), comparativ cu componentul acinar. Trebuie de menționat faptul că procesele inflamatorii cu manifestări acute sau piogene distructive s-au relevat esențial atât în stricturile glandulare, stromale ale adenomului, cât și în cele din zona periferică a nodulilor la limita de enucleare (fig. 9).

În aceste zone erau prezente atât procese inflamatorii productive, fibroplastice, modificări atroifice ale fibrelor musculare, asociate cu vasculite (fig. 9.a), cât și procese inflamatorii leucocitar-distructive focale și difuze sau cu tendință de abcedare (fig. 9 b). La limita zonei enucleate s-au depistat și procese inflamatorii mixte distructive glandulare și ale stromei prezente în această zonă, inclusiv procese alterativ-necrotice (fig. 10 a) cu infiltrații polimorfocelulare perifocale (fig. 10 b). Un alt moment constatat este implicarea în procesele inflamatorii și a structurilor nervoase preponderent a fascicuilor nervoși, inclusiv și la distanță de focarele inflamatorii, cu nu mai puțină frecvență în zona de enucleare, ce se manifestau prin implicațiile procesului infiltrativ celular și lezional distrofic al fascicuilor nervoși (fig. 10 d).

Pentru evaluarea comparativă a proceselor patologice constatate concomitent cu hiperplazia nodulară de prostată, în special cele de origine inflamatorie, infiltrativ-celulară și proliferativ-fibroplastică, precum și a proceselor asociate, frecvent depistate, cum sunt cele distrofice și discirculatorii, s-a utilizat o analiză statistică a acestora în coraport cu localizarea lor și comparativ cu componentul structural de bază: acinar-ductal glandular, stromal fibromuscular, inclusiv cu zona periferică corespunzătoare limitei de enucleare a nodulilor în hiperplazia de prostată.

După cum observăm din analiza statistică a datelor comparative prezentate în fig. 11 repartitia proceselor patologice identificate histopatologic concomitent hiperplaziei de prostată în componentele structurale, leziunile cu implicarea stromei fibro-musculare (1) au alcătuit $21,2 \pm 2,35$; implicațiile componentului acinar-ductal (2) $22,76 \pm 2,35$ și cele prezente în zona de enucleare (3) $22,3 \pm 1,99$. Prin urmare, putem conchide, că în evoluția hiperplaziei nodulare de prostată (adenomului prostatic) concomitent au loc procese patologice cu predilecție în componentul acinar-ductal și în zona de enucleare, comparativ cu cele din stroma fibro-musculară. Totodată, analiza comparativă a proceselor patologice detectate în hiperplazia nodulară de prostată la diferite nivele structurale (componentul acinar-

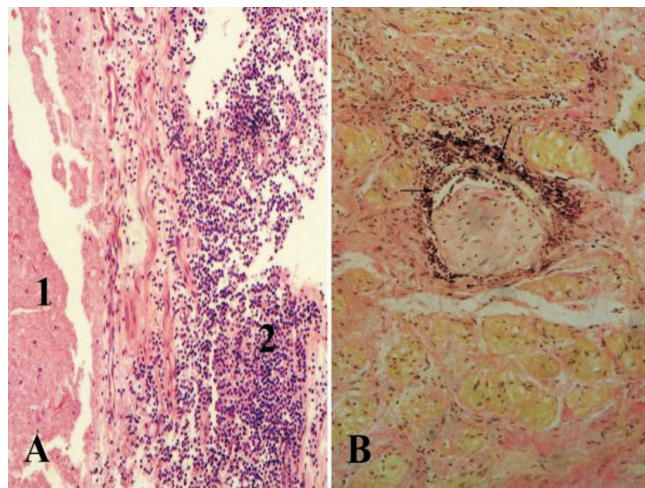


Fig. 10. Aspect microscopic inflamatoriu lezional al unor componente structurale la limita zonei de enucleare. Colorație hematoxilina-eozina. x 150 (A). Colorație van Gieson. x 100 (B)

ductal glandular, stroma fibro-musculară și la limita zonei de enucleare) efectuată în baza datelor obținute nu a stabilit deosebire statistică între componente structurale ($p > 0,05$).

În cadrul analizei statistice a repartiției proceselor patologice: inflamatorii (infiltrativ celulare și proliferativ-fibroplastice) și celor asociate distrofice și discirculatorii evaluate separat în componentele structurale, s-au stabilit unele deosebiri cu suport statistic. Conform figurii 12 în componentul structural acinar-ductal predomină indicii inflamatorii celulari (1) $3,7 \pm 0,26$ și procesele proliferativ-fibroplastice (2) $3,33 \pm 0,23$, comparativ cu indicii proceselor distrofice (3) $1,8 \pm 0,20$ și circulatorii (4) $2,7 \pm 0,22$. La acest nivel structural, concomitent adenomului de prostată procesele inflamatorii (1) și cele proliferativ-fibroplastice (2) predomină cu suport statistic ($p < 0,05$).

Analiza comparativă efectuată în baza datelor detectate, a stabilit că în stroma fibromusculară (fig. 13) indicii predominanți sunt procesele inflamatorii cu predominarea celor proliferativ-fibroplastice (2) $3,6 \pm 0,25$, comparativ cu cele infiltrativ-celulare (1) $3,0 \pm 0,29$, pe când procesele distrofice (3) și dereglările circulatorii (4) alcătuiesc $2,23 \pm 0,21$ și $2,4 \pm 0,25$, respectiv. Astfel, procesele inflamatorii detectate concomitent adenomului, predomină față de cele distrofice și circulatorii, cu suport statistic la nivel de 5% ($p < 0,05$).

Analiza statistică comparativă a proceselor patologice evaluate în zona de enucleare conform figurii 14, a reflectat predominarea indicilor inflamatori celulari (1) $3,96 \pm 0,25$ și tulburările circulatorii (4) $3,33 \pm 0,16$ în comparație cu procesele inflamatorii proliferativ-fibroplastice (2) $2,66 \pm 0,24$ și distrofice (3) $1,76 \pm 0,19$. Comparând datele obținute, în zona de enucleare are loc predominarea proceselor inflamatorii celulare (1) și a celor circulatorii (4) comparativ cu cele proliferativ-fibroplastice (2) și distrofice (3) cu suport statistic la nivel de 5% ($p < 0,05$). Totodată, după cum observăm din figura 14, în zona de enucleare s-au stabilit deosebiri statistice între toate tipurile de procese patologice cu suport statistic $p < 0,05$.

Analiza corelațională a detectat o corelație maximă între procesele patologice evaluate în: stromă (1) și componentul acinar-ductal (2) ($r = 0,81$), corelație puternică între procesele patologice evaluate în componentul acinar-ductal (2) și cele evaluate în zona de enucleare (3) a adenomului ($r = 0,79$). De asemenea, o corelație destul de puternică s-a stabilit între

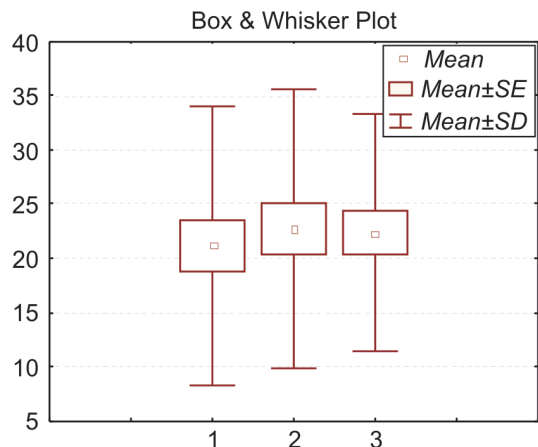


Fig. 11. Date comparative ale repartiției proceselor patologice concomitente adenomului de prostată. 1) Stroma fibro-musculară; 2) Componentul acinar-ductal; 3) Zona periferică de enucleare

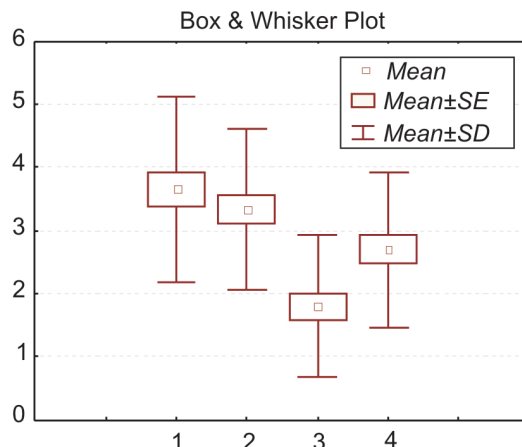

Fig.12. Date comparative ale proceselor patologice în componentul acinar-ductal. 1) Proces inflamator-celular; 2) Proces proliferativ-fibroplastic; 3) Proces distrofic; 4) Tulburări circulatorii

procesele patologice evaluate în stroma fibro-musculară (1) și zona de enucleare a adenomului (3) ($r=0,60$) (tab. 1).

Astfel, în conformitate cu rezultatele analizei statistice conchidem că procesele patologice de diferită origine evaluate în hiperplazia nodulară de prostată sunt coexistente și realizate semnificativ în toate structurile parenchimului prostatic restructurizat nodular, dar și în limita zonei periferice de enucleare a adenomului în cadrul adenomectomiei.

Tabelul 1

Analiza corelațională a proceselor patologice în componentele structural-zonale

Procese patologice coexistente	Stromă fibro-musculară (1)	Componentul acinar-ductal (2)	Zona de enucleare a adenomului (3)
1	1,00	-	-
2	0,81	1,00	-
3	0,60	0,79	1,00

Prin urmare, din punct de vedere histopatologic, rezultatele obținute ne-au permis să identificăm în structurile prostatei adenomatos restructurate existența certă a unor procese patologice concomitente de origine inflamatorie polimorfocelulară și proliferativ-fibroplastică cu modificări consecutive sclero-fi-

brozive și defomative, precum și a celor de caracter granulocitar, ce caracterizează particularități de acutizare, în divers raport asociate cu procese distrofice și dereglări circulatorii. Complexitatea și polimorfismul lezional prin afectarea componentelor acinar-ductale și ale stromei, rețelei vasculare, inclusiv neurale, constituie un tablou caracteristic și destul de semnificativ pentru diagnosticul histopatologic al prostatitei cronice în remisie sau acutizare. Rezultatele investigațiilor histopatologice au relevat, de asemenea, că procesele inflamatorii și hipertrofico-hiperplazice nodulare, ce caracterizează adenomul de prostată, sunt coexistente cu implicații variate ale componentelor structurale evaluate concomitent în zona de enucleare, ce reflectă direct tabloul lezional cert din zona cavității reziduale de clivaj după enuclearea adenomului. În același context menționăm, că prezența infiltratului inflamator granulocitar relevă prezența unui proces inflamator infecțios, inclusiv viral, constatat în studiul dat, sau non infecțios evoluat cu particularități acute, reziduale sau recurente, care denotă morfopatologic caracterul de remisie sau progresiv al prostatitei.

Așadar, în baza rezultatelor explorărilor macromicroanatomice detectate, hiperplazia nodulară benignă (adenomul) arhitectonial structurizată, frecvent reprezintă un complex de modificări macro- și microstructurale ale parenchimului prostatic. Particularitățile morfologice sunt determinate de

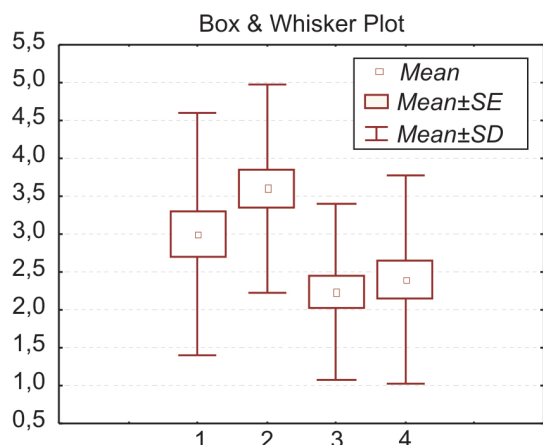


Fig.13. Date comparative ale proceselor patologice în componentul fibro-muscular. 1) Proces inflamator-celular; 2) Proces proliferativ-fibroplastic; 3) Proces distrofic; 4) Tulburări circulatorii

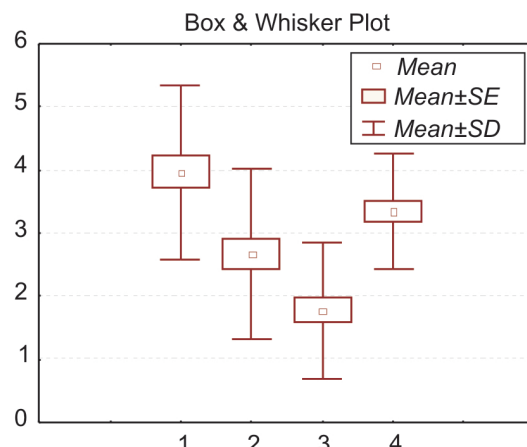


Fig. 14. Date comparative ale proceselor patologice în zona de enucleare. 1) Proces inflamator-celular; 2) Proces proliferativ-fibroplastic; 3) Proces distrofic; 4) Tulburări circulatorii

restructurarea componentului acinar-ductal prin hiperplazii glandulare de tip adenomatos concomitente cu diverse procese patologice, cu predilecție a celor de origine inflamatorie cu implicații în măsură diferită a structurilor tisulare, caracterizând preexistența sau evoluția concomitentă a unei prostatite cronice în remisie sau acutizare, de origine infecțioasă și non infecțioasă, ceea ce reflectă cu certitudine unele laturi ale originii hiperplaziei de prostată.

Concluzii

1. Rezultatele studiului morfopatologic aplicat au permis diagnosticarea în cadrul adenomului prostatic a modificărilor grave de origine inflamatorie, cu implicații considerabile ale componentelor structural-arhitectoniale, ce pledează destul de semnificativ pentru preexistența sau coexistența concomitentă a prostatitei.

2. Hiperplazia nodulară benignă (adenomul prostatic) anatomostructurizată, reprezintă un complex de modificări macro- și microstructurale, complexitatea cărora este determinată de asocierea cu procesele lezionale de origine inflamatorie prin implicații ce caracterizează evoluția concomitentă a unei prostatite cronice sau în acutizare.

3. Explorările histopatologice efectuate, în paralel cu prelucrarea statistică a particularităților identificate în aria nodulilor hiperplazici și la limita de enucleare a acestuia, au contribuit la determinarea certă a componentului structural patologic, ceea ce a permis de a stabili particularitățile fondalului patologic al cavității reziduale de clivaj ce facilitează managementul chirurgical și terapeutic optim.

Bibliografie

1. Bennett B.D., Culberson D.E., Petty C.S., et al. Histopathology of prostatitis // J. Urol. – 1990. – Vol. 143. – P. 265A.
2. Clermont Y. The cycle of the seminiferous epithelium in men // Am. J. Anatomy. – 1963. - V.112. - N1. - P. 35-51.
3. Grayhack J.T., Kozlowski J.M. Benign prostatic hyperplasia // Adalt and pediatnc urol ogy/Eds JY Gillenwater et al 2nd ed – V. 2. – Chicago: Mosby Year Book, 1991. – P. 1211-1276.
4. Moraru I. Morfopatologia aparatului urinar//Anatomia patologică, Vol.2, Ediție medicală, București 1980, p 429-509.
5. Orland S. M., Hann Ph. M., Wein A. S. Prostatitis, prostatosis and prostatodynia // Urology. – 1985. – V.25. - N5. - P. 439-460.
6. Акулович А. И. Патогенез, диагностика и лечение неспецифического простатита: Автореф. дис. канд. мед. наук. - Минск, 1982. 22 с.
7. Краевский Н. А., Смольяникова А. В., Саркисова Д. С. Опухоли предстательной железы.// Руководство для врачей. Том 2, с. 338- 348.
8. Каган С. Н., Шубин В. М., Брестлер В. М. и др. О патогенезе некоторых форм мужского бесплодия // Урол. и нефрол. – 1979. - №3. - С.43-48.
9. Качук В. Н, Горбачев А. Г., Акулянский Л. И. Хронический простатит., Л. Медицина, 1989., с-209.
10. Кан Д. В., Сегал А. С., Кузьменко А. Н., и др. Диагностика и лечение хронического неспецифического простатита: (Методические рекомендации). - М., 1980.
11. Филатова Е. А. Ультразвуковая диагностика заболеваний предстательной железы у детей, 2009, http://vestnik.rncr.ru/vestnik/v8/papers/filippova_v8.htm

EXPRESIA MODIFICĂRILOR DE LABORATOR A AFECTĂRILOR OSTEOARTICULARE LA PACIENȚII CU DIABET ZAHARAT TIP 2

EXPRESSION OF OSTEOARTICULAR IMPAIRMENT LABORATORY CHANGES IN CASE OF PATIENTS WITH TYPE 2 DIABETES MELLITUS

Lia Chișlari

Departamentul Medicină Internă, Clinica nr. 5 Reumatologie și Nefrologie, USMF „N. Testemițanu”

Rezumat

În cadrul DZ tip 2, apare deseori o creștere de țesut adipos drept consecință a dereglărilor endocrine din organism cu modificări articulare ce se datorează proceselor degenerative, apare fragilitatea oaselor, ca urmare a osteoporozei, mușchii, de asemenea, sunt afectați în cadrul procesului degenerativ prin modificarea troficității și masei musculare. Pentru a facilita diagnosticul precoce, cât și prescrierea unui tratament adecvat pacienților cu patologie osteoarticulară asociată diabetului zaharat tip 2, am cercetat modificările patofiziologice de laborator și paraclinice, care apar la asocierea acestor patologii.

Summary

In type 2 diabetes, an increase of adipose tissue as a result of endocrine disturbances in the body because of articular degenerative processes occurs, the bones become fragile because of osteoporosis, the muscles are also affected in the degenerative process because of trophic and muscle mass changes. In order to facilitate early diagnosis and to prescribe appropriate treatment of patients with osteoarticular pathology associated to type 2 diabetes, we investigated the laboratory and pathophysiological changes occurring as a result of these pathologies association.

Introducere

Pacienții diabetici reprezintă un segment important din populația bolnavă în lumea întreagă [6]. Ei sunt caracterizați printr-o fragilitate imunologică, metabolică, vasculară, osoasă mai accentuată decât la pacienții cu alte patologii, ceea ce explică frecvența mare de boli cronice care se suprapun acestei patologii grave [7, 3]. Una dintre aceste patologii este afectarea avansată a aparatului osteoarticular. Afectării articulare în DZ tip 2, îi sunt specifice procesele evolutive ce se manifestă diferențiat la nivelul tuturor articulațiilor și țesuturilor periarticulare, determinând scăderea capacității funcționale a acestora, deci a întregului organism [1, 4].

Astfel, pacienților cu DZ tip 2 îi sunt specifice anumite modificări de ordin anatomic, fizic, psihologic și social, care, privite în ansamblu, cu mare dificultate ne oferă posibilitatea să conturăm profilul clinic [5, 9]. Așadar, odată cu înaintarea patologiei dismetabolice a glucozei manifestate prin DZ tip 2, apare o creștere a țesutului adipos, modificări articulare datorate proceselor degenerative, fragilitatea oaselor, ca urmare a osteoporozei, mușchii sunt afectați în procese degenerative care le modifică troficitatea și masa musculară [2, 8]. Pentru a facilita diagnosticul precoce, cât și prescrierea unui tratament adecvat pacienților cu patologie osteoarticulară asociată diabetului zaharat tip 2, trebuie cunoscute modificările patofiziologice de laborator și paraclinice, care apar la asocierea acestor patologii.

Materiale și metode

Pentru realizarea scopului și obiectivelor studiului, a fost selectat un lot de 80 pacienți cu DZ tip 2, stabilit în conformitate cu criteriile de diagnostic pentru DZ tip 2 și 80 de persoane practic sănătoase în calitate de lot martor, care au corespuns criteriilor de vârstă și sex cu lotul de studiu. Pacienții au fost supuși unui tratament în secțiile de reumatologie și endocrinologie a Spitalului Clinic Municipal „Sfânta Treime” din Chișinău, pe parcursul anilor 2007-2010.

Pacienții din loturile studiate (inclusiv și lotul martor) au fost supuși unor evaluări paraclinice detaliate, pentru a determina expresia afectărilor osteoarticulare la pacienții cu și fără DZ tip 2.

Rezultate

Efectuând caracteristica ambelor grupuri de pacienți s-a observat că VSH-ul la pacienții grupului I a înregistrat valori diverse, variind în limitele de la 3 până la 32 mm/oră, astfel un VSH normal a fost înregistrat la 73,75% dintre pacienți, pe când la ceilalți - 26,25% VSH a fost mărit, ceea ce denotă prezența unui proces inflamator în organism, iar în grupul II, VSH-ul normal a fost determinat la 90% dintre pacienți și doar 10% au înregistrat valori mai mari. Prin urmare, valoarea medie a VSH-ului la pacienții cu DZ tip 2 a fost de 11,66±0,94 mm/oră, iar în grupul II de 8,66±0,49 mm/oră, determinând o diferență statistică semnificativă ($p<0,01$) (Tabelul 1), ceea ce demonstrează că la pacienții cu DZ tip 2 procesul inflamator din organism poartă un caracter mai agresiv.

Cercetarea PCR la pacienții cu și fără diabet, de asemenea, a prezentat date provocatoare. Astfel, valori normale ale PCR la pacienții cu DZ tip 2 au fost determinate la 97,5% dintre pacienți și doar la 2,5% dintre pacienți valorile PCR s-au înregistrat abateri de la normă, pe când în grupul II, la toți pacienții au fost determinate valori normale ale PCR. Valoarea medie

a PCR la pacienții cu diabet zaharat tip 2 a fost de 1,53±0,49, iar în grupul pacienților fără diabet a fost de 0,70±0,26, ceea ce nu a prezentat nici o valoare statistică ($p>0,05$) (Tabelul 1).

Tabelul 1

Expresia sindromului inflamator și a dislipidemieii la pacienții incluși în studiu

	Grupul I (M±m)	Grupul II (M±m)	p
VSH	11,6±0,942	8,66±0,491	$p<0,01$
PCR	1,53±0,495	0,7±0,264	$p>0,05$
Fibrinogen	3,4±0,092	3,11±0,071	$p<0,05$
Colesterol	5,39±0,139	4,11±0,094	$p<0,001$
Trigliceride	1,88±0,107	1,17±0,054	$p<0,001$

Valori normale ale fibrinogenului la pacienții cu DZ tip 2 au fost înregistrate în 90% de cazuri și doar la 10% dintre pacienți s-au înregistrat valori crescute ale fibrinogenului, pe când în grupul II, la 1,25% dintre pacienți s-au depistat valori mai mici decât norma fibrinogenului, la 11,25% - valori mai mari decât norma și la 87,5% - valori normale ale fibrinogenului.

Valoarea medie a fibrinogenului la pacienții cu diabet zaharat tip 2 a fost de 3,40±0,09, iar în grupul fără diabet a fost de 3,11±0,07, determinându-se o diferență statistică semnificativă ($p<0,05$) (Tabelul 1).

În cadrul grupului I, la 1,25% dintre pacienți, colesterolul a fost mai scăzut decât norma, la 22,5% dintre pacienți a avut valori mai mari decât norma și la 76,25% - colesterolul a avut valori în limitele normei. Însă, în grupul II de pacienți 7,5% au avut un colesterol mai jos decât norma, 91,25% un colesterol normal și 1,25% dintre pacienți - un colesterol mai mare decât norma. Valorile medii ale colesterolului la pacienții cu DZ tip 2 au constituit 5,39±0,13, iar în grupul fără diabet a fost de 4,11±0,09, determinându-se o diferență statistică semnificativă ($p<0,001$) (Tabelul 1).

Trigliceridele la 53,75% dintre pacienții din grupul I au fost în limitele normei și la 46,25% au înregistrat valori mai mari decât norma, iar în grupul II 85% dintre pacienți au înregistrat valori normale ale trigliceridelor și 15% dintre pacienți au înregistrat valori mai mari decât norma. Valorile medii ale trigliceridelor la pacienții cu DZ tip 2 au fost de 1,88±0,10, iar în grupul II de 1,17±0,05, determinându-se o diferență statistică semnificativă ($p<0,001$) (Tabelul 1).

Glicemia la toți pacienții cu diabet zaharat tip 2 a înregistrat valori mai mari decât norma, iar în grupul fără diabet toți pacienții au înregistrat valori normale ale glicemiei. Valoarea medie a glicemiei la pacienții cu DZ tip 2 a fost de 10,42±0,35, iar în grupul II de 4,71±0,04, determinându-se o diferență statistică semnificativă ($p<0,001$) (Tabelul 2).

Tabelul 2

Expresia dereglărilor în metabolismul glucidic la pacienții incluși în studiu

	Grupul I (M±m)	Grupul II (M±m)	p
Glicemia	10,4±0,359	4,71±0,048	$p<0,001$
HbA1c	8,69±0,168	6,12±0,02	$p<0,001$

Hemoglobina glicozilată la pacienții cu DZ tip 2 doar în 3,75% dintre cazuri a înregistrat valori normale, la celelalte 96,25% - valorile ei au fost elevate de la normă. La pacienții fără diabet, valorile HbA1c la toți pacienții au fost în limitele

normei. Valorile medii ale hemoglobinei glicozilate la pacienții cu DZ tip 2 au constituit $8,69 \pm 0,16$, iar în grupul II de pacienți $6,12 \pm 0,02$, prezentând o valoare statistică semnificativă ($p < 0,001$) (Tabelul 2).

Evaluarea uricemiei la pacienții incluși în studiu a demonstrat că la bolnavii cu osteoartropatie diabetică nivelul mediu al acidului uric în ser nu a trecut peste valorile normale, fiind $218,7 \pm 0,18$, iar la pacienții lotului martor - $150,4 \pm 0,23$, cu o diferență statistic semnificativă între grupuri ($p < 0,05$). Însă necesită de menționat faptul că la 7 pacienți din grupul I, valorile acidului uric în sânge întreceau norma, dar hiperuriciemia a fost asimptomatică. Printre pacienții grupului II, nu s-au înregistrat valori peste normă a acidului uric.

Calciul seric a înregistrat valori normale la 98,75% dintre pacienții cu diabet zaharat tip 2 și doar la 1,25% dintre pacienți a fost sub limitele normei, iar în grupul II la toți pacienții a fost determinat un nivel normal al calciului seric. Valoarea medie a fost de $2,15 \pm 0,01$ în grupul I de pacienți și $2,13 \pm 0,01$ în grupul II, ceea ce nu a determinat nici o diferență statistică semnificativă ($p > 0,05$) (Tabelul 3).

Tabelul 3

Expresia dereglărilor în metabolismul țesutului osos la pacienții incluși în studiu

	Grupul I (M±m)	Grupul II (M±m)	p
Calciu seric	$2,15 \pm 0,015$	$2,13 \pm 0,011$	$p > 0,05$
Fosfataza alcalină	$212,21 \pm 5,92$	$163,68 \pm 6,76$	$p < 0,001$
Fosfataza acidă	$323,00 \pm 3,99$	$225,92 \pm 6,85$	$p < 0,001$
Parathormonul	$37,2 \pm 1,27$	$37,7 \pm 1,39$	$p > 0,05$
Scorul-T	$-4,1 \pm 0,215$	$-1,51 \pm 0,213$	$p < 0,001$
Scorul-Z	$-3,49 \pm 0,212$	$-1,45 \pm 0,226$	$p < 0,001$
Fracturi în antecedente	$0,31 \pm 0,052$	$0,17 \pm 0,042$	$p < 0,05$

Fosfataza alcalină în grupul I de pacienți a prezentat valori normale în 93,75% de cazuri, iar în celelalte 6,25% de cazuri, fosfataza alcalină a prezentat valori mai mari decât norma, iar în grupul II de pacienți în 96,25% de cazuri s-au înregistrat valori normale ale fosfatazei alcaline și în 3,75% de cazuri, valorile au fost mai mari decât norma. Valoarea medie a fosfatazei alcaline la pacienții cu DZ tip 2 a fost de $212,21 \pm 5,92$, iar în grupul II de $163,68 \pm 6,76$ ($p < 0,001$), ceea ce a prezentat o valoare statistică semnificativă (Tabelul 3).

Fosfataza acidă în grupul I de pacienți a prezentat valori mai mari decât norma în 71,25% de cazuri, iar la ceilalți 28,75% dintre pacienți fosfataza acidă a fost în limitele normei, iar în grupul II de pacienți valori normale ale fosfatazei acide s-au înregistrat la 78,75% dintre pacienți și valori mai înalte decât norma în 21,25% de cazuri. Valoarea medie a fosfatazei acide la pacienții cu DZ tip 2 a fost de $323,00 \pm 3,99$, iar în grupul II de $225,92 \pm 6,85$ ($p < 0,001$) ceea ce a prezentat o valoare statistică semnificativă (Tabelul 3).

Parathormonul în grupul I de pacienți a fost scăzut în 5% de cazuri, iar la ceilalți 95% dintre pacienți, parathormonul a fost în limitele normei, iar în grupul II la toți pacienții s-au înregistrat valori normale ale parathormonului. Valoarea medie a parathormonului la pacienții cu DZ tip 2 a fost de $37,2 \pm 1,27$, iar în grupul II de $37,7 \pm 1,39$, ceea ce nu a prezentat nici o valoare statistică (Tabelul 3).

Valoarea medie a IMC la pacienții cu DZ tip 2 a fost de $29,6 \pm 0,43$, iar în grupul II de $27,7 \pm 0,49$, determinând o diferență statistică semnificativă ($p < 0,05$).

Scorul-T la pacienții cu DZ tip 2 în 8,75% de cazuri a fost > -1 și în 91,25% < -1 , iar în grupul II de pacienți 31,25% au avut scorul -T > -1 și în 68,75% < -1 . Valorile medii ale scorului-T la pacienții cu DZ tip 2 au fost de $-4,10 \pm 0,21$, iar în grupul II de pacienți $-1,51 \pm 0,21$, demonstrând o diferență statistică semnificativă ($p < 0,001$) (Tabelul 3).

Scorul-Z la pacienții grupului I în 8,75% de cazuri a fost > -1 , iar în 91,25% a fost < -1 , iar în grupul II de pacienți scorul-Z la 32,5% a fost > -1 , iar în 67,5% pacienți a fost < -1 . Valoarea medie a scorului-Z la pacienții cu DZ tip 2 a fost de $-3,49 \pm 0,21$, iar la pacienții grupului II de $-1,45 \pm 0,22$, determinând o diferență statistică semnificativă ($p < 0,001$) (Tabelul 3).

Astfel, conform cercetării scorului FRAX, la pacienții incluși în studiu s-a determinat că valoarea probabilității de fractură pe zece ani la pacienții grupului I ($28,2 \pm 0,09$; $p < 0,01$) a fost semnificativ mai mare comparativ cu cei din grupul II ($19,3 \pm 0,07$). La fel, rata riscului pentru fractura de col femural a constituit pentru grupul I 4,2% pe când pentru grupul II 2,7 ($p < 0,01$). Așadar, scorul FRAX încă o dată a confirmat faptul prezenței unei osteoporoze mai avansate printre pacienții cu diabet zaharat tip 2 în comparație cu cei fără diabet.

Concluzii

Așadar, studiind modificările indicilor de laborator care s-au înregistrat în cadrul diabetului zaharat tip 2 și în absența sa, putem concluda că cele mai mari devieri în datele de laborator se produc la pacienții cu DZ tip 2, îndeosebi în ceea ce privește modificarea valorilor reactanților fazei acute ai inflamației, cum ar fi VSH, proteina C reactivă și fibrinogenul, care indică o activitate înaltă a procesului inflamator la nivelul sinovialei articulare și a intimei vasculare.

De asemenea, au fost depistate modificări heterogene cu tendință spre scădere ale valorilor calciului seric la pacienții cu DZ tip 2 pe când la pacienții fără diabet valorile calciului au fost în limitele normei, ceea ce poate indica prezența unei alterări osoase în cadrul diabetului zaharat.

De asemenea, s-a înregistrat o modificare mult mai semnificativă a valorilor trigliceridelor și colesterolului cu creșterea nivelului lor la pacienții I grup comparativ cu grupul II, fapt care denotă prezența unei inflamații sistemice de proporții la pacienții cu DZ tip 2.

HbA1c suferă modificări doar în cadrul diabetului zaharat, deoarece la toți pacienții fără diabet s-au înregistrat valori în limitele normei.

Parathormonul, conform datelor obținute în studiul nostru, probabil că reflectă unele modificări care survin în diabet, deoarece la pacienții grupului I s-au înregistrat devieri de la normă spre scăderea concentrațiilor, însă la toți pacienții grupului II nivelul parathormonului a înregistrat valori normale.

Cel mai mare interes l-a prezentat cercetarea scorului-T și scorului-Z la pacienții cu și fără DZ tip 2. Densitatea minerală osoasă la pacienții cu diabet zaharat este un subiect discutat în literatură, fapt remarcat în studiul nostru. Astfel, s-a demonstrat că densitatea minerală osoasă este mult mai mică la pacienții cu diabet zaharat tip 2, ceea ce confirmă încă o dată părerea că diabetul zaharat tip 2 duce la alterarea metabolismului osos spre osteopenie și osteoporoză.

Bibliografie

1. Chiriac Rodica, Codrina Ancuța. Artroza. Iași, 2005. 386 p.
2. Lîsîi L. Biochimie medicală (ed. a 2-a). Cap. VIII. Biochimia sângelui și a unor țesuturi. Ed. Universul, Chișinău, 2007. 598 p.
3. Andersson H I, Leden I. Increased serum uric acid – a marker of non-gouty widespread pain. A study of female patients with inflammatory and non-inflammatory pain. În: *Scand J Rheumatol*, 2006. 35 . p.161– 167.
4. Dick Heinegard, Pilar Lorenzo and Tore Saxne. Articular cartilage. *Rheumatology*, 2007. 2056 p.
5. Andrianakos AA, Kontelis LK, Karamitsos DG, et al. Prevalence of symptomatic knee, hand, and hip osteoarthritis in Greece. The ESORDIG study. În: *J Rheumatol*. 2006. 33. p. 2507–2513.
6. Dormuth C. R., Carney G., Carleton B., Bassett K., and Wright J. M. Thiazolidinediones and Fractures in Men and Women. În: *Arch Intern Med*, August 10, 2009. 169. p. 1395-1402.
7. Janghorbani M., Van Dam R. M., Willett W. C., and Hu F. B. Systematic Review of Type 1 and Type 2 Diabetes Mellitus and Risk of Fracture. În: *Am J Epidemiol* September 1, 2007. 166. p. 495-505.
8. Strotmeyer E. S., Cauley J. A., Schwartz A. V., Nevitt M. C., Resnick H. E., Bauer D. C., Tylavsky F. A., N. de Rekeneire, Harris T. B, and Newman A. B. Nontraumatic Fracture Risk With Diabetes Mellitus and Impaired Fasting Glucose in Older White and Black Adults: The Health, Aging, and Body Composition Study. În: *Intern Med* July 25, 2005. 165. p. 1612-1617.
9. Prisy R. D, Swift J. M, Bloomfield S. A, Hogan H. A, and Delp M. D. Altered bone mass, geometry and mechanical properties during the development and progression of type 2 diabetes in the Zucker diabetic fatty rat. În: *J Endocrinol* December 1, 2008. 199. p. 379-388.

ASPECTELE CLINICO-MORFOPATOLOGICE ALE FORMAȚIUNILOR INTERVERTEBRALE LOMBARE

CLINICAL AND MORPHOPATOLOGICAL ASPECTS OF LUMBAR INTERVERTEBRALE FORMATIONS

Adrian Cociug¹, Ieremia Zota², Ion Baciu¹, Ion Marin³, Nicolae Caproș³

1 IMSO, Spitalul Clinic de Traumatologie și Ortopedie, Secția Morfopatologie;

2 Catedra Morfopatologie, USMF „N. Testemițanu”

3 Catedra Ortopedie și Traumatologie, USMF, N. Testemițanu”

Rezumat

Maladiile degenerativ-distrofice ale discului intervertebral au un caracter cronic și poli etiologic. Frecvent se întâlnesc la persoanele după vârsta de 40-50 ani, cu o tendință de întinerire. Schimbările degenerative ale discului, dovedite biochimic, apar primar în nucleul pulpos și inelul fibros, cu disocierea componentului matricial. Pe parcursul anului 2009 în IMSO SCTO s-a efectuat studiul histologic al discului intervertebral la 123 pacienți, intervenți chirurgical după hernie discală, spondilolistieză și prelevarea de material cadaveric (segmente vertebrale lombare) de la 7 cazuri cu diferite patologii somatice, vârstă și sex din SCM „Sfânta Treime”. În discul intervertebral s-a confirmat avansarea procesului de fragmentare, dezorganizare și ondulare a fibrelor colagene, proliferarea fibroblastică, formarea sectoarelor granulare, apariția calcinatelor, întâlnite frecvent la persoanele de vârstă înaintată, care suferă de osteocondroză. Schimbările histologice apar în toate structurile discului, primar în nucleul pulpos, mai apoi se răspândesc în țesuturile adiacente. Femeile (50,4%), după 50 de ani suferă de hernie de disc la nivelul segmentului L4- L5 în 48,0%.

Summary

Degenerative-dystrophic diseases of the intervertebral disc have a chronic and polyetiologic. Frequently encountered in people after the age of 40-50 years with a trend of rejuvenation. Degenerative disc changes, biochemically proven, there are primary nucleus pulposus and the fibrous ring decoupling matrix component. During 2009 the IMSO SCTO Histological study was performed in 123 patients intervertebral disc, disc herniation after surgery, and removing material spondilolistieză corpse (vertebrale lumbar segments) from seven different cases with somatic diseases, age and sex of SCM “Holy Trinity”. The intervertebral disc confirmed the progress of fragmentation, disorganization and crimping of collagen fibers, proliferation of fibroblasts, formation of granulation sectors, calcinatelor appearance, often found in people of advanced age suffering from osteochondrosis. Histologic changes occur in all structures of the disc nucleus pulposus primary, then spread to adjacent tissues. Women (50.4%), 50 years after suffering a herniated disc at L4-L5 segment in 48.0%.

Introducere

Afecțiunile degenerativ-distrofice ale coloanei vertebrale la om sunt destul de frecvente. În 90% dintre cazuri se manifestă prin dereglări ale sistemului nervos periferic, cu tendința de creștere la persoanele de vârstă tânără, apte de muncă [13, 14, 15].

Conform ultimelor date ale Centrului Național de Statistică a sănătății publice din SUA, persoanele cu vârstă peste 45 de ani își limitează frecvent activitatea din cauza durerilor în regiunea toraco-lombară a coloanei vertebrale, alcătuind circa 26-32% din populația de vârstă a doua.

Diferiți factori (genetici, autoimuni, inflamatorii, traumatici, infecțioși, anomalii de dezvoltare), în diferite combinații, determină inițierea procesului de degenerare a țesuturilor afectate.

Schimbările structurale ale țesuturilor în regiunea lombară a coloanei vertebrale cu timpul, de regulă, capătă un caracter ireversibil.

Problema diagnosticării și tratamentului acestor maladii vertebrale rămâne actuală și necesită un studiu amplu clinic-imagistic, cu monitorizarea bolnavilor de vârstă tânără și înaintată, cât și un examen morfopatologic aprofundat, pentru concretizarea cauzelor etiopatogenetice, elaborarea noilor procedee de optimizare a metodelor de diagnostic și tratament al pacienților.

Discurile intervertebrale ocupă o treime din toată suprafața coloanei vertebrale, rolul major fiind cel mecanic, menținând greutatea corpului, efectuând flexia și torsiunea. În regiunea lombară a coloanei vertebrale antero-posterior discurile au aproximativ 7-10 mm grosime și 4 cm în diametru [17,10].

La copii, în timpul creșterii și dezvoltării, discul intervertebral are o structură uniformă, hotarele dintre inelul fibros și nucleul pulpos sunt slab diferențiate, iar la persoanele cu vârstă peste 40-50 ani, procesele degenerativ-distrofice devin pronunțate. Histologic, până la 50% din substratul discului intervertebral, conține celule moarte supuse apoptozei, reacției acide, proliferării fibroblaștilor și formării sectoarelor granulare [2].

Foițele lamelare ale inelului fibros capătă un contur neregulat, exfoliat, iar fibrele de colagen și elastină sunt întrerupte și ondulate.

Un rol important în activitatea mecanică a discului intervertebral este asigurată de cele două componente macromoleculare – fibrele de colagen tip I și tip II, care formează aproximativ 70% și respectiv 20% din masa inelului fibros și nucleului pulpos. Acestea mențin rezistența discului la tracțiune față de trabeculele țesutului osos [11].

Materiale și metode

S-a studiat structura discului intervertebral cu patologia coloanei vertebrale la 123 de pacienți, intervenți chirurgical în secția vertebrologie a IMSP SCTO în anul 2009 și comparativ a materialului cadaveric (segmente vertebrale lombare) de la 7 cazuri cu diferite patologii somatice din SCM „Sfânta Treime”. Vârsta pacienților operați: până la 20 ani – 1 persoană; 21-30 – 13 persoane, 31-40 ani – 34 persoane, 41-50 ani – 36 persoane, 51-60 ani – 29 persoane și peste 61 ani – 10 persoane.

După localizare, cel mai frecvent au fost afectate discurile intervertebrale în regiunea lombară: L4-L5 – 59 persoane (48,0%), L5-S1 – 55 persoane (44,7%), L3-L4 – 8 persoane (6,5%) și L2-L3 – 1 persoană (0,8%). Dintre acestea, 52 de pacienți (42,3%) efectuau activități fizice solicitante, iar dintre bolile

concomitente, primul loc revine maladiilor cardiovasculare.

Histologic s-a examinat nucleul pulpos și inelul fibros la 119 pacienți, ligamentul Flav – la 4 pacienți și la 7 persoane decedate – lamelele terminale, arterele vertebrale lombare și ligamentele longitudinale. În majoritatea cazurilor (50,4%) au predominat persoanele de sex feminin cu vârsta peste 50 de ani.

La 14 pacienți (16,6%), cu vârsta până la 30 de ani, nucleul pulpos are o structură fibrilară, dezorganizată, degenerescența mixoidă cu elemente celulare – condroblaste și condrocite.

La 70 de pacienți (83,3%), cu vârsta cuprinsă între 31-50 ani, în nucleul pulpos se depistează conglomerate fibrilare solitare, repartizate la hotarul dintre nucleul pulpos și inelul fibros, cu zone de edem interfibrilar. În segmentele de disc cartilagos sărac în condrocite și condroblaste, stroma cu aspect papilar, focare hemoragice, cu zone de hialinizare. La 39 de pacienți (30,5%), cu vârsta peste 51 de ani, schimbările degenerativ-distrofice sunt profunde, se depistează depuneri ale sărurilor de calciu, formând un areal mai vast periferic, delimitat de fibrele conjunctive hialinizate și infiltrate limfocitare.

Inelul fibros suportă schimbări structurale, cu dezorganizare fibrilară neomogenă, lipsite de elemente celulare. Fibrele colagene devin îngroșate, condrocitele slab evidențiate cu cariopicnoza și carioliza nucleului. În inelul fibros, la apogeul degenerescenței, se depun săruri de calciu interstițiale, precum și la periferia zonelor fisurate, cu menținerea condrocitelor supuse autolizei.

Lamelele terminale în normă la tineri conțin un strat sticlos fin, cu condrocite bine conturate, înconjurate de substanța intercelulară bazofilă, delimitând nucleul pulpos de țesutul osos al corpurilor vertebrale, iar la persoanele cu vârstă peste 60 ani, în lamelele terminale predomină țesutul conjunctiv cu fibre colagene hialinizate, stratul sticlos dispăre, iar în spațiul subcondral apar multiple formațiuni chistice.

Ligamentele longitudinale anterioare și posterioare, după 60 de ani, suportă schimbări degenerativ-distrofice pronunțate, cu fragmentare fibrilară.

Arterele vertebrale I-IV paraaortale și artera V alimentată din artera sacrală medie, prelevate de la două cadavre de 60 și 68 de ani, ce au suportat infarcte cerebrale macrofocale la nivel de emisfere. La secțiunea aortei abdominale și bifurcația arterelor iliace se constatau ateroscleroza peretelui vascular, cu depuneri de pete lipidice, plăci aterosclerotice, ulceratii, calcinoză [18].

La un caz al unei persoane decedate în vârstă de 67 ani, microscopic s-a depistat în arterele vertebrale lombare IV o îngustare vădită a lumenului cu tromboză. Peretele vascular pe secțiune în intima conține multiple plăci lipidice [12]. Discul intervertebral la acest nivel este profund schimbat degenerativ-distrofic, având condrocite cu cariopicnoză și carioliză.

Ligamentul flav histologic s-a examinat la 4 pacienți în vârstă de 20-30 ani cu hernie discală lombară. Stratul stromal este constituit din fibre colagenoase îngroșate, bine structurate, și celule fibroblaste conturate. La pacienții cu vârstă peste 60 de ani fibrele colagene devin subțiate, ondulate, elementele celulare practic lipsesc, iar componentul fibrilar rămâne mai dispersat.

Rezultate și discuții

Discurile intervertebrale la etapele actuale sunt studiate pe larg din punct de vedere anatomic și histologic [6]. Primar se afectează nucleul pulpos printr-o serie de mecanisme, cu

scindarea fibrelor colagene, fragmentare, pierderea de lichid, formând multiple fisuri la nivelul inelului fibros, ceea ce duce la scăderea capacității acestora de a absorbi socurile și le face mai puțin flexibile, fapt care scade vădit rezistența discului. Materialul de consistență gelatinoasă din interiorul discului (nucleul pulpos) este împins în afară prin aceste fisuri sau crăpături ale inelului fibros, ceea ce face ca discul să protruzeze, să se rupă sau să se fragmenteze. Aceste modificări sunt supuse, în mare parte, persoanele care fumează și desfășoară activități fizice solicitante (precum ridicarea în mod repetat de greutăți). De asemenea, persoanele obeze sunt mai predispuse la apariția bolii degenerative a discului. Factorul etiopatologic în prezent rămâne în discuție. Unul dintre aceștia este alimentația discului prin difuzie din capilarele ligamentelor longitudinale, irigate de arterele vertebrale [1, 5]. Obliterarea lumenului vascular la persoanele de vârstă înaintată, urmată de ateroscleroză în faze avansate, intensifică schimbările degenerativ-distrofice ale discului intervertebral [4]. Toate acestea sunt înlocuite de țesut fibros și cartilaj.

Concluzii

Lamelele terminale la persoanele cu vârsta de până la 1 an servesc drept sursă de alimentație pentru discurile intervertebrale, deoarece la această vârstă ele sunt penetrate de multiple capilare, care mai apoi se atrofiază, păstrându-se ganglionii formațiunilor nervoase. S-a constatat că la copiii și adolescenții care suferă de scolioză lamelele terminale se calcifică [9,16].

Ligamentul flav devine inert la declanșarea maladiilor degenerativ-distrofice. La persoanele mai tinere schimbări histologice esențiale nu sunt depistate, însă la persoanele cu stenoză de canal medular fibrele colagene capătă un caracter metaplastic, se transformă în țesut cartilagin, se intensifică proliferarea fibroblaștilor, urmată de îngroșarea ligamentului cu scăderea elasticității acestuia [3].

Rezultatele obținute pe parcursul studiului arată că de dureri discogene suferă persoanele cu vârsta cuprinsă între 40-50 ani, preponderent femeile (55%), majoritatea dintre care suferă de hernie discală la nivelul regiunii lombare, segmentul L5.

Activitatea de muncă cu efort sporit duce la degenerescența discală. Aceste schimbări preponderent sunt legate direct de factorii ereditari, deoarece s-a constatat că colagenul 9 A2 și colagenul 9 A3 suportă mutații la o genă alelă transmisă ereditar [7,8]. Histologic se depistează schimbări degenerativ-distrofice la 14 pacienți (16,6%), forme incipiente de degenerescență a discului intervertebral, având aspecte de degenerescență mixoidă, central condroblaste cu condrocite, la 70 pacienți (83,3%) în formele medii de degenerescență a discului intervertebral s-a depistat: țesut discal fibrozat, cu zone de edem interfibrilar; țesut cartilagin discal cu condrocite în condroblaste, aspect papilar și zone hemoragice, zone de hialinizare. La 39 de pacienți (30,5%) cu vârsta peste 51 de ani, în formele avansate de degenerescență a discului intervertebral, s-a depistat: cartilaj discal hialinizat, calcifieri intradiscale sau zone de osificare, infiltrat limfocitar.

Bibliografie:

1. Bibby S.R., Fairbank J.C., Urban M.R., Urban J.P. Cell viability in scoliotic discs in relation to disc deformity and nutrient levels. *Spine*. 2002;27:2220–2228
2. Buckwalter J.A. Aging and degeneration of the human intervertebral disc. *Spine*. 1995;20:1307–1314.
3. Kang J.D., Georgescu H.I., McIntyre-Larkin L., Stefanovic-Racic M., Donaldson W.F., Evans C.H. Herniated lumbar intervertebral discs spontaneously produced matrix metalloproteinases, nitric oxide, interleukin-6, and prostaglandin E2. *Spine*. 1996;21:271–277.
4. Kauppila L.I. Prevalence of stenotic changes in arteries supplying the lumbar spine. A postmortem angiographic study on 140 subjects. *Ann Rheum Dis*. 1997;56:591–595.
5. Kauppila L.I., McAlindon T., Evans S., Wilson P.W., Kiel D., Felson D.T. Disc degeneration/back pain and calcification of the abdominal aorta. A 25-year follow-up study in Framingham. *Spine*. 1997;22:1642–1647.
6. Maniadakis N., Gray A. The economic burden of back pain in the UK. *Pain*. 2000;84:95–103.
7. Postacchini F., Gumina S., Cinotti G., Perugia D., DeMartino C. Ligamenta flava in lumbar disc herniation and spinal stenosis. Light and electron microscopic morphology. *Spine*. 1994;19:917–922.
8. Pope M.H., Goh K.L., Magnusson M.L. *Spine ergonomics*. *Annu Rev Biomed Eng*. 2002;4:49–68.
9. Roberts S., Menage J., Eisenstein S.M. The cartilage end-plate and intervertebral disc in scoliosis: calcification and other sequelae. *J Orthop Res*. 1993;11:747–757.
10. Roberts S., Menage J., Urban J.P. Biochemical and structural properties of the cartilage end-plate and its relation to the intervertebral disc. *Spine*. 1989;14:166–174.
11. Urban J.P., Maroudas A., Bayliss M.T., Dillon J. Swelling pressures of proteoglycans at the concentrations found in cartilaginous tissues. *Biorheology*. 1979;16:447–464.
12. Автандилов Г.Г. Динамика атеросклеротического процесса у человека. Визуальная оценка степени атеросклеротических изменений. Стр. 60-63
13. Епифанов В.А. Остеохондроз позвоночника, 2004, 5-6 с.
14. Попелянский Я.Ю. Болезни периферической нервной системы. Медицина, 1989. - 462 с.
15. Пульбере П.В. Диагностика и лечение дегенеративных заболеваний позвоночника 1984; 3-4 с.
16. Nicolae Caproș. Corecția chirurgicală a diformităților scolioțice ale coloanei vertebrale. *Arta medica* Nr.15, 2007
17. Simona Stiuriuc, *Ro Medica*. Boala de disc degenerativă, 2009; p.45
18. Zota Ieremie. Атерогенез и иммунное воспаление, стр.10-14

REFERATE GENERALE

**COLPOPOEZA ÎN AGENZIA VAGINULUI
(SINDROMUL MAYER-ROKITANSKI-KÜSTER-HAUSER)****COLPOPOIESIS IN VAGINAL AGENESIS
(MAYER-ROKITANSKI-KÜSTER-HAUSER SYNDROME)****Gheorghe Paladi¹, Eugen Guțu², Corina Iliadi-Tulbure³**¹- *academician AȘM, dr. hab. în med., profesor universitar, Catedra Obstetrică și Ginecologie FECMF, USMF „Nicolae Testemițanu”*²- *dr. hab. în med., profesor universitar, Catedra Chirurgie Generală, USMF „Nicolae Testemițanu”*³- *dr. în med., asistent universitar, Catedra Obstetrică și Ginecologie FECMF, USMF „Nicolae Testemițanu”***Rezumat**

Lucrarea dată prezintă informații din literatura contemporană, referitoare la problema ageneziei vaginului, frecvent întâlnită în sindromul Mayer-Rokitanski-Küster-Hauser și metoda optimă de tratament. Luând în considerare complexitatea diferențierii și dezvoltării sistemului urogenital, nu este surprinzătoare incidența posibilelor malformații congenitale, care, la rândul lor, influențează atât indicii perinatali, cât și calitatea vieții femeii la distanță. Paciente cu absența congenitală a vaginului se adresează la ginecolog în perioada pubertară. Acuzele acestora, de obicei, se rezumă la amenoree și imposibilitatea efectuării actului sexual normal. Cu toate acestea, aproximativ 2/3 dintre paciente indică modificări ciclice lunare. Tratamentul ageneziei vaginale are drept scop crearea unui neovagin prin colpopoeză. Pe parcursul anilor au fost propuse numeroase tehnici de corectare a acestei anomalii de dezvoltare. Atunci când există un rudiment vaginal, metoda de tratament Frank, caracterizată prin presiunea perineală și dilatarea vaginală, este de preferat. Plastia cu piele liberă, despicată sau în toată grosimea, este simplă, cu riscuri intraoperatorii reduse, cu necesitatea întreținerii neovaginului prin stenturi sau contact sexual, astfel încât se indică doar la vârsta adultă. Neocolpopoeza din colonul sigmoid își are propriile indicații. Intervenția chirurgicală este făcută de chirurghi-plasticieni, ginecologi sau urologi. Aceasta trebuie să fie simplă, cu riscuri perioperatorii reduse, rezultate bune și să realizeze un aspect cosmetic superior, permițând dezvoltarea psihosexuală normală a pacientei.

Summary

This study presents contemporary information about vaginal agenesis, frequently encountered in Mayer-Rokitanski-Küster-Hauser syndrome and its optimal treatment method. Taking into account the complexity of differentiation and development of the urogenital system, the incidence of possible developmental abnormalities, which influence not only perinatal indices, but also women's life quality is not surprising. Patients come to gynecological consulting because of amenorrhea and inability to lead a normal sexual life, mostly in pubertal period. However, approximately two thirds of patients show cyclic changes monthly. The treatment of vaginal agenesis aims at creating a neovagina by colpopoiesis. Over the years, numerous techniques have been proposed to correct these malformations. When there is a vaginal rudiment, Frank treatment method characterized by perineal pressure and vaginal dilatation is preferable. Neocolpopoiesis with full thickness graft in vaginal reconstruction is simple, with low intraoperative risk and necessity to maintain the neovagina through sexual contact. Neocolpopoiesis performed from sigmoid colon has its own indications. Surgery can be performed by surgeons, gynecologists or urologists. The treatment method should be simple, with low morbidity and high success rate. It should produce better anatomical results and provide a normal psychosexual development of the patient.

Introducere

Organele genitale feminine sunt formate din ducturile paramezonefrale, care converg în sistemul urogenital. Vaginul provine din bulbii sinovaginali, ce apar din pereții dorsali ai sinusului urogenital în locul confluenței ducturilor mülleriene. Regiunile proximale ale ducturilor paramezonefrale confluează și formează uterul. Un sector din ductul paramezonefral al fiecărei părți nu fuzionează cu cel omonim, ci dă naștere trompei uterine din partea sa. Organele genitale externe parcurg în dezvoltare două stadii: stadiul I – indiferent, când la embrionii de sex potențial diferit nu sunt deosebiri, și stadiul

II – de diferențiere, când în lipsa sau în prezența androgenilor secretați de gonadele deja diferențiate se apreciază direcția de formare a sexului genital. Anterior de sinusul urogenital, către a 4-a – a 5-a săptămână de dezvoltare, în afară de tuberculul genital, se situează plica genitală. Mai lateral și puțin mai caudal se află eminențele genitale. La embrionii de gen feminin din tuberculul genital ia naștere clitorisul, din plicile genitale se formează labiile mici, iar eminențele genitale servesc ca primordiu pentru formarea labiilor mari [9,16]. Luând în considerare complexitatea și perioada îndelungată a diferențierii și dezvoltării sistemului urogenital, nu este surprinzătoare incidența posibilelor malformații congenitale. Malformațiile rămân a fi

o problemă importantă, deoarece se depistează la aproximativ 10% din numărul total de copii și constituie 20% de cazuri de deces perinatal. Se disting următoarele malformații ale vaginului: absența congenitală (agenezia), vagin septat (longitudinal și transversal), hipoplazia vaginului. Anomaliile vaginului se asociază frecvent cu cele ale sistemului urinar (7-15%) și ale rectului [6,9]. Cauzele sunt dificil de apreciat, datorită faptului că integritatea germenului urovaginal și a sinusului urogenital la diferențierea normală a vaginului rămâne discutabilă. În situațiile date are loc influența complexă a factorilor genetici, endocrini și exogeni, determinate de dereglările embriogenezei [6,9,16].

Lipsa congenitală a vaginului (agenezia) poate surveni datorită fuziunii incomplete a germenului uterovaginal cu sinusul urogenital. Agenezia vaginului este diagnosticată când porțiunea inferioară a acestuia constă numai din țesut fibros, pe când structurile superioare adiacente (în particular uterul) sunt bine diferențiate. În 90% dintre cazuri agenezia vaginală este prezentată de sindromul Mayer-Rokitansky-Küster-Hauser, care se asociază cu un uter rudimentar, bicorn și necanalizat, trompele și ovarele având aspect normal [2,4,9,11]. Atrezia vaginului a fost descrisă pentru prima dată de către Realdus Columbus în anul 1572, frecvența acesteia variind, în funcție de datele literaturii de specialitate, între 1:4000-1:80000 cazuri [6,14]. Incidența malformațiilor tractului genital este mai joasă decât cea de facto, din cauza adresabilității scăzute a pacientelor. Pacientele cu absența congenitală a vaginului se adresează la ginecolog în perioada pubertară. Acuzele acestora de obicei se rezumă la amenoree și imposibilitatea efectuării actului sexual normal. Cu toate acestea, aproximativ 2/3 dintre paciente indică modificări ciclice lunare ca: dureri în regiunea inferioară a abdomenului de diversă intensitate, lombalgii, modificări ale glandelor mamare, cefalee, eliminări hemoragice etc. Obiectiv, pacientele au o constituție normală, cu organe genitale externe și semne sexuale secundare bine dezvoltate [6,9].

De-a lungul anilor au fost propuse numeroase tehnici pentru corectarea acestei anomalii de dezvoltare, unele dintre ele având, în prezent, doar interes istoric [9,16]. Pentru prima dată tehnica de formare a vaginului artificial sau colpopoezei este elaborată de către Dupuytren în anul 1810, când a fost efectuată intervenția pentru tratarea hematometrei în cazul diagnosticării lipsei congenitale de vagin. Autorul a propus formarea unui canal în profunzimea țesutului dintre vezica urinară și intestinul gros, cu scopul de a crea un flux al sângelui menstrual și a oferi posibilitatea femeii de a duce o viață sexuală normală. Metoda în sine nu a dat rezultate satisfăcătoare din cauza apariției cicatrizării secundare. Însă disecția țesutului dintre vezica urinară și rect a rămas, până în prezent, o etapă importantă și necesară în efectuarea colpopoezei. Alte surse ale literaturii de specialitate susțin că prima încercare a fost efectuată încă în anul 1594 de către F. Platter [16].

Tratamentul ageneziei vaginale are drept scop crearea unui vagin artificial (neovagin) prin colpopoeză (vaginoplastie). Intervenția chirurgicală este făcută de chirurghi-plasticieni, ginecologi sau urologi [8]. Substituția vaginală ideală ar trebui să fie lipsită de riscuri, să aibă aspect cosmetic acceptabil, întreținere facilă și funcție bună, imediat și la distanță, ca suport major pentru imaginea corporală și satisfacția sexuală [8,14]. Alegerea unei metode depinde de contextul clinic, experiența chirurgului și preferințele pacientei. Datele literaturii

de specialitate prezintă câteva metode de colpopoeză: fără utilizarea metodei chirurgicale, folosirea diverselor porțiuni ale intestinului și cea cu utilizarea procedurilor plastice, care include auto-, homo- și alloplastia [4,9,10,13,16]. La ultima grupă poate fi atribuită și metoda lui Dupuytren de utilizare a preparatelor, care favorizează epitelizarea canalului format de novo. Pe parcursul anilor, au fost propuse un șir de modificări și îmbunătățiri ale metodelor existente de tratament.

Colpopoeza fără utilizarea metodei chirurgicale se bazează pe extinderea țesutului rudimentului vaginului și perineului. Pentru prima dată a fost efectuată în anul 1832 de către Ammusat. Dilatarea non-chirurgicală a vaginului posedă un nivel scăzut de morbiditate, fiind posibilă de efectuat doar în ageneziile superioare incomplete. Metoda constă în aplicarea sistematică a unei presiuni perineale, asupra țesuturilor pe parcursul rudimentului vaginului și în profunzimea planșeului pelvin (spațiul dintre uretră și anus). Durata procedurii este de 9-10 zile, fiind dificil de suportat pentru pacientă. În anul 1938, Frank a introdus unele modificări, care au constat în utilizarea unor dilatoare de dimensiuni progresive, durata manoperei fiind de 6 luni. Autorul a descris 6 cazuri tratate. Presiunea este aplicată intermitent și gradat, până la senzația de disconfort ușor. Forța externă, care realizează întinderea tegumentelor și deprimarea spațiului perineal este aplicată până când dilatoarele de dimensiune maximă pot fi introduse în pungea cutanată și menținute confortabil. Metoda este aplicabilă în special la paciente motivate și perseverente, la care există un rudiment vaginal. Întrucât neovaginul este constituit din tegumente, contactul sexual necesită utilizarea de creme lubrifiante. Într-un studiu, metoda a fost urmată de succes la 91,9% (34 din 37) de paciente cu agenezie mülleriană și într-un alt studiu la 65% (25 din 39) dintre acestea [8]. Metoda Vecchietti constă în realizarea unei depresiuni vaginale, prin aplicarea unei tracțiuni asupra unei proteze acrilice în formă de măsline. Firele de tracțiune sunt trecute prin peretele abdominal și în continuare prin spațiul dintre rect și vezică și apoi dintre rect și rudimentul müllerian, pentru a ajunge la foveea retrohimenală. Firele trecute prin abdomen sunt tensionate zilnic cu ajutorul unui dispozitiv plasat pe peretele abdominal. După realizarea unui neovagin de 7 cm prin tracțiune timp de 7-10 zile, tracțiunea este sistată și înlocuită de dilatoare vaginale progresive. Alți autori recomandă înlocuirea dilatoarelor cu inițierea imediată a activității sexuale. În cadrul propriului studiu, Brun și coaut. au raportat rezultate la distanță foarte bune la 16 dintre 18 paciente tratate prin tehnica Vecchietti, cu libido prezent la 100% [2,8].

Prima reconstrucție vaginală cu lambouri libere a fost făcută de Abbe în anul 1889, însă metoda a rămas necunoscută încă 60 ani, până când, în anul 1950, McInoe o popularizează și aplică la 63 de paciente [3,16]. Au fost utilizate colonul sigmoid [5,7], rectul și ileonul. În anul 1892, V. Sneghirov (Rusia) a publicat pentru prima dată propunerea de a efectua vaginul artificial din rect. Operația a constat din două etape, incluzând înlăturarea coccisului și formarea anusului artificial. Peste două săptămâni porțiunea inferioară a rectului era scoasă în canalul format prin disecarea țesutului dintre vezica urinară și rect. Metoda nu a fost pe larg utilizată din cauza survenirii complicațiilor, fiind cu timpul modificată. În anul 1909 D. Popov a refuzat înlăturarea coccisului și a propus suturarea porțiunii superioare deschise a rectului în planșelul pelvin în spatele porțiunii inferioare a intes-

tinului deplasat anterior, ceea ce a îmbunătățit funcția anusului format artificial. Metoda menționată a fost îmbunătățită de către Shubert (1911), care a propus ca după rezecția porțiunii inferioare a rectului, porțiunea superioară să fie coborâtă și suturată cu anusul păstrat, iar porțiunea rezecată să fie situată în septul vezico-rectal. Strassman (1914) a propus secționarea rectului cu 4-5 cm mai sus de anus, ceea ce ar putea îmbunătăți funcția sfincteriană, iar pentru formarea unui neovagin de dimensiuni normale – separarea rectului până la trecerea acestuia în sigmoid [16]. Cel mai înflăcărat adept al colpopoezei din porțiunea intestinului gros a fost Mandelshtam, care a îmbunătățit tehnica acestei intervenții. Autorul a efectuat secționarea circulară a intestinului fără separarea preventivă a peretelui anterior al vezicii urinare, ceea ce a permis fixarea fornixului vaginului format. Păstrarea anusului a permis reținerea gazelor și maselor fecale, drenarea țesutului pararectal în profunzimea perineului, astfel micșorând complicațiile septice. În anul 1938 Mandelshtam a publicat datele tratamentului aplaziei vaginului (25 cazuri), cu efectuarea metodei de colpopoeză propusă, neatestând niciun caz letal [16]. Trebuie menționat faptul că numărul adeptilor acestui tip de colpopoeză a scăzut cu trecerea anilor, din cauza unui număr mare de complicații severe care pot surveni în perioada postoperatorie (nivel înalt de letalitate, formarea fistulelor, dereglarea funcției aparatului sfincterian al rectului, secreția greu de tolerat a neovaginului).

O răspândire largă a primit efectuarea colpopoezei din ansele intestinului subțire, propusă de către Baldwin (1904). Esența operației constă în faptul că după formarea lojei pentru vagin, prin separarea țesutului vezico-rectal până la buzunarul peritoneului spațiului Douglas, ultima se tamponează și se recurge la laparotomie. Ansele intestinului subțire se mobilizează în porțiunea sa distală, se restabilește permeabilitatea anastomozelor termino-terminale sau latero-laterale și se trece la implantarea porțiunii rezecate în loja vaginului. Pentru aceasta este deschis peritoneul spațiului Douglas și coborâtă ansa rezecată a intestinului, după ce cavitatea abdominală este închisă, iar porțiunea intestinului coborât cusută la intrarea în vagin. Astfel se formează vaginul cu sept, care ulterior este rezecat [13].

Primele date despre efectuarea colpopoezei din peritoneul planșeului pelvian a fost atribuită lui D. Ott (1929) care susține că a efectuat intervenția la o femeie diagnosticată cu aplazia vaginului și prezența uterului, ulterior înlăturat din cauza hematometrei, fiind format un canal din peritoneu. În anul 1933 M. Xido a descris utilizarea peritoneului parietal al planșeului pelvian într-un caz de aplazie a vaginului la o pacientă de 21 de ani cu constituție normală, semne sexuale secundare bine dezvoltate și vagin rudimentar (lungimea unei falange de deget). M. Glowinski (1937) a descris formarea vaginului artificial din peritoneul spațiului Douglas la o pacientă în vârstă de 33 de ani [14]. În cadrul literaturii de specialitate este cunoscută cercetarea efectuată de către A. Kocerghinshii (1960), care a descris operația de colpopoeză la 6 paciente, cu vârsta cuprinsă între 19-25 ani, ce acuzau primordial imposibilitatea de a duce viața sexuală și amenoree. La toate pacientele a fost apreciată dezvoltarea insuficientă a organelor genitale externe, reprezentată de către un himen subțire la intrarea în vagin. Palpator ovarele erau fără particularități, iar trompele uterine nu putea fi apreciate. Amplasarea topografică a uretrei și vezicii urinare era în limitele normei. Preoperator pacientele au fost supuse unei investigații clinico-paraclinice minuțioase

(analizele generale ale sângelui, urinei, prelevarea frotiului vaginal și uretral, radiologia porțiunii inferioare a intestinului și investigații urologice specifice în caz de necesitate – urografia excretorie, cromocistoscopia, renografia radioizotopică și scannarea rinichilor). În toate cazurile a fost efectuată colpopoeza în trei etape, cu utilizarea peritoneului planșeului pelvian. Prima etapă a constat din pregătirea lojei pentru viitorul vagin, efectuată sub anestezie. A doua etapă a reprezentat un abord chirurgical prin laparotomie, iar a treia etapă a permis unirea porțiunii anterioare a peritoneului extras cu intrarea în vagin, altfel spus – formarea neovaginului. În perioada postoperatorie în vaginul nou format era plasată o proteză timp de 7-8 zile, cu scop de hemostază și pentru menținerea elasticității pereților formați. Rezultatele precoce și la distanță au fost apreciate ca fiind satisfăcătoare. La examinarea pacientelor peste trei ani după intervenție, vaginul era spațios, cu pereți elastici, inclusiv la introducerea valvelor ginecologice [14].

Colpopoeza din peritoneul spațiului Douglas are o prioritate vs celelalte metode, în special operația într-un singur timp (S. Davâdov), care permite crearea vaginului artificial cu un grad mai mic de traumatizare și oferă pacientei un neovagin funcțional. Concomitent cu modificările efectuate, a decăzut necesitatea secționării circulare a peritoneului și suturării separate mai sus și mai jos de locul secționării pentru separarea vaginului și a cavității peritoneale, cum propunea M. Xido, deoarece s-a concluzionat că plasarea suturii „în chiset” este suficientă. În prezent, nu mai sunt secționate lambourile foilor peritoneale din ligamentul lat, precum a propus I. Arist, deoarece dimensiunile spațiului Douglas sunt suficiente pentru mobilizarea peritoneului în caz de separare corectă în timpul secționării țesutului vezico-rectal. Toate modificările relatate mai sus permit efectuarea mai ușoară a intervenției din punct de vedere tehnic și fără riscul apariției complicațiilor severe [4,14]. Colpopoeza cu utilizarea peritoneului are priorități vs metoda de utilizare a membranelor fetale, care frecvent generează apariția plicaturării secundare a vaginului, și vs metoda de prelevare a transplantelor, care duce la uscăciune și creșterea piloziității în neovagin. Este o metodă cu un nivel scăzut de morbiditate și risc chirurgical redus. Un moment important de menționat este și faptul că neovaginul format din peritoneu nu își modifică în timp forma și dimensiunea, posedă o structură, reinnervație, microfloră, pH-ul, reacția epitelului la nivelul hormonilor ovarieni asemănătoare cu cele ale vaginului natural. Colpopoeza efectuată din peritoneu, în modificarea sa contemporană, este considerată o intervenție care permite restabilirea anatomică și funcția sexuală normală a femeii.

Conform datelor literaturii contemporane, operația Abee McInoe sau neocolpoplastia cu piele liberă despicată s-a dovedit de-a lungul anilor metoda preferată de majoritatea chirurgilor, în special datorită evitării inconvenientelor și riscurilor laparotomiei. Panci utilizează în loc de piele țesut vaginal autolog, obținut prin cultura in vitro a celulelor vestibulare. Întrucât menținerea plastiei presupune dilatarea intermitentă sau contactele sexuale, metoda este indicată pentru pacientele, la care se anticipează activitatea sexuală postoperatorie. Rezultatele plastiei cu piele liberă despicată, imediate și la distanță sunt satisfăcătoare [3,8]. D. Alessandrescu pe o cazuistică de 201 paciente operate într-o perioadă de 50 ani la Spitalul Polizu din București, descrie o mortalitate nulă și complicații imediate la mai puțin de 10 paciente (perforație rectală, infecții ale plastiei sau regiunii gluteale

donatoare) [1]. Plastia vaginală cu piele liberă de toată grosimea are o serie de avantaje față de pielea liberă despicată. Con tracția grefei este limitată, astfel încât protezarea postoperatorie cu stenturi este mai scurtă și riscul de stenoză diminuat. Iar datorită rezistenței crescute poate fi utilizată și pe țesutul cicatriceal rezultat după plastii vaginale anterioare nereușite. Întrucât nu necesită activitate sexuală pentru menținere, plastia vaginală cu piele liberă pe toată grosimea poate fi făcută oricând după pubertate, permițând o dezvoltare psihosexuală normală a pacientelor cu agenezie vaginală. Grefa crește odată cu creșterea corporală, iar aspectul cosmetic la locul donator este mai bun decât după recoltarea de piele liberă despicată [8]. În cadrul lucrării *Neocolpopoeza cu piele liberă în tratamentul ageneziei vaginale*, autorii V.Muntean, D.M.Muntean și-au propus studiul retrospectiv al rezultatelor imediate și la distanță la 22 paciente cu agenezie vaginală, operate într-un interval de 25 de ani. Neocolpopoeza cu piele liberă despicată a fost practică la 10 paciente, iar cea cu piele liberă pe toată grosimea la 12 paciente. În perioada postoperatorie imediată s-au produs trei necroze parțiale ale grefelor, toate tratate conservativ. Tendința de stenoza vaginală a fost observată la 5 din 7 paciente, toate cu plastie cu piele liberă despicată. Din cele 15 paciente urmărite la distanță, sunt active sexual 13. O pacientă a prezentat dispareunie prin tendința de stenoza a neovaginului. În concluzie autorii susțin că la pacientele cu agenezie vaginală, la care procedeul Frank nu este indicat sau eșuează, neocolpopoeza cu piele liberă este metoda de elecție, datorită simplității în efectuare, riscuri perioperatorii reduse și rezultate bune [8].

În urma efectuării diverselor metode de tratament propuse, pot apărea rezultate și consecințe nesatisfăcătoare datorate: alegerii, preparării incorecte și dimensiunilor insuficiente a lambourilor utilizate pentru reconstrucție, unei acoperiri genitale inadecvate, contaminării fecale în cazul pregătirii insuficiente a colonului. Pot fi atestate leziuni uretrale sau rectale în timpul disecției spațiului perineal sau dificultățile legate de imobilizarea grefelor în perioada postoperatorie.

Complicațiile frecvent manifestate la distanță sunt: stenoza neovaginului, datorată absenței unei activități sexuale regulate și dilatărilor periodice, fistulele recto-neovaginale, prin utilizarea prelungită de dilatatoare vaginale și necroza peretelui posterior al neovaginului [8,12,15]. Mai rar pot fi determinate: prolapsul neovaginului, carcinomul pe grea cutanată, colita ulcerativă pe plastia vaginală cu colon sigmoid, carcinomul pe o plastie vaginală cu colon sigmoid [12]. După plastiile cu piele liberă despicată sunt frecvente cicatricile cheloide la locul donator [8]. Se poate manifesta reducerea stimei de sine și a încrederii ca partener sexual, tulburări ale libidoului și orgasmului, depresie și anxietate legate de malformația congenitală sau intervenția efectuată. În situațiile date, este absolut necesară susținerea psihologică a familiei. Pacientele cu un grad înalt de inteligență, informare și motivarea de a susține o activitate sexuală trec mult mai ușor peste modificările menționate anterior, atât în perioada postoperatorie precece, cât și ulterior.

Concluzii

Datorită complexității și perioadei îndelungate a diferențierii și dezvoltării sistemului urogenital, nu este surprinzătoare incidența posibilelor malformații congenitale. Una dintre cele mai frecvent întâlnite malformații este agenezia vaginului, prezentată de sindromul Mayer-Rokitansky-Küster-Hauser. Pe parcursul anilor au fost propuse un șir de metode de tratament ale patologiei date, cu modificări tehnice efectuate pe parcurs. În ageneziile vaginale congenitale, atunci când există un rudiment vaginal, metoda de tratament Frank, caracterizată prin presiunea perineală și dilatarea vaginală, este de preferat. Plastia cu piele liberă, despicată sau pe toată grosimea, este simplă, cu riscuri intraoperatorii reduse, cu necesitatea întreținerii neovaginului prin stenturi sau contact sexual, astfel încât se indică doar la vârsta adultă. Neocolpopoeza din colonul sigmoid își are propriile indicații, fiind urmată de o perioadă postoperatorie precece și la distanță satisfăcătoare. Cu toate acestea, considerăm că sunt necesare studii asupra rezultatelor chirurgicale, în ceea ce privește rezultatele la distanță, funcția și satisfacția sexuală.

Bibliografie

- Alessandrescu D., Peltecu G.C., Buhimschi C.S., Buhimschi I.A. Neocolpopoiesis with split-thickness skin graft as a surgical treatment of vaginal agenesis: retrospective review of 201 cases. *Am. J. Obstet. Gynecol.* 1996; 175:131-38
- Brun J.L., Belleannee G., Grafeille N., Aslan A.F., Brun G.H. Long-term results after neovagina creation in Mayer-Rokitanski-Kuster-Hauser syndrome by Vecchietti's operation. *Eur. J. Obstet. Gynecol. Reprod. Biol.* 2002;103:168-72.
- Coskun A., Coban Y.K., Vardar M.A., Dalay A.C. The use of a silicone-coated acrylic vaginal stent in McInoe vaginoplasty and review of the literature concerning silicone-based vaginal stents: a case report. *BMC. Surg.* 2007;7:13-13
- Grio R., Ambroggio G.P., D'Addato F., Bello L., Leotta E., Tersiev P. et al. A new method of neovagina in Rokitansky's syndrome. A review of the literature and description of a series. *Minerva Ginecol.* 2002;54:161-70
- Imparato E., Alfei A., Aspesi G., Meus A.L., Spinillo A. Long-term results of sigmoid vaginoplasty in a consecutive series of 62 patients. *Urogynecol. J. Pelvic. Floor. Dysfunct.* 2007;18:1465-69
- Lesavoy M.A., Carter E.J. Reconstruction of female genital defects: Congenital. In: Mathes SJ, ed. *Plastic Surgery*, Saunders Elsevier, 2006:Vol.6, pp 1281-94
- Moudouni S., Koutani A., Attya A.I., Hachimi M., Lakriss A. The use of isolated sigmoid colon segment for vaginal replacement in young adults. *Int. Urol. Nephrol.* 2004;36:567-71
- Muntean V., Muntean D.M., Neocolpopoeza cu piele liberă în tratamentul ageneziei vaginale. *J Obstetrica și Ginecologia*, ianuarie-martie 2009, Seria nouă, vol. LVII, Număr 1, 35-43
- Paladi Gh., Embriologia. Anomaliile congenitale ale organelor genitale feminine. În: *Ginecologie*, editura Arc, Chișinău, 1997, 34-45
- Panici P.B., Bellati F., Boni T., Francescangeli F., Frati L., Marchese C. Vaginoplasty using autologous in vitro cultured vaginal tissue in a patient with Mayer-von-Rokitansky-Kuster-Hauser syndrome. *Hum. Reprod.* 2007;22:2025-28
- Robson S. Oliver G. Management of vaginal agenesis: review of 10 years practice at a tertiary referral centre. *Aust. N. Z. J. Obstet. Gynaecol.* 2000;40:430-33
- Schult M., Hecker A., Lelle R.J., Senninger N., Winde G. Recurrent rectoneovaginal fistula caused by an incidental squamous cell carcinoma of the neovagina in Mayer-Rokitansky-Kuster-Hauser syndrome. *Gynecol. Oncol.* 2000;77:210-12
- Templeman C., Hertweck P., Levine R., Reich H. A new technique for the creation of a neovagina. *J. Pediatr. Adolesc. Gynecol.* 2000; 13:99
- Thomas J.C., Brock J.W. Vaginal substitution: attempts to create the ideal replacement. *J. Urol.* 2007; 178:1855-59
- Xwun K.S., Hoon P.J., Cheol L.K., Min P.J., Tae K.J., Chan K.M. Long-term results in patients after rectosigmoid vaginoplasty. *Plast. Reconstr. Surg.* 2003;112:143-51
- Кренар И. Пластическая хирургия в гинекологии, Авиценум. Прага, 1980, 254с.

DISFUNȚIA DIASTOLICĂ ȘI INSUFICIENȚA CARDIACĂ CU FRAȚIA DE EJEȚIE PĂSTRATĂ – GENERALITĂȚI FIZIOPATOLOGICE ȘI DE TRATAMENT

DIASTOLIC DYSFUNCTION AND HEART FAILURE WITH PRESERVED EJECTION FRACTION – GENERAL PHYSIOPATHOLOGY AND MANAGEMENT

Diana Sasu¹, Liuba Popescu², Alexandru Carauș³

IMSP "Institutul de Cardiologie"

¹- cercetător științific stagiar

²- doctor în medicină

³- doctor habilitat în medicină

Rezumat

În ultimii ani insuficiența cardiacă cu fracția de ejeție păstrată este considerată ca o entitate separată cu simptome de insuficiență cardiacă congestivă la aproximativ jumătate din pacienți cu insuficiența cardiacă, în prezența funcției ventriculare stângi normale în repaus și cu predominarea disfuncției diastolice. Îmbătrânirea populației și creșterea incidenței hipertensiunii arteriale, diabetului zaharat și cardiopatiei ischemice va determina majorarea numărului pacienților cu disfuncție diastolică.

Se consideră că insuficiența cardiacă cu fracția de ejeție păstrată are un prognostic mult mai rezervat, decât insuficiența cardiacă sistolică, dar frecvența spitalizărilor este similară în ambele situații. Examenul Doppler ecocardiografic este o metodă non-invazivă, utilizată pentru evaluarea pacienților cu funcția ventriculului stâng alterată.

Tratamentul insuficienței cardiace cu fracția de ejeție păstrată se bazează pe reducerea consecințelor disfuncției diastolice și eliminarea factorilor cauzali ai disfuncției diastolice.

Summary

In the last years heart failure with preserved ejection fraction is considered as a separate clinical entity with symptoms of congestive heart failure in around half of patients diagnosed with heart failure, in the presence of normal left ventricular systolic function at rest and a predominant abnormality in diastolic function. Ageing population and the increasing incidence of hypertension, diabetes and coronary disease will determine the increase of patients with diastolic dysfunction.

Heart failure with preserved ejection fraction have better prognosis than systolic heart failure, but frequency of hospitalizations is comparable in the both situations.

Doppler echocardiography is routinely used for the non-invasive assessment of the patients with left ventricular dysfunction.

The treatment of heart failure with preserved ejection fraction is based on the reducing the consequences of diastolic dysfunction and elimination of causal factors of diastolic dysfunction.

Introducere

Studiile epidemiologice au pus în evidență faptul că 50% dintre pacienții cu manifestări de insuficiență cardiacă (IC) au fracție de ejeție păstrată. Această formă de insuficiență cardiacă, insuficiența cardiacă cu fracția de ejeție păstrată (ICFEP) este un sindrom care se întâlnește mai frecvent la vârstnici și la femei, dar și la pacienții cu antecedente de HTA, în hipertrofia ventriculară stângă (HVS), în diabetul zaharat (DZ), fibrilația atrială sau cardiopatia ischemică.

Disfuncția distolică (DD) este un factor care predispozează apariția manifestărilor de insuficiență cardiacă (IC). Forma de IC, în care prezența simptomelor și semnelor clinice de insuficiență cardiacă se însoțește de o funcție diastolică anormală și de o funcție sistolică normală (evaluată prin fracția de ejeție), a fost denumită conform ghidului de insuficiență cardiacă ACCA/AHA: "insuficiență cardiacă cu fracția de ejeție păstrată" (ICFEP) [2].

DD reprezintă o etapă în evoluția unor patologii, precedând instalarea disfuncției sistolice: HTA, stenoza aortică, cardiomiopatia hipertrofică obstructivă, cardiopatia ischemică (CI) [5].

DD este definită ca o rezistență crescută la umplerea ventriculului stâng, de cauze variabile: obstrucția mecanică a umplerii (fibroza miocardică), afectarea relaxării și a complianței ventriculare (HVS, CI).

Conform studiului OLMSTED COUNTY, DD a fost depistată la 20% dintre subiecții aparent sănătoși și la mai mult de 45% din pacienți cu HTA sau CI [3].

Mecanismele fiziopatologice în disfuncția diastolică și insuficiența cardiacă cu fracția de ejeție păstrată

Mecanismele ce stau la baza anomaliilor din cadrul disfuncției diastolice pot fi divizate în 2 categorii: factori intrinseci, proprii miocardului și factori extrinseci miocardului. Factorii intrinseci sunt factori legați de cardiomiocite și matricea

extracelulară, iar cei extrinseci se referă la activarea neuro-hormonală și endotelială [1].

În cardiomiocit au loc modificări ale homeostazei calciului intramiocitar, prin anomalii ale canalelor sarcolemale de calciu, anomaliile ale recaptării calciului în reticulul sarcoplasmatic, prin scăderea activității Ca ATP-azei, anomalii ale fosforilării unor proteine care influențează activitatea Ca ATP-azei (calmodulina, fosfolamban). Astfel, toate aceste anomalii conduc la creșterea concentrației de Ca^{2+} și întârzierea scăderii calciului citosolic în diastolă. Aceste schimbări influențează atât procesul de relaxare activă, cât și rigiditatea pasivă a miocardului [4].

Relaxarea ventriculară este un proces dinamic, care este cauzat de relaxarea izovolumetrică și de umplerea ventriculară timpurie. Miofilamentele proteice contractile conțin filamente dense de miozină și filamente subțiri de actină. Atașarea de actină se efectuează prin intermediul tropomiozinei și troponinei (Tn) T, C și I. Procesul de relaxare miocardică activă este consumator de energie, hidroliza ATP, permițând prin energia eliberată detașarea miofilamentelor de miozină și cele de actină, disocierea calciului de pe troponina C și recaptarea activă a calciului în reticulul sarcoplasmatic [6,1]. Funcția diastolică normală necesită concentrații scăzute ale produșilor de hidroliză ai ATP în citosol (ADP și fosfat anorganic). Creșterea concentrațiilor produșilor de hidroliză ai ATP sau scăderea raportului ADP/ATP conduce la DD. Aceste modificări sunt cauzate de capacitatea scăzută de reciclare a ADP în ATP prin deficit de fosfocreatină [9].

Sinteza colagenului și degradarea sa reprezintă condiția fiziologică optimală în menținerea echilibrului matricei extracelulare. Deformarea structurii tisulare, modificările ce au loc în citoscheletul miocitului și al matricei extracelulare au un rol important în determinismul disfuncției diastolice [7].

Matricea extracelulară a miocardului este compusă din 3 constituenți [8,1]:

1. proteine fibrilare (colagen tip I, colagen tip III și elastina)
2. proteoglicani
3. substratul membranei proteice (colagenul tip IV, laminina și fibronectina).

Modificările proteinelor fibrilare, alterarea colagenului fibrilar, cum ar fi cantitatea, distribuția, geometria, raportul dintre colagenul tip I și cel de tip III, contribuie la dezvoltarea DD. Reglarea sintezei colagenului este influențată de factori mecanici (pre- și post-sarcină); factori neuro-hormonali (activarea sistemului renină-angiotensină-aldosteron (SRAA) și a sistemului nervos simpatic (SNS)); factori de creștere și citokine (factor de creștere al țesutului conjunctiv- TGF, factor de creștere epidermal, interleukin 1- IL 1, tumor necrosis factor- TNF). Degradarea colagenului are loc sub influența enzimelor proteolitice, metalo-proteinaze zinc-dependente. În acest context, se poate menționa că orice modificare privind balanța producției și degradării colagenului fibrilar determină alterarea funcției diastolice și poate să condiționeze în timp apariția DD [9,10].

Fibroza miocardică este un factor ce contribuie la DD la pacienții hipertensivi și este exprimată prin creșterea cantității de colagen fibrilar din interstițiul miocardic. Trialurile clinice efectuate până în prezent au evidențiat o corelație strânsă între rigiditatea miocardului VS și cantitatea de colagen, respectiv cu nivelele plasmatiche ale markerilor fibrozei [11]. Studiul HyperGen a raportat o relaxare alterată la 18% dintre subiecții

hipertensivi cu geometrie normală a VS și la 31% dintre cei cu remodelare concentrică a VS [12].

Este necesar de menționat că propeptida carboxi-terminal al procolagenului tip I (PICP) este eliberată în timpul sintezei colagenului tip III din precursorul său

(procolagen tip I). Evaluările clinico-experimentale realizate au adus evidențe certe privitor la corelația între fibroza miocardică și concentrația în ser de PICP în HTA. Astfel, nivelul ridicat de PICP reprezintă un prognostic nefavorabil în IC cronică și un risc major de mortalitate cardiovasculară la pacienții după infarct miocardic [13,14].

Produșii finali ai procesului de glicozilare sunt responsabili de creșterea activității proinflamatorii, creșterea producerii anionilor superoxizi și a stresului oxidativ, de îmbătrânirea prematură a celulelor endoteliale, astfel contribuind la fibroza ventriculară și DD [10].

Criterii de diagnostic

Consensul Societății Europene de Cardiologie propune 3 criterii simultan obligatorii pentru diagnosticul insuficienței cardiace cu fracția de ejeție păstrată (ICFEP) [2,5]:

- semne și simptome de IC congestivă (criteriile Framingham)
- funcția sistolică a VS normală sau ușor alterată (FE \geq 45-50%)
- elemente obiective de alterare a relaxării VS, a umplerii, distensibilității și rigidității miocardului.

Diagnosticul ICFEP se poate realiza prin mijloace invazive sau non-invazive. Cateterismul cardiac se consideră metodă „standard de aur” în evaluarea funcției diastolice prin măsurarea directă a presiunilor telediasolice, dar presupune experiență și complexitate, precum și asumarea unor riscuri de către pacient.

Ecocardiografia, prin dezvoltarea tehnicilor Doppler, este astăzi principala metodă non-invazivă de evaluare a funcției diastolice ventriculare. Evaluarea ecocardiografică se efectuează prin înregistrarea fluxului diastolic mitral, a fluxului venos pulmonar, a vitezelor miocardice la nivelul inelului mitral prin tehnica Doppler tisular și prin evaluarea vitezei de propagare a fluxului intraventricular în modul M-color.

Strategii terapeutice în disfuncția diastolică și insuficiența cardiacă cu fracția de ejeție păstrată

Prezența DD identifică pacienții hipertensivi cu risc cardiovascular crescut (indiferent de valorile TA și de indexul masei VS), iar depistarea precoce a acestora poate ajuta la realizarea unei scheme de tratament ghidate de încadrarea hipertensivului în clasa de risc corespunzătoare și prevenirea afectării organelor țintă.

Managementul ICFEP are 2 obiective primordiale: reducerea consecințelor DD (congestia venoasă pulmonară și/sau sistemică, intoleranța la efort) și eliminarea factorilor cauzali ai disfuncției diastolice (HTA necontrolată, ischemia miocardică) [15].

Teoretic, orice agent terapeutic care scade TA și promovează regresia hipertrofiei ventriculare stângi poate avea beneficii în ameliorarea relaxării VS, însă nu există date concrete din trialurile randomizate privind efectele benefice ale anumitor clase de medicamente asupra reducerii morbidității și mortalității la această categorie de pacienți.

Tratamentul disfuncției diastolice implică următoarele obiective fiziopatologice [2, 16]:

- reducerea simptomatologiei congestive, a stazei pulmonare și sistemice ce are la bază utilizarea diureticilor;
- reducerea frecvenței cardiace pentru îmbunătățirea umplerii miocardului VS prin creșterea duratei diastolei, menținerea/restabilirea ritmului sinusal (antagoniști de calciu, beta-adrenoblocante)
- promovarea regresiei VS și ameliorarea complianței pereților ventriculari

(IEA, ARA II, antagoniștii aldosteronului)

Mecanismul fiziopatologic central în IC fiind remodelarea miocardică și activarea neuro-hormonală, blocanții SRAA sunt indispensabili în tratamentul ICFEP.

Studiile clinico-experimentale realizate au demonstrat că interacțiunea angiotensinei II (Ag II) cu receptorul său tip I (AT₁) are un rol primordial în alterarea metabolismului de colagen tip I și dezvoltarea fibrozei miocardului. Fibroza cardiacă este responsabilă de creșterea rigidității miocardice intrinsece, condiționând ulterior alterarea proprietăților diastolice ale VS [16].

Antagoniștii canalelor de calciu au demonstrat un efect benefic direct asupra funcției diastolice prin micșorarea concentrației de Ca²⁺ în citoplasmă și relaxarea miocardică și printr-un mecanism indirect manifestat prin reducerea valorilor TA, reducând ischemia miocardică și hipertrofia VS. Conform studiilor clinice, antagoniștii canalelor de calciu au sporit toleranța la efort fizic la pacienții cu ICFEP.

Întrucât aldosteronul promovează producția de colagen și fibroza cardiacă, antagoniștii aldosteronului au un efect benefic în tratamentul IC diastolice. Astfel, administrarea acestor remedii contribuie la încetinirea expansiunii de colagen și reducerea hipertrofiei VS. Conform unui studiu clinic s-a demonstrat că canrenon (principalul metabolit activ al spironolactonei) a îmbunătățit parametrii funcției diastolice la pacienții cu HTA [17].

Aprecierea eficacității spironolactonei a fost efectuată într-un studiu placebo, controlat, care a înrolat 30 pacienți cu DD izolată, durata tratamentului fiind de 4 luni. Spre finele perioadei de supraveghere s-a documentat o îmbunătățire semnificativă a raportului E/A și a timpului de decelerație [18].

Menținerea frecvenței cardiace normale și a ritmului sinusal are o importanță majoră pentru pacienții cu disfuncție diastolică. Pentru controlul frecvenței cardiace, tratamentul betablo-cant este de primă intenție, cu efectele cunoscute de scădere a consumului de oxigen, a cronotropismului, a postsarcinii și creșterea timpului de umplere în diastolă [19].

Creșterea rigidității miocardice este atribuită dezvoltării fibrozei prin acumulare de colagen în exces, dar și legăturilor încrucișate, care se formează între moleculele de colagen. Formarea acestor legături este favorizată de produșii finali ai glicozilării avansate (advanced glycosylation end-products, AGE) [20]. Studiile experimentale și clinice au studiat efectul unui inhibitor al formării AGE (advanced glycosylation end-products) asupra rigidității vasculare și miocardice. Alagebrium, inhibitorul formării AGE, (3-phenacyl-4,5-dimethyl-thiayolium chloride, ALT-711) este primul dintr-o nouă clasă de agenți terapeutici, care desfac legăturile încrucișate favorizate de AGE dintre proteinele din matricea interstițială. În studiile umane, alagebrium a redus semnificativ masa miocardului VS și a dus la o îmbunătățire evidentă a umplerii VS, concomitent cu creșterea toleranței la efort și a calității vieții pacienților cu IC cu FE >50% [21,22].

În consensul Societății Europene de Cardiologie din 2007, pe baza mai multor studii populaționale între anii 2003-2006 s-a concluzionat că prognosticul pacienților cu IC diastolică este același cu al celor cu IC sistolică. Odată spitalizați pentru decompensarea IC, pacienții cu IC diastolică au 50% șanse de reintrare în următoarele luni, rata mortalității anuale fiind de 5-6%, iar supraviețuirea la 5 ani este de 36%, aceeași cu cea a pacienților cu IC sistolică [2].

Se estimează că pacienții hipertensivi cu vârsta de 65 de ani și cu DD vor dezvolta IC pe parcursul următorilor 5 ani [41]. Astfel, tratamentul efektiv va stopa sau reduce potențialul număr de pacienți cu DD și va preveni dezvoltarea de IC [23].

Concluzii

Insuficiența cardiacă cu fracția de ejeție păstrată este o entitate clinică frecventă, asociată cu o rată crescută a morbidității și mortalității. Pentru diagnosticul DD și ICFEP sunt necesare criteriile specifice, confirmate prin investigații invazive sau non-invazive. Ecografia a adus informații importante legate de fiziopatologia DD și ICFEP, a rafinat metodele de diagnostic ale acestor entități, a devenit o modalitate curentă de cateterism cardiac non-invaziv, prin capacitatea sa de a determina parametrii funcției diastolice ventriculare.

Tratamentul ICFEP constă în identificarea cauzelor, ameliorarea simptomelor congestive și a factorilor precipitanți, neexistând un algoritm clar și o strategie ideală de tratament la acești pacienți.

Bibliografia:

1. Zile MR., Brutsaert D.L. New concepts in diastolic dysfunction and diastolic heart failure, part II: causal mechanisms and treatment. *Circulation*. 2002; 105: 1503-8
2. Paulus W. Et al. How to diagnose distolic heart failure: a consensus statement on the diagnosis oh heart failure with normal left ventricular ejection fraction by the Heart Failure and Echocardiography Associations of the European Society of Cardiology. *European Heart Journal*. 2007; 28(20):2539-2550
3. Redfield M.M., Jacobsen S.J, Burnett et al. Burden of sistolic and diastolic ventricular dysfunction in the community: appreciating the score of the heart failure epidemic. *JAMA* 2003, J.Am. Med. Assoc. 289: 194-202
4. Apstein CS., Morgan J.P. Cellular mechanism underlying left ventricular distolic dysfunction. *Left ventricular Diastolic Dysfunction and Heart Failure*. Philadelphia. Febiger. 1994: 3-24
5. Zile MR, Brutsaert D.L. New concepts in distolic dysfunction and diastolic heart failure, part I: diagnosis, prognosis and measuremets of diastolic function. *Circulation*. 2002; 105:1387-1393
6. Ingwell J.S. Energetics of the normal and failing human heart: focus on the creatine kinase reaction. *Adv. Org Biol*. 1998; 4: 117-141
7. Bronzweer J.G., Paulus W.J. Matrix cytoskeleton or myofilaments: which one to blame for diastolic left ventricular dysfunction? *Prog Cardiovasc Dis* 2005; 47(4): 276-84
8. Weber K.T, Brilla CG. Pathological hypertrophy and cardiac interstitium: fibrosis and renin-angiotensin- aldosterone system. *Circulation*. 1991; 83: 1849-1865
9. Cooper G. Cardiocyte cytoskeleton in hypertrophied myocardium. *Heart Failure Rev*. 2000; 5, 187-201
10. Susic D., Frohlich E.D. The aging hypertensive heart: a brief update: *Nat Clin Pract Cardiovasc Med* 2008; 5(2): 104-10
11. Muller- Brunotte R., Kahon T. et al. Myocardial fibrosis and diastolic dysfunction in patients with hypertension: results from the Swedish Irbesartan Left Ventricular Hypertrophy Investigation versus Atenolol (SILVHIA). *J Hypertens*. 2007; 25; 1958-1966

12. De Simone G., Kitzmann D.W., et al. Left ventricular concentric geometry is associated with impaired relaxation in hypertension: The Hyper Gen study. *Eur Heart J.* 2005; 26: 1039-1045
13. Diez J., Querejeta R., Lopez B. et al. Losartan- dependent regression of myocardial fibrosis is associated with reduction of left ventricular chamber stiffness in hypertensive patients. *Circulation* 2002; 2512-2517
14. Lopez B., Gonzales A. et al. The use of collagen- derived serum peptides for the clinical assessment of hypertensive heart disease. *J Hypertens* 2005; 23: 1445-1451
15. Linda Brookes MSc, Scott D., Solomon et.al. Diastolic Heart Failure and RAAS Inhibition, *Medscape Cardiology.* 2006; 10(2)
16. Voors AA.,de Jong RM. Treating diastolic heart failure. *Heart* 2008; 94:971-972
17. Grandi AM., Imperiale D, Santillo R. et al. Aldosterone antagonist improves diastolic function in essential hypertension. *Hypertension* 2002; 40: 647-652
18. Roongsritong C., Sutthian P. et al. Spironolactone improves diastolic function in the elderly. *Clin Cardiol.* 2005; 484-487
19. Bergstrom A., Andersson B., et al. Effect of carvedilol on diastolic function in patients with diastolic heart failure and preserved systolic function. Results of the Swedish Doppler-echocardiographic study (SWEDIC). *Eur J Heart Fail.* 2004; 6: 453-461
20. Aronson D., Cross- linking of glycosylated collagen in the pathogenesis of arterial and myocardial stiffening of aging and diabetes. *J Hypertens* 2003; 21 (1): 3-12
21. Bahlender JM., Franke S, Stein G, et al. Advanced glycation end-products and the kidney. *Am J Physiol Renal Physiol* 2005; 289: F645-659
22. Hartog JW, Voors AA et al. Clinical and prognostic value of advanced glycation and-products in chronic heart failure. *Eur Heart J.* 2007; 28(23): 2879-2885
23. Aurigemma GP, Gardin J., et al. Predictive value of systolic and diastolic function for incident congestive heart failure in the elderly. The Cardiovascular Health Study. *Am Coll Cardiol* 2001; 37:1042-8

COLECISTUL ÎN SISTEMUL BILIOPANCREATICODUODENAL (REVISTA LITERATURII)

GALLBLADDER IN THE BILLIARY PANCREATIC DUODENAL SYSTEM (LITERATURE REVIEW)

Suman Ala

*Asistent universitar, Catedra Chirurgie nr. 1 „Nicolae Anestiadi”,
cursul de endoscopie și chirurgie miniinvazivă, USMF „Nicolae Testimianu”*

Summary

Topicality of acute cholecystitis during the last decades is determined both by its high incidence and by many unsolved issues, including those related to mini-invasive techniques. Implementing mini-invasive technologies in the resolution of acute cholecystitis brings to attention various problems, such as optimal surgery term and extent. The studies in the field become more and more extensive, particularly reflecting the improving surgical techniques and their wider use in everyday surgical practice.

Key words: gall stone disease, acute biliary cholecystitis.

Rezumat

Actualitatea colecistitei acute în ultimele decenii este determinată atât de incidența ridicată, cât și de numărul mare de probleme nerezolvate, inclusiv cele legate de tehnicile mini-invazive. Implementarea tehnologiilor mini-invazive în rezolvarea colecistitei acute pune în discuție diverse probleme, cum ar fi termenele optime de intervenție chirurgicală, volumul ei la pacienții cu complicații periveziculare, cu coledocolitiază, la cei cu risc înalt anestezico-chirurgical. Studiile în domeniu devin tot mai ample, reflectând în special perfecționarea tehnicilor chirurgicale și folosirea lor mai largă în practica chirurgicală de zi cu zi.

Cuvinte cheie: calculi biliari, colecistita acută calculoasă.

Căile biliare extrahepatice au fost dintotdeauna o zonă sensibilă a chirurgiei. La moment ponderea patologiei biliare, în special a colecistitelor acute, în activitatea secțiilor de chirurgie rămâne relativ înaltă. Astfel, litiaza biliară constituie una dintre cele mai frecvente patologii abdominale, reprezentând 14% din numărul total al patologiilor abdominale, plasându-se pe locul doi după apendicita acută.

Conform unor date din literatura de domeniu, colecistitei acute îi revine locul trei (după apendicita acută și pancreatita acută) în structura morbidității chirurgicale sau chiar locul doi

în structura morbidității abdominale de urgență [1]. Mai mult ca atât, în contextul dat, unii autori afirmă că anume colecistitei acute îi revine primul loc [2].

În decursul ultimilor 30 de ani morbiditatea cauzată de litiaza biliară (LB) pe glob a crescut de trei ori. În ultimul deceniu colecistita a devenit problema nr. 1 în chirurgia gastroenterologică; colecistectomia se practică mai frecvent decât apendicectomia. Circa 20% din populația globului pământesc este deținătoare de calculi biliari, iar fiecare al doilea bolnav suportă operații pentru colecistită calculoasă acută sau cronică.

La al VI-lea Congres internațional al gastroenterologilor s-a relatat că 10% din populație este afectată de LB, care, prin răspândirea sa, cedează numai aterosclerozei [3, 4]. Prin urmare, litiaza biliară este evaluată și ca „maladie a secolului” [5], a civilizației și a bunăstării materiale. La persoanele de vârstă înaintată incidența litiazei biliare atinge 21 – 24,3%.

Litiaza biliară în majoritatea cazurilor favorizează instalarea colecistitei acute, ea se înregistrează la cca. 10% din populația planetei în ultimul timp cu o tendință de dublare cu fiecare deceniu. Totodată, formele complicate ale colecistitei acute variază între 8% și 23% [3, 6].

Cauzele complicațiilor abdominale grave de cele mai multe ori sunt formele distructive ale colecistitei acute (CA) – flegmonoasă, gangrenoasă, perforată, empiemul vezicular și al. [1, 7].

Așadar, multiple studii demonstrează că litiaza biliară este o afecțiune poli etiologică, cu manifestări clinice, fizio- și morfopatologice diferite. Totodată, aceasta este condiționată de vârsta, sexul, starea hormonală a individului, de patologiile comorbide și complicațiile din partea altor organe și sisteme, precum și de un șir de factori: zona (latitudinea) geografică, mediul ambiant, factorii nutriționali, modul de viață, ereditatea și al. Și epidemiologia litiazei biliare are legătură evidentă cu grupurile etnice [8].

Frecvența atât de înaltă a litiazei biliare în rândul populației, firește, duce și la creșterea incidenței formelor complicate ale acesteia care variază de la 8% la 35% [6, 9]. La fel, s-a demonstrat în repetate rânduri, că majoritatea pacienților cu litiază biliară, o constituie persoanele trecute de 60 de ani, la care maladia dată se asociază cu diverse afecțiuni, în primul rând, ale sistemelor cardiovascular și respirator.

Practica seculară demonstrează că tratamentul chirurgical al colecistitelor acute (în special al celor complicate), în fond, se acordă în regim de urgență sau de extremă urgență. Prin urmare, problema vizată capătă semnificație medico-socială deosebită [25]. Grație realizărilor științifice fundamentale ale tehnologiilor moderne, s-au înregistrat succese și în diagnosticul și tratamentul litiazei biliare [7, 10].

În etiologia LB se pune accent pe patru verigi principale: dereglări metabolice, prezența infecției în căile biliare, tulburări evidente în circulația bilei, în prim-plan, prin biliostază și hipertensiune biliară și dereglări din partea aparatului endocrin [5].

Bila reprezintă una dintre secrețiile tubului digestiv, ea se produce numai în ficat. Compoziția și proprietățile fizico-chimice ale acesteia sunt direct dependente de starea funcțională a ficatului și a căilor biliare.

Bila este un produs de secreție și excreție. Ea, pe de o parte, participă la digestie, pe de alta – la eliminarea din organism a unor substanțe (pigmenți biliari, săruri biliare, colesterol, lecitină, ioduri, bromuri, compuși anorganici, substanțe toxice și al.). Există bila coledociană (A), veziculară (B) și hepatică (C).

De menționat că bila veziculară are o vâscozitate mai înaltă în comparație cu bila A și C, ea conține mucină – secret al tunicii mucoase colecistice; prin resorbție veziculară de apă, concentrația bilei B crește de 5 – 10 ori în comparație cu cea a bilei C, concomitent crește indicele hidrogenic al ei – pH 6 – 7, în timp ce pentru bila hepatică indicele respectiv constituie 7,3 – 7,7.

Constituenți ai bilei cu rol digestiv sunt sărurile biliare – glicocolatul și taurocolatul de sodiu, care favorizează emulsificarea grăsimilor în tractul digestiv și contribuie la absorbția

acizilor grași a monogliceridelor, a vitaminelor liposolubile A, D, E, K și al.

Bilirubina rezultă din degradarea Hb, eliberată prin distrugerea fiziologică a hematiilor de către sistemul reticulo-endotelial. Scăderea concentrației sărurilor biliare favorizează precipitarea colesterolului în căile biliare.

Obstruarea căilor biliare duce la creșterea concentrației pigmentilor și a sărurilor biliare în sânge cu creșterea eliminării acestora prin urină, urmate de instalarea icterului mecanic.

Bila elaborată în perioadele interdigestive se cumulează în vezicula biliară, volumul mediu al căreia constituie cca 50 ml. Evacuarea bilei în duoden are loc prin relaxarea sfincterului Oddi și contracția musculaturii veziculare, produse prin mecanisme reflexe și umorale. Stimularea nervului vag produce relaxarea sfincterului Oddi și contracția musculaturii colecistului; componenta simpatică a sistemului nervos vegetativ – invers, asigură tonusul sfincterului Oddi și relaxarea musculaturii veziculei biliare.

S-a dovedit că bila dispune de capacități litogene mai pronunțate la pacienții cu coledocolitiază în comparație cu litiaza veziculară. Cercetările la temă au stabilit că litogenitatea bilei și respectiv proprietățile ei fizico-chimice, în mare parte, sunt condiționate de gradul alterărilor morfologice ale ficatului. Este vorba despre modificări distrofice ale hepatocitelor, de ciroza hepatică care favorizează litogeneza în căile biliare extrahepatice [11].

Astfel, modificări esențiale din partea proprietăților fizico-chimice ale bilei se depistează în cazurile de hipertensiune biliară precedată de instalarea coledocolitiază. Litogenitatea înaltă a bilei are ca răspuns formarea calculilor biliari (preponderent pigmentari și micști) nemijlocit în căile biliare extrahepatice [11].

Compoziția chimică a calculilor biliari variază mult în funcție de un șir de factori. Una dintre cele mai răspândite clasificări prevede existența calculilor: 1 – colesterinici, ei includ în componența lor 79 – 98% de colesterină, cu opacitate slabă (sau absentă) în razele Roentgen; sunt ușor solubili sub acțiunea dizolvanților speciali. 2 – calculi pigmentari, se evidențiază printr-un conținut înalt (50 – 60%) al sărurilor de calciu, care interacționează cu bilirubina. Drept urmare, în acest grup se deosebesc calculi pigmentari de culoare întunecată (neagră), cu dimensiuni relativ mici – 3 – 5 mm în diametru și structură amorfă; aceștia se caracterizează prin opacitate roentgenologică. Un alt subgrup – calculi de culoare brună; în componența lor predomină bilirubinatul de calciu, care pot atinge în diametru 35 mm, sunt fragili. 3 – calculi micști – includ în componența lor atât colesterină, cât și pigmenți biliari, aproximativ în proporții egale.

Unii investigatori descriu și calculi calcificați; în componența lor predomină sărurile de calciu; ei sunt insolubili, radiologic contrastanți. La fel, se știe că calculii, care persistă timp îndelungat, sunt supuși calcifierii, cu reducerea conținutului de colesterină [8].

În terapia de alternativă (conservatoare) a litiazei biliare identificarea genului de calculi biliari ar fi oportună, însă practic această problemă prezintă mari dificultăți deoarece metodele de identificare a structurii calculilor biliari, la moment, sunt imperfecte, cu erori frecvente în stabilirea rezultatului definitiv. La unul și același pacient pot coexista calculi cu diversă structură chimică, cu durată de formare diferită. Totuși drept marker

al stadiului de formare a calculilor biliari, în anumită măsură, poate servi colestanolul, care este precursor al colesterolului.

Conform multiplelor studii, sediul primar al calculilor biliari, în marea majoritate a cazurilor (97%), este colecistul, de unde ulterior ei migrează în calea biliară principală (CBP).

În legătură cu creșterea incidenței litiazei biliare cu fiecare an concomitent se majorează numărul cisto- și coledocolitiazelor și, firește, numărul operațiilor, inclusiv cu implicarea noilor tehnologii mini-invazive [31,32]. Ca urmare a situației vizate, se observă creșterea incidenței coledocolitiazelor reziduale, care numără 0,5 – 20% dintre cei operați [12].

Evoluția colecistitei devine impervizibilă: hipertensiunea biliară poate atinge valori înalte în scurt timp, cu generalizarea infecției, concomitent se agravează afecțiunile comorbide la pacienți. S-a stabilit corelația directă între nivelul hipertensiunii în colecist și gradul de distrucție a pereților. Aceste dereglări evoluează pe fundalul tulburărilor microcirculatorii parvenite în urma compresiunii vaselor sangvine. De aici și scăderea eficienței terapiei conservatoare a colecistitei – remediile farmacologice în cantități insuficiente pătrund în zonele alterate. O asemenea evoluție a patogeniei colecistitei îi impune pe unii investigatori să renunțe la terapia conservatoare în favoarea intervențiilor chirurgicale în termene precoce de la debutul maladiei [13].

Pentru colecistita acută este caracteristică hipertensiunea biliară. Ea poate să se refere numai la vezicula biliară, deși pot fi implicate în acest proces și alte segmente ale căilor biliare. De aici reiese și multiplele variante care caracterizează fiziopatologia colecistitei acute – cu sau fără implicarea canalului hepatocolodoc.

Implementarea tehnologiilor mini-invazive în rezolvarea colecistitei acute pune în discuție diverse probleme, cum ar fi termenele optime de intervenție chirurgicală, volumul ei la pacienții cu complicații periveziculare, cu coledocolitiază și la cei cu risc înalt anestezico-chirurgical. Una dintre complicațiile severe ale colecistitei acute este colecistita obstructivă secundară prin inclavarea concremenului biliar la nivelul coletului vezicular sau a ductului cistic. În așa mod, pe fundalul infectării conținutului veziculei biliare, se accelerează procesele distructive ale pereților acesteia.

În vezicula biliară, sub acțiunea factorilor etiologici, procesul inflamator poartă un caracter stadial – cataral, flegmonos, gangrenos. Ultimile două se atribuie formei distructive a colecistitei acute, influențând tactica terapeutică.

În funcție de timpul formării și sediul primar, calculii biliari se divid în: primari și secundari. Calculii primari de cele mai multe ori se formează în vezicula biliară, de unde pot migra în ductul hepatocolodoc. Ei pot avea sediu primar și în hepatocolodoc. Trebuie de remarcat faptul că coledocolitiază reziduală se referă la calculii biliari primari.

Calculii secundari sunt cei formați din nou în căile biliare sub acțiunea unui proces patologic, de exemplu, intervenția chirurgicală pe căile biliare [14].

Din colecist calculii biliari pot migra în canalul hepatocolodoc prin ductul cistic, ceea ce se observă de cele mai multe ori. Există și o altă cale de migrare – prin fistula colecistocolodociană, cunoscută sub denumirea de sindromul Mirizzi [15].

Calculii amplasați în hepatocolodoc, în funcție de origine, pot fi grupați în: litiază migrată (79,48%), litiază autohtonă (11,53%) și postoperatorie (8,97%) [16].

Litiaza biliară, în funcție de numărul calculilor, se subdivide în: solitară, puțin numeroasă și multiplă. Localizarea calculozelor biliare are loc mai des în coledocul retropancreatic și terminal, unde se poate complica cu pancreatită cronică și oddită stenozantă. Litiaza biliară, la fel, poate fi subdivizată în: microlitiază, noroi biliar care poate duce la împietruire canalară, urmată de stază, infecție biliară hepatică, leziuni supurative hepatice. Microlitiază poate fi multiplă, deseori inclavată în coledocul terminal, în ampula Vater sau în diverticule retropancreatice; ea este dificil de rezolvat la vârstnici, tarați cu insuficiență hepato-renală.

Modificările morfologice ale căilor biliare reprezintă o suferință îndelungată; ele au loc la diferite niveluri ale căilor biliare, unde predomină inflamația cronică a veziculei biliare, deseori ajungând până la colecistită scleroatrofică. Cisticul, lărgit prin pasajul repetat al calculilor biliari, practic se poate disființa, cu „echivalența de fistulă bilio-biliară”. Pot fi și fistule constituite, care necesită plastia defectului hepatocolodocian. În 89,7% dintre cazuri dilatarea CBP duce la instalarea pancreatitei cronice cefalice, odditei scleroase [14].

Printre factorii care favorizează formarea calculilor biliari trebuie menționați: staza biliară, inflamația microbiană, dereglări metabolice și ale funcțiilor sistemului biliar și al. Același rol îl au și factorii predispozanți și de risc: sexul, vârsta, constituția corporală, ereditatea, apartenența rasială, regimul alimentar, alergii, disbacterioza, gestația și al.

După cum menționau M. Hulubescu și coaut. (1990), cea mai frecventă complicație a litiazei biliare, cu care se confruntă orice serviciu de chirurgie, este colecistita acută. În aproape toate cazurile chirurgicale soluția este colecistectomia. Deși un număr relativ mic de cazuri poate fi rezolvat și prin colecistostomie; este vorba despre cazuri particulare – bolnavi de vârstă senilă, tarați [19].

B.3. Тотиков și coaut. (2005) sistematizează cauzele – generale și locale, care la vârstnici și senili (60 – 89 de ani), cu risc anestezico-chirurgical înalt, impun colecistostomia. După cum afirmă autorii, la grupurile respective de vârstă se observă o prevalență a complicațiilor locale în raport cu cele generale – 8,7% versus 3,5% [2].

În repetate rânduri au fost analizați factorii și circumstanțele, care fac dificilă colecistectomia laparoscopică și impun aplicarea metodei deschise sau alte reintervenții [20]. Rata de aplicare variază mult în funcție de perioada cronologică a stabilirii acesteia, cât și de un alt șir de factori: vârsta pacienților, coafectările viscerale secundare, forma colecistitei acute, posibilitățile de diagnosticare și, nu în ultimul rând, experiența echipei operatorii în chirurgia laparoscopică [20].

Rata de aplicare crește în colecistectomiile laparoscopice dificile – 6,5% conform datelor N. Barcan și coaut., (2006) în comparație cu 3,14% raportate de A. Cotârleț și coaut (2006) [20, 21].

Așadar, colecistectomia laparoscopică poate fi efectuată în condiții de siguranță la marea majoritate a bolnavilor cu colecistită litiazică acută, inclusiv și complicată.

Astfel, în literatura de specialitate există noțiunea „colecistectomia laparoscopică dificilă”. În acest context dificultăți prezintă colecistita acută (73%), cele datorate cirozei hepatice și/sau hepatomegaliei (18%), sindroamele aderențiale intra-abdominale (3,8%), colecist sclero-atrofic (3,2%), anomalii anatomice canaliculare și vasculare (2%) și al.[21]. După cum

relatează autorii sus-citați, rata conversiei în colecistectomiile laparoscopice dificile a constituit 6,5% în raport cu 3,1% conversie în colecistectomiile laparoscopice care nu se atribuie la cele dificile; la fel și numărul complicațiilor diferă – 3,74% – în colecistectomiile laparoscopice dificile și 1,65% din cazurile așa-numite „nedificile”.

Conform relatării M. Stancu și coaut. (2007), colecistita calculoasă cronică are o incidență mult mai înaltă (92,8%) în raport cu colecistita acută (6,4%). În studiul sus-citat 0,8% din cazuri au revenit carcinomului de colecist. Ca și în multe alte comunicări, predomină evident numărul femeilor afectate prin colecistită în raport cu cel al bărbaților – 79,4% și 20,6% respectiv [17].

Histologic predomină colecistita ulceroasă cronică, ei revenindu-i 44,1% din cazuri, au urmat apoi formele nespecifică – 25,6%, erozivă – 8,7%, sclero-atrofică – 7,3% și polipoidă – 4,6%. În 8% dintre cazuri colecistita cronică evolua pe fundalul exacerării procesului inflamator. Din 3901 cazuri examinate de către autorii citați, formei gangrenoase a colecistitei îi reveneau 1,2%, cele granulomatoase – 0,1% și cele ulcero-hemoragice 0,2%. Referitor la carcinomul de colecist, din 32 de cazuri 26 (81,3%) erau la femei și 6 cazuri (18,7%) – la bărbați – moment remarcabil care trebuie luat în calcul în diagnosticul și tratamentul afecțiunilor veziculei biliare.

Inflamația cronică a colecistului se poate asocia cu stări precanceroase: hiperplazie cistică – 7,8%, metaplazie – 5%,

displazie – 0,4%; cea din urmă se poate manifesta prin formele: simplă, moderată, severă.

În instalarea formelor distructive ale colecistitei acute au importanță următorii factori etiopatogenetici: obstrucția cisticultului, dereglări de eliminare a bilei din colecist, hipertensiunea biliară veziculară, ischemia pereților veziculei biliare, dezvoltarea intensă a microflorei patogene și condiționat patogene în căile biliare și al. [18].

Astfel se crează premise pentru pătrunderea infecției în organele adiacente veziculei biliare și în cavitatea peritoneală liberă, cu instalarea noilor complicații ale colecistitei acute [19].

Revenind la dereglările microcirculatorii în peretele vezicular, la starea de ischemie a lui, trebuie de menționat că pe un asemenea fundal apar focare de țesuturi necrozate – virtuale locuri de perforație a colecistului. Aceste procese patologice evoluează mai activ la vârstnici și senili [22]. Cele menționate se pot complica cu ocluzia arterei cistice, urmată de dereglări circulatorii în întregul ei bazin [22].

Și totuși numărul complicațiilor intra- și postoperatorii, inclusiv și al celor care necesită reintervenții chirurgicale, rămâne relativ înalt (11,3 – 33,1%), precum și incidența letalității (2,4 – 45%) [6].

Printre problemele nerezolvate pot fi numite tactica intervențiilor și termenele de efectuare a acestora în funcție de debutul maladiei sau a acutizării ei, indicațiile și contraindicațiile tratamentului mini-invaziv. Însuși noțiunea „colecistită acută complicată” necesită unele concretizări sau interpretări ținând cont de informația la temă acumulată în ultimul deceniu.

Bibliografie

1. Прудков, М.И., Столин, А.В., Кармацких А.Ю. Экспресс – диагностика гнойно-деструктивных форм острого калькулезного холецистита. Хирургия, 2005; 5: 32 – 34.
2. Тотилов, В.З., Слепушкин, В.Д., Кибизова А.Э. Хирургическая тактика при деструктивном холецистите у больных желчного и старческого возраста. Хирургия, 2005; 6: 20 – 23.
3. Каримов, Ш.И., Ким, В.Л., Кротов Н.Ф. и др. Малоинвазивные вмешательства при желчнокаменной болезни. Хирургия, 2000; 10: 24 – 27.
4. Ветшев, П.С., Чилингари, К.Е., Ипполитов Л.И. и др. Хирургический стресс при различных вариантах холецистэктомии. Хирургия, 2002; 3: 4 – 10.
5. Ермолов, А.С., Упырев, А.В., Иванов П.А. Хирургия желчнокаменной болезни: от пройденного к настоящему. Хирургия, 2004; 5: 4 – 9.
6. Луцевич, Э.В., Уханов, А.П., Семенов М.В. Эндоскопическая хирургия желчнокаменной болезни. М. – Великий Новгород, 1999, 130 с.
7. Бударин, В.Н. Экстренная лапароскопическая холецистэктомия (особенности, результаты). Эндоскопическая хирургия, 2001; 3: 11 – 12.
8. Таджиев, И.Я. Современные концепции патогенеза холелитиаза. Клиническая медицина, 1991; 4: 110 – 113.
9. Edlund, G., Ljungdahl, M. Acute cholecystitis in the elderly. Am. J. Surg., 1990; 159 (4): 414 – 416.
10. Майстренко, Н.А., Струков, В.В. Холедохолитиаз. Санкт-Петербург, ЭЛБИ – СПб, 2000, 285 с.
11. Арипов, У.А., Арипова, Н.У., Магруппов Б.А. и др. Литогенность желчи у больных желчнокаменной болезнью с различными морфологическими изменениями в ткани печени. Хирургия, 2002; 2: 21 – 22.
12. Millat, B., Atger, J., Deleuze A. et al. Laparoscopic treatment for choledocholithiasis: a prospective evaluation in 247 consecutive unselected patients. Hepatogastroenterology, 1997; 44; 13: 28 – 34.
13. Eitan, A., Toledano, C., Rivlin E. et al. Early vs delayed cholecystectomy for acute cholecystitis. Harefuah., 1991; 120 (6): 319 – 323.
14. Juvara, I. și al. Abordul primar al căii biliare principale pentru litiază. Chirurgia (București), 1986; 2: 113 – 123.
15. Hotineanu, V., Ferdohleb, A., Hotineanu, A. și al. Tactica chirurgicală contemporană în sindromul Mirizzi. Arta Medica, 2007; 4 (25): 23, B5.
16. Grădinaru, V., Șeicaru, T., Dumitrescu Gr. și al. Particularități de diagnostic și tratament chirurgical în angiocolitele acute litiazice. Chirurgia (București), 1986; 35; 4: 263 – 274.
17. Stancu, M., Cărunțu, I – D., Giuscă S., Dobrescu G. Hyperplasia, metaplasia, displasia and neoplasia lesions in chronic cholecystitis – a morphologic study. Romanian Journal of Morphology and Embriology, 2007; 48 (4): 335 – 342.
18. Franci, M.E.Jr., Vancaille, T.G., Daniel C. Is laparoscopic cholecystectomy applicable to patients with acute cholecystitis? J. Laparoendosc. Surg. 1992; 2 (3): 159 – 163.
19. Grande, M., Troquati, A., Farinon A.M. Wound infection after cholecystectomy. Correlation between bacteria in bile and wound infection after operation on the gallbladder for acute and chronic gallstone disease. Eur. J. Surg., 1992; 158 (2): 109 – 112.
20. Cotârlet, A., Ivan, I., Anghel R. și al. Conversii și reintervenții în colecistectomia laparoscopică. Rev. Medico-Chirurgicală a Societății de medici și naturaliști din Iași. 2006, vol. 110, nr.4, supl. 1, p. 43.
21. Barcan, N., Palade, V., Gunea Fl. și al. Colecistectomia celioscopică dificilă. Rev. Medico-Chirurgicală a Societății de medici și naturaliști din Iași. 2006, vol. 110, nr. 4, supl. 1, p. 42.
22. Лозовой, А.В. Малоинвазивные технологии в лечении осложненного холецистита. Автореф. канд. дис. Волгоград, 2002.

POLIPII VOCALI: ASPECTE CLINICE, MORFOLOGICE ȘI IMUNOHISTOCHIMICE (REVISTA LITERATURII)

VOCAL POLIPS: CLINICAL, MORPHOLOGICAL AND IMMUNOHISTOCHEMICAL ASPECTS (LITERATURE REVIEW)

Vasile CABAC¹, Lilia SCUTELNIC²

¹- d.ș.m, conf. universitar, șef Clinică ORL, IMSP SCM „Sfânta Treime”

²- medic rezident, Catedra Otorinolaringologie USMF „N. Testemițanu”

Rezumat

Afecțiunile benigne ale corzilor vocale, problemă importantă și dificilă a otorinolaringologiei, pot evolua sub diferite forme clinico-morfologice: localizate sau difuze. Unele leziuni au caracter recidivant cu evoluție îndelungată și imprevizibilă, adesea cu dereglarea funcțiilor respiratorii sau fonatorii. Disfonia este simptomul clinic cel mai frecvent al afecțiunilor laringiene. Pentru a produce un sunet clar și curat, corzile vocale trebuie să vină împreună cu o tensiune minimă, vibratoare cu un debit respirator moale. Producerea vocii incorecte implică faptul că corzile vocale trebuie să vibreze sub acțiunea tensiunii excesive. Dacă tensiunea de aducție înaltă este prezentă, este necesară o presiune respiratorie mai mare pentru a face corzile vocale să vibreze. Această condiție induce inflamație și schimbări morfologice permanente în corzile vocale, care conduc la apariția anumitor leziuni.

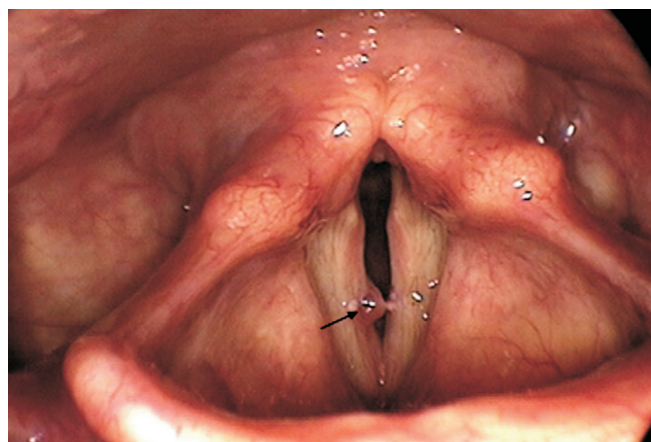
Summary

The Benign vocal cord disorders, its important and difficult problem in the Otorhinolaryngology and may evolve in different clinical and morphological forms: localized or diffuse. Some lesions are recurrent in nature with long and unpredictable developments, often with respiratory disorders or phonatory functions. Dysphonia is the most common clinical symptoms of laryngeal disease. To produce a crisp and clean vocal cords to come together with a voltage, vibrating with a mild respiratory flow. Incorrect vocal production implies that the vocal cords to vibrate under the action of excessive blood, If high voltage is present adduction, respiratory pressure is needed to make more vocal cords vibrate. This condition induces inflammation and morphological changes permanent vocal cords, which give rise to some lesion.

Introducere

Polipii vocali sunt formațiuni benigne, rotunde, pediculate ale corzilor vocale care pot fi unilaterale sau bilaterale. Ele au aspect translucid și o suprafață externă netedă (figura 1).

În funcție de mărimea lor și sediul de implantare, ele pot compromite serios calitatea vocii [1]. Mai mulți factori pot fi responsabili pentru dezvoltarea polipilor vocali, cum ar fi abuzul vocal excesiv, infecțiile cronice ale căilor respiratorii superioare, alerggia, fumatul, și refluxul gastroesofagian [2]. Fiziopatologia sa implică traumatisme vasculare, secundare traumelor vocale acute sau cronice, urmate de sângerare, exsudație de fibrină, tromboză și proliferarea capilarelor [1, 3]. Unii autori subliniază că aceste modificări nu sunt specifice pentru polipii vocali, acestea sunt de asemenea, observate și în nodulii vocali și edemul Reinke [4, 5]. Studiarea diapozitivelor histologice a acestor leziuni au considerat constatările cele mai marcate de noduli vocali ca fiind: îngroșarea membranei bazale, fibroza corionului, edem și parakeratoza epitelului [6, 8]. Edemul, fibroza, și proliferarea vasculară au prevalat în polipii vocali [7]. În edemul Reinke, s-a observat o predominantă a îngroșării membranei bazale, edemul corionului, supra-aglomerarea vaselor și fibroză [8, 9]. Utilizarea microscopiei electronice pentru a studia leziunile benigne laringiene, poate identifica chiar și modificări epiteliale foarte subtile, ca structuri anormale de-a lungul membranei bazale și pierderea aderenței sau puncte de discontinuitate, lărgirea joncțiunii intercelulare [14, 15]. Aceste leziuni sunt ultrastructurale cauzate probabil de coliziunile



Figură 1. Polip pe coarda vocală dreaptă (imagine endoscopică)

bruște vocale sau în timpul abuzului vocal [13]. Studiul de față se extinde asupra cercetărilor polipilor vocali și discută aspecte clinice ale acestui tip de leziune.

Scopul lucrării este de a studia modificările morfologice și imunohistochimice ce au loc în corzile vocale, în cazul apariției afecțiunilor laringiene, cu ajutorul unor metode microscopice contemporane.

Rezultate și discuții

Polipii vocali se găsesc aproape exclusiv la pacienții adulți, corespunzător la vârsta la care oamenii folosesc vocile lor mai

intens în activitățile lor profesionale [13, 14, 15]. Există o ușoară predominare acestor leziuni la femei [14]. Polipii vocali sunt găsiți frecvent în timpul examinărilor endoscopice la profesori și oameni care fac abuz vocal. Aceste înregistrări pot explica originea acestor leziuni [16, 17]. Traume vocale repetate în activități profesionale, refluxul gastroesofagian și infecțiile respiratorii sunt responsabile de procesul inflamator care afectează mucoasa laringiană, care predispon pacientul la dezvoltarea leziunilor laringiene [18, 19]. Pe lângă polipi vocali, alte leziuni laringiene au fost diagnosticate la pacienții cu reflux gastroesofagian cum ar fi îngroșarea epitelială, pahidermia posterioară a glotei, edem, hiperemie, pseudosulcus, granuloame, și leucoplazie [22, 23]. Au fost relatate simptome gastroesofagiene de către pacienții cu polipi vocali. Unii autori, subliniază importanța tratării refluxului gastroesofagian pentru un tratament de succes al leziunilor laringiene [24].

Kantas și alți autori au evaluat 112 pacienți cu reflux gastroesofagian, care au avut leziuni laringiene (edemul Reinke, noduli și polipi vocali) [28, 29]. Ei au folosit inhibitori ai pompei de protoni la 50% dintre acești pacienți înainte de operație, iar în aceste cazuri, ei au observat mai puține complicații postoperatorii, și un număr mai mic de leziuni laringiene recidivante [29, 31]. Fang și alți autori au investigat prezența *Helicobacter pylori* la 53 de pacienți ce prezentau afecțiuni laringiene: 20 au avut noduli vocali și 33 au avut polipi vocali. Ei au descoperit bacterii în 24,5% din cazuri, și toate au avut polipi vocali [32]. Astfel rezulta posibilă participarea bolilor tractului digestiv în originea acestor leziuni [33, 34]. Tabagismul a fost subliniat de asemenea ca un factor causal important în leziunile vocale, în special în edemul Reinke și polipii vocali [35, 36].

Examenul histologic cu microscopia luminiscentă a detectat un epiteliu hiperplastic, cu edem în lamina proprie și congestiunea și proliferare vasculară [4,17]. Pe lângă aceste modificări sau mai identificate: îngroșarea membranei bazale, inflamație și fibroză în unele secțiuni ale laminei proprii [8,12,13].

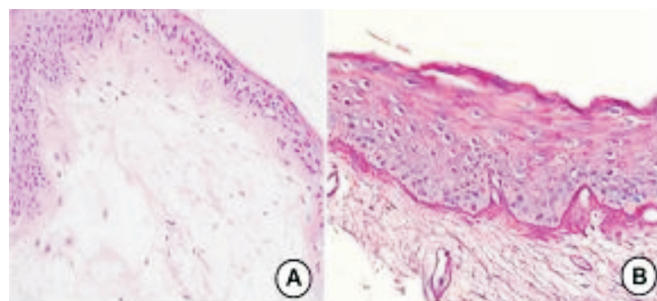


Figura 2. Polip vocal. A. lamina propria extinsă de edemul subepitelial. B. membrana bazală îngroșată.

Scanarea prin microscopie electronică: în majoritatea diapozitivelor studiate epitelium de acoperire păstrează un aspect dantelat și pe suprafața acestuia a existat un număr mare de celule de descumare [18, 19, 20].

Microscopie electronică de transmisie: în unele exemplare epitelium a fost similar celui normal cu proeminarea microviliilor, în celelalte – epitelium hiperplastic cu suprafață netedă fără microvili, spațiile intercelulare extinse umplute cu substanță amorfă [3, 4, 13]. Tranziția între epitelium și lamina proprie a avut aspect variat. În câteva diapozitive membrana bazală a fost delicată și bine definită, foarte similară la normal, iar în altele, a existat o rețea densă de fibre de colagen plasată paralel cu membrana bazală (fig. 3D) [21, 23, 24].

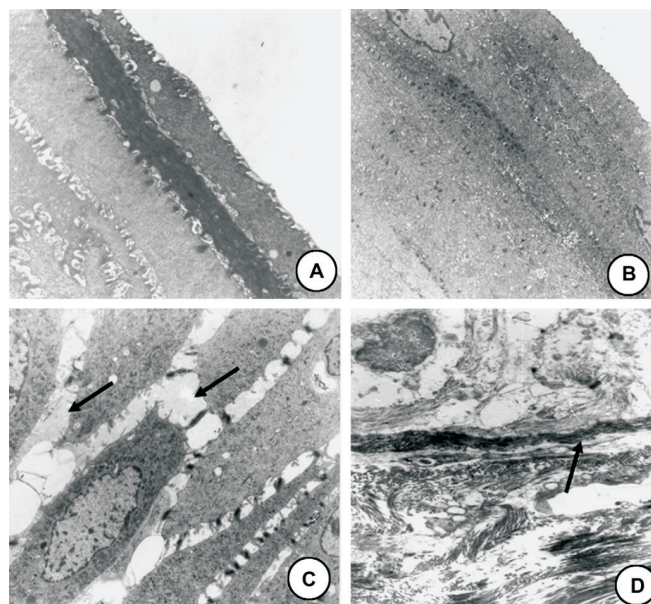


Figura 3. Polip vocal. A. epitelium de suprafață normal, cu celule plate și juxtapuse în straturile distale. B. epitelium hiperplastic cu reducerea microviliilor. C. spații intercelulare ocupate de material amorf (săgeți), lărgirea spațiului intercelular. D. concentrația densă de fibre de colagen chiar sub membrana bazală (săgeată) a fost folosită TEM.

Numai într-un singur polip vocal s-a observat îngroșarea laminei reticulare în regiunea subepitelială, dezorganizarea celulelor membranei bazale [5, 6, 7]. Membrana bazală nu a fost atât de bine definită în anumite zone, ea a fost umbrărită de depozite de materie, cu pierderea aderenței, care a format structuri rotunde, similare veziculelor; cu toate acestea, nu par să aibă un conținut de lichid în interior [26, 27]. Distribuția de colagen și fibre elastice în lamina proprie nu a fost modificată, printre acestea sau evidențiat fibroblaste rare și celule inflamatorii [28].

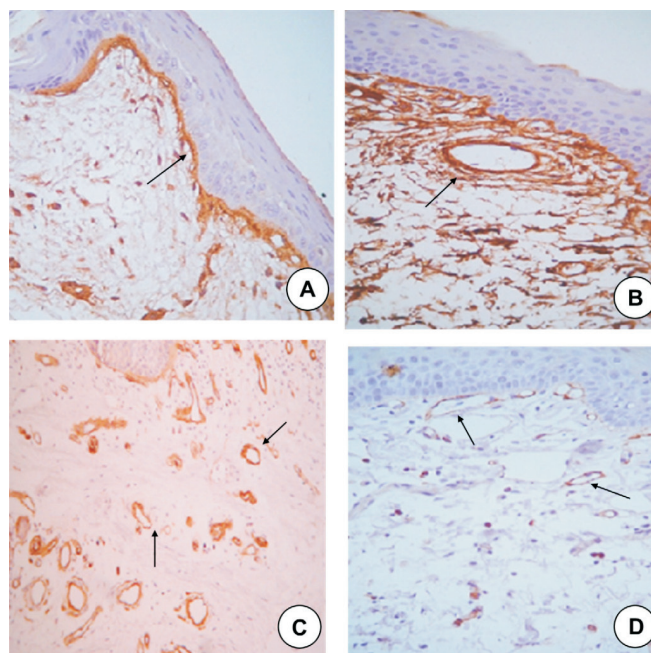


Figura 4. Polipi Vocali. A și B. impregnare pe membrana bazală și în jurul vaselor, cauzate de depozitele de fibronectina în următoarele regiuni. C și D. impregnare de laminina și colagen IV, în jurul vaselor. A fost folosită tehnica imunohistochemică.

Studiul imunohistochimic. Fibronectina a fost mai evidentă în jurul vaselor decât pe membrana bazală sau pe lamina proprie (fig. 4A și B). Anticorpi antilaminin și anticolagen IV au fost observați la 90.6% din endoteliul vaselor (figura 4C și D) [18, 19, 21, 29].

Într-un recent studiu imunohistochimic, a fost evaluat factorul de permeabilitate vasculară în polipii vocali și noduli. S-au găsit reacții pozitive în 51.35% din polipii vocali, sugerând că prezența acestui factor în mucoasa laringiană ar putea fi responsabil de dezvoltarea unei sau altei leziuni [30, 31]. Când s-a studiat sub SEM, polipii vocali arată o creștere de celule de descumare pe suprafața mucoasei, cauzată de impactul traumatic care apare în timpul coliziunii vocale [4, 6, 16, 34]. Suprafața mucoasei poate fi, de asemenea, netedă și întinsă, din cauza edemului submucoasei. TEM adaugă unele informații privind analiza morfologică, cum ar fi o extindere a spațiilor intercelulare cauzate de infiltrarea de fluide, care foarte probabil provine de la edemul epitelului [35, 36]. Pe lângă această modificare, mai apare și pierderea aderenței membranei bazale și o rețea densă de fibrină subepitelială, produsă de fibroblaste, care sunt prezente în număr mare pe lamina proprie, participante

în mecanismele de reparare a țesuturilor [12, 13, 37]. Huang a confirmat faptul că citoplasma acestor fibroblaste sunt pline de organite, ceea ce indică activitatea intensă celulelor și că aceste celule sunt înconjurate de celule inflamatorii, frecvent observate în lamina proprie a polipilor vocali [38, 39].

Concluzii

1. În polipii vocali, modificările morfologice au fost fondate în principal, în lamina proprie ca edem, proliferarea vaselor de sânge, precum și inflamație.

2. Analiza ultrastructurală a membranei bazale arată pierderea aderenței în unele zone și o rețea densă subepitelială de fibre de collagen.

3. Proliferarea vasculară în lamina proprie este ușor de identificat prin tehnici imunohistochimice care pigmentează anti-fibronectina, antilaminina, și anticorpii anti-colagen IV în endoteliul vaselor.

4. Toate aceste modificări histologice au ca principală cauza traumatismele vocale, asociate cu efectele nocive ale fumatului, refluxului gastro-esofagian, și infecțiilor căilor respiratorii superioare.

Bibliografie

- BEHLAU M, MADAZIO G, PONTES P. Disfonias Organofuncionais. In: BEHLAU M, ed. *Voz: o livro do especialista*. Rio de Janeiro: Revinter; 2001:295-341.
- MICHAEL MJ. Update on the etiology, diagnosis, and treatment of vocal fold nodules, polyps, and cysts. *Curr Opin Otolaryngol Head Neck Surg*. 2003;11:456-461.
- KANTAS I, BALATSOURAS DG, KAMARGIANIS N, KATOTOMICHELAKIS M, RIGA M, DANIELIDIS V. The influence of laryngopharyngeal reflux in the healing of laryngeal trauma. *Eur Arch Otorhinolaryngol*. 2009;266:253-259.
- KAMBIC V, RADSEI Z, ZARGI M, ACKO M. Vocal cord polyps: incidence, histology and pathogenesis. *J Laryngol Otol*. 1981;95:609-619.
- DIKKERS FG, NIKKELS PGJ. Benign lesions of the vocal folds: histopathology and phonotrauma. *Ann Otol Rhinol Laryngol*. 1995;104:698-703.
- REMACLE M, LAGNEAU E, DOYLEN A, MARBAIX E. Exudative laryngeal diseases of Reinke's space. *Ann Otolaryngol Chir Cervicofac*. 1995;109:33-38.
- GARCIA ALVAREZ CD, CAMPOS BANALES ME, LOPES CAMPOS D, RIVERO J, PERES PINERO B, LO'PES AGUADO D. Polyps, nodules and Reinke edema. An epidemiological and histopathological study. *Acta Otolaryngol Esp*. 1999;50:443-447.
- REMACLE M, DEGLOS JC, DELOS M. Exudative lesions of Reinke's space. An anatomopathological correlation. *Acta Otorhinolaryngol Belg*. 1996;50: 253-264.
- VOLIC SV, KAPLAN I, SEIWERTH S, IBRAHIMPASIC T. Extracellular matrix of Reinke's space in some pathological conditions. *Acta Otolaryngol*. 2004;124: 505-508.
- DIKKERS FG, HULSTAERT CE, OOSTERBAAN JA, CERVERA-PAZ FJ. Ultrastructural changes of the basement membrane zone in benign lesions of the vocal folds. *Acta Otolaryngol (Stockh)*. 1993;113:98-101.
- JOHNS MM. Update on the etiology, diagnosis, and treatment of vocal fold nodules, polyps, and cysts. *Curr Opin Otolaryngol Head Neck Surg* 2003;11:456-61.
- MARCOTULLIO D, MAGLIULO G, PIETRUNTI S, et al. Exudative laryngeal diseases of Reinke's space: a clinicohistopathological framing. *J Otolaryngol* 2002;31:376-80.
- DIKKERS FG, NIKKELS P. Benign lesions of the vocal folds: histopathology and phonotrauma. *Ann Otol Rhinol Laryngol*. 1995;104:698-703
- CECATO SB, COSTA KS, GARCIA RID, HADDAD L, ANGELICO JUNIOR FV, RAPOPORT P. Vocal cord polyps: clinical and surgical aspects. *Rev Bras Otorrinolaringol*. 2002;68:543-548.
- WALLIS L, JACKSON-MENALDI C, HOLLANDW, GIRALDO A. Vocal fold nodule vs. vocal fold polyp: answer from surgical pathologist and voice pathologist point of view. *J Voice*. 2004;18:125-129.
- GRAY SD, CHAN KJ, TURNER B: Dissection plane of the human vocal fold lamina propria and elastin fibre concentration. *Acta Otolaryngol (Stockh)* 2000, 120:87-91.
- WU P, LIU T, ZHENG M, CHEN J. Expression of vascular permeability factor in human vocal cord polyps. *Lin Chuang Er Bi Yan Hou Ke Za Zhi*. 2006;20: 839-841.
- GRAY S, TITZEL I. Histologic investigation of hyperphonated canine vocal cords. *Ann Otol Rhinol Laryngol*. 1988;97:381-389.
- PASTUSZEK P, KRECICKI T, ZALESKA-KRECICKA M, JELEN M, RAK J, KRAJEWSKA B. Histological and electron microscopic investigation of Reinke's edema. *Pol J Pathol*. 2003;54:61-64.
- CERVERA-PAZ FG, DIKKERS FG. Ultraestructura y patogenia de las lesiones fonatorias de las cuerdas vocales. *Acta Otorrinolaringol Esp*. 1994;45: 261-265.
- GRAY SD, HAMMOND E, HANSON DF. Benign pathologic responses of the larynx. *Ann Otol Rhinol Laryngol*. 1995;104:13-18.
- HUANG DY, YANG WY, SUN JH, HAN DY. Electron microscopic observation of vocal fold polyps. *Zhonghua Er Bi Yan Hou Tou Jing Wai Ke Za Zhi*. 2008;43:287-290.
- COUREY M, SCOTT MA, SHOHET JA, OSSOFF RH. Immunohistochemical characterization of benign laryngeal lesions. *Ann Otol Rhinol Laryngol*. 1996;105:525-531.
- MARTINS RHG, FABROAT, DOMINGUESMAC, DEFAVER J, SILVA RA. Vocal fold nodules: morphological and immuno-histochemical investigations. *J Voice* 2009; in press.
- HSU SM, RAINE L, FANGER H. Use of avidin-biotin-peroxidase complex (ABC) in immunoperoxidase techniques: a comparison between ABC and unlabeled antibody (PAP) procedure. *J Histochem Cytochem*. 1981;29:577-580.
- FUESS VLR, LORENZ MC. Disfonia em professores do ensino municipal: prevalência e fatores de risco. *Rev Bras Otorrinolaringol*. 2003;69: 807-818.
- RICHTER JE. Review article: extraesophageal manifestations of gastro-esophageal reflux disease. *Aliment Pharmacol Ther*. 2005;22:70-80.
- FANG TJ, LEE LA, LI HY, YANG C, HUANG CG. Helicobacter pylori colonization in the larynges of patients with hoarseness. *Laryngoscope*. 2008;118: 389-393.
- THIBEAULT SL, MERRILL RM, ROY N, GRAY SD, SMITH EM. Occupational risk factors associated with voice disorders among teachers. *Ann Epidemiol*. 2004;14:786-792.
- MUNIER C, KINSELLA R. The prevalence and impact of voice problems in primary school teachers. *Occup Med*. 2008;58:74-76.
- KOUFMAN JA, AMIN MR, PANETTI M. Prevalence of reflux in 113 consecutive patients with laryngeal and voice disorders. *Otolaryngol Head Neck Surg*. 2000;123:385-388.
- KOUFMAN JA, BELAFSKY PC. Unilateral or localized Reinke's edema (pseudocyst) as a manifestation of vocal fold paresis: the paresis podule. *Laryngoscope* 2001, 111:576-580.
- MARCOTULLIO D, MAGLIULO G, PIETRUNTI S, SURIANO M: Exudative laryngeal diseases of Reinke's space: a clinicohistopathological framing. *J Otolaryngol* 2002, 31:376-380.
- COUREY MS, SHOHET JA, SCOTT MA, OSSOFF RH: Immunohistochemical characterization of benign laryngeal lesions. *Ann Otol Rhinol Laryngol* 1991, 105:525-531.

STUDII CLINICE

ЧАСТИЧНОЕ ИНГИБИРОВАНИЕ ОКИСЛЕНИЯ ЖИРНЫХ КИСЛОТ УВЕЛИЧИВАЕТ ПЕРЕНОСИМОСТЬ ФИЗИЧЕСКОЙ НАГРУЗКИ У ПАЦИЕНТОВ С БОЛЕЗНЬЮ ПЕРИФЕРИЧЕСКИХ АРТЕРИЙ: ИССЛЕДОВАНИЕ МИЛДРОНАТА**PARTIAL INHIBITION OF FATTY ACID OXIDATION INCREASES EXERCISE TOLERANCE IN PATIENTS WITH PERIPHERAL ARTERIAL DISEASE: A STUDY OF MILDRONATUM**

Вилнис Дзерве^а, Даце Матисоне^а, Индулис Кукулис^а, Ивета Минтале^а, Эдвинс Лиетувиетис^б, Дайнис Криевиньш^б, Айгарс Лацис^б, Гунарс Меднис^б, Юрис Ритс^б, Марцис Гединьш^б, Каспарс Кисис^б, Валерий Александрович^б, Сергей Ковалёв^б

^а Исследовательский институт кардиологии, Латвийский университет, Рига, Латвия

^б Клиническая университетская больница им. П. Страдина, Рига, Латвия

Краткий обзор

Целью исследования являлось оценить эффективность и безопасность лечения милдронатом (1 г/день) в сочетании со стандартной терапией в отношении переносимости физической нагрузки у пациентов с болезнью периферических артерий (БПА).

Дизайн и методика: Испытание являлось проспективным, рандомизированным, двойным слепым, плацебо-контролируемым исследованием II фазы с двумя группами лечения. В целом исследование включало 62 пациента мужского и женского пола с БПА и перемежающейся хромотой в качестве ограничивающего фактора для физической нагрузки (тестирование на бегущей дорожке). Период наблюдения составил 33 недели: 5-недельный вводный период плюс 24 недели рандомизированной терапии с последующим 4-недельным контрольным периодом.

Результаты: Средний показатель изменений абсолютного расстояния перемежающейся хромоты (ACD) в ходе тестирования на бегущей дорожке в группе милдроната после 24 недель лечения составил $231,22 \pm 179,02$ метра, в то же время в группе пациентов, получавших плацебо, этот показатель в среднем составил $126,67 \pm 120,72$ метра. Разница между группами лечения была существенной (p -значение = 0,026).

Средний показатель изменений начального расстояния перемежающейся хромоты (ICD) до и после 24 недель двойного слепого лечения в ходе тестирования на бегущей дорожке в группе милдроната составил $123,93 \pm 114,73$ метра, в то же время в группе пациентов, получавших плацебо, этот показатель в среднем составил $50,30 \pm 62,56$ метра. Разница между группами лечения была существенной (p -значение = 0,033).

Средний показатель изменений ACD со времени визита T24 (24 недели лечения) до одного месяца после прекращения лечения (визит PT) в ходе тестирования на бегущей дорожке в группе милдроната составил $19,68 \pm 85,58$ метра, в то же время в группе пациентов, получавших плацебо, этот показатель в среднем составил $-31,43 \pm 79,17$ метра. Разница между группами лечения была существенной (p -значение = 0,032).

Заключение: Исследование подтверждает превосходство лечения милдронатом (1 г/день) по сравнению с плацебо, в сочетании со стандартной терапией, в улучшении переносимости физической нагрузки у пациентов с БПА. В случаях долгосрочного применения милдроната может быть приемлем 4-недельный перерыв в курсе лечения без потери эффекта Милдроната.

Ключевые слова: частичное ингибирование окисления жирных кислот (p -FOX), милдронат, болезнь периферических артерий, переносимость физической нагрузки

Введение

Основные принципы фармакотерапии ишемических состояний в тканях (т.е. миокарде, скелетных мышцах, мозге) являются следующими: 1) снижение факторов риска

(дислипидемия, диабет, гипертензия, курение и т.д.); 2) применение антиагрегантов; 3) использование вазоактивных лекарственных средств. Возможной альтернативой в медикаментозном лечении является использование фармацевтических препаратов, имеющих так называемые

мое «метаболическое» действие, т.е. препаратов, главным образом воздействующих на отдельные механизмы энергетического метаболизма тканей. Представителями этой группы фармацевтических средств являются частичные ингибиторы окисления жирных кислот (p-FOX).

Этот новый класс лекарств включает триметазидин (Preductal, Servier), ранолазин (Ranexa, CVT) и милдронат (Grindeks), которые в некоторых странах имеют клиническое применение.

Действие милдроната на сердечно-сосудистую систему, основанное на его антиишемическом и цитопротективном эффектах, изучалось в экспериментальных и клинических условиях (коронарная болезнь сердца, застойная сердечная недостаточность, церебральные нарушения и их экспериментальные модели), особенно в течение последних 10 лет [1-16].

Результаты экспериментальных исследований и клинического опыта предполагают, что добавление эффективной дозы милдроната к конвенциональной антиангинальной терапии может существенно уменьшить симптомы стенокардии, увеличить переносимость физической нагрузки и улучшить качество жизни.

Как упоминалось выше, цитопротективное действие милдроната позволяет допустить его клиническую эффективность также в отношении болезни периферических артерий (БПА), в особенности, при облитерирующем атеросклерозе артерий ног, т.е. в условиях мышечной ишемии. Это крайне важно, поскольку результаты лечения перемежающейся хромоты медикаментами других групп (вазодилататоры, пентоксифиллин, статины, пропионил-L-карнитин) неубедительны [17-23].

Это заболевание представляет собой одну из классических ситуаций тканевой ишемии, когда милдронат, как p-FOX ингибитор, может быть использован для переключения энергетического метаболизма с окисления жирных кислот на окисление глюкозы, требующее меньше кислорода. К сожалению, мало исследований проведено на настоящий момент.

Исследование, проведённое Горбуновым и др., показало увеличение переносимости физической нагрузки в течение 2,5 месяцев у пациентов, получающих милдронат в дозировке 1,0 г в сутки. Пациенты с хромотой меньшей степени тяжести лучше отвечали на терапию [24]. Значимость этого исследования была невысокой, поскольку количество вовлечённых пациентов было небольшим (20 человек), а также не было контрольной группы.

Так, до этого момента клинические исследования милдроната при БПА проводились поверхностно, таким образом, не удовлетворяя принципы научно-доказательной медицины. Вопрос относительно клинической эффективности милдроната при БПА всё ещё остаётся неразрешённым.

Целью исследования являлось оценить эффективность и безопасность лечения милдронатом (1 г/день) в сочетании со стандартной терапией в отношении переносимости физической нагрузки у пациентов с БПА.

Задачей исследования являлось оценить эффективность милдроната, используя показатели переносимости физической нагрузки у пациентов с БПА. Исследование было разработано, чтобы изучить, может ли быть достигнуто

статистически значимое улучшение ACD (максимальное расстояние ходьбы) при тестировании на бегущей дорожке при лечении милдронатом, таким образом, указывая на его антиишемические свойства по сравнению с плацебо у пациентов с БПА.

Дизайн и методика

Испытание было проспективным, рандомизированным, двойным слепым, плацебо-контролируемым исследованием II фазы с двумя группами лечения: пациенты в первой группе получали милдронат + стандартная терапия, в то время как пациенты во второй группе получали плацебо + стандартная терапия. В целом исследование включало 62 пациента мужского и женского пола с БПА и перемежающейся хромотой в качестве ограничивающего фактора для физической нагрузки, по классификации Фонтейна – БПА I и II стадии.

Первичной конечной точкой исследования являлось изменение абсолютного расстояния перемежающейся хромоты (*claudicatio intermittens*) (ACD), сравнивая ACD до и после 24 недель двойного слепого лечения (визиты R и T24).

Вторичными конечными точками были:

1. Изменения ACD, сравнивая другие визиты, кроме указанных для первичной конечной точки.
2. Изменения начального расстояния перемежающейся хромоты (*claudicatio intermittens*) (ICD) (расстояние ходьбы без боли), сравнивая все визиты с визитом R.

При соответствии критериям, на визите R пациенты были рандомизированы в соотношении 1:1 для получения или милдроната или плацебо, по прошествии вводного периода (30 пациентов в группе милдроната и 32 пациента в группе плацебо). Прошли отбор для рандомизации и получали лечение, по меньшей мере, один раз (популяция для оценки безопасности): 62 пациента; пациенты, завершившие все визиты исследования (исследуемая популяция): 57 пациентов. Распределение пациентов по полу в группах лечения показано в таблице 1.

Обе группы лечения сравнивались в отношении демографических характеристик. Мужчин было больше (96,3% в группе милдроната и 80,0% в группе плацебо), чем женщин (3,7% в группе милдроната и 20,0% в группе плацебо). Средний возраст исследуемой популяции был 63,27 года в группе милдроната и 61,03 года в группе плацебо. Средняя масса тела в группе милдроната была $73,2 \pm 10,0$ кг и в группе плацебо $77,3 \pm 15,1$ кг. Средний индекс массы тела был $24,4 \pm 3,2$ кг/м² в группе милдроната и $25,6 \pm 3,9$ кг/м² в группе плацебо. Большинство пациентов были курящие, т.е. 40 пациентов (20 пациентов в группе милдроната и 20 пациентов в группе плацебо) исследуемой популяции.

Средняя продолжительность перемежающейся хромоты была $2,98 \pm 2,43$ года в группе милдроната и $3,02 \pm 2,09$ года в группе плацебо. Хирургическая реваскуляризация была проведена у 11 пациентов в группе милдроната и у 10 пациентов в группе плацебо. Группы лечения были сравнимы в отношении анамнеза и сопутствующих заболеваний. Большая часть сопутствующих заболеваний были сосудистые нарушения (49 случая в группе милдроната и 51 в группе плацебо).

Таблица 1.

Демографические характеристики

Характеристика	Исследуемая популяция		Популяция для оценки безопасности				
	Милдронат	Плацебо					
Процедуры	Визит А-5 5 недель перед рандомизацией	Визит А-1 1 неделя перед рандомизацией	Рандомизация Визит R	Период лечения T4 4 недели после R	Период лечения T12 12 недель после R	Период лечения T24 24 недели после R	После лечения РТ 4 недели после лечения
Информированное согласие	X						
Клиническое обследование	X	X	X	X	X	X	X
Рентген груди	X						X
ЭКГ в состоянии покоя	X		X	X	X	X	X
Тест на бегущей дорожке	X	X	X	X	X	X	
Лодыжечно-плечевой индекс	X		X		X	X	X
Критерии включения/ исключения	X	X	X				
Соответствие критериям рандомизации			X				
Назначение клинических лабораторных анализов (гематология, анализ мочи, биохимия)	X		X	X	X	X	X
Тест на беременность (если применимо)		X	X	X	X	X	X
Мониторинг стандартной терапии	X	X	X	X	X	X	X
Мониторинг сопутствующей терапии	X	X	X	X	X	X	X
Контроль курения	X	X	X	X	X	X	X
Контроль выдачи исследуемого препарата			X	X	X	X	
Мониторинг побочных явлений		X	X	X	X	X	X

Таблица 2.

Схема исследования

Пол	(N = 30)	(N = 32)	(N = 27)	(N = 30)
Муж.	28	25	26	24
Жен.	2	7	1	6

Запланированное время наблюдения было 33 недели: 5-недельный вводный период плюс 24 недели рандомизированной терапии с последующим 4 недельным контрольным периодом без лечения милдронатом.

Взвешивая пользу и риски, лечение плацебо на протяжении 24 недель оказалось приемлемым, поскольку пациенты получали индивидуально подобранную стандартную терапию БПА в течение всего исследования. Исследуемый медикамент (500 мг милдроната или плацебо) назначался перорально два раза в день. Пациенты регулярно посещали исследовательский центр: в 4-ю, 12-ю и 24-ю недели после визита рандомизации и в 4-ю неделю после прекращения терапии милдронатом, с целью оценки эффективности, безопасности и переносимости милдроната, в соответствии со схемой исследования (Таблица 2).

Пациенты проходили процедуры исследования и контроль в Клинической университетской больнице им. П.

Страдыня и в Исследовательском институте кардиологии Латвийского университета.

Тест на физическую нагрузку необходимо было проводить с использованием стандартного оборудования с бегущей дорожкой (*Hewlett-Packard Cosmos Mercury med 4.0*) через 4 - 6 часов после приёма последней дозы исследуемого лекарства в условиях двойного слепого назначения. В ходе исследования использовалась постоянная скорость бегущей дорожки – 3,2 км/ч с переменным наклоном, который увеличивался на 2% каждые 2 минуты.

Пациенты должны были продолжать ходьбу на дорожке до субъективного максимального предела, который был установлен как АСД. Кроме того, записывалось также ICD, т.е. расстояние, пройденное до появления боли в ногах. В ходе теста на физическую нагрузку, а также через 3 и 5 минут после его завершения, записывалась ЭКГ, и измерялось кровяное давление.

Помимо боли в ногах, следующие признаки были приняты в качестве критерия прекращения теста на физическую нагрузку: заметная одышка, приступ стенокардии, сильное утомление, депрессия сегмента ST более чем на 1 мм, значительные нарушения сердечного ритма и резкое падение систолического кровяного давления.

Статистическая методика На исследуемой популяции был проведён первичный анализ эффективности. Путём сравнения ACD в ходе тестирования на бегущей дорожке до (рандомизация) и после 24 недель двойной слепой терапии (визиты R и T24) была исследована гипотеза преимущества:

H_0 : милдронат не превосходит плацебо в отношении лечения перемежающейся хромоты у пациентов с БПА.

H_1 : милдронат превосходит плацебо в отношении лечения перемежающейся хромоты у пациентов с БПА.

Гипотеза исследовалась при использовании непараметрического теста Манна-Уитни.

Все анализы вторичных показателей эффективности были основаны на исследуемой популяции. Было проведено два анализа: анализ исследуемой популяции при использовании в качестве оцениваемых случаев данные со всех возможных визитов и при использовании метода «переноса вперёд данных последнего наблюдения» на последнем визите. Вторичные показатели были проанализированы при помощи тех же моделей, что и первичный показатель эффективности. В отношении различий в лечении исследуемой популяции была использована описательная статистика.

Результаты

Первичная конечная точка

Статистика изменений ACD в ходе периода исследования в обеих группах лечения обобщена в таблице 3.

Средний показатель изменений ACD в ходе тестирования на бегущей дорожке в группе милдроната составил $231,22 \pm 179,02$ метра, в то же время в группе пациентов, получавших плацебо, этот показатель в среднем составил $126,67 \pm 120,72$ метра. Разница между группами лечения была существенной (р-значение = 0,026).

Динамика ACD на протяжении всего периода лечения представлена в таблице 4.

Данные, представленные в таблице 5, раскрывают положительную динамику ACD от визита к визиту в обеих группах, начиная с визита R, однако наиболее существенная разница между группами милдроната и плацебо имела место главным образом на визите РТ.

Рассчитанные данные по динамике ACD изображены на рисунке 1.

Вторичные конечные точки

Изменения абсолютного расстояния перемежающейся хромоты

Средний показатель изменений ACD до и после 4 недель двойной слепой терапии в ходе тестирования на бегущей дорожке в группе милдроната составил $85,04 \pm 93,44$ метра, в то же время в группе пациентов, получавших плацебо, этот показатель в среднем составил $54,67 \pm 82,31$ метра. Разница между группами лечения была несущественной (р-значение = 0,141).

Средний показатель изменений ACD до и после 12 недель двойной слепой терапии в группе милдроната составил $176,07 \pm 154,85$ метра, а в группе плацебо - $67,67 \pm 89,69$ метра. Разница между группами лечения была существенной (р-значение = 0,003).

Средний показатель изменений ACD со времени визита

T24 (24 недели лечения) до одного месяца после прекращения лечения (визит РТ) в ходе тестирования на бегущей дорожке в группе милдроната составил $19,68 \pm 85,58$ метра, в то же время в группе пациентов, получавших плацебо, этот показатель в среднем составил $-31,43 \pm 79,17$ метра. Разница между группами лечения была существенной (р-значение = 0,032).

Изменения начального расстояния перемежающейся хромоты

Средний показатель изменений ICD до и после 12 недель двойной слепой терапии в ходе тестирования на бегущей дорожке в группе милдроната составил $89,26 \pm 105,78$ метра, в то же время в группе пациентов, получавших плацебо, этот показатель в среднем составил $23,03 \pm 57,73$ метра. Разница между группами лечения была существенной (р-значение = 0,025).

Средний показатель изменений ICD до и после 24 недель двойной слепой терапии в ходе тестирования на бегущей дорожке в группе милдроната составил $123,93 \pm 114,73$ метра, в то же время в группе пациентов, получавших плацебо, этот показатель в среднем составил $50,30 \pm 62,56$ метра. Разница между группами лечения была существенной (р-значение = 0,033).

Таблица 3

Изменения абсолютного расстояния перемежающейся хромоты в ходе тестирования на бегущей дорожке, сравнивая до (визит рандомизации) и после 24 недель двойной слепой терапии по группам лечения

Показатель	Милдронат	Плацебо	р-значение = 0,026
Достоверное N	27	30	
Минимум [м]	11,00	-67,00	
Максимум [м]	661,00	352,00	
Среднее [м]	231,22	126,67	
Станд. отклонение [м]	179,02	120,72	

Таблица 4

Абсолютное расстояние перемежающейся хромоты на каждом визите по группам лечения

Время	Показатель	ACD (м)		р-значение
		Милдронат	Placebo	
Визит R	Достоверное N	27	30	0,93
	Среднее [м]	371	368	
	Станд. отклонение [м]	214	197	
Визит T4	Достоверное N	27	30	0,678
	Среднее [м]	456	422	
	Станд. отклонение [м]	241	226	
Визит T12	Достоверное N	27	30	0,139
	Среднее [м]	547	435	
	Станд. отклонение [м]	267	210	
Визит T24	Достоверное N	27	30	0,169
	Среднее [м]	602	494	
	Станд. отклонение [м]	295	234	
Визит РТ	Достоверное N	25	28	0,040
	Среднее [м]	627	466	
	Станд. отклонение [м]	301	236	

Средний показатель изменений ICD со времени визита

T24 (24 недели лечения) до одного месяца после прекращения лечения (визит РТ) в ходе тестирования на беговой дорожке в группе милдроната составил $24,88 \pm 66,69$ метра, в то же время в группе пациентов, получавших плацебо, этот показатель в среднем составил $10,61 \pm 51,42$ метра. Разница между группами лечения была несущественной (p -значение = 0,265).

Обсуждение

В начале исследования пациенты обеих групп лечения были сравнимы в отношении демографических данных, анамнеза болезни, данных медицинского анамнеза и курения. Как видно в таблице 4, функциональная способность пациентов в обеих исследуемых группах была одинаковой - ACD в группе милдроната составляло 371 метр, а в группе плацебо - 368 метров.

Наши данные о динамике ACD и ICD в ходе лечения необходимо использовать для проверки гипотезы преимущества милдроната, т.е. превосходит милдронат плацебо или нет в отношении лечения перемежающейся хромоты у пациентов с БПА.

Таблица 5.

Описательная статистика изменений ACD [в метрах]

Показатель		Группа лечения		
		Милдронат	Плацебо	
Изменения ACD, визит T4 - визит R	Достоверное N	27	30	p- значение = 0,141
	Минимум [м]	-55,00	-44,00	
	Максимум [м]	380,00	313,00	
	Среднее [м]	85,04	54,67	
	Станд. отклонение [м]	93,44	82,31	
Изменения ACD, визит T12 - визит R	Достоверное N	27	30	p- значение = 0,003
	Минимум [м]	-38,00	-71,00	
	Максимум [м]	599,00	338,00	
	Среднее [м]	176,07	67,67	
	Станд. отклонение [м]	154,85	89,69	
Изменения ACD, визит PT - визит T24	Достоверное N	25	28	p- значение = 0,032
	Минимум [м]	-201,00	-185,00	
	Максимум [м]	195,00	129,00	
	Среднее [м]	19,68	-31,43	
	Станд. отклонение [м]	85,58	79,17	

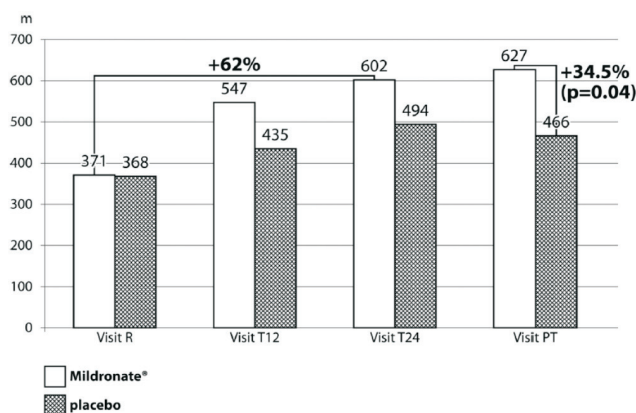


Рисунок 1. Абсолютное расстояние перемежающейся хромоты в ходе тестирования на беговой дорожке на визите рандомизации (визит R), в ходе курса лечения (визиты T12; T24) и 1 месяц после прекращения двойной слепой терапии (визит РТ).

Наше исследование показывает, что милдронат эффективно увеличивает максимальное расстояние ходьбы у пациентов с БПА. Средний показатель изменений ACD в ходе тестирования на беговой дорожке по сравнению с ACD до (визит рандомизации) и после 24 недель двойной слепой терапии составил $231,22 (\pm 179,02)$ метра в группе милдроната и $126,67 (\pm 120,72)$ метра в группе плацебо. Разница ACD между группами лечения была существенной (p -значение = 0,026).

Эффективность милдроната увеличивается с продолжительностью лечения (таблица 3 и таблица 5), однако изменения ACD до и после лечения между группами милдроната и плацебо становятся наиболее существенными только после 12 недель (p -значение = 0,003).

Данные об изменениях ICD после 24 недель одинаковы ($123,93 \pm 114,73$ метра в группе милдроната и в среднем $50,30 \pm 62,56$ метра в группе плацебо). Разница между группами лечения была существенной (p -значение = 0,033). Следует отметить, что расстояние ходьбы без боли также увеличивается с продолжительностью лечения милдронатом, и после 12 недель (Таблица 6) различия ICD между группами лечения становятся существенными (p -значение = 0,025).

Вышеизложенные данные подтверждают превосходство милдроната, т.е. преимущество лечения милдронатом (1 г/день) в сочетании со стандартной терапией для улучшения переносимости физической нагрузки у пациентов с БПА по сравнению с лечением плацебо в сочетании со стандартной терапией.

Было установлено, что даже через один месяц после прекращения лечения (визит РТ) наблюдалась существенная разница между группами лечения в отношении среднего показателя изменений ACD (один месяц после прекращения лечения минус 24 недели двойной слепой терапии): в группе милдроната изменения в среднем составили $19,68 (\pm 85,58)$ метра, в группе плацебо - $31,43 (\pm 79,17)$ метра. Разница между группами лечения была существенной (p -значение = 0,032).

Это открытие относительно стабилизации увеличения переносимости физической нагрузки даже через 1 месяц после прекращения лечения милдронатом следует подчеркнуть в контексте долгосрочного применения милдроната, поскольку вопрос о продолжительности курса лечения всё ещё обсуждается.

В нашей предыдущей публикации [7] было показано, что применение милдроната у пациентов с коронарной болезнью сердца было безопасным и эффективным в течение 12-месячного исследования. Однако в ежедневной практике наиболее выгодным в отношении безопасности и финансовом отношении является лекарство, которое можно применять в течение продолжительного периода с периодическими перерывами, но без потери терапевтического эффекта.

Очевидно, милдронат отвечает этим требованиям. По крайней мере, результаты этого исследования показали, что перерыв в курсе лечения милдронатом на 4 недели может оказаться приемлемым в случае долгосрочного применения милдроната.

Таким образом, результаты MI&CI полностью подтверждают, что милдронат является корректором метабо-

лизма, улучшающим переносимость физической нагрузки и качество жизни у пациентов с БПА.

Эти клинические следствия подкреплены теоретическими соображениями, экспериментальными данными и предыдущими клиническими находками относительно действия милдроната.

Таблица 6.

Описательная статистика изменений начального расстояния перемежающейся хромоты [в метрах]

		Treatment group		p-значение
		Милдронат	Плацебо	
Изменения ICD, визит T12-визит R	Достоверное N	27	30	= 0,025
	Минимум [м]	-56,00	-159,00	
	Максимум [м]	440,00	113,00	
	Среднее [м]	89,26	23,03	
	Станд. отклонение [м]	105,78	57,73	
Изменения ICD, визит T24-визит R	Достоверное N	27	30	= 0,033
	Минимум [м]	0	-106,00	
	Максимум [м]	356,00	187,00	
	Среднее [м]	123,93	50,30	
	Станд. отклонение [м]	114,73	62,56	
Изменения ICD, визит RT-визит T24	Достоверное N	25	28	= 0,265
	Минимум [м]	-96,00	-75,00	
	Максимум [м]	224,00	158,00	
	Среднее [м]	24,88	10,61	
	Станд. отклонение [м]	66,69	51,42	

Например, результаты исследований на животных показывают, что милдронат может оказать благоприятный эффект при ишемии миокарда и гипоксии, поскольку способствует утилизации глюкозы и предотвращает

аккумуляцию метаболитов жирных кислот (длинноцепочечный ацилкарнитин). Также милдронат уменьшает бета-окисление свободных жирных кислот вследствие ингибирования синтеза карнитина. Таким образом, ингибирование бета-окисления может быть вовлечено в механизм протективного действия милдроната против обусловленных ишемией метаболических нарушений в волокнах скелетной мускулатуры.

Заключения

1. Данное исследование обнаруживает преимущество лечения милдронатом (1 г/день) в сочетании со стандартной терапией для улучшения переносимости физической нагрузки у пациентов с БПА по сравнению с лечением плацебо в сочетании со стандартной терапией.

2. Милдронат существенно увеличивает как абсолютное расстояние перемежающейся хромоты (максимальное расстояние ходьбы), так и начальное расстояние перемежающейся хромоты (расстояние ходьбы без боли) по сравнению с таковыми в группе плацебо.

3. Через один месяц после прекращения лечения милдронатом эффект лекарства в отношении переносимости физической нагрузки остаётся на том же уровне, как и после 24 недель лечения милдронатом.

4. Милдронат является эффективным лекарством для лечения пациентов с болезнью периферических артерий, улучшающим их функциональные способности и качество жизни.

5. Тестирование на бегущей дорожке является объективным средством для измерения степени функциональных нарушений и для оценки терапевтического эффекта лечения.

ACD и ICD являются достоверными измерениями с хорошей воспроизводимостью результатов.

Ссылки

- 1 Vizir VA. Clinical aspects of mildronate use in cardiology. Metabolic treatment: clinical aspects of use. Proc. of the 3rd international symposium "Cerebro-cardial pathology: news in diagnostics and treatment", Sudak, 26-29 April, 2001: 21.
- 2 Skarda I, Klincāre D, Dzērve V, Vitols A, Kukulis I. Modulation of myocardial energy metabolism with Mildronate - an effective approach in the treatment of chronic heart failure. Proceedings of Latvian Academy of Sciences 2001; 55, 2/3: 73-79.
- 3 Kutishenko NP, Dmitrieva NA, Lukina JV, Kozireva MP, Semyonova YE, Deev AD, et al. Influence of mildronate on efficiency of antianginal therapy in patients with stable burden angina. Rational Pharmacother Cardiol 2005;2: 37-42 (in Russian).
- 4 Sergienko IV, Bugriy ME, Balahonova TV, Tkachev GA, Sergienko VB. The possibility of usage of metabolic correction therapy in patients with ischemic heart disease and heart failure. Rational Pharmacother Cardiol 2007; 4: 25-31 (in Russian).
- 5 Dzerve V, Matisone D, Kukulis I, Romanova J, Putane L, Grabauskiene V, et al. Mildronate improves peripheral circulation in patients with chronic heart failure: results of clinical trial (I st report). Seminars in Cardiology 2005; 11 (2): 56-64.
- 6 Dzerve V, Kukulis I, Matisone D, Romanova J, Putane L, Grabauskiene V, et al. Influence of mildronate on my-ocardial contractility in patients with chronic heart failure: results of a clinical trial (the 2nd report). Ukrainiskij kardiologiceskij zurnal 2005;6: 91-96 (in Russian).
- 7 Dzerve V, Pozdnjakov V, Oganov R. Mildronate improves the exercise tolerance in patients with stable angina: results of long term clinical trial. Seminars in Cardiovascular Medicine 2010; 16: 3.
- 8 Dzerve V. Efficiency of Mildronate in treatment of ischemic heart disease. Zdorovje Ukraini 2010;7 (236) (in Russian).
- 9 Dzerve V, Pozdnjakov J. Efficiency of Mildronate in treatment of angina in combination with standard therapy. Profilakticeskaja medicina 2010;3: 46-47 (in Russian).
- 10 Karpov RS, Koshelskaja OA, Vrublevskij AV, Sokolov AA, Teplakov AT, Skarda I, et al. Clinical efficacy and safety of mildronate in the treatment of chronic heart failure of patients with ischemic heart disease. Kardiologija 2000; 6: 69-74 (in Russian).
- 11 Sjakste, Kalvinsh I. Mildronate: an antiischemic drug with multiple indications. Pharmacologyonline 2006; 1:1-18.
- 12 Vitols A, Voita D, Dzerve V. Mildronate improves carotid baroreceptor reflex function in patients with chronic heart failure. Seminars in Cardiovascular Medicine 2008; 13:6.
- 13 Dziak LA, Golik VA. Use of mildronate for the treatment of patients with circulatory encephalopathy against a background of stenosis of major arteries of the head. Lik Sprava 2003;5-6: 98-101 (in Russian).
- 14 Sergienko IV, Kukharchuk VV, Gabrusenko SA, Malachov VV, Masenko VP, Tripoten MI, et al. The assessment of effects of combined therapy with mildronate on lipid profile, inflammatory factors and endothelium function in patients with ischemic heart disease. Rational Pharmacother Card 2007;3: 10-14 (in Russian).
- 15 Maksimova MJ, Fedorova TN. Mildronate effectiveness in ischemic stroke. Nevrologiceskij zurnal 2008;13 (2);33-38 (in Russian).
- 16 Mihin VP, Hlebodarov FE. Prespectives of Mildronate use in patients with cardiovascular disorders. Rossiskij kardio-logiceskij zurnal 2010;4: 150-168 (in Russian).
- 17 Olin JW, Sealove BA. Peripheral artery disease: current insight into the disease and its diagnosis and management. Mayo Clin Proc 2010;85: 678-692.

- 18 Matsumoto T, Iwasa K, Kyuragi R, Honma K, Guntani A, Ohmine T, et al. The efficacy of oral beraprost sodium, a prostaglandin I2 analogue, for treating перемежающейся хромоты in patients with arteriosclerosis obliterans. *Int Angiol* 2010;29(suppl 2): 49-54.
- 19 Sugimoto I, Ohta T, Ishibashi H, Iwata H, Yamada T, Tadakoshi M et al. Conservative treatment for patients with перемежающейся хромоты. *Int Angiol* 2010; 29(suppl2): 55-60.
- 20 Leyon JJ, Jaiveer S, Connolly DL, Babu S. Statin prescription is essential in peripheral vascular disease. *J VascInterv Radiol* 2010;21: 175-177.
- 21 Andreozzi GM. Propionyl L-carnitine: перемежающейся хромоты and peripheral arterial disease. *Expert Opin Pharmacother* 2010;10: 2697-2707.
- 22 Mangiafico RA, Fiore CE. Current management of перемежающейся хромоты: the role of pharmacological and nonpharmacological symptom-directed therapies. *CurrVasc Pharmacol* 2009; 7: 394-413.
- 23 Momsen AH, Jensen MB, Norager CB, Madsen MR, Vestersgaard-Andersen T, Lindholt JS. Drug therapy for improving walking distance in перемежающейся хромоты: a systematic review and meta-analysis of robust randomised controlled studies. *Eur JVasc Endovasc Surg*2009;38: 463-474.
- 24 Gorbunov GN. Experience of Mildronate use in treatment of patients with atherosclerosis obliterans of leg arteries. *Terra Medica* 1997;1: 42-43 (in Russian).

STUDIUL AFECTĂRII CORDULUI LA PACIENȚII CU SPONDILOARTRITĂ ANCHILOZANTĂ

STUDY OF HEART DAMAGE IN PATIENTS WITH ANKYLOSING SPONDYLITIS

Liliana Groppa¹, Liudmila Gonța², Eugeniu Russu³, Nicolae Ciobanu⁴, Valeriu Corotaș⁵

1 - dr. hab. în medicină, profesor universitar; Șef Clinică Medicină Internă nr.5 Reumatologie și Nefrologie, Universitatea de Stat de Medicină și Farmacie "Nicolae Testemițanu"

2 - doctorand, Clinică Medicină Internă nr.5, Reumatologie și Nefrologie, Universitatea de Stat de Medicină și Farmacie "Nicolae Testemițanu"

3 - doctor în medicină, asistent universitar, Clinică Medicină Internă nr.5, Reumatologie și Nefrologie, Universitatea de Stat de Medicină și Farmacie "Nicolae Testemițanu"

4 - dr. hab. în medicină, conferențiar cercetător, șef secția diagnostic funcțional IMSP Institutul de Cardiologie

5 - șef secția Reumatologie IMSP SCM „Sf. Treime”

Rezumat

Spondiloartritele seronegative, mai ales spondiloartrita anchilozantă sunt asociate cu mortalitate crescută de afectări cardiovasculare 20-40%. Afectiunile cardiace cele mai caracteristice în cadrul spondiloartritei anchilozante sunt insuficiența aortică și dereglările de conducere. Mecanismele potențiale ale afectării cordului includ inflamația cronică sistemică, însoțită de un nivel ridicat de citokine circulante și reactanți de fază acută. Detectarea precoce a afecțiunilor cardiace la pacienții cu spondiloartrită anchilozantă poate avea implicații importante terapeutice și prognostice.

Cuvinte cheie: spondiloartrita anchilozantă, insuficiența aortică, dereglări de conducere

Summary

Spondyloarthritides and, in particular, ankylosing spondylitis are characterized with an excess mortality from cardiovascular disease of around 20-40%. The most specific lesions in patients with ankylosing spondylitis are aortic incompetence and conduction defects. Potential mechanisms for cardiac abnormalities comprise a chronic inflammatory condition with increased levels of circulating cytokines and acute phase reactants. Early detection of cardiac disorders in patients with ankylosing spondylitis may have important therapeutic and prognostic implications.

Key words: ankylosing spondylitis, aortic incompetence, conduction defects

Introducere

Spondiloartrita anchilozantă este o afecțiune inflamatorie cronică, care afectează predilect articulațiile sacroiliace și scheletul axial, capabilă să afecteze cu frecvență și gravitate diferită articulațiile periferice și o gamă largă de manifestări extraarticulare. Spectrul clinic se desfășoară de la o simplă sacroileită până la o maladie cu afectarea polisistemică progresivă. Actualmente spondiloartrita anchilozantă se consideră un

prototip al grupului de boli care împreună formează entitatea de „spondiloartrite seronegative” cu multe trăsături comune clinice și radiologice. În calitate de caracteristici comune ale grupului de spondiloartrite seronegative sunt menționate artrita periferică asimetrică cu afectarea preponderentă a membrilor inferioare, sacroileită, durere spinală de tip inflamator, entezopatii, agregarea familială, asocierea cu HLA-B27, absența factorului reumatoid.

O valoare importantă în tabloul clinic al spondiloartritelor seronegative ocupă manifestările sistemice cardiovasculare, care în majoritatea cazurilor determină prognosticul și dictează tactica ulterioară de tratament. Spondiloartritele seronegative, mai ales spondiloartrita anchilozantă, sunt asociate cu mortalitate crescută din cauza afecțiunilor cardiovasculare 20-40%.

Datele literaturii dovedesc că afecțiunile cardiace clasice în cadrul spondiloartritei anchilozante sunt aortita cu insuficiență aortică și dereglările de conducere (blocurile A-V). Patologiile au un spectru larg și la fel pot include fibroza cuspelor valvelor aortice și mitrale, dereglări de ritm, disfuncția ventriculului stâng, pericardita, miocardita.

Depistarea precoce a afecțiunilor cardiace, în special a afectării valvei aortice poate avea aspecte terapeutice și prognostice importante. Dilatarea arcului aortei și prezența cristei la examenul ecocardiografic reprezintă un indicator al afectării preclinice a aortei. Depistarea directă a insuficienței aortice este acum posibilă prin utilizarea tehnicii Doppler ecocardiografice. Studiile prospective cu utilizarea ecocardiografiei Doppler ne-ar extinde cunoștințele despre prevalența și rezultatele afectării valvei aortice în spondiloartrita anchilozantă și ar putea contribui la prognosticul riscului afectării valvulare severe. Afectarea valvei aortice se atestă la 1-10% dintre pacienții cu spondiloartrită anchilozantă. Diferențele din cadrul subgrupurilor de pacienți, cum ar fi vârsta și durata bolii, pot explica parțial varietatea expresiei acestor manifestări.

Regurgitarea mitrală, conform datelor literaturii nu este frecventă, dar gravă. Prevalența prolapsului valvei mitrale nu este mai mare, decât cel depistat la populația generală.

La fel, prevalența dereglărilor de ritm, exprimate prin bloc atrioventricular, a sporit cu avansarea bolii de la 0,6% după 5 ani de boală la 8,5% peste 30 de ani. De asemenea, în cazul insuficienței valvei aortice prevalența s-a dublat, dacă au fost afectate și articulațiile periferice.

Deoarece tulburările de conducere intracardiacă pot fi tranzitorii, frecvența investigațiilor electrocardiografice și durata monitorizării ulterioare pot avea un rol important. Prevalența tulburărilor de conducere este mai mare la pacienții cu afectarea valvei aortice. Au fost descrise varietăți largi de tulburări ale conducerii, inclusiv blocul atrioventricular de gradul întâi, doi și trei, blocurile de ram ale fasciculului Hiss, sindromul Wolf-Parkinson-White. Tulburările de conducere trec spontan, chiar și în cazurile de bloc intracardiac complet. Cercetările electrofiziologice la pacienții cu bloc intracardiac complet sugerează că acest bloc se localizează preferențial în nodul atrioventricular, cu toate că este posibilă și afectarea sistemului de conducere.

În publicațiile științifice recente frecvent este abordat subiectul asocierii complexului de histocompatibilitate HLA-B27 cu afectarea cordului. Conform datelor L. Bergfeldt, aortita și blocul AV sunt asociate cu HLA-B27 antigen în 67-88% dintre cazuri și printre 26 de pacienți cu cardiostimulatoare investigați s-a detectat HLA-B27-pozitiv la 22 de indivizi (85%). Există și alte studii ce demonstrează o asociere strânsă a modificărilor cardiace discutate cu HLA-B27. Astfel, studiul lui O. Laitinen et al. a evidențiat că printre 74 de pacienți cu artrită reactivă postenterocolitică s-a diagnosticat aortita doar la persoanele HLA-B27-pozitive. Cu toate acestea, studiul lui J. Bruges-Armas et al. nu a identificat o expresie crescută a HLA-B27 printre 127 de pacienți, la care au fost instalate stimuloare cardiace,

comparativ cu lotul de control, care a servit 130 de persoane fără dereglări de conductibilitate.

Spre deosebire de artrita reumatoidă, în spondiloartrita anchilozantă pericardita nu este o manifestare clinică evidentă atât din punct de vedere clinic sau patologic. Conform datelor literaturii, pericardita este un semn clinic mai frecvent al sindromului Reiter, decât în spondiloartrita anchilozantă.

Cu toate acestea alte studii au demonstrat că la pacienții cu spondiloartrită anchilozantă pot apărea tulburări grave de conducere cardiacă, fapt care ar necesita implantarea de pace-maker și regurgitare aortică progresivă, care este o indicație pentru protezarea valvei aortice.

Scopul studiului a fost de a determina afectarea cordului la bolnavii de spondiloartrită anchilozantă, utilizând EcoCG asociat Doppler, ECG, Holter ECG, stres-test cu efort fizic dozat, analiza frecvenței unor schimbări majore și evaluarea gradului de severitate a acestora.

Materiale și metode

Studiul nostru a inclus 57 de bolnavi cu spondiloartrită anchilozantă, care au fost investigați în secția reumatologie a IMSP SCM "Sfânta Treime" în perioada anilor 2009-2011. Toți pacienții internați au fost investigați complex pentru confirmarea diagnosticului, cât și pentru aprecierea gradului de afectare a cordului. Pentru confirmarea diagnosticului s-au aplicat criteriile de diagnostic de la New York (1984), fiind completate prin examene specifice de laborator și instrumentale, atât pentru determinarea sindromului inflamator sistemic, cât și pentru aprecierea gradului de afectare a cordului. Toți pacienții au fost examinați utilizând chestionarele clinice specifice: BASDAI, BASFI, BASRI, HAQ. Pacienții înrolați în studiu au corespuns criteriilor de includere și de excludere elaborate la începutul studiului.

Astfel, studiul a inclus 57 de pacienți – 51 de bărbați și 6 femei. Vârsta medie a pacientului a fost de 31,5 (28-41) de ani, vârsta medie la debutul bolii – 24 (18-27), durata bolii la momentul includerii în studiu – 9 (2-22) ani. Pozitivi după antigenul HLA-B27 au fost 52 (91,22%) de pacienți. Caracterizarea generală a lotului pacienților cu spondiloartrită anchilozantă este prezentată în tabelul 1.

Tabelul 1.

Caracteristica generală a pacienților incluși în studiu, n=57

Bărbați/Femei	51/6
Vârsta medie (ani)	31,5 (28-41)
Vârsta medie a pacienților la debutul bolii (ani)	24 (18-27)
Durata medie a bolii (ani)	9 (2-22)
HLA-B27 pozitivi	52 (91,22%)
Forma axială	28
Forma periferică	7
Forma mixtă	22

Rezultate

O varietate largă de tulburări de ritm și conducere s-au înregistrat la 19 (33,33%) pacienți, dintre care HLA-B27 a fost depistat la 18 (94,73%) persoane (tabelul 2).

Blocul atrioventricular de gradul I a fost diagnosticat la 5 (26,31%) persoane, la majoritatea pacienților blocul de gradul I nu a necesitat tratament, la 2 (10,52%) bolnavi – bloc de

gradul II-III. Tulburări de conducere intraventriculară au fost înregistrate la 2 (10,52%) pacienți. La 3 (15,78%) bolnavi s-a depistat bloc complet de ram stâng, la 2 (10,52%) bolnavi – bloc complet de ram drept al fascicolului Hiss. La o persoană s-a determinat o combinație de blocadă AV cu bloc de ram stâng al fascicolului Hiss.

Tabelul 2.

Deregări de ritm și conducere la pacienții cu spondiloartrită anchilozantă, n=57

	Nr. pacienților, (%)	HLA-B27 (%)
Deregări de ritm și conducere	19 (33,33)	18 (94,73)
Blocada atrioventriculară gr. I	5 (26,31)	4 (80,0)
Blocada atrioventriculară gr. II-III (implantarea cardiostimulatorului)	2 (10,52)	2 (100,0)
Blocada intraventriculară	2 (10,52)	2 (100,0)
Bloc complet de ram stâng al fasc. Hiss	3 (15,78)	2 (66,66)
Bloc complet de ram drept al fasc. Hiss	2 (10,52)	2 (100,0)
Bradycardie sinusală	11 (57,89)	10 (90,9)
Tahicardie sinusală	3 (15,78)	3 (100,0)
Extrasistolie	4 (21,05)	4 (100,0)
Fibrilație atrială	1 (5,26)	1 (100,0)

Tahicardie sinusală a fost observată la 3 (15,78%) persoane, extrasistolie – la 4 (21,05%) (la 2 - extrasistolie ventriculară, la 2 - supraventriculară), fibrilație atrială la 1 pacient.

Manifestările clinice asociate cu deregări de ritm și conducere și care au necesitat la 11 (57,89%) pacienți s-a înregistrat bradicardie sinusală (la 4 bolnavi FCC a fost 50', la 7 – FCC de la 50 până la 60'). At tratament s-au observat la 5 pacienți din 57. La 2 bolnavi cu bloc AV de gradul II și III cu atacuri Adams-Stokes a fost implantat cardiostimulator.

Examenul ecocardiografic s-a efectuat la 57 de bolnavi cu spondiloartrită anchilozantă. S-au obținut datele despre frecvența sporită a modificărilor arcului aortei și aparatului valvular la astfel de pacienți. Rezultatele EcoCG+Doppler sunt prezentate în tabelul 3.

Tabelul 3.

Afectarea aortei și aparatului valvular conform examenului ecocardiografic la bolnavii de spondiloartrită anchilozantă, n=57

	Nr. pacienților, n	%
Numărul pacienților cu afectarea cordului HLA-B27+	34	59,64
Dilatarea/îngroșarea arcului aortei	17	50,0
„Crista subaortică” („subaortic bump”)	3	8,82
Îngroșarea cuspelor valvei aortice	14	41,17
Îngroșarea cuspelor valvei mitrale	6	17,64
Regurgitarea aortică gradul I-II	21	61,76
Regurgitarea aortică gradul III-IV	3	8,82
Regurgitarea mitrală gradul I-II	5	14,7
Proteizarea valvei aortice/mitrale	1	2,94

Modificările la nivelul arcului aortei și valvei aortice s-au observat destul de frecvent. Aceste schimbări patologice sub formă de îngroșare și/sau dilatare s-au detectat la 17 (50%) pacienți. La majoritatea pacienților lățimea aortei nu a depășit 4,3 cm și doar la 2 pacienți a fost de 4,9 cm.

La 3 (8,82%) pacienți la examenul ecocardiografic s-a vizua-

lizat o îngroșare locală sub formă de „cristă subaortică” („subaortic bump”) la nivelul peretelui posterior, mai jos de valva aortică, în locul joncțiunii ei cu baza cuspei mitrale anterioare.

Îngroșarea cuspelor valvei aortice s-a determinat la 14 (41,17%) pacienți, îngroșare marginală – la 3, îngroșare difuză – la 11. Îngroșarea cuspelor valvei mitrale s-a demonstrat la 6 (17,64%) cazuri.

Modificările arcului aortei și aparatului valvular la majoritatea pacienților au fost asociate. La 3 persoane îngroșarea cuspelor valvei aortice s-a asociat cu îngroșarea în regiunea joncțiunii aorto-mitrală („subaortic bump”), la 17 – îngroșarea cuspelor valvei aortice s-a determinat împreună cu îngroșarea sau dilatarea aortei, la 1 – crista subaortică era însoțită de îngroșarea cuspelor valvei mitrale. Modificările structurale patologice ecografice s-au detectat în mai multe zone simultan, la un total de 12 de pacienți (35,2%).

La majoritatea bolnavilor cu spondiloartrită anchilozantă procesul patologic în aorta și aparatul valvular a decurs asimptomatic și s-a identificat doar la EcoCG+Doppler. Regurgitarea aortică de gradul III și IV hemodinamic semnificativă s-a observat numai la 3 pacienți. Protezarea valvei aortice a avut loc la 1 caz. La 21 (61,76%) pacienți s-a depistat regurgitarea aortică de gradul I-II, la 5 (14,7%) – regurgitare mitrală de gradul I-II.

La 4 persoane s-au determinat semne de pericardită adezivă, manifestată prin îngroșarea și separarea foițelor pericardului.

La 8 bolnavi s-a detectat asocierea blocadei AV, cu patologia arcului aortei, aparatului valvular sau îngroșarea subaortică. Frecvența blocadei AV la pacienții cu modificările aortei și aparatului valvular a fost semnificativ mai înaltă decât la bolnavii fără aceste schimbări. Pe de altă parte, variațiile de frecvență a modificărilor aortei și aparatului valvular la persoane cu blocada AV au fost, de asemenea, semnificativ mai mari decât la pacienții fără blocada AV. Posibil că asocierea blocadei AV cu leziuni la nivelul aortei și aparatului valvular poate fi explicată prin apropierea anatomică a acestor structuri și răspândirea relativ ușoară a procesului inflamator de pe aortă pe valva mitrală și partea inferioară a septului interatrial, unde este situat nodul sinoatrial.

Discuții

Astfel, în conformitate cu examenul ECG, la pacienții cu spondiloartrită anchilozantă s-au detectat frecvent tulburări de conducere – blocuri AV și deregări de conducere interventriculară. Frecvența sporită a deregărilor de conductibilitate a fost constatată și de alți savanți: L. Bergfeldt și coautorii au observat diverse deregări de conducere la aproape 1/3 dintre bolnavii examinați. Aceste modificări adesea au fost tranzitorii și nu s-au înregistrat la examenul ECG repetat. În cele mai multe cazuri, tulburările de conducere nu au fost severe: L. Bernstein și O. Broch printre 190 de pacienți cu spondiloartrita anchilozantă la 29 (15%) au evidențiat blocul AV de gradul I și la 3 (1,6%) – blocul AV de gradul III. Alți savanți au diagnosticat blocul AV complet la astfel de pacienți la 1-9% dintre cazuri. În grupul nostru de studiu, la majoritatea bolnavilor deregările de conductibilitate, de asemenea, nu au impactat semnificativ asupra gravității și evoluției maladiei de bază.

Cercetătorii au elucidat bradicardie sinusală la pacienții cu spondiloartrită anchilozantă de mai multe ori, iar studiul nostru a detectat-o în 11 (57,89%) cazuri. Deseori, în practica clinică cotidiană, astfel de schimbări rămân fără atenție deo-

sebită. Bradicardia poate fi o manifestare a disfuncției nodului sinusal, la baza căreia stau modificări patologice în peretele arterial ce alimentează acest nod și în miocardul atriului drept.

Analiza modificărilor Eco-CG la pacienții cu spondiloartrită anchilozantă a evidențiat structurile cordului cel mai des afectate. Acestea sunt: aorta ascendentă, valva aortică și mitrală, precum și zona de trecere a peretelui posterior al arcului aortei în cuspa mitrală anterioară. În acest loc se formează o îngroșare a endocardului în formă de „cristă”, ce prezintă un țesut fibros postinflamator. Acest fenomen, cunoscut sub denumirea de „cristă subaortică” sau „subaortic bump”, a fost descris pentru prima dată de B. Bulkey și W. Roberts în 1973 și este considerat a fi specific pentru spondiloartrita anchilozantă. S. Pronin și coautorii au detectat „crista subaortică” în 11,5% dintre pacienții cu astfel de nozologie, dar G. Kotelnikov – în 10%. Conform studiului nostru, aceste modificări patologice s-au evidențiat în 8,82% dintre cazuri. Conform datelor literaturii științifice, modificările similare sunt, de asemenea, identificate la pacienții cu alte spondiloartrite seronegative: artrita reactivă și artrita psoriazică. Studiile histologice efectuate în timpul intervențiilor chirurgicale, au demonstrat semne de inflamație acută și cronică în arcul aortei și valva mitrală: edem, infiltrarea cu limfocite și celule plasmatică, proliferarea fibroblaștilor. Nu s-au depistat vegetații, anevrisme, microorganisme. Semnul caracteristic pentru aortită este lipsa de stenoză aortică.

Aortita în spondiloartrita anchilozantă, în comparație cu alte tipuri cunoscute de aortită (de exemplu, bacteriană, arterita Takayasu), se caracterizează prin leziuni localizate la nivelul arcului aortei, prezența îngroșării în formă de cristă în regiunea joncțiunii aorto-mitrală („subaortic bump”), asocierea cu îngroșarea cuspelor valvei aortice și mitrale și evoluția preponderent oligosimptomatică. O altă manifestare a sindromului cardiologic HLA-B27 asociat este prezența tulburărilor

de conductibilitate la nivelul nodului atrioventricular și în partea inferioară a sistemului de conducere. Posibil, afectarea structurilor cordului nu se limitează doar la nivelul arcului aortei, valvei aortice și mitrale, dar acoperă, de asemenea, septul interatrial, interventricular și peretele ventriculului stâng.

Concluzii

Astfel, afectarea cordului în spondiloartrita anchilozantă prezintă o manifestare extraarticulară frecventă. Dereglări de ritm și conducere s-au detectat la 19 dintre 57 (33,33%) de pacienți; modificările aortei și valvei aortice – la 31 din 57 (54,3%). În majoritatea cazurilor aortita și afectarea aparatului valvular evoluează fără simptomatologia clinică manifestă și se determină doar la examenul ecocardiografic. Dereglări de conductibilitate se asociază cu modificările aortei și aparatului valvular: blocada atrioventriculară s-a detectat mai frecvent la bolnavi cu schimbări patologice la EcoCG; pe de altă parte, afectarea aortei, valvei aortice și mitrale s-a observat mai frecvent la pacienții cu blocuri AV. Conform datelor examenului ecocardiografic, pentru sindromul cardiopat antigenul HLA-B27 asociat este caracteristic prin inflamația localizată a arcului aortei și la nivelul joncțiunii aorto-mitrală, cu îngroșarea valvelor aortice, mitrale și tulburări de conducere.

Realizările despre geneza patologiei cardiace în spondiloartrita anchilozantă sunt limitate: nu sunt cunoscuți triggerii antigenici, mecanismele patogenetice de dezvoltare a procesului inflamator în peretele aortei și valvei aortice, nu este clară cauza implicării selective în procesul patologic al mușchiului miocardului ventriculului stâng și impactul asupra acestora a sistemului imun. Perspectivele caracterizării afectării cordului la acești pacienți va permite prevederea modificărilor ireversibile prin direcționarea corectă a diagnosticului, ce va ameliora prognosticul la această categorie de pacienți.

Bibliografie:

1. Peteres MJ, van der Horst-Bruinsma IE, Dijkmans BA, Nurmohamed MT. Cardiovascular risk profile of patients with spondylarthropathies, particularly ankylosing spondylitis and psoriatic arthritis. *Semin Arthritis Rheum*, 2004; 34:585-592.
 2. Lautermann D, Braun J. Ankylosing spondylitis-cardiac manifestations. *Clin. Exp. Rheumatol.*, 2002,20, 6 (suppl 28), 511-15
 3. Han C, Robinson DW Jr, Hackett MV. Cardiovascular disease and risk factors in patients with rheumatoid arthritis, psoriatic arthritis, and ankylosing spondylitis. *J. Rheumatol.* 2006; 33:2167-2172.
 4. Roldan CA, Chavez J, Wiest PW. Aortic root disease and valve disease associated with ankylosing spondylitis. *J Am Coll Cardiol* 1998;32:1397-1404.
 5. Gould BA, Turner J, Keeling DH. Myocardial dysfunction in ankylosing spondylitis. *Ann Rheum Dis* 1992;51:227-232. Gupta BK, Panwar RB, Kabra PK. Ankylosing spondylitis in association with mitral stenosis, mitral regurgitation, and aortic regurgitation: a case report and review of the literature. *Echocardiography*, 2003,20(3), 275-7
 6. Brunner F, Kunz A, Weber U, Kissling R. Ankylosing spondylitis and heart abnormalities: do cardiac conduction disorders, valve regurgitation and diastolic dysfunction occur more often in male patients with diagnosed ankylosing spondylitis for over 15 years than in the normal population? *Clin Rheumatol* 2006; 25:24-29
 7. Yildirim A, Aksoyek S, Calguneri M, et al. Echocardiographic evidence of cardiac involvement in ankylosing spondylitis. *Clin Rheumatol* 2002;21:129-134.
 8. Graham D C, Smythe H A. The carditis and aortitis of ankylosing spondylitis. *Bull Rheum Dis* 1988;9:171-4.
 9. Bergfeldt L, Edhag O, Vallin H. Cardiac conduction disturbances, an underestimated manifestation in ankylosing spondylitis. *Acta Med Scand* 1982; 212:217-23.
-

ALOPLASTIA OSOASĂ ÎN TRATAMENTUL OSTEODISPLAZIEI FIBROASE POLIOSTICE STOPEAZĂ EVOLUȚIA PROCESULUI PATOLOGIC ȘI CONTRIBUIE LA OSIFICAREA FOCARELOR NEINTERVENITE CHIRURGICAL

BONE ALLOPLASTY IN TREATMENT OF FIBROUS POLYOSTOTIC OSTEODYSPLASIA CEASES THE EVOLUTION OF PATHOLOGICAL PROCESS AND CONTRIBUTES TO OSSIFICATION OF NONINTERVENTED SURGICAL FOCICI

Ion Marin

Catedra Ortopedie și Traumatologie, USMF "N. Testemițanu", Chișinău, Republica Moldova

Rezumat

În lucrare sunt prezentate noi dovezi la studiile anterioare (1981), care reconfirmă că înlăturarea unui oarecare, la indicație, focar patologic dintr-un os afectat de "Osteodisplazie fibroasă poliostică" și osteoplastia defectului restant cu alogrefe corticale scindate contribuie la profilaxia procesului de malignizare, stoparea evoluției acestei maladii sistemice și la osificarea focarelor fibroase nesupuse intervenției chirurgicale. Rolul decisiv în patogenia tratamentului acestor pacienți aparține particularităților stimulative și reparatoare în osteogeneza ale osului alogen asupra organismului în cauză. Acest fenomen nu se observă în cazurile de implantare a autogrefelor colectate de la bolnav.

Summary

The given work presents new proof of anterior studies (1981), which reconfirms, that any indicated removal of a pathological focus from an affected bone by polyostotic fibrous osteodysplasia and the remained osteoplastia defect with cortical disintegrated allografts, contributes to the prophylaxis of malignant process, to the arrest of evolution of this systemic disease and to ossification of focci which didn't undergo surgical interventions. A decisive role in pathogenesis of treatment of these patients belongs to stimulatory features and reajustment of the allogenic bone on the given body. This phenomenon is not seen in cases of implantation of autografts collected from the patients.

Introducere

Această patologie a fost divizată pentru prima dată în a. 1927 de către V. Braițev [11] din grupul așa-ziselor osteodistrofii fibroase, numind-o "Osteodistrofie fibroasă localizată". În a. 1938 L. Lichtenstien, reieșind din studierea a 4 pacienți, a dat acestei forme nozologice denumirea de "Polyostotic fibrous dysplasia" [4], mai târziu inclusă în "Clasificarea histologică a tumorilor osoase", elaborată sub egida OMS în a. 1972; revăzută ulterior și reeditată în a. 1993 și 2009 [1, 5, 6].

Osteodisplazia fibroasă poliostică (ODFP) este o maladie congenitală, manifestată ca o anomalie embrionară de dezvoltare a oaselor în aspect genetic. Are însușiri osteogenetice și pseudotumorale. Manifestările clinice apar la diferite vârste, preponderent la copii și adolescenți, însă nu rar se depistează la oameni maturi, predominând sexul feminin. Pe parcursul dezvoltării acestei maladii apar dureri surde în regiunile afectate, diformități la locomotor, fracturi patologice și chiar semne de malignizare [13]. Boala evoluează lent, timp îndelungat, frecvent asimptomatic în debut. Focarele patologice conțin țesut fibros de culoare albicioasă, pe alocuri roză; densoelastice, asemănător cu consistența cauciucului [8]. Acest substrat morfologic în dinamică umple canalul medular al oaselor tubulare, canalele intertisulare ale oaselor plate, distrugând în vector de centrifugă spre periferie și proximal stratul osos compact sau spongios, în consecință formându-se cavități

diferite după formă și dimensiuni. Corticala osului afectat devine erozată, apar zone chistice, pe alocuri asemănătoare cu fagurele de albine. Integritatea periostului se păstrează. Microscopic se determină celule histofibroblastice lipsite de mitoze, fibre de colagen, elemente de țesut osteoid, pe alocuri celule gigante polinucleate, osteoblaste anormale, trabecule de os nou, slab calcinat primar, insuficient dezvoltat. Trabeculele pot fi neregulat împrăștiate printre țesutul fibros: mai puține la număr sau multiple, iar în unele zone lipsesc [5, 12]. De regulă, concomitent afectarea are loc în diferite oase, însă mai frecvent în variate proporții sunt atacate femurul, humerusul, tibia, fibula, radiusul, ulna, oasele bazinului; mai rar coastele, vertebrele, clavicula, oasele craniene; epifizele rămân intacte. Radiologic se determină focare cu "imagini de sticlă mată", conturate variat. Canalul centromedular al oaselor tubulare este lărgit, corticala subțiată, pe când zonele neafectate ale osului au structură normală. Lipsesc semne de manifestări periostale, care apar, de regulă, în cazul consolidării fracturii patologice și decurge în termeni obișnuiți. Probele biologice ale sângelui, urinei, fosfataza alcalină, indicii Ca/P sunt nemodificate [5]; schimbări au loc în cazul fracturilor patologice și mai ales în situații de malignizare.

Această patologie necesită diferențiere de: hiperparatiroidism, neurofibromatoză, boala Paget, mielomul multiplu, condromatoza osteo-articulară. Însă fiecare dintre aceste afec-

țiuni are particularități specifice și nu prezintă mari dificultăți de diagnostic. Tratamentul pacienților afectați de ODFP în principiu este chirurgical: înlăturarea, conform indicațiilor, a focarului patologic în limitele osului sănătos și osteoplastia defectului restant cu alogrefe corticale osoase [9, 14, 17]. În acest aspect se folosesc diferite tipuri de rezecție: marginală, parietală intracavitară, segmentară; rar chiuretajul, deoarece după acesta apar recidive.

La necesitate se efectuează variate osteotomii de corectare a axului osului deformat și osteosinteza fragmentelor cu fixare internă [10]. Unii autori consideră că la copii intervențiile chirurgicale trebuie efectuate mai radical, pentru a evita ulterior recidivele. Chiuretajul focarului patologic aceștia îl admit numai la adulți [8]. Rezecția extremității articulare sau amputația se aplică numai în cazuri excepționale – malignizarea procesului patologic, distrugerea totală a segmentului afectat.

Materiale și metode

Experiența noastră cuprinde studiul a 4 paciente cu vârsta cuprinsă între 18-30 de ani, afectate de ODFP (confirmat histologic), la care în complexul de tratament am intervenit chirurgical (un pacient de 63 ani, afectat de ODFP, cu malignizarea focarului patologic din humerusul drept – Fig. 1, a fost trimis pentru tratament la Institutul Oncologic).

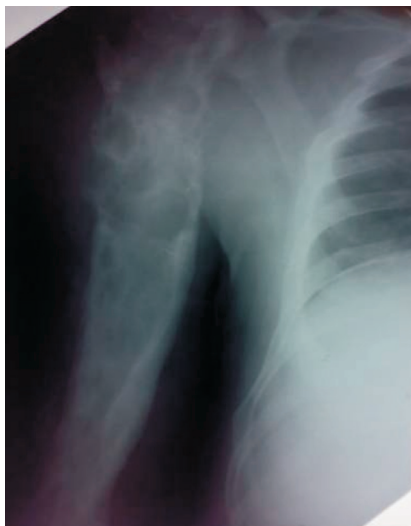

Fig. 1

La 3 dintre paciente focarele patologice erau localizate în metadiafiza proximală a ambelor oase femurale și la bazin. Într-un caz procesul de distrugere avea localizare diafizară în ambele oase humerale, în zonele metadiafizare proximale ale ambilor femururi și în osul iliac stâng. Până la operație o pacientă a suportat fractură patologică a humerusului drept, alta – la segmentele femurale. Fracturile consolidase în termeni obișnuiți, însă semne de regresie în evoluția bolii nu s-au constatat; invers – distrugerea a continuat să progreseze. La fiecare pacientă a fost înlăturat câte un focar fibros (din femur – la 3, din humerus – la 1), iar defectul restant a fost substituit cu alogrefe corticale osoase scindate. Pe parcursul dispensarizării, studiind la distanță (2,5-42 ani) rezultatele tratamentului, am constatat că procesul de restructurare a alogrefelor implantate decurge mult mai activ, decât la pacienții maturi operați de alte patologii, și se finalizează în termeni ca și la copii și adolescenți. În focarele neoperante evoluția procesului patologic s-a stopat, se

evidențiază procesul de osificare a zonelor fibroase. 3 paciente practic sunt sănătoase, recuperate, apte de muncă – începând activitatea fizică peste 2-3 ani de la intervenția chirurgicală. O pacientă prelungește cu succes procesul de recuperare (al 3-lea an de la operație) în legătură cu prezența patologiei renale (nu rareori însoțitoare maladiei date) – pielonefrită cronică în remisie. Aceste observații, argumentate prin investigații clinico-radiologice și paraclinice, ne-au permis să concluzionăm că la stoparea evoluției ODFP un rol decisiv îl are influența alogrefelor osoase, care concomitent servesc și ca un rezervor de elemente minerale necesare organismului omului bolnav de această maladie sistemică. Prima comunicare despre eficacitatea patogenetică a alogrefelor osoase în tratamentul ODFP noi am publicat-o în a. 1981 [18]. Însă, cu regret, discuții la această temă în literatura de specialitate n-au urmat.

Prezentare de cazuri

Pacienta Ț., 18 ani, ODFP – localizarea focarelor patologice în ambele diafize humerale, ambele femururi proximale și în osul iliac stâng; fractură patologică consolidată la humerusul drept (Fig. 2).

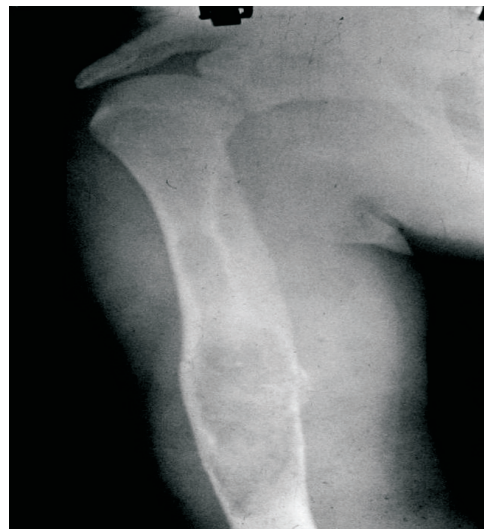

Fig. 2

La 12.12.1969 am efectuat o intervenție chirurgicală: rezecție marginală și parietală intracavitară la diafiza osului humeral drept, înlăturarea focarului patologic și aloplastia defectului restant cu grefe corticale scindate, conservate în soluție de antibiotice (Fig. 3).

Postoperator – cicatrizare primară a plăgii, 4 luni imobilizare ghipsată. Peste un an de la operație s-a căsătorit, ulterior a născut 2 copii (fiica în 1971, feciorul în 1976). În prezent este bunică a 4 nepoți. Până la operație lucra muncitoare la fabrica de încălțăminte „Zorile”, după recuperare postoperatorie – 8 ani a lucrat la uzina „Signal”, apoi 12 ani la uzina „Electromașina”. Din a. 1992 până în prezent este muncitoare la fabrica „Bucuria”. Permanent a efectuat și efectuează lucru calificat – prin activitate manuală. În a. 2006 a suportat o colecistectomie; de alte afecțiuni nu a suferit. Timp de 42 ani de la operație se află la supraveghere dispensarială. Alogrefele implantate s-au restructurat (Fig. 4).

Cicatricele postoperatorie are aspect obișnuit, se conturează pe tot traiectul sulcusului bicipital lateral, fără modificări vicioase. Focarele patologice din humerusul stâng, ambele femururi (Fig. 5)

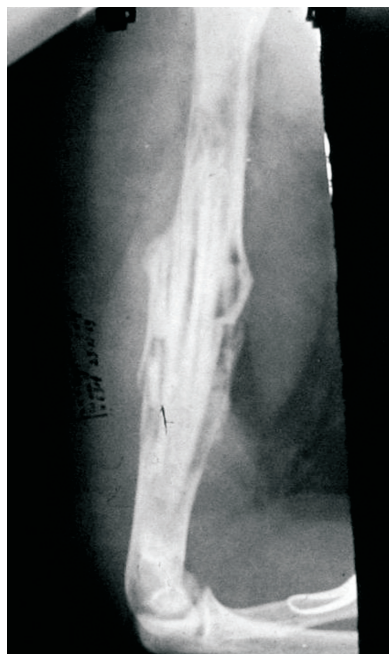

Fig. 3

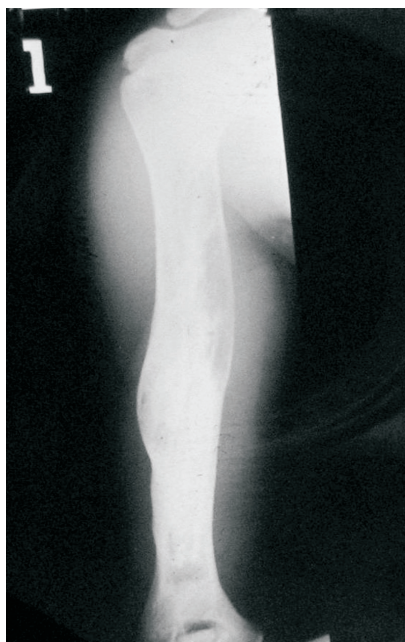

Fig. 4

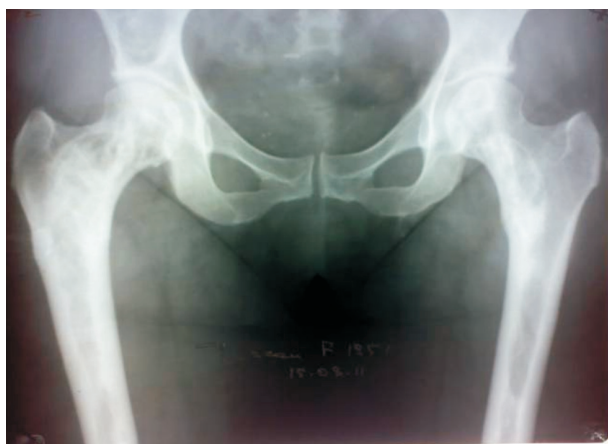

Fig. 5

și osul iliac stâng n-au progresat (evoluția bolii este stopată), în ele se evidențiază procesul de osificare secundară. Calitatea vieții acestei paciente este foarte bună. Prin urmare, rolul aloplastiei osoase folosite în complexul de tratament s-a încheiat practic cu însănătoșirea pacientei și restabilirea deplină a capacității de muncă.

Pacienta Ș., 30 ani, invalid de gr. II din copilărie. ODFP – localizarea focarelor patologice în metadiafiza proximală a ambelor femururi și a fibulei stângi, în osul iliac stâng. În a. 2003, pe fond de fractură patologică la femurul stâng, într-o instituție medicală s-a efectuat chiuretajul focarului patologic, osteosinteza centromedulară și osteoplastia defectului restant cu autogrefe colectate din osul iliac stâng (tija metalică a fost înlăturată peste un an de la operație). În a. 2004, în aceeași instituție, s-a efectuat chiuretajul la femurul drept și autoplastie cu grefe colectate din osul iliac drept; postoperator complicație purulentă-lichidată chirurgical. Ulterior procesul patologic a progresat în toate focarele operate și neoperate, s-a fracturat femurul drept – tratament conservator. În a. 2008 durerile în femurul stâng au devenit insuportabile. S-a acutizat pielonefrita. Concomitent a suportat o intervenție chirurgicală pe fond de „extrauterină”. La examinarea pacientei am constatat o consolidare vicioasă a femurului stâng la locul fostei fracturi suportate în a. 2004, prezența unei cavități de mari dimensiuni în focarul patologic și, de asemenea, progresarea procesului de distrucție în osul femural drept și în osul iliac stâng (Fig. 6).

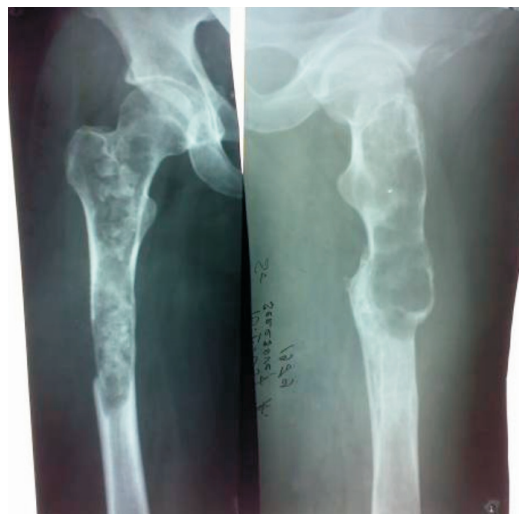

Fig. 6

La 9.04.2009 am efectuat o rezecție marginală și parietală intercavitară la metadiafiza proximală a femurului stâng și aloplastia defectului restant cu grefe corticale scindate, conservate în soluție de 0,5 % formaldehidă și fierte timp de 45 minute – cu scop de deproteinizare, ca să nu influențeze negativ rinichii afectați. Perioada postoperatorie – cicatrizare primară a plăgii, imobilizare ghipsată 4 luni; mers cu ajutorul cârjelor timp de 1 an de la operație. Pe parcursul supravegherii dispensariale până în prezent am constatat o ameliorare vădită a stării generale a pacientei, dispariția totală a durerilor, progresarea restructurării alogrefelor, stoparea evoluției bolii în toate focarele neoperate și evaluarea evidentă a osificării acestora (Fig. 7).

Pielonefrita a trecut în remisie. Indicii analizei generale a sângelui, Ca/P; fosfataza alcalină – în limite normale. Proteine în urină – variază între 0,62 – 0,33 g/l. Pacienta merge liber, funcția în articulațiile coxofemorale deplină, nu șchiopătează;

tinde să-și exercite profesia de contabil și să nască un copil. Incomparabil spre bine la pacientă s-a schimbat calitatea vieții, iar cu aceasta și modul de trai în familie. Deci, metoda de elecție în tratamentul ODFP aparține aloplastiei osoase și nu autoplastiei.

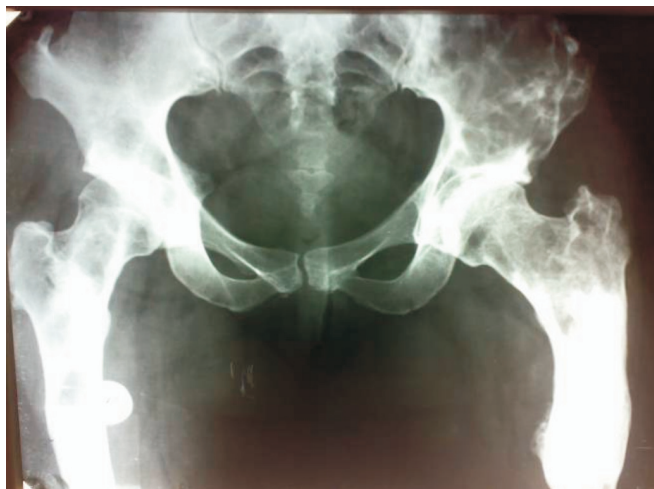

Fig. 7

Discuții

Necâtând la faptul că ODFP de mulți ani este identificată ca formă nozologică de sine stătătoare, iar pe parcursul anilor în clinici prioritare s-a acumulat o experiență impunătoare [2, 7, 10, 12, 14, 16], tratamentul acestei maladii până în prezent este considerat paliativ. Discuțiile în această direcție ajung chiar și la pesimism. Tratamentul conservator în principiu este inefficient [3], iar cel chirurgical este considerat ca metodă de elecție, cu toate că în cazuri generalizate ale acestei maladii acesta este interpretat ca fiind extrem de dificil și nerealizabil, din cauza afectării mai multor oase ale scheletului [16]. Se afirmă, că intervențiile chirurgicale moderne nu pot fi radicale, nu au ca rezultat însănătoșirea pacienților, iar dacă apar păreri optimiste, nu sunt altceva, decât o eroare [15]. Și mai categorice sunt concluziile precum că pronosticul tratamentului în ODFP rămâne nefavorabil și că o metodă de tratament capabilă să lichideze ori să stopeze procesul patologic nu există. Tratamentul chirurgical în vigoare cuprinde numai măsuri ortopedice: corectarea deformităților oaselor tubulare, și, după indicații, înlăturarea unuia sau a altuia dintre focarele patologice, finalizând cu osteoplastia defectului restant [12]. M.V. Volkov [14], apreciind pozitiv rolul stimulator în osteogeneza locală a alogrefelor corticale osoase scindate, paralel admite prezența focarelor patologice rămase mai sus și mai jos de locul intervenției chirurgicale. Autorul

a făcut aceste juste, după părerea noastră, concluzii, studiind rezultatele tratamentului chirurgical la 91 de copii și adolescenți la o distanță de până la 20 ani de la intervențiile chirurgicale. De facto, autorul a ajuns la pragul descoperirii unui fenomen științific cheie în procesul de stopare a evoluției ODFP, dar aici s-a oprit, făcând încheiere, că formele severe de ODFP evoluează spre invaliditate dramatică în consecința deformităților la extremitățile locomotorului, fracturilor patologice, posibilităților de malignizare, care apar pe parcurs, până la pierderea deplină a capacității de sprijin a membrilor pelvine.

Studiile noastre ne-au permis să stabilim influența patogenică a alogrefelor osoase corticale asupra organismului uman la stoparea și regresarea evoluției ODFP, lărgind în continuare cunoștințele în acest domeniu și ieșirea la un nou concept rațional pentru însănătoșirea și recuperarea medico-biologică și socială a acestei categorii de pacienți. Acest fenomen nu a atras atenția specialiștilor în patologia osteo-articulară, deoarece boala se întâlnește comparativ rar, iar pacienții operați, ulterior căpătând o ameliorare a sănătății, probabil, fiind satisfăcuți de tratament, nu s-au adresat repetat la specialiștii în cauză. Aici se reflectă și lacunele din sistemul dispensarial.

Concluzii

1. Tratamentul ODFP este chirurgical și cuprinde: înlăturarea la indicație a unui focar patologic, aloplastia osoasă a defectului restant cu grefe corticale scindate.
2. În cazul deformităților oaselor tubulare cu dezaxarea axului extremității afectate este indicată osteotomia de corectare, iar osteosinteza fragmentelor poate fi asigurată cu alogrefele implantate sau cu dispozitive standarde.
3. Alogrefele osoase implantate în defectul restant, apărut după înlăturarea focarului patologic, în dinamică provoacă stoparea evoluției ODFP și contribuie la osificarea țesutului fibros în zonele afectate, nesupuse intervenției chirurgicale; asta nu se întâmplă în cazul folosirii de autogrefe.
4. Pacienții afectați de ODFP necesită supraveghere dispensarială pe tot parcursul vieții în instituțiile medicale corespunzătoare.
5. Pentru destăinuirea mecanismului de stopare a evoluției ODFP prin influența alogrefelor sunt necesare studii și investigații fundamentale la nivel pluridisciplinar (inclusiv în cadrul temelor de doctorat, postdoctorat și granturilor pe plan internațional). Rezultatele acestor studii pot face lumină în patogenia și tratamentul altor afecțiuni asemănătoare de dereglare a osteogenezei de ordin congenital, cum este boala Ollier.

Bibliografie

1. Antonescu D. M., Pop D. M. Elemente de Patologie osteo-articulară. București, „Teora” 2000: 71 – 73.
2. Dominok G. Knoch H. Knochengeschwülste and geschwulstähnliche Knochenkrankungen. Veb Gustav Fischer Verlag Jena, 1971: 267 – 276.
3. Karikumar J. M., Verma K., Modi A. Alendronate therapy in polyostotic fibrous dysplasia presenting with pathologic fracture. *Am. J. Orthop (Belle Mead N.J.)*, 2011; 40(3): 48 - 51.
4. Lichtenstein L. Polyostotic fibrous dysplasia. *Arch. Surg.*, 1938; 36(5): 874 – 898.
5. Pană I., Voinea A., Rovența N., Filipescu G., Gorun N., Vlădăreanu M. Tumorile osului. Editura Academiei Române, 1984: 185 – 191.
6. Schajovitz F., Sissons H. A., Sobin L. H. The WHO Histologic Classification of Bone Tumors. A Commentary of the Second Edition, *Cancer*, 1995; 75(5): 1208 – 1214.
7. Snetkov A. I. Surgical treatment of the polyostotic form of fibrous dysplasia in children and adolescents. *Vestn. Khir. IM. I. I. Grek.*, 1988; 140(6): 85 – 9.
8. Stănculescu D., Orban H. Tumorile aparatului locomotor. București, 1997: 70 – 74.
9. Tomasik P., Spindel J., Miszczyk L., Chrobok A., Koczy B., Widuchowski J., Mroczek T., Matysiakiewicz J., Pilecki B. Surgical treatment of dysplasia fibrosa and defectus fibrosus with bone allografts. *Orthop. Traumatol. Rehabil.*, 2010; 12 (1): 58-66

10. Tong Z. C., Wang K. Z., Jiao N., Yang T. M., Zhang W., Chen B. Surgical treatment of fibrous dysplasia in proximal femur. *Zhongguo Gu Shang*, 2011; 24 (4): 345-8
11. Брайцев В. Р. Фиброзная остеодистрофия. Москва «Медгиз», 1947:89 – 127
12. Виноградова Т. Л. Опухоли костей. Москва «Медицина», 1973: 247-270
13. Волков М. В. Самойлова Л. И. Фиброзная остеодисплазия. Москва «Медицина», 1973: 163 стр.
14. Волков М. В. Болезни костей у детей. Москва «Медицина», 1985: 212-227
15. Зацепин С. Т. Костная патология взрослых. Москва «Медицина», 2001: 198-209
16. Корж А. А., Моисеева К. Н., Панков Е. Я. Фиброзная дисплазия костной ткани, «Здоров'я», Киев-1971: 124 стр.
17. Корж А. А., Талышинский Р. Р., Гомопластика в лечении опухолей костей, «Здоров'я», Киев - 1973: 168 стр.
18. Марин И. М. Хирургическое лечение доброкачественных опухолей костей». Кишинев «Штиинца», 1981: 90 - 94

BIFIDOBACTERIILE SPECIFICE TUBULUI DIGESTIV UMAN

THE BIPHIDOBACTEIAS SPECIFIC FOR HUMAN DIGESTIVE TUBE

Maria Timoșco¹, Natalia Sainsus², Aliona Velciu³, Victoria Bogdan⁴

¹ dr. habilitat, Institutul de Fiziologie și Sanocreatologie al AȘM

² dr. în medicină, conferențiar universitar, Catedra Microbiologie, Virusologie și Imunologie USMF

³ dr. În fiziologie, Institutul de Fiziologie și Sanocreatologie al AȘM

⁴ cercetător științific, Institutul de Fiziologie și Sanocreatologie al AȘM

Summary

The intestinal content unanimously at different ages are quantitative indices highlight sour depending on functional status of the digestive tract (basically healthy or dismicrobism). Membership is given on the species, the percentage and the antagonistic activity specific Sour human digestive tract, children and adults at different ages. It warns the recommendation and use rationality in practice bacterioprohylactic sour and bacterioterapie. The study included only specific species at certain times of the digestive tract according to age and functional bowel disorders etiologia.

Rezumat

În conținutul intestinal uman, la diverse vârste, sunt evidențiați indicii cantitativi ai bifidobacteriilor în dependență de starea funcțională a tubului digestiv (practic sănătoasă sau dismicrobism). Este dată apartenența de specie, cota procentuală și activitatea antagonică a bifidobacteriilor specifice tubului digestiv uman, al copiilor și maturilor, la diferite vârste.

Se atenționează raționalitatea recomandării și utilizării bifidobacteriilor în practică pentru bacterioprofilactică și bacterioterapie. Studiul a cuprins doar specii specifice tubului digestiv la anumite perioade de vârstă și în conformitate cu etiologia dereglărilor funcționale ale intestinului.

Introducere

Relatări anterioare denotă că flora microbiană a tractului gastrointestinal uman și animal, în perioada timpurie postnatală, se caracterizează printr-o diversitate de bacterii obligative și facultative, atât aerobe, cât și anaerobe, care îndeplinesc un rol important în activitatea vitală a macroorganismului [21]. Proprietățile specifice ale tuturor reprezentanților obligativi ai bacteriocenozei tractului gastrointestinal uman determină funcțiile de bază ale acestora (de protecție, imunostimulatoare, imunomodulatoare, metabolică etc. [2, 4, 9, 11, 12, 21, 23, 27].

Se consideră că bifidobacteriile acționează pozitiv asupra organismului în creștere, datorită proprietăților lor de a sintetiza substanțe biologice active de tipul enzimelor, aminoacizilor, proteinelor și vitaminelor (tiaminei, riboflavinei, piridoxinei, ciancobalaminei, vitaminei K, acizilor: folic, nicotinic, panto-

teic ș.a.). Cele sintetizate de bifidobacterii acționează pozitiv asupra procesului de dezvoltare a reacției imunologice, mai ales, de formare a anticorpilor [1, 5, 6, 10, 13].

Actualmente se consideră că există circa 20 de specii de bifidobacterii, însă numai câteva dintre ele constituie flora microbiană intestinală umană (*Bifidobacterium bifidum*, *B.longum*, *B.adolescentis*, *B.breve* și *B.infantis*) [16, 17, 19].

În cea mai mare parte a surselor bibliografice analizate se afirmă că în tubul digestiv uman de toate vârstele mai des a fost prezentă numai specia *B.bifidum*. La majoritatea indivizilor examinați în condițiile spitalicești s-a constatat că la copiii sugari această specie persista în 70% dintre cazurile investigate, iar la cei de 4-5 ani – numai în 40% cazuri. Acest argument a stat la baza recomandării bifidobacteriilor spre includere în componența unor preparate și adaosuri și alimentare de acțiune

probiotică predestinate copiilor și maturilor de diverse vârste. [7, 14, 15, 18, 20, 24, 26, 27].

Necătând la faptul că în ediția a 9-a a determinantului Bergy (1997) există descrierea acestui gen de bacterii, totuși ea este limitată, iar din considerentele necesității metodelor speciale pentru aprovizionarea condițiilor de anaerobioz strict și de studiere a metabolismului lor, lipsește și diferențierea speciilor de bacterii ale genului *Bifidobacterium* [28].

În mod experimental a fost constatat că produsele tipice ale metabolismului, formate în procesul vital al bifidobacteriilor, sunt acizii: lactic, acetic ș.a. Aceștia, în mare măsură, contribuie la diminuarea pH-ului până la 4,0-3,8 u.c. și inhibarea multiplicării microorganismelor de putrefacție, condițional patogene și patogene, fiind sensibile la reacția mediului caracteristic tubului digestiv [10, 19, 25, 26].

Concomitent, se atrage atenția și la faptul că bifidobacteriile contribuie și la reducerea esențială a procesului de cancerogeneză, provocat de toxinele reprezentanților facultativi ai florei microbiene intestinale [8].

Din cele expuse reiese că datorită numărului mare de proprietăți utile, bifidobacteriile sunt principala componentă a bacteriocenozei tubului digestiv uman și animal în perioada timpurie a ontogenezei postnatale.

În baza bibliografiei studiate s-a considerat rațional de a determina cantitatea de celule vii din genul *Bifidobacterium* la 1gr. de conținut intestinal, iar scopul principal al prezentei lucrări a fost de a evidenția speciile de bifidobacterii specifice pentru tubul digestiv uman la diverse vârste.

Metode și materiale

În calitate de material au servit mostrele de conținut intestinal acumulat de la copii cu vârsta între 3-16 și maturi de 20-70 ani. Toți copiii și maturii, de la care s-a analizat conținutul intestinal, au fost divizați în patru loturi: Primul a inclus subiecți practic sănătoși; II – cu dismicrobism compensat; III – cu dismicrobism subcompensat; IV – cu disfuncții diareice de etiologie nedeterminată. Asemenea categorii au fost determinate de către medicii cliniciști. Mostrele acumulate au fost supuse diluării zecimale ($10^1 - 10^{10}$) și studiate în condiții strict anaerobe, conform metodelor microbiologice clasice. Studiarea acestora a prevăzut numărarea coloniilor pe cutii Petri obținute după inocularea mostrelor de conținut intestinal pe mediu nutritiv Blaurock (electiv numai pentru bifidobacterii), utilizând diluțiile respective și incubarea la temperatura de $(37 \pm 1)^\circ\text{C}$ [10].

Rezultate și discuții

Datele obținute în rezultatul investigațiilor științifice a conținutului intestinal acumulat de la copii și maturi de diverse vârste sunt relatate în tabelul 1.

Analizând indicii cantitativi ai bifidobacteriilor, obținuți la investigațiile microbiologice a conținutului intestinal uman la diverse vârste, reflectați în tabelul 1, s-a constatat că aceștia diferă și în mare măsură sunt în funcție de statusul funcțional al tubului digestiv. Dacă la subiecții practic sănătoși (lotul I) indicii cantitativi ai bifidobacteriilor sunt mai avansați, apoi la cei cu simptome de dismicrobism (compensat și subcompensat) și disfuncții intestinale diareice ei diminuează la general, dar mai pronunțat la maturi cu vârsta peste 50 ani. Considerăm important să menționăm că la maturi, chiar și la cei practic să-

nătoși, cantitatea bifidobacteriilor este considerabil mai mică ca la copiii cu vârsta între 3-8 ani. Aceasta e confirmată prin faptul că de la 20 până la 50 ani nivelul numeric al bifidobacteriilor se găsește în limitele de 8,54 și 8,13, iar la 3-8 ani cantitatea lor a fost de 9,65-9,17 log al numărului de celule vii la 1gr. de conținut intestinal. În continuare, la vârsta de 55-70 ani, indicii lor cantitativi diminuează cu mult mai rapid (de la 7,49 până la 5,20 log al numărului de celule vii la 1gr. de conținut intestinal). Probabil această perioadă poate fi numită ca foarte vulnerabilă pentru activitatea vitală, pentru că tocmai ei îi revine cea mai mare cantitate de disfuncții intestinale diareice.

Tabelul 1

Indicii cantitativi ai bifidobacteriilor în conținutul intestinal uman la diverse vârste

Vârsta, ani	Loturile			
	I	II	III	IV
3-4	9,65±0,13	7,53±0,18	5,23±0,21	3,38±0,24
5-6	9,59±0,10	7,84±0,15	5,77±0,22	3,90±0,26
7-8	9,17±0,14	7,38±0,17	5,70±0,25	4,20±0,21
9-10	8,92±0,13	7,69±0,13	5,53±0,24	4,59±0,22
11-12	8,87±0,12	7,11±0,12	5,61±0,23	4,76±0,21
13-14	8,76±0,11	6,68±0,16	5,07±0,26	4,17±0,24
15-16	8,49±0,15	6,46±0,11	4,77±0,20	3,98±0,19
20	8,54±0,14	5,43±0,16	4,38±0,22	2,88±0,24
30	8,38±0,13	6,88±0,19	4,30±0,21	2,64±0,26
40	8,17±0,15	6,64±0,17	4,23±0,23	2,32±0,24
50	8,13±0,12	6,25±0,18	3,92±0,22	2,17±0,25
55	7,49±0,16	5,59±0,20	3,77±0,24	1,90±0,26
60	6,23±0,18	5,32±0,21	3,32±0,26	1,76±0,21
65	5,90±0,17	4,65±0,23	2,70±0,25	1,54±0,30
70	5,20±0,19	4,23±0,25	2,53±0,27	1,20±0,28

Notă: Loturile: I – subiecți practic sănătoși; II – cu dismicrobism compensat; III – cu dismicrobism subcompensat; IV – cu disfuncții diareice de etiologie nedeterminată.

Pentru realizarea cercetărilor următoare, din mostrele de conținut intestinal uman (vârsta de 3-50 ani) s-au izolat 235 de tulpini de microorganisme, presupuse ca bifidobacterii. Dintre acestea 127 erau specifice copiilor și 108 – maturilor de diversă vârstă. După identificarea acestora s-a constatat că toate tulpinile studiate conform proprietăților morfologice, biochimice și fiziologice au fost atribuite la genul *Bifidobacterium* și cinci specii ale lui, fiind următoarele: *Bifidobacterium bifidum*, *B. infantis*, *B. longum*, *B. breve* și *B. adolescentis*.

În continuare s-a determinat cota procentuală a fiecărei specii de bifidobacterii dintre cele nominalizate cu obținerea rezultatelor incluse în tabelul 2.

Analiza datelor tabelului a evidențiat că cea mai mare cantitate de monotulpini izolate au aparținut speciei *Bifidobacterium bifidum* (83); pe locul doi s-a aflat *B. longum* (72); apoi *B. breve* (37), *B. infantis* (31) și *B. adolescentis* (12). Cele nominalizate au alcătuit respectiv 35,31; 30,63; 15,74; 13,19 și 5,10% față de numărul tulpinilor studiate în cadrul genului *Bifidobacterium* (235). Concomitent s-a depistat că în tubul digestiv al copiilor bifidobacteriile au ocupat o cotă mai mare comparativ cu cea la maturi. Studiarea comparativă a tulpinilor izolate a demonstrat diferențierea cotei lor în felul următor: Specia de bifidobacterii *B. infantis*

Tabelul 2

Cota microorganismelor genului Bifidobacterium izolate din conținutul intestinal al copiilor și maturilor de diversă vârstă

Denumirea speciilor de bifidobacterii	Numărul tulpinilor supuse studierii	Numărul tulpinilor prezente în conținutul intestinal uman la diverse vârste		Cota fiecărei specii, %	
		la copii de 0-16 ani	la maturi de 20-70 ani	la copii	la maturi
B. bifidum	83	49	34	59,03	40,97
B.infantis	31	31	0	100,00	0
B.longum	72	39	33	54,16	45,84
B.breve	37	21	16	56,75	43,25
B.adolescentis	12	0	12	0	100,00

Tabelul 3

Activitatea antagonistă a microorganismelor unor specii ale genului Bifidobacterium

Denumirea speciilor de bifidobacterii	Numărul tulpinilor cercetate		Coeficientul de combatere a microbilor-test, %			
			Tulpinile de microbi, utilizate ca test de referință			
	Sursa de izolare		E. coli 11	P.vulgaris 65	Cl.dificileae 28	S.aureus 209
copii	maturi					
B. bifidum	49		29,10	37,63	25,57	27,59
		34	19,25	28,40	22,15	23,80
B.infantis	31		30,45	39,04	26,00	33,42
B.longum	39		28,39	35,74	30,24	27,15
		33	25,19	30,43	26,39	23,72
B.breve	21		22,15	25,72	24,17	26,65
		16	20,24	21,60	22,35	23,47
B.adolescentis	12		18,43	19,57	20,18	21,27

s-a evidențiat numai la copiii, iar B. adolescentis - la maturi; B.bifidum la copii a fost cea mai numeroasă, constituind 59,03%, iar la maturi – 40,97%; B. breve – 56,75 și 43,25; B. longum – 54,16 și 45,84% față de numărul tulpinilor studiate în cadrul speciei în cauză.

Fiindcă bifidobacteriilor îi revine rolul de protecție a tubului digestiv împotriva colonizării acestuia cu microorganisme condiționat patogene sau patogene noi am atras atenție și la proprietățile antagoniste ale monotulpinilor de bifidobacterii. S-a determinat coeficientul lor de combatere a microbilor-test din genurile Escherichia, Proteus, Clostridium și Staphylococcus, pentru că reprezentanții acestor genuri sunt considerați drept cauzanți ai maladiilor intestinale diareice. Rezultatele obținute s-au demonstrat în tabelul 3.

Datele tabelului 3 denotă că activitatea antagonistă a bifidobacteriilor diferă între specii și în dependență de sursa izolării acestora. Cel mai înalt coeficient de combatere a tuturor microbilor-test utilizați se observă la specia Bifidobacterium infantis, atingând nivelul de 26,00 – 39,04%. Al doilea loc îi revine speciei B. bifidum, al treilea – B.longum, al patrulea – B.breve și al cincilea – B.adolescentis. Concomitent este important de menționat că tulpinile de bifidobacterii izolate de la copii au

demonstrat o activitate antagonistă mai pronunțată, comparativ cu cele obținute de la maturi. Probabil că asemenea fenomen poate fi argumentat prin faptul adaptării speciilor de bifidobacterii testate față de reprezentanții genurilor de microorganisme Escherichia, Proteus, Clostridium și Staphylococcus (utilizate în calitate de microbi-test), care au persistat în tubul digestiv al oamenilor maturi pe parcursul vieții.

Concluzii

1. În procesul investigațional a fost constatată specificitatea bifidobacteriilor izolate din conținutul intestinal uman la diverse vârste, exprimată prin: reprezentanța lor de specie cu cota procentuală și activitatea antagonistă față de microbi-test, fiind specifice.

2. Cele evidențiate confirmă pe deplin raționalitatea utilizării diverselor tulpini de bifidobacterii cu considerația, nu numai apartenenței lor de specie, ci și specificității acestora pentru vârsta respectivă.

3. Utilizarea bifidobacteriilor în cazul când reprezentanții florei microbiene intestinale de categorie condiționat patogenă sau patogenă contribuie la dezvoltarea dereglărilor funcționale ale tubului digestiv uman cu simptome diareice.

Bibliografie

1. Amenta M., Cascio M.T., Di Fiore P., Venturini I. Diet and chronic constipation. Benefits of oral supplementation with symbiotic zir fos (Bifidobacterium longum W11 + FOS Actilight). //Acta Biomed. – 2006. - 77(3):157-162.
2. Balcázar J.L., de Blas I., Ruiz-Zarzuola I. et al. Changes in intestinal microbiota and humoral immune response following probiotic administration in brown trout (Salmo trutta). // Br. J Nutr. – 2007. - 97(3):522-527.
3. Barrenetxe J. et al. Modulation of gastrointestinal physiology through probiotic strains of Lactobacillus casei and Bifidobacterium bifidum. //An.Sist.Sanit.Navar. – 2006. – 29(3):337-347.
4. Blaut M., Clavel T. Metabolic diversity of the intestinal microbiota: implications for health and disease. //J.Nutr. – 2007. – 137(3 Suppl. 2): 751S-755S.

5. Elmadfa I., Heinsle C. Influence of a probiotic yoghurt on the status of vitamins B(1), B(2) and B(6) in the healthy adult human. // Ann. Nutr. Metab. – 2001. – 45(1) : 13-18.
6. Felis G., Dellaglio F. Taxonomy of Lactobacilli and Bifidobacteria. // Curr. Issues Intest. Microbiol. – 2007. – 8(2):44-61.
7. Floch M.H., Madsen K.K., Jenkins D.J., et al. Recommendations for probiotic use. // J Clin Gastroenterol. – 2006. – 40(3):275-278.
8. Fox J.G., Wang T.C. Inflammation, atrophy, and gastric cancer. // J. Clin. Invest. – 2007. – 117(1):60-69.
9. Galdeano C.M., et al. Proposed model: mechanisms of immunomodulation induced by probiotic bacteria. // Clin. Vaccine Immunol. – 2007. – 14(5):485-492.
10. Galețchi P., Rusu Galina, Stasii Ecaterina ș.a. Dismicrobismul intestinal la copii. Chișinău. – 2001. – 42p.
11. Heller F., Duchmann R. Intestinal flora and mucosal immune responses. Int. J. Med. Microbiol. 2003. Apr. 293(1): 77-86.
12. Hopkins M.J., et al. Characterisation of intestinal bacteria in infant stools using real-time PCR and northern hybridisation analyses. // FEMS Microbiol. Ecol. – 2005. – 54(1):77.
13. Hsu C.A. et al. Cultural condition affecting the growth and production of beta-galactosidase by Bifidobacterium longum CCRC 15708 in a jar fermenter. // Int. J. Food Microbiol. – 2007. – 116(1):186-189.
14. Isolauri E. Probiotics in human disease. // Am. J. Clin. Nutr. – 2001. – 73 (6): 1142S.
15. Kim P.I. et al. Probiotic properties of Lactobacillus and Bifidobacterium strains isolated from porcine gastrointestinal tract. // Appl. Microbiol. Biotechnol.
16. Laine R., Salminen S., Benno Y., Owehand A.C. Performance of bifidobacteria in oat-based media. // Int. J. Food Microbiol. – 2003. – 83 (1) : 105-109.
17. Masco L. et al. In vitro assessment of the gastrointestinal transit tolerance of taxonomic reference strains from human origin and probiotic product isolates of Bifidobacterium. // J. Dairy Sci. – 2007. – 90(848):3572-3578.
18. Pompei A., Cordisco L., Amaretti A. et al. Folate production by bifidobacteria as a potential probiotic property. // Appl. Environ. Microbiol. – 2007. – 73(1):179-185.
19. Raz I., Gollop N., Polak-Charcon S., Schwartz B. Isolation and characterisation of new putative probiotic bacteria from human colonic flora. // Br. J Nutr. – 2007. – 97(4):725-734.
20. Sanders M.E. Summary of probiotic activities of Bifidobacterium lactis HN019. // J Clin. Gastroenterol. – 2006. – 40(9):776-783.
21. Timošco Maria. Stresul și flora microbiană intestinală. Chișinău. – 2005. – 172p.
22. Vijaya Kumar S.G., Singh S.K., Goyal P. et al. Beneficial effects of probiotics and prebiotics on human health. // Farmazie. – 2005. – 60 (3) : 163-171
23. Алешукина А.В. Нормальная микрофлора тела человека. Медицинская микробиология, Феникс 2003, с 391-405.
24. Ильина Р.М., Молокеев А.В., Использование бифидосодержащих лечебно-диетических продуктов питания для профилактики дисбактериозов. Журн. Микробиол., 2000, 1: 35-38.
25. Леванова Е.А., Бондаренко В.М., Воробьев А.А. и др. Становление микрофлоры кишечника у детей первого года жизни. Ж. Микробиол.-2001 а -4: 47-50.
26. Нетребенко О.К. Питание грудного ребенка и кишечная микрофлора // Педиатрия 2005. N 3. с. 53-54.
27. Новик Г.И., Самарцев А.А., Астапович Н.И. и др. Биологическая активность пробиотических микроорганизмов. // Прикл. Биохимия и Микробиология. – 2006. – 42(2):187-194.
28. Хоулт Дж., Криг Н., Снит П. и др. Определитель бактерий Берджи. // Перевод с английского под ред. Акад. РАН Г.А. Заварзина. М. «Мир». – 1997. – 800с.

ПРИМЕНЕНИЕ ЭЛЕКТРОИМПЕДАНСНОЙ ТОМОГРАФИИ В СКРИНИНГЕ РАКА МОЛОЧНОЙ ЖЕЛЕЗЫ

APPLICATION OF ELECTRICAL IMPEDANCE TOMOGRAPHY IN SCREENING FOR BREAST CANCER

Ранета О.¹, Швец Ю.², Белла В.³.

¹ Онкологическое отделение университета Коменского, Лечебный факультет, Республика Словакия

² Словацкий медицинский университет, Братислава, Республика Словакия

³ Онкологический институт св. Елизаветы, Братислава, Республика Словакия

Абстракт

Цель: подробно описать метод электроимпедансной томографии (ЭИТ); определить показатели чувствительности и специфичности ЭИТ и сравнить их с показателями чувствительности и специфичности маммографии (МГ) и ультразвукового исследования (УЗИ) для данной группы пациенток, а также определить способна ли ЭИТ улучшить качество скрининга рака молочной железы, или этот метод является всего лишь аналогом уже существующих классических методов исследования. *Материалы и методы:* Для нашего исследования пациентки были отобраны рандомизированным способом. Единственным критерием отбора было наличие у пациентки патологического образования в молочной железе, обнаруженного при пальпации и/или с помощью МГ и/или УЗИ. Наличие или отсутствие у пациентки симптоматики не принималось во внимание. В общей сложности, 536 пациенток от 18 до 94 лет, которые дали согласие на проведение дополнительного обследования с помощью ЭИТ были включены в наше исследование. Результаты ЭИТ далее сравнивались с результатами МГ и / или УЗИ. *Результаты:* показатели чувствительности и специфичности ЭИТ, МГ и УЗИ были рассчитаны и проанализированы. В результате, самые высокие показатели оказались у УЗИ (чувствительность и специфичность: 95,9% и 85,7% соответственно). Показатели чувствительности и специфичности МГ и ЭИТ имели приблизительно одинаковые значения (89,3% и 84,4% для МГ и 85,6% и 81,6% для ЭИТ соответственно). *Вывод:* Наше исследование показало, что электроимпедансная томография является эффективным, безопасным и экономичным методом.

Мы считаем, что он может качественно дополнить МГ и УЗИ в скрининге рака молочной железы и тем самым позволит избежать большого количества ненужных биопсий. Кроме того, в определенных условиях, описанных в нашей работе, ЭИТ может стать уникальным и незаменимым помощником для определения тактики клинического ведения пациента.

Ключевые слова: рак молочной железы, электроимпедансная томография, маммография, ультрасонография, чувствительность, специфичность, скрининг.

Abstract

The aim is describe in detail the method of electrical impedance tomography (EIT), to determine sensitivity and specificity of the EIT and compare them with the sensitivity and specificity of mammography (MG) and for this group of patients, and to determine whether or not a EIT to improve the quality of cancer screening breast cancer, or this method is only an analog pre-existing classical methods. *Materials and Methods:* The patients were selected by a randomized method for our study. The abnormal formation of patient in breast was the only selection criterion, detected by palpation and / or with MG and / or ultrasound. The presence or absence of symptoms, the patient was not taken into account. Altogether, 536 patients from 18 to 94 years who have agreed to conduct additional tests using the EIT were included in our study. The results of EIT compared with the results below MG and / or ultrasound. *Results:* The sensitivity and specificity's indicators of the EIT, MG, and ultrasonography were calculated and analyzed. As a result, the highest rates were in ultrasound (sensitivity and specificity: 95.9% and 85.7% respectively). Sensitivity and specificity of the MG and EIT have approximately the same value (89.3% and 84.4% for MG and 85.6% and 81.6% for the EIT, respectively). *Conclusion:* Our study has shown that electrical impedance tomography is an effective, safe and economical method. We believe that it can be qualitatively complete MG and ultrasound in screening for breast cancer, thereby avoiding a large number of unnecessary biopsies. In addition, under certain conditions described in our work, EIT can provide a unique and indispensable tool for determining the clinical management of the patient's tactics.

Введение

Одним из важных разделов в области охраны здоровья женщин является совершенствование системы скрининга, поскольку рак молочной железы занимает лидирующие позиции среди злокачественных опухолей у женщин. Ежегодно в мире регистрируется более 1 млн. новых случаев РМЖ [1]. В структуре онкологической заболеваемости женщин во всем мире рак молочной железы стоит на первом месте и на втором месте по смертности от рака у женщин [1]. Наиболее высокая заболеваемость наблюдается в США и Западной Европе, составляя 25-30% от всех новых случаев рака у женщин и 18-20% от всех смертей при опухолях у женщин [2]. Промежуточное положение занимают Восточная Европа и Южная Америка, самая низкая заболеваемость в Азии. При этом заболеваемость постоянно растет во всем мире на 1-2% в год [2].

Несмотря на активное внедрение новых технологий, продолжают оставаться высокими показатели выявления запущенных форм заболеваний, что не позволяет снизить смертность и улучшить качество жизни женщины.

Статистически доказано, что выявление опухоли в доклинической стадии, при относительно небольших (менее 1 см³) ее размерах, позволяет надеяться на полное излечение большинства больных [3, 4], поэтому первоочередной задачей здравоохранения является способствовать усовершенствованию качества скрининга и улучшению ранней диагностики.

Маммография, в настоящее время, считается лучшим методом массового скрининга населения с целью ранней диагностики рака молочной железы [5]. Систематический маммографический скрининг может снизить показатель смертности, особенно в группе женщин от 50 до 70 лет, до 30% [6]. Большим преимуществом маммографии является способность обнаруживать микрокальцификаты, которые сопровождают РМЖ примерно в 30% случаев [6]. Чувствительность и специфичность маммографии

снижаются с возрастанием плотности молочных желез, что в свою очередь зависит от возраста, применения заместительной гормональной терапии, фазы менструального цикла, индекса массы тела, а также генетической предрасположенности [7, 8].

Маммография имеет определенные ограничения. Она требует наличия специально оборудованного помещения, массивной аппаратуры, рентгенографической пленки, высоких затрат на обслуживание а также специалистов, способных оценивать результаты и давать квалифицированные заключения. Кроме того, маммографическое обследование включает в себя компрессию молочной железы, что в большинстве случаев доставляет пациентке дискомфорт. Образования, обнаруженные рентгенологами на маммографии часто ведут к ненужной биопсии. Исследование показало, что биопсия микрокальцификатов, обнаруженных на маммографии определяла злокачественный процесс только в 36,5% случаев [9]. И наконец, как и любое рентгенологическое обследование, маммография сопровождается облучением пациента, и этот факт вызывает множество противоречивых мнений среди ученых. Некоторые полагают, что сам по себе маммографический скрининг может привести к активации канцерогенеза за счет накопления дозы радиации в организме пациентки [10], в то время как другие говорят, что преимущества маммографии перевешивают риски [11].

УЗИ - это метод, который используется в дополнении к маммографии для характеристики неясных образований, для обследования молодых и беременных женщин [12], а также женщин с маммографически плотными молочными железами. Кроме этого, под контролем УЗИ проводится большое количество биопсий. Но этот метод исследования является полностью оператор-зависимым, т.к. неправильно установленный датчик может привести к тому, что будет пропущен патологический участок [13].

Согласно докладу Института Медицины США (U.S. Institute of Medicine) в 2001 году, идеальный метод скрининга должен обладать следующими свойствами: быть неинвазивным, обеспечивать минимальный дискомфорт и минимальный риск для здоровья, быть в состоянии обнаруживать злокачественные образования на ранней стадии, а также быть экономически эффективным и простым в использовании.

По нашему мнению, одним из этих методов может быть электроимпедансная томография.

Метод, лежащий в основе работы электроимпедансного маммографа, основан на том, что электропроводность разных биологических тканей, то есть их способность проводить электрический ток, разная. А это означает, что злокачественные опухоли и другие патологические образования молочной железы, обладают электропроводностью, существенно отличающейся от электропроводности окружающих здоровых тканей [14-17]. ЭИТ позволяет неинвазивно визуализировать пространственное распределение электрических свойств тканей внутри тела таким образом обеспечивая ценную диагностическую информацию о физиологических и патологических процессах, протекающих в молочной железе, таких как рак, фиброзно-кистозная болезнь, мастит, физиологическая инволюция, лактация и др [18].

Материалы и методы

Наше исследование было проведено с мая 2009 по декабрь 2010 года. Для нашего исследования пациентки были отобраны рандомизированным способом. Единственным критерием отбора было наличие у пациентки патологического образования в грудной железе, обнаруженного при пальпации и/или с помощью МГ и/или УЗИ. Наличие или отсутствие у пациентки симптоматики не принималось во внимание.

Из данного исследования исключались пациентки, которым проводилась операция или трепан-биопсия молочной железы менее, чем за 3 месяца до обследования или аспирационная пункционная биопсия менее чем за 1 месяц до обследования, так как наличие гематомы могло имитировать ложно-положительный результат на ЭИТ. Также исключались пациентки, проходящие интенсивную противораковую терапию (химио- или радиотерапию).

В общей сложности, 536 пациенток от 18 до 94 лет, которые дали согласие на проведение дополнительного обследования с помощью ЭИТ были включены в наше исследование. Результаты ЭИТ далее сравнивались с результатами МГ и / или УЗИ.

Для визуализации тканей молочных желез использовался 256-электродный маммограф МЕИК с частотой 50 кГц, разработанный Институтом радиотехники и электроники Российской академии наук. Исследования проводились поочередно левой и правой молочных желез в проекциях лежа. Молочные железы предварительно увлажнялись (смачивались чистой водой). В процессе измерений прибор с помощью 256 контактных электродов инъецировал в тело пациента слабый переменный электрический ток 0,5 мА и проводил измерение распределения соответствующих электрических потенциалов на его поверхности. Полученные данные использовались затем для

реконструирования электроимпедансных изображений подповерхностных областей с помощью математических алгоритмов, реализованных на персональном компьютере, к которому подключается прибор. В целом, процесс обследования занимал от 10 до 15 мин.

Результаты

Результаты МГ и УЗИ были проанализированы опытными радиологами и классифицированы в соответствии с системой BI-RADS.

Результаты ЭИТ были классифицированы следующим образом:

1. Категория 1: норма
2. Категория 2: образование с высокой вероятностью доброкачественности
3. Категория 3: образование, скорее всего, доброкачественное
4. Категория 4: образование, скорее всего, злокачественное
5. Категория 5: образование с высокой вероятностью злокачественности

Мы проанализировали 536 электроимпедансных томограмм молочной железы в норме и при патологии. Были установлены следующие особенности электроимпедансного изображения: оно представляется, главным образом, оттенками серого цвета с плавными переходами от темных (гиперимпедансных) областей к более светлым (гипоимпедансным) областям, т. е. от зон низкой к зонам высокой электрической проводимости, а также характеризуется отсутствием очаговости, т.е. областей с резкими, четко очерченными границами.

Известно, что раковые клетки обладают гораздо меньшим электрическим сопротивлением (проводят электрический ток намного лучше), чем нормальные клетки. Таким образом, все электроимпедансные изображения, в которых мы наблюдали очаговые изменения в виде светлых (гипоимпедансных) пятен, а также, где имелись признаки нарушения анатомической структуры молочной железы считались подозрительными, и были оценены нами как категории 4 или 5 (исключение составляла область соска, которая всегда отображается как яркое гиперимпедансное пятно).

Таблица 1.

Данные МГ, УСГ и ЭИТ в соотношении с результатами гистологического исследования

Метод диагностики	Кол-во пациенток	Отрицательный результат обследования Положительный результат обследования				Неуточненный характер образования
		истинно-отрицательный	ложно-отрицательный	истинно-положительный	ложно-положительный	
МГ	397	146	9	75	27	140
УЗИ	477	319	4	95	53	6
ЭИТ	536	341	17	101	77	0

Источник: Результаты собственного исследования

Таблица 2.

Сравнение показателей чувствительности и специфичности МГ, УЗИ и ЭИТ

Метод диагностики	Чувствительность	Специфичность
МГ	89,30%	84,40%
УЗИ	95,90%	85,70%
ЭИТ	85,60%	81,60%

Источник: Результаты собственного исследования

Дискуссия

Маммография в сочетании с УЗИ является мировым стандартом для выявления рака молочной железы. Но, как было упомянуто, эти методы диагностики не обеспечивают достаточную селективность для биопсии [19, 20]. Кроме того существуют условия, когда применение МГ и / или УЗИ невозможно или ограничено. Например, в сельских или отдаленных горных регионах, где поликлиники и другие медицинские учреждения не оснащены дорогостоящим маммографическим оборудованием. Таким образом, большая часть женского населения в этих областях просто не принимают участия в скрининге. Помимо этого, имеется большое количество пациенток с ограниченной способностью передвижения (в инвалидной коляске, слепые, старые, тяжело больные пациентки), для которых бы являлось оптимальным проведение маммографического обследования на дому. А также, существуют пациентки, которым маммография абсолютно противопоказана (беременные и кормящие женщины) или у которых она может служить фактором риска (носители BRCA-положительных генов). Известно, что у BRCA-положительных пациенток риск заболеть раком молочной железы в течении жизни на 45-65% выше, чем у обычной женщины [21] и поэтому скрининговые маммографические исследования, сопровождающиеся облучением организма, сами по себе могут являться провоцирующим фактором для развития онкологического процесса [22, 23, 24].

По нашему мнению, если учесть все вышеупомянутые условия, то целесообразным и чрезвычайно необходимым является применение метода ЭИТ в скрининге РМЖ. Наши исследования показали, что ЭИТ является довольно эффективным методом. Результаты были следующими: чувствительность УЗИ-95,9%, МГ-89,3%, ЭИТ-85,6%; специфичность УЗИ-85,7%, МГ-84,4%, ЭИТ-81,6%.

Кроме того, следующие преимущества аппарата МЭИК еще раз доказывают необходимость включить его в программу скрининга рака молочной железы:

1. Безопасность. ЭИТ не вызывает облучения, не оказывает вредного воздействия на организм, что является неоспоримым преимуществом перед маммографией, особенно у беременных, кормящих женщин и носителей BRCA-положительных генов.

2. Простота в использовании. Обследование может проводиться средним медицинским персоналом, а для оценки данных врачу не требуется многолетняя квалификации, достаточно изучить краткий курс лекций по эксплуатации и интерпретации результатов.

3. Экономичность. Устройство является недорогим, энергосберегающим и почти не требует технического обслуживания.

4. Портативность. Аппарат является компактным, мобильным, может быть использован для проведения обследования в домашних условиях, и даже машины скорой помощи могут быть оснащены этим устройством.

5. Результаты обследования заносятся в архив компьютера и, при необходимости, доступ к ним может быть получен в любой момент

Вывод

Наше исследование показало, что электроимпедансная томография является эффективным, безопасным и экономичным методом. Мы считаем, что она может качественно дополнять маммографию и УЗИ в скрининге рака груди и тем самым поможет избежать большого количества ненужных биопсий. Кроме того, в определенных условиях, описанных в нашей работе ЭИТ может стать уникальным и незаменимым помощником для определения тактики клинического ведения пациента.

Литература:

- Ondrušová M. Epidemiológia zhubných nádorov prsníka. *Onkológia* 2009; 4(2):72-75.
- Рожкова Н. Скрининг рака молочной железы. ФГУ Российский Научный центр рентгенодиагностики Минздрава России. Медико-фармацевтический вестник Татарстана; 2009.
- Friedenberg RM. The 21st century: the age of screening Radiology. *Radiology* 2002; 23(1):1-4.
- Duijm LEM, Groenewoud JH, Hendriks JHCL et al. Independent Double Reading of Screening Mammograms in the Netherlands: Effect of Arbitration Following Reader Disagreements. *Radiology* 2004; 231: 564.
- Prasad N S, Houserikova D, Campbell J. Breast imaging using 3D electrical impedance tomography. *Biomed Pap Med Fac Univ Palacky Olomouc Czech Repub.* 2008, 152(1):151-154.
- Lehotská V, Prikazská M. Mammography – importance, possibilities, technical trends, current situation and perspective. *Onkológia* 2006; 1(1):19-21.
- Mushlin AI, Kouides RW, and Shapiro DE. Estimating the accuracy of screening mammography: a meta-analysis. *American Journal of Preventive Medicine* 1998; 14(2):143-153.
- Carney PA, Miglioretti DL, Yankaskas BC et al. Individual and combined effects of age, breast density, and hormone replacement therapy use on the accuracy of screening mammography. *Annals of Internal Medicine* 2003; 138(3):168-175.
- Johnson JM, Dalton RR, Wester SM et al. Histological correlation of microcalcifications in breast biopsy specimens. *Archives of Surgery* 1999; 134(7):712-716.
- Armstrong K, Moye E, Williams S et al. Screening mammography in women 40 to 49 years of age: a systematic review for the American College of Physicians. *Annals of Internal Medicine* 2007; 146(7):516-526.
- Mettler FA, Upton AC, Kelsey CA et al. Benefits versus risks from mammography: a critical reassessment. *Cancer* 1996; 77(5):903-909.
- Sehgal CM, Weinstein SP, Arger PH et al. A review of breast ultrasound. *Journal of Mammary Gland Biology and Neoplasia* 2006; 11(2):113-123.
- Adam B, Nover, Shami Jagtap, Waqas Anjum et al. Modern Breast Cancer Detection: A Technological Review. *International Journal of Biomedical Imaging* 2009; 2009:902326.
- Surowiec A, Stuchly S, Barr R, Swarup A. Dielectric properties of breast carcinoma and the surrounding tissues. *IEEE Trans Biomed Eng* 1988; 35:257-263.

15. Jossinet J. The impedivity of freshly excised human breast tissue. *Physiol Meas* 1998; 19:61-75.
16. Singh B, Smith CW, Hughes R. In vivo dielectric spectrometer. *Med Biol Comput* 1979; 17:45-60.
17. Jossinet J. Variability of impedivity in normal and pathological breast tissue. *Med Biol Eng Comput* 1996; 34:346-350.
18. Fricke H, Morse S. The electric capacity of tumors in the breast. *J Cancer Res* 1926; 16:340-376.
19. Malich A, Fritsch T, Anderson R et al. Electrical impedance scanning for classifying suspicious breast lesions: first results. *European Radiology* 2000; 10: 1555-1561.
20. Tyna A Hope, Siân E lles. Technology review: The use of electrical impedance scanning in the detection of breast cancer. *Breast Cancer Res* 2004; 6: 69-74.
21. Antoniou A, Pharoah PD, Narod S, et al. Average risks of breast and ovarian cancer associated with BRCA1 or BRCA2 mutations detected in case series unselected for family history: a combined analysis of 22 studies. *Am J Hum Genet.* 2003; 72:1117-1130.
22. Andrieu N, Easton DF, Chang-Claude J et al. Effect of chest x-rays on the risk of breast cancer among BRCA 1/2 mutation carriers in the International BRCA1/2 Carrier Cohort Study: a report from the EMBRACE, GENEPSO, GEO-HEBON, and IBCCS Collaborators' Group. *Journal Clin Oncol* 2006; 24:3361-3366.
23. Barrington de Gonzalez A, Berg CD, Visvanathan K et al. Estimated risk of radiation-induced breast cancer from mammographic screening for young BRCA mutation carriers. *Journal Natl Cancer Inst* 2009; 101:205-209.
24. Faulkner K, Flinst P. Mammography screening and genetic disposition to radiation risk. *The British Journal of Radiology* 2007; 80:591-592.

ВРАЧ ОБЩЕЙ ПРАКТИКИ В СИСТЕМЕ ПЕРВИЧНОЙ МЕДИЦИНСКОЙ ПОМОЩИ НАСЕЛЕНИЮ

GENERAL PRACTITIONER IN PRIMARY MEDICAL CARE FOR POPULATION

Маншук Анеровна Рамазанова

*старший преподаватель кафедры политики и управления здравоохранением
Казахский национальный медицинский университет им. С. Дж. Асфендиярова, Казахстан*

Резюме

В данной работе представлены данные исследования проведенного в Государственных Медика Санитарных Учреждениях, на уровне первичной медицинской помощи, города Алматы в 2010. Наглядно представлены преимущества и экономическая рентабельность ведения в ПСМП врачей общей практики в сравнении с традиционной участковой системой обслуживания. В работе представлен анализ «медицинского работника» по половому, возрастному признаку и по уровню подготовки – «повышения квалификации». Так же, представлена информация о школах здоровья/ профилактики ССЗ, в зависимости от частоты использования со стороны врачами общей практики и традиционными участковыми врачами.

Ключевые слова: системе первичной медицинской помощи, семейная медицина, участковые врачи, врачи общей практики.

Summary

In this paper present the results of research conducted on the state medical sanitary institutions at level primary health care in Almaty in 2010. The advantages and profitability showed clearly in the introduction on PHC the general physicians compared with the traditional district's doctors. This paper presents an analysis of the "health worker", by gender, age and training level - "continuous education". It is also offered information about health / prevention school for cardiovascular disease, according to frequency of use by general physician and traditional district's doctor.

Key words: primary care, family medicine, district's doctor, general physician.

С середины 70-х годов концепция и практика в *Системе Первичной Медицинской Помощи* (ПМСП) населению стала объектом пристального внимания международного сообщества и национальных медико-санитарных служб. После проведенной под эгидой *Всемирной Организации Здравоохранения* (ВОЗ) конференции в Алма-Ате стала ведущей для развития других национальных систем здравоохранения.

Не смотря на высокую оценку отечественной первичной медико-санитарной помощи, для организаторов

здравоохранения уже тогда стало ясно, что необходимо совершенствовать участковую службу. Участковый врач в большинстве ситуаций и проблем со здоровьем населения оказывался недостаточно компетентным, и поэтому больной был вынужден дополнительно обращаться к узким специалистам. Стала нарастать проблема повышения качества подготовки участковых врачей и перехода к *общеврачебной практике* - ОВП [1].

Современная схема работы поликлиник с точки зрения предстоящей перестройки системы медицинского

обслуживания имеет как существенные недостатки, так и неоспоримые преимущества.

К **недостаткам** можно отнести:

- большой радиус обслуживания;
- скученность пациентов на ограниченной территории, очереди, невозможность обеспечить конфиденциальность посещений врача, опасность массового заражения во время эпидемий гриппа и т.п.;
- отсутствие выраженных экономических стимулов в работе персонала, ориентация на валовые показатели;
- участковый принцип прикрепления больных, затрудняющий возможность выбора врача.

Достоинствами же являются:

- наличие комплекса лабораторных и диагностических служб, приемов узких специалистов, дневного стационара, физиотерапевтических и других специализированных методов лечения;
- взаимозаменяемость кадров, возможность принятия коллективных решений в отношении сложных больных;
- сравнительно низкая себестоимость обслуживания за счет концентрации оборудования и ресурсов.

В последнее десятилетие ВОЗ огромное внимание уделяет кадрам первичной медико-санитарной помощи (ПМСП), выразив опасение, что успехи в достижении Глобальной Стратегии «Здравоохранение-2000», без решения соответствующих проблем в кадровой политике, будут малоэффективны. Эксперты ВОЗ пытаются обобщить опыт различных стран и определить стандарты в подготовке и использовании общепрактикующих врачей. Ключевым элементом оказания первичной медицинской помощи является врач общей практики.

Приближенность к населению, долговременное наблюдение и знание индивидуальных особенностей своих пациентов создают хорошие предпосылки для проведения профилактических программ в условиях работы врача общей практики.

В литературе описано четыре основных типа профилактической помощи, оказываемой на уровне врача общей практики [2, 3]:

- программа вакцинации среди детей;
- консультирование и рекомендации по здоровому образу жизни; обучение пациентов, как справляться с проблемами, связанными со здоровьем (во время амбулаторного приема);
- динамическое наблюдение и своевременная коррекция отклонений (оценка развития детей и динамическое наблюдение за пациентами с хроническими заболеваниями);
- скрининг и выявление заболеваний на ранней стадии в рамках общенациональных скрининговых программ (артериальная гипертензия, маммография, онкоцитология) и в процессе индивидуальных консультаций, с учетом конкретных факторов риска у данного пациента.

В настоящее время, систему здравоохранения Казахстана ожидает очередное реформирование. Основные принципы и направления этого реформирования отражены в недавно принятой новой Государственной Программе «Саламатты Қазақстан» [4]. Как известно, в странах с развитыми общественными системами здравоохранения большую часть оздоровительно-профилактических и медицинских

потребностей населения обеспечивают общепрактикующие врачи или, как их ещё называют, «врачи первого контакта». С началом реформ и в РК органы управления здравоохранением активно поддерживают формирование сети общих врачебных практик и стимулируют развитие «стационар- замещающих» технологий в амбулаторном звене. Дневные стационары в нашей стране преимущественно развиты при амбулаторно-поликлинических организациях, нежели при многопрофильных хорошо оснащенных стационарах, как это принято делать в западных странах [5, 6].

В качестве главного направления реформирования выступает развитие института врача общей практики, который должен постепенно заместить в оказании первичной медицинской помощи участковых терапевтов и педиатров и частично специалистов узкого профиля в поликлиниках. Следовательно, направления реформирования амбулаторно-поликлинической медицинской помощи в нашей стране включают:

- расширение подготовки врачей общей практики и масштабное увеличение числа таких практик,
- превращение врачей общей практики «в субъекты» принятия экономических решений о расходовании средств на оказание первичной и частично специализированной медицинской помощи (реализация принципов фондирования в различных формах),
- трансформацию поликлиник в консультативно-диагностические центры оказания специализированной помощи по направлениям врачей общей практики.

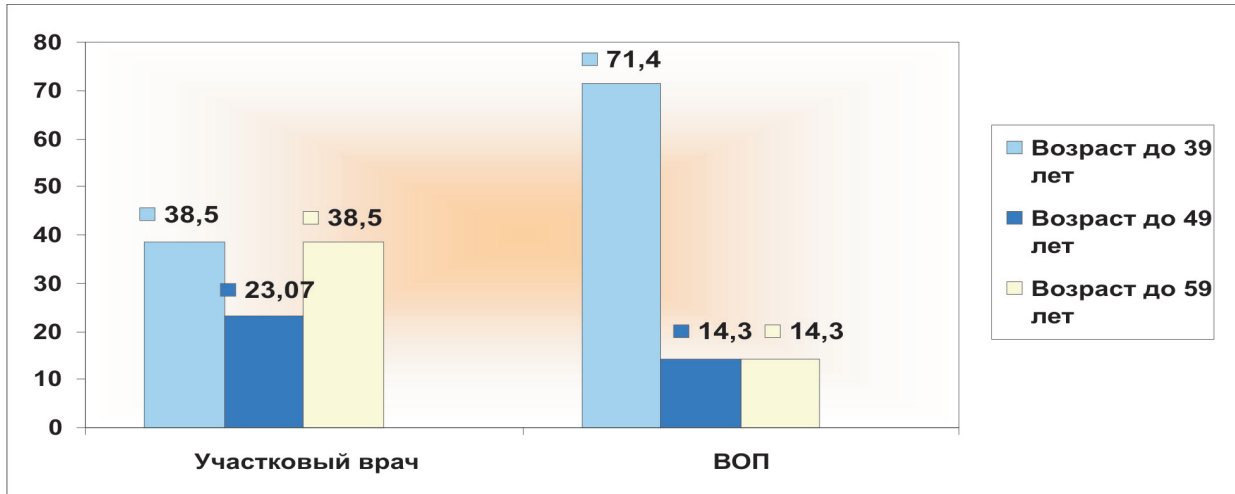
Между тем до последнего времени темпы реформирования первичной медицинской помощи были невысоки и система ВОП / СМ не нашла должного развития в здравоохранении республики.

Исходя из выше изложенного, актуальным является разработка новых подходов в реализации данной системы, включая профилактическую направленность работы специалистов общеврачебной практики.

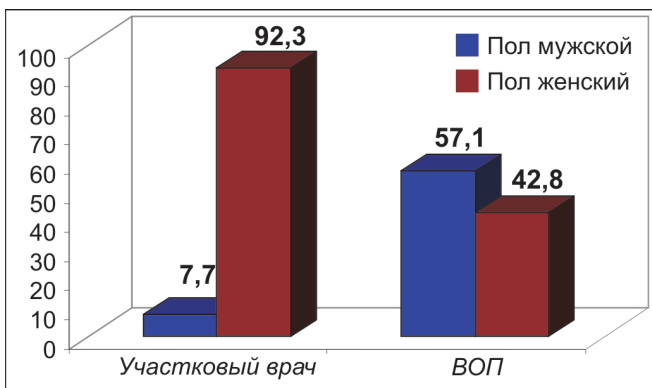
Нами был проведен социологический опрос по работе врачей общей практики в действующей системе здравоохранения - 15 врачей общей практики, работающих в поликлиниках г. Алматы (2 поликлиники). Для сравнения показателей работы врачей общей практики мы провели опрос врачей участковых, работающих в этих же поликлиниках, опрошено 30 участковых терапевтов. Анкета состояла из вопросов характеризующих половозрастной состав врачей, выполнение норм нагрузки на приеме, проведение профилактической работы, организации Школ для пациентов с сердечнососудистыми заболеваниями.

Анализ данных анкетирования по половозрастному составу: среди специалистов общеврачебной практики 57,1% составляют мужчины, 42,8% - женщины, в сравнении с традиционной участковой системой, в которой основными специалистами являются представительницы женского пола - 92,3% (и соответственно мужского пола - 7,7%).

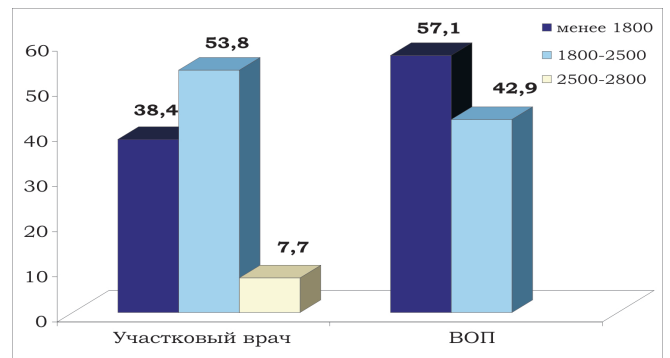
В *участковой системе*, при анализе возрастного состава среди опрошенных врачей терапевтов в основном превалирует возраст старше 49 лет - 23% врачей, старше 59 лет - 38,5% врачей, и всего старшего возраста работают в поликлиниках - 61,5% врачей. При опросе врачей *общеврачебной практики*, получилась несколько иная картина,



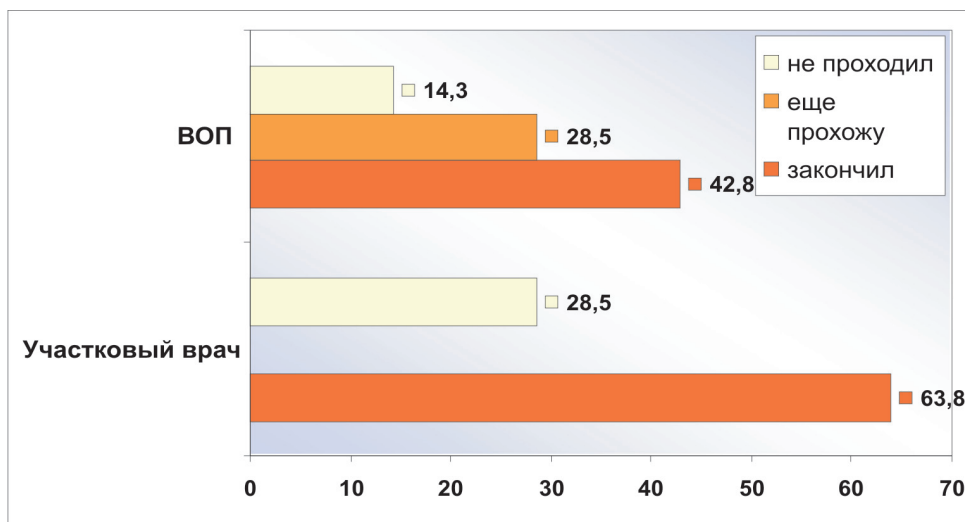
Фигура 1. Распределение участковых врачей и врачей общей практики участвующих опросе в г. Алматы (2010), в зависимости от специальности, %.



Фигура 2. Распределение участковых врачей и врачей общей практики, участвующих опросе в г. Алматы (2010), в зависимости от пола, %.



Фигура 3. Распределение участковых врачей и врачей общей практики, участвующих опросе в г. Алматы (2010), в зависимости от численности обслуживаемого населения %.



Фигура 4. Распределение участковых врачей и врачей общей практики участвующих опросе в г. Алматы (2010), в зависимости от уровня прохождения / повышения квалификации, %.

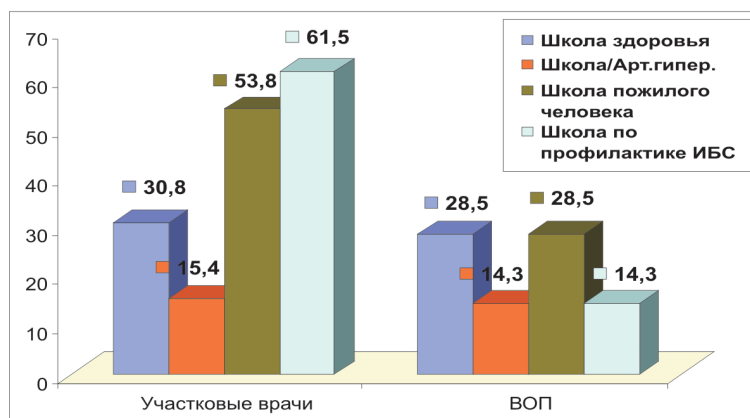
71,4% - это врачи в возрасте до 39 лет, старше 49 лет - 14,3% врачей, старше 59 лет - 14,3% врачей (см. фигуру 1).

Таким образом, при характеристике половозрастного состава среди опрошенных врачей участковой системы преобладают женщины старшей возрастной группы; Иная характеристика среди опрошенных специалистов общеврачебной практики – в системе ВОП работают

преимущественно врачи мужского пола возраст и средней возрастной категории (до 39 лет), см. фигуру 2.

На вопрос «Какое количество населения вы обслуживаете на участке?» были получены следующие результаты:

- 38,4% опрошенных участковых врачей имеют нормы нагрузки, соответствующие установленным требованиям, то есть менее 1800 населения на участке,



Фигура 5. Распределение участковых врачей и врачей общей практики, в зависимости от наличия «школ по профилактике», %.

- 53,8% имеют нагрузку более 1800 -2500 населения, см. фигуру 3.

Важно отметить, что среди опрошенных - 38,5% из участковых врачей более 5 лет не проходили тематические усовершенствования, в то время как среди *врачей общей практики* – только 14,4% медицинских работников, см. фигуру 4.

В фигуре 5 представлены распределения участковых врачей и врачей общей практики города, зависимости от наличия «школ по профилактике» ИБС, пожилого возраста, АГ, здоровья. А в таблице 1, представлено распределение ответов, зависимости от наличия информационных блоков для пациентов с сердечнососудистыми заболеваниями.

Таблица 1.

Распределение ответов от участковых врачей и врачей общей практики, в зависимости от наличия информационных блоков для пациентов с сердечнососудистыми заболеваниями в поликлиниках, %

		Участковый врач	ВОП
Риски сердечнососудистых заболеваний	да	53,8	57,1
	не знаю	30,8	14,3
Здоровая диета	да	84,6	42,8
	не знаю	15,4	28,6
Прекращение курения	да	84,6	57,1
	не знаю	15,4	14,3
Ожирение	да	69,2	28,5
	не знаю	15,4	42,8
Диабет	да	69,2	57,1
	не знаю	15,4	14,3
Злоупотребление алкоголем	да	53,8	28,5
	не знаю	53,8	42,8
Контрацепция	да	84,6	42,8
	не знаю	15,4	14,3
Самопомощь (привитие навыков)	да	46,1	42,9
	нет	53,8	57,1

Врачи участковые больше ориентированы в вопросах необходимости и значимости наглядной информации для пациентов, чем врачи ВОП при освещении профилактических тем. Так, по теме «Здоровая диета» сформировали

и ориентируют пациентов на изучение наглядной информации 84,6% участковых, и только 57,1% ВОП. В то время, как по темам «Ожирение» и «Диабет» участковые врачи 69,2% и 69,2% и соответственно ВОП - 57,1% и 28,5%.

Аналогичная ситуация по темам «Злоупотребление алкоголем», «Контрацепция» среди участковых врачей 53,8%, а среди ВОП всего 28,5%; Следует отметить, что врачи (участковые и ВОП) мало применяют информационных блоков в виде наглядной информации по развитию самопомощи, среди ответивших на данный вопрос 46,1% среди опрошенных участковых врачей и 42,9% среди ВОП.

Таким образом, следует отметить, что врачи специалисты (участковые и ВОП) не в полной мере используют информационные блоки по профилактике сердечнососудистых заболеваний, по самопомощи. ВОП меньше ориентированы сами и меньше проводят информирование и санитарно-просветительную работу среди пациентов.

Следует отметить, что участковые врачи направляют 84,6% больных к врачам с узкой специализацией: кардиолог, эндокринолог и др. В то время как, ВОП направляют всего лишь 42,8% больных к перечисленным выше специалистам. Но, к профильным педиатрам направляют 85,6% пациентов врачами ВОП, следовательно, среди опрошенных больше специалистов ВОП, которые имеют базовое образование как врачи терапевты, см. таблицу 2.

Таблица 2.

Распределение участковых врачей и врачей общей практики, в зависимости от количества направляемых пациентов к врачам с узкой специализацией, %

	число	Участковый врач	ВОП
Профильный педиатр	свыше 15	76,9	85,6
Специалист по внутренним болезням	свыше 15	84,6	42,8
Гинеколог	свыше 15	77	42,8
Хирург	свыше 15	76,9	42,8
Невропатолог	свыше 15	77	28,6
Дерматолог	свыше 15	84,6	85,7
ЛОП-врач	свыше 15	107,7	42,8
Офтальмолог	свыше 15	92,3	42,9

Таким образом, врачи участковые в 1,8 раза больше направляют пациентов к другим врачам, чем ВОП (М 84,6 и М 46,9 соответственно).

В заключение, что общеврачебная практика имеет ряд преимуществ перед традиционной участковой системой обслуживания, так как некоторые разделы по оказанию медицинской помощи из различных направлений специальностей оказываются врачом общей практики.

Анализ действующей системы ПМСП и так же результаты социологических исследований, проведенных нами, выявили недостаточность законодательной и административной поддержки и на республиканском, и на региональном уровне, отсутствие финансовой поддержки

внедрения семейной медицины, сопротивление главных врачей поликлиник и больниц, низкий статус семейного врача по сравнению с узким специалистом.

Положение **семейной медицины** в системе здравоохранения не приобрело качества новой специальности, а продолжает иметь статус расширения функций врача-терапевта. Нерешенность финансовых проблем обуславливает сохранение относительно низкой заработной платы персонала общей врачебной практики, что способствует сохранению низкого статуса профессии **врачей общей практики**.

Список использованной литературы:

1. Voerma W.G.W., Fleming D.M. Роль общей практики в первичной медико-санитарной помощи // Всемирная организация здравоохранения, 2001.
 2. McWhinney I.R. A textbook of Family Medicine//New York: Oxford University Press, 1989.
 3. Бадио Дж., Квистон Р. Общая врачебная практика/семейная медицина в Новой Европе (сравнительный анализ) // Семейная медицина - 1998. - № 1. - 18-22.
 4. Государственная программа развития здравоохранения Республики Казахстан «Саламатты Казахстан» на 2011 – 2015 годы // <http://www.mz.gov.kz>.
 5. Концепция создания Единой национальной системы здравоохранения Республики Казахстан // <http://www.mz.gov.kz>
 6. Стратегический план развития Министерства здравоохранения Республики Казахстан на 2009-2011 годы, г. Астана-2008 г. // <http://www.mz.gov.kz>.
-

JUBILEE

ACADEMICIAN EVA GUDUMAC HONOR EST PRAEMIUM VIRTUTIS



Ilustru Chirurg-Pediatru, Savant Creator de școală chirurgicală pediatrică modernă

Academicianul Eva Gudumac reprezintă o personalitate notorie a comunității medicale naționale. Fiind creator de școală chirurgicală pediatrică modernă, este unul din cei mai remarcabili reprezentanți ai chirurgiei pediatrice naționale.

Discipol al Academicianului Natalia Gheorghiu, Eva Gudumac continuă cele realizate de predecesorul său și dezvoltă chirurgia pediatrică din Republica Moldova, aducând-o la un nou nivel, în conformitate cu standarde internaționale.

Eva Gudumac, Șef Caderă Chirurgie, Ortopedie, Anesteziologie și reanimare pediatrică, Doctor Habilitat în Medicină, Profesor Universitar, Academician al Academiei de Științe a Republicii Moldova, Cavaler al Ordinului Republicii, Chirurg Pediatru Principal al Ministerului Sănătății al RM, discipolul fondatorului chirurgiei pediatrice în Republica Moldova academician Natalia Gheorghiu, Om Emerit, s-a născut la 6 mai 1941 în comuna Tătărăuca Veche, jud. Soroca în familia părinților Mihail și Maria Oțel. A absolvit școala din Tătărăuca Veche și Visoca, Soroca.

Aspirațiile de a deveni medic, au adus-o pe viitorul academician Eva Gudumac, după absolvirea Școlii de Medicină din Soroca, în 1961 în Chișinău pe băncile Universității de Stat de Medicină și Farmacie „Nicolae Testemițanu”. Au urmat studiile prin secundariat clinic și doctoratul în care a fost admisă în 1969, unde doctorandul Eva Gudumac demonstrează un interes științific deosebit față de chirurgia pediatrică. Pe parcursul acestor

ani de studii postuniversitare, a petrecut numeroase stagieri sub conducerea marilor personalități ai chirurgiei pediatrice din acele timpuri din Moscova și Sanct-Peterburg. Doctoratul este finisat prin susținerea tezei de doctor în științe medicale cu tema: „Determinarea activității fermenților în boala arșilor la copii” în 1974. În rezultatul studiilor efectuate și a protocoalelor de tratament propuse în această teză, au scăzut cu mult letalitatea și invaliditatea în boala arșilor. Teza de doctor habilitat este susținută în anul 1986 la Mosova la tema „Argumentarea patogenică a tacticii diferențiale a tratamentului chirurgical în pneumonia distructivă acută la copii”.

În rezultatul cercetărilor acestei teze, s-a micșorat letalitatea în pneumonia distructivă, au fost elaborate noi concepții în diagnosticul și tratamentul pneumoniei distructive la copil, acceptate pe larg pentru rezultatele excelente funcționale și estetice.

Din deține funcția de șef catedră chirurgie, ortopedie, anesteziologie și reanimare pediatrică a USMF „Nicolae Testemițanu”.

Pe parcursul activității sale, în calitate de conducător al clinicii de chirurgie pediatrică, Academicianul Eva Gudumac, continuă dezvoltarea tuturor compartimentelor chirurgiei pediatrice, chirurgiei septice, urologiei, chirurgiei toracice, corecțiilor viciilor congenitale, ortopediei, anesteziologiei și terapiei intensive, combustiologiei și a oncologiei pediatrice prin crearea unei școli moderne de chirurgie pediatrică națională.

În rezultatelor cercetărilor efectuate în aceste domenii și a tezelor susținute, au fost adoptate și perfectate un șir de tehnici chirurgicale performante, elaborate noi concepții și algoritme de diagnostic și tratament a osteomielitelor hematogene acute, peritonitei, bolii aderențiale, sepsisului chirurgical, etc.

Sub conducerea Academicianului Eva Gudumac, au fost susținute 6 teze de doctor habilitat în științe medicale și 25 teze de doctor în medicină.

Academicianul Eva Gudumac are peste 400 lucrări științifice (2 monografii și 3 manuale) publicate, printre care cele mai frecvente probleme abordate sunt malformațiile congenitale, infecția chirurgicală, complicațiile postoperatorii în chirurgia abdominală, chirurgia toracică, etc.

Prin acordul Ministerului Sănătății al RM, este creat Centrul Național Științifico-Practic de Chirurgie Pediatrică „Academician Natalia Gheorghiu” cu un fond de cca 300 paturi chirurgicale, 7 săli de operații, 9 secții clinice, cu o activitate chirurgicală de cca 5500 operații pe an.

Academicianul Eva Gudumac are un talent didactic deosebit. Prelegerile, seminarele și discuțiile sale științifice impresionează prin sinceritate, accesibilitate și claritate, fiind întotdeauna argumentate de o vastă experiență, fapt ce provoacă un interes deosebit și pasiune față de chirurgie pediatrică printre studenți, rezidenți și medicii specialiști.

Este un deosebit organizator. Fiind o personalitate progresistă, deschisă dezvoltării și perfecționării, susține tinerii specialiști și contribuie la formarea în continuare și maturizarea întregului colectiv chirurgical. Cu o capacitate de muncă de neîntrecut, continuă cu perseverență de a se perfecța din punct de vedere profesional și personal.

În prezent, Doamna Academician Eva Gudumac, desfășoară o bogată activitate chirurgicală, posedând o tehnică de performanță cu implementarea în permanență a concepțiilor moderne și metodelor noi de diagnostic și tratament în corespundere cu standardele internaționale, participând în cadrul proiectelor internaționale de instruire continuă în domeniul chirurgiei și anesteziologiei pediatrie.

Sine gua non-ul vieții și activității Academicianului Eva Gudumac, continuă a fi dăruirea de sine cu abnegație și dârzenie la masa de operație în lupta pentru sănătatea și viața micuților pacienți, viitorul Republicii Moldova, față de care are o atitudine deosebită.

Fiind o personalitate dotată din toate punctele de vedere, de o inteligență superlativă și enciclopedică, Doamna Academician, demonstrează o pasiune și devotament excepțional față de chirurgia pediatrică și de calea aleasă dăruind tot ce este mai bun pacienților și discipolilor săi.

Ilustru Chirurg-Pediatru, Savantul și Creatorul de școală chirurgicală pediatrică modernă Academicianul Eva Gudumac este un exemplu demn de urmat pentru toți ce urmează calea medicinei și a științei, pentru cei ce vor să atingă niveluri profesionale de de calitate.

Activități sociale și de Stat:

- Deputat în Parlamentul Republicii Moldova,
- Președinte al Asociației Chirurgilor Pediatri „Academician Natalia Gheorghiu”
- Vice Președinte al Comisiei de Atestare al Republicii Moldova,
- Membru al consiliului Suprem pentru Știință și Dezvoltare Tehnologică A.Ș.M
- Membru al Consiliului Național de Acreditare și Atestare
- Redactor șef al revistei „Anale Științifice” a Asociației Chirurgilor Pediatri „Academician Natalia Gheorghiu”

Membru al colegiilor de redacție ale revistelor:

- Arta Medica”
- „Curierul medical”
- Buletin de perinatologie”
- Buletinul Academiei de Științe Medicale a Moldovei”
- Științe medicale”

Distincții, titluri:

- Ordinul Republicii
- Om emerit al RM
- Membru de Onoare al Societății Române de Chirurgie
- Membru al EUPSA (European Union of Pediatric Surgeons Associations)

La Mulți Ani Doamnă Academician!

CONSTANTIN EȚCO LA 70 DE ANI

Avem onoarea și bucuria să-l sărbătorim la împlinirea rotunde vârste de 70 de ani pe unul dintre cei mai importanți savanți și cercetătorii în Management, Economie și Psihopedagogie, care toată existența și-a închinat-o medicinei, cercetătorilor, catedrei, colegilor, prietenilor, familiei, valorilor inestimabile ale omenirii.

Profesorul universitar, Constantin Ețco s-a născut în Codrii Moldovei, satul Horodiște, r-l Călărași, într-o familie de țărani mijlocași, la **22 iulie 1941**. Rămas doar cu mama, tatăl fiind deportat în Siberia (GULAG), a cunoscut de mic copil greutatea de la coarnele plugului. A absolvit școala de 7 ani din satul natal, apoi școala medie din satul Pârjolteni. După 2 ani de muncă grea, intră la Școala Medicală din or. Tiraspol, pe care o absolvește cu succes în 1961. Apoi urmează anii de serviciu militar după care, Dl Constantin Ețco a absolvit cu eminență Institutul de Stat de Medicină din Chișinău în 1971, participând activ la viața obștească din anii de studenție, fiind lider al sindicatului studențesc.



După absolvire a fost angajat ca asistent la catedra „Igienă Socială și organizarea ocrotirii Sănătății” (actualmente – catedra „Sănătatea Publică și Management” „N. Testemițanu”). Tânărul Constantin Ețco a avut onoarea și ocazia să lucreze cu cei mai vestiți profesori din domeniu Sănătății Publice: Nicolae TESTEMIȚANU, Vladimir KANT, Ion PRISACARI, Eugen POPUȘOI, etc. El este primul **elev - doctorand** al Dl profesor Nicolae TESTEMIȚANU.

Fiind pasionat de știință, Constantin Ețco a efectuat o serie de cercetări în cadrul medicinei sociale, studiind cauzele și nivelul mortalității infantile și căile de reducerea a acesteia. Rezultatele muncii pe tărâmul științific i-au permis să susțină cu succes, în anul 1979, teza de doctor în medicină. Dl Constantin Ețco împreună cu colegii Eugen Popușoi și

Larisa Spinei, au permis formarea unei direcții științifice noi în republică – PEDIATRIA SOCIALĂ. Această direcție științifică a permis implementarea modelelor noi în structura serviciilor prestate mamei și copilului în zonele rurale.

În 1992 susține teza de doctor habilitat de medicină la tema: „Условия, образ жизни и здоровья детей сельской местности густонаселенного района”, consacrată unei probleme foarte actuală: condiții, modul de viață și factorii ce influențează sănătatea copiilor, care a fost susținută la Institutul Central de perfecționare a Medicilor din Moscova.

Până în ziua de azi, lucrările cercetătorului EȚCO sunt actuale. „Scorul de identificare” a mortalității / morbidității infantile a avut reflectarea în lucrările discipolilor Dlui Ețco (Puiu Ivan – Elaborarea modelului de acordarea a serviciilor de intervenție timpurie pentru copiii cu dezabilități în Republica Moldova, 2008; Ferdohleb Alina – Management în îngrijirea și dezvoltarea copilului până la vârsta de 5 ani, 2009; Grimut Alexandr – Managementul tehnologiilor informaționale în optimizarea serviciului de asistență medicală mamei și copilului, 2009; Șiscanu Dumitru – Integrarea serviciilor de asistență socială în cadrul îngrijirilor perinatale, 2011).

În domeniul pediatic, Dl profesor a participat la elaborarea lucrărilor metodice „Ambulatorii multe - specializate la nivel rural, activitatea în echipă a medicilor de profil din diferite specialități, staționare de zi și tratament la domiciliu în vederea prestării serviciilor calitative copiilor din localitățile rurale, care fost aprobată de MS al RM prin Ordinul nr. 300 din 12.06.1991 și implementată în Staționare de zi pentru copii, în documentația - Darea de seama referitor la copiii invalizi (F-26).

A muncit tot timpul cu pasiune și dăruire, fiind receptiv la tot ce este nou în Sănătatea Publică. Din 1986 – conferențiar universitar iar din 1993 este profesor universitar. În anul 1997, fondează catedra „Economie, Management și Psihopedagogie în Medicină”, al cărei șef este până în prezent.

Pe parcursul activității s-a manifestat ca un bun organizator cu responsabilitate față de funcția ocupate. În anii 1986-1990 a fost ales în funcția de președinte a Comitetului Sindical al colaboratorilor, perioada în care a contribuit activ la îmbunătățirea condițiilor de muncă, odihnă și trai a colaboratorilor (reconstrucția cantinei „Smaranda”, construcția a noi case la baza de odihnă Sergheevka, reconstrucția bazei de odihnă la mănăstirea „Hâncu” – din satul Bursuc, r-1 Nisporeni, construcția blocului de studii nr. 1 „Leonid Cobăleanski”, proiectarea / începutul construcției a două case de locuit pentru colaboratori).

Din 2001-2003 a fost numit în funcția de vice-decan la facultatea „Medicină generală”, iar din 2003 în funcție de decan la studii postuniversitare (internatură, secundariatul clinic, doctoratul, post-doctoratul). În această postură a participat la elaborarea actelor normative privind legiferarea reformelor de pregătire postuniversitară a medicilor prin rezidențiat și masterat.

Din 2000 concomitent activează la Comisia Națională de Atestare și Acreditare în calitatea de șef al Secției „Științe Medicale și Farmaceutice”, unde a promovat peste 450 de dosare la conferirea gradelor științifice și circa 400 dosare la conferirea titlurilor științifico-didactice. În anul 2003, Dl profesor a fondat Asociația „Economie și Psihopedagogie în Medicină”, a cărui Președinte este până prezent. În această postură a fost fondată revista științifico-practică „Sănătatea Publică, Economie, Management și Psihopedagogie în Medicină”, fiind și redactor-șef al acesteia.

Mai mulți ani îndeplinește funcția de specialist principal în Management Sanitar al Ministerului Sănătății al Republicii Moldova. Este, de asemenea, vice-președinte al Ligii medicilor din Republica Moldova, al Asociației „Sănătatea Publică și

Management Sanitar”. Este, membrul al Senatului și Consiliului Științific a USMF „Nicolae Testemițanu”, președinte al Seminarului Științific de Profil „Medicină socială și Management”.

În decursul anilor s-a bucurat de prietenia unor remarcabili savanți (Dan Enăchescu - București, Luminița Smaranda Iancu - Iași, Vladimir Kucerenko - Moscova, Iurii Lisițan - Moscova, Ion Motânga - Moscova, Benoit Nautre - Franța, Yousif Rahim - Italia, Theodore H. Tulchinschy - Israel, Brigitha Vlaicu - Timișoara) care la-u sprijinit și sfătuit la timp. Ca o recunoaștere a meritelor sale profesionale, a fost ales academician al Academiei Internaționale „Neosfera” din Moscova, academician al Academiei Internaționale de Informatizare și al Academiei Internaționale de Management.

Dl Constantin EȚCO este și va fi unul din cele mai mari personalități ale Management Sanitar. Maestru, creator, inovator și dascăl neîntrecut al școlii cu direcții multilaterale din Sănătatea Publică.

Activitatea profesională a lui Dl Ețco se desfășoară pe două planuri: cea de profesor și cea de savant. Sub conducerea sa au fost elaborate și susținute teze (33 doctori în științe și 2 doctori habilitați în științe) în republică, dar și în afara ei (Albania, Canada, Franța, România). Activitatea sa științifică este reflectată în peste 500 de lucrări științifice; inclusiv 18 monografii; 12 manuale, 23 - compendii, note de curs, ghiduri, îndrumări metodice. În 2007, a ieșit de sub tipar lucrarea fundamentală „Managementul în sistemul de sănătate” (862 pag.), care prezintă o adevărată carte de căpătâi pentru organizatorii ocrotirii sănătății, conducătorii instituțiilor medicale din Sistemul de Sănătate.

În același timp, cea mai importantă realizare a carierei sale este însă familia. Familia, care îl reflectă ca PERSONALITATE. D-na Ludmila Ețco, dr. hab. în medicină, profesor cercetător, Director IMSP ICȘDOS Mamei și Copilului (2003-2010). Fica –Zarbailov Natalia, dr. în med., conferențiar universitar, cat. „Medicina de Familie”; și nu în ultimul rând cele trei nepoțele: Ludmila – studentă la facultatea de Psihologie, orașul Lyon, Franța; Ana – elevă la liceul „Mihai Eminescu” și Sofia, care învață primele cuvinte la vârsta ei de un anșor.

Ajungând pe cea mai înaltă treaptă a realizărilor științifice, Constantin Ețco a rămas un Om simplu, deschis și binevoitor. Cu atât este mai mare bucuria noastră, cu cât profesorul Constantin Ețco este colegul nostru, contribuind la formarea noastră ca specialiști în plan profesional. Ar fi multe de scris despre personalitatea și despre trăirile deosebite ale acestui om talentat. Sperăm că suișurile sale nu s-au isprăvit și urmașii vor completa cu alte izbânzi aceste rânduri pline de recunoștință.

„Într-o continuă stare de plenitudine”, în toate gesturile și faptele sale, domnul Profesor este pionierul cercetărilor în Management, Economie și Psihopedagogie în medicină. Dar, mai presus de toate, dl Profesor este un om de vastă cultură, promotor al noului și iubitor al progresului, este o personalitate care știe să domine dar să și atragă, să stimuleze, dar să și îndemne la reflecție.

În încheierea acestei scurte treceri în articolul-dedicat DUMNEALUI, doresc să-i urez Dlui Profesor un călduros “LA MULȚI ANI !”, multă sănătate și putere pentru a duce la capăt multele proiecte ce se află încă pe lista sa.

*Cu profund respect, colaboratorii
catedrei Economie, Management, Psihopedagogie
în medicină USMF „Nicolae Testemițanu”*

RECOMANDĂRI PENTRU AUTORI

1. Revista medicală științifico-practică „Arta Medica” publică editoriale, lucrări originale, referate generale, studii de cazuri clinice, recenzii de cărți și reviste, referate din literatura de specialitate, corespondențe (opinii, sugestii, scrisori), informații medicale.

2. Materialele ce se trimit spre publicare revistei „Arta Medica” vor include: varianta dactilografiată la două rânduri, mărimea caracterelor – de 14 puncte, pe o singură față a colii de hârtie, în două exemplare (una din ele cu viza șefului clinicii sau organizației de unde provine lucrarea); versiunea electronică în format Microsoft Word.

3. Manuscrisele, împreună cu o cerere de publicare din partea autorilor, vor fi predate sau vor fi adresate secretariatului revistei pe adresa MD-2025, Chișinău, str. N. Testemițanu 29, Spitalul Clinic Republican, et. 12, tel.: 72-92-47; 20-55-22; 0-7951-4373.

4. Nu se vor trimite spre publicare articole ce au apărut ca atare și în alte publicații medicale.

5. Articolele vor cuprinde în ordine următoarele elemente:

a. titlu concis, reflectând conținutul lucrării;

b. autorii vor fi trecuți cu nume și prenume complete, titluri profesionale și științifice, instituția unde lucrează;

c. schema lucrării va cuprinde: introducere, material și metodă, rezultate, discuții și concluzii, bibliografia;

d. rezumatele vor fi atât în limba română cât și în limba engleză cu titlul tradus (obligatoriu);

e. referințele bibliografice vor cuprinde obligatoriu: autorii (numele și inițiala prenumelui), titlul articolului citat (în limba originală), revista (cu prescurtarea internațională), anul apariției, volumul, numărul paginilor.

Ex.:

1. DEVANEY E J. – *Esophagectomy for achalasia: patient selection and clinical experience*. *Ann Thorac Surg*. 2001; 72(3):854-8

6. Dimensiunile textelor (inclusiv bibliografia) nu vor depăși 12 pagini pentru un referat general, 10 pagini pentru o cercetare originală, 5 pagini pentru o prezentare de caz, 1 pagină pentru o recenzie, 1 pagină pentru un rezumat de pe o lucrare străină. Dimensiunea unei figuri sau a unui tabel va fi de cel mult 1/2 pagină tip A4, iar numărul tabelor și figurilor din text va fi de cel mult jumătate minus unu din numărul paginilor dactilografiate.

7. Fotografiile, desenele vor fi de o calitate bună și foarte bună, fiind prezentate la redacție în original (sau scanate la o rezoluție de 300 dpi în format TIFF).

8. Articolele ce nu corespund cerințelor menționate mai sus vor fi returnate autorilor pentru modificările necesare.

9. Pentru informații suplimentare contactați secretarul de redacție la telefoanele (+373 22) 205522, (+373) 6978 7700 sau prin e-mail la adresa eduard.bernaz@artamedica.md