

*Revistă medicală  
științifico-practică*

# Medica

**Revista oficială  
a Asociației chirurgilor "Nicolae Anestiadi"  
din Republica Moldova**

**Fondator:**

P.P. „Arta Medica”, înregistrată la  
Ministerul Justiției al Republicii Moldova  
la 02.12.2002, nr. 123

**Adresa redacției:**

MD-2025, Chișinău, str. N. Testemițanu 29,  
Spitalul Clinic Republican, et. 12

**Versiunea electronică:**

<http://www.artamedica.md>  
e-mail: [info@artamedica.md](mailto:info@artamedica.md)

**Redactare:**

BERLIZZO GROUP

**Relații la telefon:**

Redactor șef: 72-92-47  
Secretar de redacție: 0-6978-7700  
Redactor coordonator: 0-7940-1361  
Director publicație: 72-91-18; 0-7943-4240  
Tirajul ediției 500 ex.  
Revista apare o dată în 3 luni

**Tipar executat la** „Tipografia Sirius” S.R.L.  
MD-2012, Chișinău, str. A. Lăpușeanu, 2  
tel./fax (37322) 23-23-52

Prima pagină a copertei:  
*Michelangelo Buonarroti*  
**Crearea lui Adam** (Fragment)

Redactor șef:

**Vladimir HOTINEANU**

Director publicație:

**Oleg CONȚU**

Redactor coordonator:

**Alexandru FERDOHLEB**

Secretar de redacție:

**Eduard BERNAZ**

Redactor versiune on-line:

**Igor ȘTEFANEȚ****Membrii colegiului redacțional:**

<b>Ion ABABII</b>	(Chișinău, Moldova)
<b>Zinaida ANESTIADI</b>	(Chișinău, Moldova)
<b>Nicolae ANGELESCU</b>	(București, România)
<b>Eugen BENDELIC</b>	(Chișinău, Moldova)
<b>Cristian DRAGOMIR</b>	(Iași, România)
<b>Vlada DUMBRAVA</b>	(Chișinău, Moldova)
<b>Constantin EȚCO</b>	(Chișinău, Moldova)
<b>Gheorghe GHIDIRIM</b>	(Chișinău, Moldova)
<b>Nicolae GLADUN</b>	(Chișinău, Moldova)
<b>Eva GUDUMAC</b>	(Chișinău, Moldova)
<b>Eugen GUȚU</b>	(Chișinău, Moldova)
<b>Vladimir KOPCIAK</b>	(Kiev, Ucraina)
<b>Mihail NECITAILO</b>	(Kiev, Ucraina)
<b>Igor POLIANSKY</b>	(Cernăuți, Ucraina)
<b>Irinel POPESCU</b>	(București, România)
<b>Gheorghe ROJNOVEANU</b>	(Chișinău, Moldova)
<b>Adrian TÂNASE</b>	(Chișinău, Moldova)
<b>Eugen TÂRCOVEANU</b>	(Iași, România)
<b>Grigore TINICĂ</b>	(Iași, România)
<b>Vladimir VIȘNEVSKY</b>	(Moscova, Rusia)
<b>Boris ZAPOROJCENCO</b>	(Odesa, Ucraina)

# SUMAR

# CONTENTS

## ARTICOLE ORIGINALE

- Aproximarea mușchilor papilari combinată cu ventriculoplastie la pacienții cu cardiomiopatie ischemică și regurgitare mitrală funcțională: efecte asupra valvei și remodelării ventriculului stâng  
BĂTRÎNAC A., MOROZAN V., URECHE A., MANOLACHE GH., GHICAVÎI N., SLOBOZEANU A., BARNACIUC S., MOSCALU V. ....4
- Diversificarea tehnicilor chirurgicale în tratamentul defectului septal atrial  
CORCEA V., MANIUC L., REPIN O., GUZGAN IU., MALÎGA O., POPOVICI I., CHEPTĂNARU E. ....8
- Apoptoza miocardului protejat prin microcardioplegie în valvulopatiile cardiace  
GUZGAN IU., RUSU S., MOSCALU V., MANOLACHE GH., ȚURCANU G., APOSTOL G., VÎRLAN E., GROSU I. .... 11
- Aneurism congenital al septului interventricular: aspectele diagnosticului ecocardiografic  
MALÎGA O., ROTARU N., ZATUȘEVSKI I., REPIN O., CORCEA V. .... 15
- Sinteza rezultatelor chirurgicale obținute la pacienții cu defect septal ventricular asociat cu alte malformații cardiace congenitale  
MANIUC LIVIU ..... 18
- Posibilitățile reconstructive de tratament chirurgical în sindromul de flail al cuspelor de valvă mitrală  
MOSCALU V., BĂTRÎNAC A., MANOLACHE GH., MOROZAN V., BARNACIUC S., GUZGAN IU., MOSCALU V.V., SLOBOZEAN A., GHICAVÎI N. ....23
- Mediastinita anterioară după operații pe cord deschis  
PRISACARU I., NIGOLEAN A., MOSCALU V., URECHE A., MANOLACHI G., TURCANU G., BARNACIUC S., MOROZAN V., ONICA E., BĂTRÎNAC A. ....28
- Хирургическое лечение сопутствующих сердечных аномалии у больных с коарктацией аорты  
РЕПИН О., МАИЮК Л., КОРЧА В., КЕПТАНАРУ Э., МАЛЫГА О .....32
- Managementul chirurgical al pericarditelor exudative după operații pe cord deschis  
ȚURCANU GR., MOSCALU V., MANOLACHE GH., MOROZANU V., BARNACIUC S., MARGINEAN P., MARGINEAN A., MOSCALU V. V., PRISACARU I. I. ....37

## REFERATE GENERALE

- Evoluția insuficienței mitrale funcționale după protezarea valvei aortice  
BARNACIUC SERGIU .....41
- Protecția miocardului în chirurgia cardiacă : istoricul și perspectivele  
BORȘ P., BARNACIUC S., CORCEA V., GUZGAN IU., MANIUC L., MANOLACHE GH., MOSCALU V., VÂRLAN E. ....44
- Dilatarea percutană cu balon a valvei aortice în stenoza aortică congenitală  
CUCU ILONA .....48
- Aspecte istorice în dezvoltarea serviciului de circulație extracorporală în Republica Moldova  
MANOLACHE GH., ȚURCANU G., VÂRLAN E., GUZGAN IU., MANIUC L., MATCOVSCHI I., BORTNOV A. ....51
- Istoricul chirurgiei cardiovasculare în Republica Moldova  
MANOLACHE GHEORGHE ..... 53
- Diagnosticul și tratamentul chirurgical al disfuncțiilor de proteze valvulare cardiace  
MANOLACHE GHEORGHE, MOSCALU VITALIE, BĂTRÎNAC AURELIU, MOROZAN VLADISLAV, BARNACIUC SERGIU, GHICAVÎI NELEA, MOSCALU VITALIE V. ....57

## ORIGINAL ARTICLES

- Papillary muscle approximation combined with ventriculoplasty in patients with ischemic cardiomyopathy and functional mitral regurgitation: effects on mitral valve and left ventricular shape  
BĂTRÎNAC A., MOROZAN V., URECHE A., MANOLACHE GH., GHICAVÎI N., SLOBOZEANU A., BARNACIUC S., MOSCALU V. ....4
- Diversification of surgical techniques in the atrial septal defect treatment  
CORCEA V., MANIUC L., REPIN O., GUZGAN IU., MALÎGA O., POPOVICI I., CHEPTĂNARU E. ....8
- Apoptosis of microcardioplegia-protected myocardium in valvular heart disease  
GUZGAN IU., RUSU S., MOSCALU V., MANOLACHE GH., ȚURCANU G., APOSTOL G., VÎRLAN E., GROSU I. .... 11
- Congenital aneurism of the interventricular septum: aspects of the ecocardiographic diagnosis  
MALÎGA O., ROTARU N., ZATUȘEVSKI I., REPIN O., CORCEA V. ....15
- Surgical results obtained in patients with ventricular septal defect associated with other congenital heart diseases  
MANIUC LIVIU ..... 18
- Reconstructive possibilities of surgical treatment in cusps flail syndrome of mitral valve  
MOSCALU V., BĂTRÎNAC A., MANOLACHE GH., MOROZAN V., BARNACIUC S., GUZGAN IU., MOSCALU V.V., SLOBOZEAN A., GHICAVÎI N. ....23
- Mediastinitis after open heart surgery  
PRISACARU I., NIGOLEAN A., MOSCALU V., URECHE A., MANOLACHI G., TURCANU G., BARNACIUC S., MOROZAN V., ONICA E., BĂTRÎNAC A. ....28
- Surgical treatment of concomitant heart anomalies in patients with aortic coactation  
РЕПИН О., МАИЮК Л., КОРЧА В., КЕПТАНАРУ Э., МАЛЫГА О .....32
- Surgical management of exudative pericarditis after open heart surgery  
ȚURCANU GR., MOSCALU V., MANOLACHE GH., MOROZANU V., BARNACIUC S., MARGINEAN P., MARGINEAN A., MOSCALU V. V., PRISACARU I. I. ....37

## GENERAL REPORTS

- Evolution of functional mitral regurgitation after aortic valve prosthesis  
BARNACIUC SERGIU .....41
- Myocardial protection in cardiac surgery : past and perspectives  
BORȘ P., BARNACIUC S., CORCEA V., GUZGAN IU., MANIUC L., MANOLACHE GH., MOSCALU V., VÂRLAN E. ....44
- Percutaneous balloon aortic valve dilatation in congenital aortic stenosis  
CUCU ILONA .....48
- Historical development issues in extracorporeal circulation service in Moldova  
MANOLACHE GH., ȚURCANU G., VÂRLAN E., GUZGAN IU., MANIUC L., MATCOVSCHI I., BORTNOV A. ....51
- History of cardiovascular surgery in Republic of Moldova  
MANOLACHE GHEORGHE ..... 53
- Diagnosis and surgical treatment of prosthetic cardiac valve dysfunction  
MANOLACHE GHEORGHE, MOSCALU VITALIE, BĂTRÎNAC AURELIU, MOROZAN VLADISLAV, BARNACIUC SERGIU, GHICAVÎI NELEA, MOSCALU VITALIE V. ....57

Sindromul de Răspuns Antiinflamator Sistemic - strategii anti-inflamatorii  
in cardiocirurgie  
MARGINEAN A., VIRLAN E., GUZGAN I., MOSCALU V.V .....61

Optimizarea concentrației ionilor Ca+ și Mg++ în soluția cardioplegică cu  
scopul îmbunătățirii protecției miocardului în operațiile pe inimă deschisă la  
copii mici - Revista Literaturii  
VÂRLAN EUGEN , GUZGAN I.U. , BORS P., MARGINEAN A. ....65

#### **STUDII CLINICE**

Reconstrucția tractului de eiecție al ventriculului drept: conduite valvulare  
biologice comercializate  
CHEPTĂNARU EDUARD .....69

Оценка эффективности компрессионного трикотажа tonus elast  
А.В. КАРАЛКИН, С.Г. ГАВРИЛОВ, А.И. КИРИЕНКО .....72

Systemic inflammatory response – antiinflammatory strategies  
in cardiac surgery  
MARGINEAN A., VIRLAN E., GUZGAN I., MOSCALU V.V .....61

Optimization of concentrations of Ca+ and Mg++ for myocardial  
protection for neonates and infants – an overview  
VÂRLAN EUGEN , GUZGAN I.U. , BORS P., MARGINEAN A. ....65

#### **CLINICAL STUDIES**

Right ventricular outflow tract reconstruction: commercialized  
biological valve conduits  
CHEPTĂNARU EDUARD .....69

Оценка эффективности компрессионного трикотажа tonus elast  
А.В. КАРАЛКИН, С.Г. ГАВРИЛОВ, А.И. КИРИЕНКО .....72

## ARTICOLE ORIGINALE

**APROXIMAREA MUȘCHILOR PAPILARI COMBINATĂ CU VENTRICULOPLASTIE LA PACIENȚII CU CARDIOMIOPATIE ISCHEMICĂ ȘI REGURGITARE MITRALĂ FUNCȚIONALĂ: EFECTE ASUPRA VALVEI ȘI REMODELĂRII VENTRICULULUI STÂNG****PAPILLARY MUSCLE APPROXIMATION COMBINED WITH VENTRICULOPLASTY IN PATIENTS WITH ISCHEMIC CARDIOMYOPATHY AND FUNCTIONAL MITRAL REGURGITATION: EFFECTS ON MITRAL VALVE AND LEFT VENTRICLE SHAPE**

**A. Bătrînac, V. Morozan, A. Ureche, Gh. Manolache, N. Ghicavii, A. Slobozeanu, S. Barnarciuc, V. Moscalu**

*IMSP Spitalul Clinic Republican*

**Rezumat**

Studiile recente definesc regurgitarea mitrală funcțională și înrăutățirea indicelui sistolic a ventriculului stâng, drept ca o lărgire a dimensiunii dintre marginile mușchilor papilari, prin urmare, micșorarea acestei distanțe poate îmbunătăți funcția valvei mitrale și ventriculului stâng. Pentru acest studiu au fost selectați 33 de pacienți cu cardiomiopatie ischemică la care s-a efectuat aproximarea mușchilor papilari.

**Summary**

Recent studies define functional mitral regurgitation and worsened left ventricular systolic indices as the widening of the dimension between papillary muscle heads; consequently, narrowing this distance may improve the mitral valve and left ventricle function. The study included 33 patients with ischemic cardiomyopathy undergoing papillary muscle approximation.

Dilatarea cavității ventriculului stâng are loc în cadrul unui proces cronic de remodelare ventriculară, ca rezultat al unui infarct miocardic suportat. Pacienții cu akinezie difuză a ventriculului stâng și cu insuficiență cardiacă cronică sau dovedit a fi candidați mai puțin potriviți pentru bypass aortocoronarian, iar transplantul cardiac reprezintă o posibilă opțiune în cazul în care tratamentul medicamentos nu a dat rezultate pozitive.

La acești pacienți indicele de creștere a volumului sistolic al ventriculului stâng și a sfericității este asociat cu apropierea insuficiență a mușchilor papilari în timpul sistolei ce cauzează o regurgitare mitrală funcțională semnificativă. Anuloplastia valvei mitrale este cea mai pe larg acceptată procedură chirurgicală în cazul regurgitației mitrale funcționale de etiologie ischemică, dar în unele publicații din ultimii ani s-au arătat rezultate variate și totodată o rată înaltă de recidivă a regurgitației mitrale. Plastia endoventriculară cu patch, folosită pentru îmbunătățirea funcției ventriculare și încetinirea procesului de remodelare a ventriculului stâng la pacienții cu cardiomiopatie ischemică, reduce volumul ventriculului stâng și duce spre o remodelare mai fiziologică a cavității. Totuși, unele studii arată că, cu timpul, chiar dacă funcția sistolică se îmbunătățește, după efectuarea tehnicii Dor, forma ventriculului stâng rămâne sferică; cu aceasta și se explică rata mai mare de progresare sau de recidivă a regurgitației mitrale.

Prin urmare, insuccesele anuloplastiei mitrale sunt mai frecvente la pacienții cu ventriculul stâng de dimensiuni mai mare și forma sferică.

Scopul acestui studiu a fost descrierea tehnicii și prezentarea primelor rezultate obținute ca urmare a aplicării procedurii de apropiere a mușchilor papilari după Hvass, combinată cu ventriculoplastia în caz de cardiomiopatie ischemică cu regurgitare mitrală funcțională, și compararea rezultatelor obținute prin aplicarea acestei metode cu tactica doar de a efectua ventriculoplastia, fără careva intervenție pe valva mitrală sau aparatul subvalvular.

**Materiale și metode**

Din ianuarie 2006 până în aprilie 2012 au fost efectuate 40 de operații de remodelare a ventriculului stâng după tehnica Hvass și 1 caz de aproximare a mușchilor papilari a ventriculului drept în insuficiența valvei tricuspide. Vârsta medie a pacienților a fost de  $54 \pm 8$  (39 - 66) ani; 35 de bărbați și 5 femei. 33 de bolnavi au fost operați pentru cardiomiopatie ischemică a cordului (anevrism ventricular stâng) și 7 pentru valvulopatii cardiace de diferite alte etiologii.

Toți bolnavii aveau preoperator insuficiență cardiacă cl.f. III-IV NYHA, hipertensiune pulmonară (PSVD- 50 - 70 mmHg), insuficiență mitrală (gr. II-IV), inelul fibros a valvei mitrale dilatat (38 - 46 mm).

La 33 de pacienți cu cardiomiopatie ischemică s-au practicat următoarele tehnici chirurgicale:

- by-pass aortocoronarian + plastia anevrismului ventricular stâng + procedeul Hvass + plastia valvei mitrale (17);
- by-pass aortocoronarian + procedeul Hvass + plastia valvei mitrale și tricuspide (4);
- by-pass coronarian + plastia anevrismului ventricular stâng + procedeul Hvass (12).

La 7 pacienții cu patologie valvulară s-a realizat:

- operația Bentall + plastia valvei mitrale și tricuspide + procedeul Hvass (2);
- protezarea valvei mitrale + plastia valvei tricuspide + procedeul MAZE III + procedeul Hvass a ventriculului drept (1);
- protezarea valvei mitrale + plastia valvei tricuspide + procedeul Hvass(3);
- protezarea aortei ascendente cu reimplantarea valvei aortice (operația David) + plastia valvelor mitrale și tricuspide + procedeul Hvass (1).

Pentru acest studiu au fost selectați 33 de pacienți cu cardiomiopatie ischemică. Selectarea pacienților a fost efectuată în urma rezultatelor ecocardiografiei preoperatorii, care a depistat distanța între mușchii papilari mărită (figura 1), mișcarea insuficientă a cuspelor valvei mitrale, din cauza restricției și tracțiunii pilierilor, cuspa anterioară concavă și fără alte semne de afectare morfologică a valvei. De asemenea s-a constatat la toți pacienții dilatarea inelului fibros și fracția de eiecție a ventriculului stâng scăzută cu cardioscleroză postinfarct. Scopul nostru a fost de interveni în cazul regurgitării mitrale simptomatice, de gradul 2-4, și volumul diastolic mărit a ventriculului stâng. Evaluarea preoperatorie a indicat fracția de eiecție de  $39 \pm 8\%$  iar distanța dintre mușchii papilari mai mare de 2,5 cm. Volumul diastolic a VS stabilit ecografic a fost, în mediu de  $254 \pm 81$  ml. Majoritatea pacienților erau cu insuficiență cardiacă gradul III și IV NYHA.

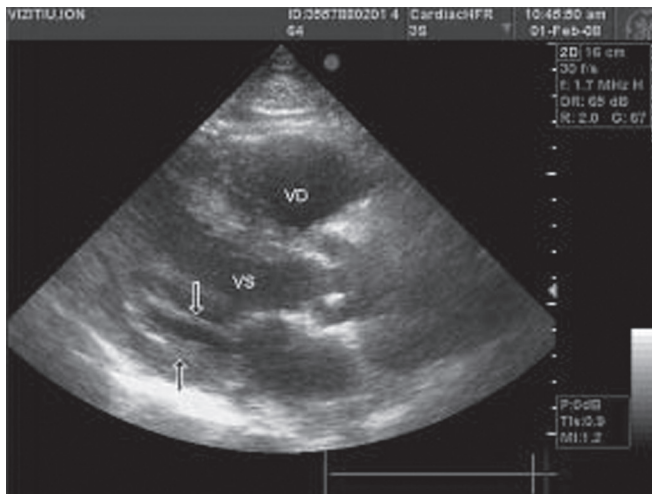


Figura 1. Distanța între mușchii papilari

Am preferat să evaluăm starea valvei mitrale nu prin calcularea ariei de tetering, ci prin aria suprafeței concave. Apropierea cuspelor valvei mitrale se datorează formei concave a cuspei din partea atrului stâng. Această formă concavă a cuspei din partea atrului stâng, prezintă o apropiere anormală a valvei mitrale, ce este un indice de existență a regurgitației mitrale funcționale.

Această configurație reflectă anatomia inițială a valvei mitrale cu deplasarea mușchilor papilari. Coaptarea se produce la nivelul marginilor libere ale cuspelor cu ajutorul cordajelor tendinoase laterale și predominant de cordajele secundare care fixează mai bine și formează o curbă unghiulară în baza cuspei anterioare.

La toți pacienții cu cardiomiopatie ischemică a fost efectuată revascularizarea completă a miocardului, remodelarea ventriculului stâng după Dor sau Jatane, tehnica de aproximare a mușchilor papilari și plastia valvei mitrale 21 pacienți (lotul I) și 12 pacienți (lotul II) la care au fost efectuate toate aceste tehnici, dar fără a efectua plastia valvei mitrale (tabela 1).

Tabelul 1

Caracteristicile clinice a pacienților preoperator

	Lotul I	Lotul II
Bărbați/femei	19/2	12/0
Vârsta medie	55 ± 7,2	56 ± 5,3
Diametrul diastolic VS (mm)	64,5 ± 7,4	61,3 ± 6,5
Volumul diastolic VS (ml)	276,6 ± 103,1	230 ± 76,9
FE (%)	35,9 ± 6,5	36,4 ± 8,6
Inelul fibros VM (mm)	39,8 ± 3,2	36,4 ± 2,1
Regurgitarea VM	2,9 ± 0,5	2,28 ± 0,46
Presiunea sistolică VD	49,1 ± 9,64	32,4 ± 4,2

La pacienții, din lotul I fracția de eiecție a crescut de la  $35,9 \pm 6,5\%$  (în mediu, preoperatoriu) până la  $47,6$  postoperatoriu, în perioada de lungă durată FE a crescut până la  $52,8\%$ . La pacienții, din lotul II fracția de eiecție a crescut de la  $36,4 \pm 8,6\%$  (în mediu, preoperatoriu) până la  $42,2\%$  postoperatoriu, în perioada de lungă durată FE a crescut până la  $44,2\%$ . Volumul diastolic al VS s-a micșorat de la  $276,6 \pm 103,1$  ml preoperatoriu la  $172$  ml postoperatoriu, la pacienții din lotul I, în dinamică volumul diastolic VS sa menținut  $174,7$  ml. Volumul diastolic al VS s-a micșorat de la  $230 \pm 76,9$  ml preoperatoriu la  $202$  ml postoperatoriu, la pacienții din lotul II, în dinamică volumul diastolic VS a crescut până la  $275,7$  ml, din cauza recidivării și progresării regurgitației mitrale. S-a obținut regresia insuficienței valvei mitrale de la gr. 2,3 până la gr. 0,9 la pacienții din lotul I, iar la pacienții din lotul II regurgitarea mitrală a regresat de la gr. 2,3 până la 1,6, dar în dinamica a progresat gr. 2,5.

Tehnica

Operația a fost efectuată prin sternotomie mediana, canularea aortei și venelor cave, circulație extracorporală cu hipotermie moderată și cardioplegie cristaloïd-sanguină rece retrogradă. În primul rând au fost efectuate anastomozele coronare distale fiind urmate de alte proceduri cardiace indicate. Accesul la valva mitrală a fost efectuat prin atrul stâng sau ventriculul stâng. Ventriculul stâng a fost deschis pe mijlocul cicatricei care a fost rezecată. În cazul când segmentul infarctizat era localizat în regiunea anteroapicală sau septală, incizia era executată paralel cu artera descendentă anterioară urmata de tehnica de remodelare endocardială a ventriculului stâng. Distanța dintre marginile mușchiului papilar era evidentă, mușchii papilari au fost apropiați cu ajutorul unui laț folosind tub din Gore-tex de 4 mm (figura 2).

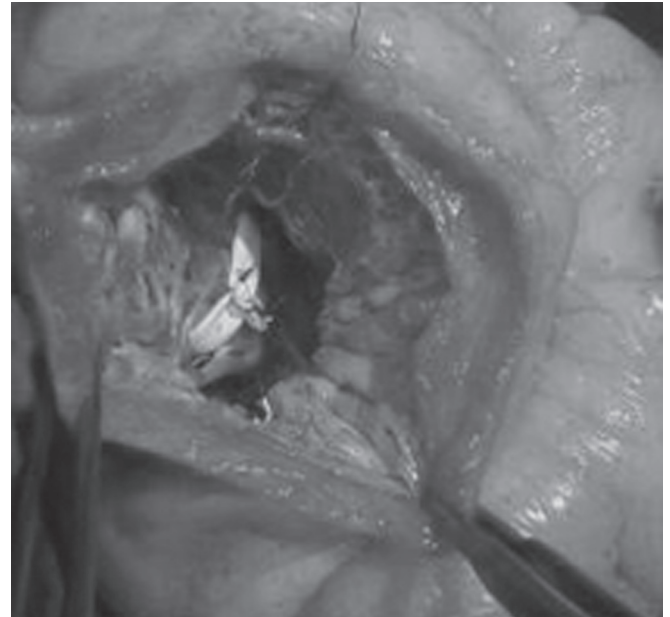
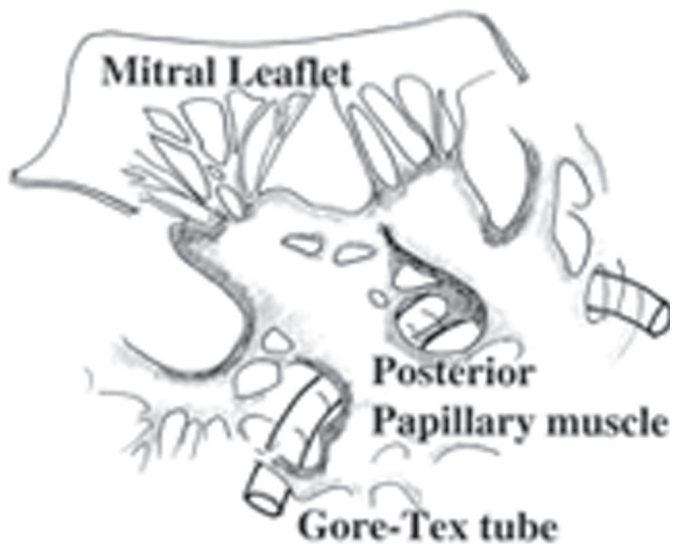


Figura 2. Aproximarea mușchilor papilari după Hvass.

La majoritatea pacienților a fost aplicată plastia endoven-triculară cu petec circular (Dor). Principiile acestei proceduri au fost descrise de Dor. În jurul cicatricei fibroase endocardiale a fost efectuată o sutură circulară cu Prolen 2-0 monofilament, pentru a proteja zona dată și a readuce curbura ventriculară internă la forma normală. Orificiul format a eliminat cicatricea ventriculară și a devenit platforma pentru suturarea peticului. Apoi, peticul eliptoid a fost suturat de țesutul fibrotic pentru a închide orificiul și a restabili cavitatea internă. În final, țesutul extern restant a fost suturat deasupra peticului cu scopul asigurării unei hemostaze adiționale.

### Rezultate

Inițial, pacienții au fost examinați pe parcursul primei luni, apoi o dată la trei luni după externare și anual cu înregistrări de date a examenului fizic și ecocardiografie transtoracică.

Tratamentul postoperator a fost același ca și în cazul pacienților cărora li s-au efectuat intervenții la valva mitrală sau bypass coronarian. La toți pacienții s-a constatat o insuficiență mitrală reziduală minimală. În majoritatea cazurilor, în perioada imediat postoperatorie, a fost necesar suportul inotropic cu noradrenalina și dopamina. Rezultatele recente ale tratamentului figurează ca date postoperatorii. Volumul sistolic și diastolic al ventriculului stâng s-au micșorat semnificativ, iar fracția de ejecție sa îmbunătățit.

La un pacient (lotul I) la a 11 zi postoperator a survenit ruptura mușchiului papilar postero-medial ce a necesitat re-intervenție de urgență – protezarea valvei mitrale, caz realizat cu succes.

În perioada postoperatorie precoce a decedat un pacient, cauza fiind insuficiența cardiacă și renală.

În perioada tardivă au fost depistate mai multe cazuri de regurgitare mitrală reziduală semnificativă la pacienții, la care a fost efectuată aproximarea mușchilor papilari, fără a efectua plastia valvei mitrale (lotul II), necătând la faptul, că ecocardiografia postoperatorie a arătat că mușchii papilari au rămas apropiați.

### Discuții

Dilatarea severă a cordului ischemic prezintă 2 probleme majore: remodelarea ventriculului stâng și insuficiența mitrală semnificativă. Recent, Buckberg a menționat că remodelarea ventriculului stâng eliptoid în sferic, mărirea apexului, care are un perete subțire, ar putea accelera procesul de convertire, de la forma eliptică a ventriculului stâng la cea sferică, și mărirea a distanței între mușchii papilari micșorează funcția ventriculului stâng și mărește gradul de regurgitare a valvei mitrale.

Asemenea pacienți nu sunt întocmai potriviți pentru bypass coronarian, înafara cazului când transplantul de cord reprezintă o opțiune, și atunci ambele probleme necesită o rezolvare. Mulți factori au fost sugerați pentru a demonstra regurgitarea mitrală ischemică, așa cum ar fi dilatarea și procesul de modelare sferică a ventriculului stâng, modificarea geometriei cuspei, dilatarea inelului fibros și discoordonarea mușchiului papilar. Rata eșecurilor în anuloplastie este de 30% în rândurile pacienților cu regurgitare mitrală funcțională ischemică.

Metodele noi de reparare în cazul disfuncției aparatului subvalvar implică o considerare complexă și metodologii de reparare. De exemplu, în cazul când ca component patofiziologic este deplasarea mușchilor papilari cu cordajele tendinoase, repararea a fost realizată prin asemenea tehnici cum ar fi augumentarea cuspei anterioare, tăierea cordajului secundar, fixarea mușchiului papilar, relocalizarea mușchiului papilar și tehnici de remodelare geometrică a ventriculului.

Deoarece ambii mușchi papilari sunt așezați în partea relativ posterioară a ventriculului stâng, cuspa legată de regurgitare mitrală funcțională ischemică, este direcționată din partea posterioară spre orificiul central al valvei mitrale. În baza acestei anatomii, a fost căutată o metodă de reparare, prin care mușchii papilari deplasați ar fi aproximați pentru a permite nivelului de jonctiune a cuspei să coboare posterior. Deoarece mulți pacienți cu regurgitare mitrală ischemică sunt bolnavi gravi, având funcția ventriculară foarte scăzută, toate încercările, de asemenea, au fost direcționate pentru a inventa o tehnică ușor de aplicat, exclude anuloplastia cu inel mic, face

ca aparatul subvalvar să funcționeze mai normal și are un efect de trecere de la forma sferică la eleptoidă a ventriculului stâng.

Hvass a demonstrat că fixarea mușchiului papilar a avut un efect evident asupra mobilității cuspei mitrale în cazul a 10 pacienți cu regurgitare mitrală ischemică, dar ei nu au evaluat efectul său asupra formei ventriculului. Nair și colegii săi au prezentat rezultatele procedurii de plicație a mușchilor papilari. Manicanti a raportat rezultate satisfăcătoare în urma aplicării procedurilor de reparare endoventriculară, mitrală, ventriculară și bypass coronarian.

Din cauza faptului că, doar procedura Dor nu a putut reduce dimensiunile de baza ale ventriculului stâng, a fost adăugată și procedura de aproximare a mușchilor papilari pentru a spori efectele remodelării ventriculului.

Procedura Dor în combinație cu aproximarea mușchilor papilari este relativ sigură și eficientă pentru valva mitrală și funcția ventriculului stâng în cazul pacienților selectați care au cordul dilatat și sunt candidați pentru bypass coronarian. Este necesar să se ia în considerare și un tratament de lungă durată.

### Concluzii.

Folosirea tehnicii Hvass de aproximare a pilierilor pentru remodelarea ventriculului stâng, oferă avantaje prin micșorarea volumului său diastolic, îmbunătățirea coaptării și regresia considerabilă a insuficienței mitrale cu mărirea fracției de ejeție a ventriculului stâng. În insuficiența mitrală ischemică tehnica Hvass este necesar de a fi efectuată obligator în asociere cu anuloplastia valvei mitrale.

---

### Bibliografie

1. CRAIG MILLER D. Ischemic mitral regurgitation redux to repair or to replace. *J Thorac Cardiovasc Surg* 2001; 122: 1059-1062.
  2. DI DONATO M, SABATIER M, DOR V et al. Effects of the Dor procedure on left ventricular dimension and shape and geometric correlates of mitral regurgitation one year after surgery. *J Thorac Cardiovasc Surg* 2001; 121:91-96
  3. HVASS U, TAPIA M, BARON F et al. Papillary muscle sling: a new functional approach to mitral repair in patients with ischemic left ventricular dysfunction and functional mitral regurgitation. *Ann Thorac Surg* 2003; 75: 809-811.
  4. KRON IL, GREEN GR, COPE JT. Surgical relocation of the posterior papillary muscle in chronic ischemic mitral regurgitation. *Ann Thorac Surg* 2002; 74:600-601
  5. MANDEGAR MH, SAIDI B, YOUSEFNIA MA et al. Long-term effect of papillary muscle approximation combined with ventriculoplasty on left ventricle function in patients with ischemic cardiomyopathy and functional mitral regurgitation. *Eur J Cardiothorac Surg*. 2011 Sep;40(3):756-60.
  6. RAMA A, PRASCHER L, BARREDA E. Papillary Muscle Approximation for Functional Ischemic Mitral Regurgitation *Ann. Thorac. Surg.*, December 1, 2007; 84(6): 2130 - 2131.
  7. TAHTA SA, OURY JH, MAXWELL JM et al. Outcome after mitral valve repair for functional ischemic mitral regurgitation. *J Heart Valve Dis* 2002; 11:11-18
  8. YOSHIRO M, YASUHISA F, YUJI N et al. Integrated overlapping ventriculoplasty combined with papillary muscle plication for severely dilated heart failure. *J Thorac Cardiovasc Surg* 2004; 127:1221-1223
-

## DIVERSIFICAREA TEHNICILOR CHIRURGICALE ÎN TRATAMENTUL DEFECTULUI SEPTAL ATRIAL

### DIVERSIFICATION OF SURGICAL TECHNIQUES IN THE ATRIAL SEPTAL DEFECT TREATMENT

V. Corcea, L. Maniuc, O. Repin, Iu. Guzgan, O. Maliga, I. Popovici, E. Cheptănaru

IMSP Spitalul Clinic Republican

#### Rezumat

În perioada anilor 2006-2011 în secția chirurgie malformațiilor cardiace congenitale a Spitalului Clinic Republican au fost operați 350 pacienți cu DSA, care aveau vârsta cuprinsă între 4 luni și 66 ani, media fiind 13,4 ani, raportul bărbați și femei constituie 1:2. În dependență de tipul și dimensiunea DSA, precum și de locul de drenare a venelor pulmonare parțial aberante, au fost aplicate câteva tehnici chirurgicale. Închiderea DSA a fost efectuată la 215 (61,4%) pacienți prin suturare, pericardul autolog la 103 (29,4%) și la 26 (7,4%) începând cu anul 2007 s-a folosit petecul din peretele atriului drept, care sa dovedit a fi un material ușor modelabil, elastic, cu margini netede din ambele părți. Au fost înregistrate 2 (1,9%) cazuri de recanalizare postoperator la bolnavii la care am folosit pericardul autolog. În 2009, 5 pacienți, au beneficiat de închiderea DSA cu ocluderul AMPLATZ.

#### Concluzie

Perfecționarea tehnicilor chirurgicale în tratamentul DSA este continuă și are ca scop micșorarea traumatismului operator, asigurarea unei corecții efective și durabile în timp.

#### Summary

During 2006-2011 the Department of congenital heart diseases' surgery of Republican Clinical Hospital were operated 350 patients with ASD, who were aged between 4 months and 66 years, averaging 13.4 years, male and female ratio was 1:2.

Depending on the type and size of the DSA, and the place of partially anomalous pulmonary venous drainage, several surgical techniques have been applied. ASD closure was performed in 215 (61.4%) patients by suture, autologous pericardium in 103 (29.4%) and 26 (7.4%). Since 2007 we started to use patch of wall right atrium, which proved to be easily shaped, elastic, with smooth edges on both sides.

There were 2 (1.9%) cases of postoperative recanalization in patients where we used autologous pericardium. In 2009, five patients underwent DSA closure with AMPLATZ occluder.

#### Conclusion

Improvement of surgical techniques to treat DSA is ongoing and aims to decrease operation trauma, ensuring effective and durable corrections.

#### Introducere

Pe parcursul ultimilor decenii au fost obținute succese în diversificarea tehnicilor chirurgicale de închidere a DSA [1]. Au fost publicate rezultatele postoperatorii cu utilizarea următoarele metode de corecție chirurgicală:

- tradițional în condiții de CEC [2, 3];
- pe inimă lucrând [4];
- miniinvaziv transtoracic, transxifoidian, torascopic [5, 6, 7];
- transcateter intervențional cu aplicarea pe defect a ocluderului septal de tip Amplatzer [9, 8];
- endoscopic, utilizând chirurgie robotică și ghidată [10, 11].

Ca material de plastie sunt folosite grefele biologice și sintetice. Prioritate se acordă celor biologice, îndeosebi pericardului autolog, folosit actualmente în 95% din cazuri [12, 13]. Prima experiență de aplicare a peretelui atriului drept ca material de plastie la 12 pacienți cu DSA a fost descrisă de A.Kumar în

anul 2002 [14, 15]. Examinarea implantului peste 36 de luni, în cadrul intervenției chirurgicale repetate, a constatat pe ambele părți ale grefonului un țesut biologic intact, cu texturi normale, endoteliu viabil, mușchi endoteliali normali și fără dehiscentă de suturi.

#### Scopul studiului

Analiza unor tehnici chirurgicale noi implementate în clinică.

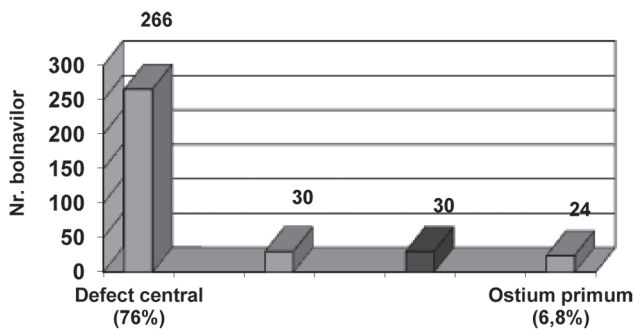
#### Metode și rezultate

În perioada anilor 2006-2011 în secția Chirurgia malformațiilor cardiace congenitale a Spitalului Clinic Republican au fost operați 350 pacienți cu DSA, care aveau vârsta cuprinsă între 4 luni și 66 ani, media fiind 13,4 ani. Analiza repartizării pacienților în dependență de sex a constatat un raport între bărbați și femei de aproximativ 1:2 – 130 (37,1%) bărbați și 220 (62,9%) femei.



Tabelul 1

Repartinerea pacienților în dependență de localizarea anatomică și tipurile defectelor septale atriale



Localizarea defectelor în porțiunea centrală a septului atrial s-a înregistrat la 266 bolnavi (76%), urmat de sinus venos superior și inferior (8,6%, 8,6%), și ostium primum care a constituit 6,8%.

Tabelul 2

Localizarea anatomică și tipurile defectelor septale atriale

Localizarea	Tipul DSA	N	%
Septul secundar	Sinus venos superior	30	8,6
	Central	266	76
	Sinus venos inferior	30	8,6
Septul primar	Ostium primum	24	6,8
Total		350	100

DSA ostium primum a fost asociat în toate 24 cazuri cu insuficiența de valvă mitrală cauzată de clefțul cuspei anterioare. Deasemenea SVS s-a asociat cu VPPA în vena cavă superioară.

Așa dar, cel mai frecvent sunt întâlnite defectele septale atriale localizate în regiune septul secundar (326 93,2%), urmate de cele situate în regiunea septului primar (24 – 6,8%). Toți pacienții incluși în studiu au fost operați în condiții de CEC și normotermie. Activitatea cardiacă a fost oprită cu soluție cardioplegică sanguină caldă cu potasiu și magneziu.

Temperatura soluției cardioplegice varia de la 34°C la 38°C, iar volumul infuziei a fost calculat pentru fiecare pacient, în doză de 20 ml/kg. Cardioplegia s-a efectuat cu o presiune de 60-80 mm Hg până la stoparea activității cardiace, cu reperfuzii ulterioare la fiecare 20 de minute. Debitul pompei a fost menținut în limitele 2,4-2,6 l/min/m<sup>2</sup>.

Sternotomia mediană, calea cea mai frecventă de abord chirurgical al cordului, a fost folosită la 345 (98,5%) pacienți. Ulterior se deschide pericardul, se montează șnururi pentru clamparea venelor cave, se administrează heparină în doză de 3 mg/kg, se plasează canule în aortă și venele cave și se inițiază CEC. Cu debutul CEC se răcește inima. La temperatura de 32°C se clamează aorta și, în scopul opririi cordului și a protecției miocardului, se administrează în bulbul aortei soluție cardioplegică potasică. În regim de stop cardiac se deschide atriumul drept, se examinează localizarea și dimensiunea DSA, poziția acestuia comparativ cu sinusul coronarian, valva tricuspida și locul de drenare a venelor pulmonare aberante parțial. Se selectează tipul de corecție chirurgicală a DSA.

Tehnici chirurgicale de închidere a defectului septal atrial

În dependență de tipul și dimensiunea DSA, precum și de locul de drenare a venelor pulmonare în atriumul drept, am aplicat câteva tehnici chirurgicale. Închiderea DSA a fost efectuată

la 215 (61,4%) pacienți prin suturare. A fost folosit pericardul autolog la 103 (29,4%) pacienți pentru plastia DSA și petecul din peretele atriumului drept la 26 (7,4%); I numai un singur (0,3%) bolnav petec din GoreTex.

Tabelul 3

Materiale utilizate în obturarea defectului septal atrial

Metode	N	%
Pericard autolog	103	29,4
Suturare	215	61,4
Petec din peretele atriumului drept	26	7,4
Petec sintetic GoreTex	1	0,3
Ocluder AMPLTZ	5	1,5
Total	350	100

Tabelul 4

Repartinerea pacienților în dependență de dimensiunile DSA

Dimensiunea	N	%
Pina la 10 mm	215	61,4
> 10 mm	131	37,5
Lipsa septului	4	1,1
Total	350	100

Începând cu anul 2007 în clinica cardiocirurgie a fost implementată o nouă tehnică chirurgicală de închidere al defectului septal atrial cu petec din peretele atriumului drept. Acest petec se colectează pe masa de operație, după ce a fost examinată dimensiunea defectului. Secționarea lui se efectuează pe linia inferioară a inciziei longitudinale a atriumului drept. Petecul din AD este țesut propriu, ușor modelabil, elastic, cu margini netede din ambele părți. Fixarea petecului se efectuează cu partea endocardică trabeculară spre atriumul stâng. Examinarea de durată a bolnavilor operați la care sa folosit petecul din peretele atriumului drept nu a înregistrat semne de calcinoză, dehiscentă de suturi sau recanalizări ale DSA.

În lotul de bolnavi la care s-a folosit pericardul autolog s-au înregistrat 2 (1,9%) cazuri de recanalizare a DSA. În anul 2009 pentru prima dată în Republica Moldova 5 (1,7%) pacienți au beneficiat de închiderea defectului septal atrial cu ajutorul ocluderului AMPLATZ. Intervenția se efectuează sub anestezie locală cu sol. Lidocaină 1%, se punctează vena femurală dreaptă. În prima etapă septul interatrial se traversează cu un ghid superstift „amplat” de 260 cm. La mijlocul septului se poziționează un balon de măsurare, ulterior umflat manual cu substanță de contrast. La următoarea etapă se poziționează ocluderul AMPLATZ. Inițial se desface discul în atriumul stâng, apoi cel drept. Dispozitivul se verifică ecografic în vederea acoperirii depline a defectului septal, după care „shafzul” se extrage. Rezultatul final și de durată este bun. S-a obținut o închidere completă a defectului septal atrial. Postoperator bolnavii necesită administrarea Aspirinei – 100 mg în zi timp de 6 luni.

DSA cu diametru de până la 10 mm au fost suture, defectele mai mari de 10 mm s-au închis cu petec din pericard autolog sau din peretele atriumului drept. În scopul evitării recanalizării defectelor, suturile au fost aplicate la o distanță de 3 mm de la marginea defectului.

DSA secundare, localizate în porțiunea anterioară a septului, se închid cu grefon. Însă, având în vedere lipsa marginii, suturile se aplică direct pe peretele atrial adiacent aortei ascendente - procedeu care necesită prudență maximă. Aplicarea incorectă a suturilor poate duce la apariția fistulei aorto-atriale.

În DSA, localizate în porțiunea posterioară a septului, linia suturilor la fixarea petecului direct pe peretele atrului se va plasa cu 5-10 mm anterior de orificiul venelor pulmonare drepte.

Plastia DSA cu redresarea drenajului venelor pulmonare aberante în atrul stâng s-a efectuat în toate 30 (86%) cazuri. Dilatarea lumenului venei cave superioare, îngustat în rezultatul plastiei DSA „sinus venos superior”, s-a efectuat la 1 (3,3%) pacient și tunelarea venei cave superioare în rezultatul îngustării lumenului după plastia cu pericard autolog la 1 (3,3%) pacient.

Toate cazurile de DSA „ostium primum” 24 (6,8%) s-au asociat cu insuficiența VM, cauzată de cleftul cuspei anterioare. Această asociere se încadrează în entitatea nosologică canal atrioventricular parțial. Toți pacienții au beneficiat de plastia valvei mitrale prin suturarea cleftului cuspei anterioare și doar în 2 (8,1%) cazuri s-a efectuat plastia VM prin procedeul Reed.

### Discuții

DSA „ostium secundum” a fost înregistrat de noi în 93,2% cazuri: central – în 76% cazuri, „sinus venos superior” – în 8,6% cazuri, „sinus venos inferior” – în 8,6% cazuri, „ostium primum” – în 6,8% cazuri.

În ultimele decenii au fost obținute succese importante în diversificarea tehnicilor chirurgicale de închidere a DSA. În literatura de specialitate sunt discutate pe larg rezultatele utilizării metodelor de corecție chirurgicală, tradițional în condiții de circulație extracorporeală [16, 17].

DSA cu diametrul de până la 10 mm sunt suturate, iar în DSA mai mari de 10 mm se aplică plastia defectului.

În calitate de material pentru plastie sunt utilizate grefele biologice și sintetice. Prioritate au cele biologice, îndeosebi pericardul autolog și petecul din atrul drept [18,14,19].

Pentru plastia DSA și a venei cave superioare, noi am utilizat pericardul autolog netratat în 103 (29,4%) de cazuri și petecul din atrul drept în 26 (7,4%), fapt descris și de alți autori [8, 10,20].

Insuficiența mitrală poate fi produsă prin leziuni ale aparatului valvular de diverse origini: insuficiență mitrală organică, insuficiență mitrală prin lărgire de inel (insuficiență mitrală funcțională) sau prin leziuni congenitale ale valvei mitrale – cleft al cuspei anterioare a valvei mitrale, anomalie de dezvoltare a mușchilor papilari, etc. [9].

La toți pacienții, DSA „ostium primum” era asociat cu insuficiența valvei mitrale cauzată de cleftul cuspei anterioare. Rezolvarea acestor cazuri s-a efectuat prin suturarea cleftului + plastia prin procedeul Reed 2 (8,1%) pacienți.

Examinările EcoCG a bolnavilor la care am folosit petecul din atrul drept a dovedit viabilitatea petecului, nu am înregistrat calcificări, dehiscente de sutură sau recanalizări a DSA. Alegerea petecului pentru închiderea DSA depinde în mare măsură de experiența clinicii și a chirurgului operator, cit și de morfologia defectului, vârsta bolnavului. La folosirea petecului din pericard autolog uneori apar așa complicații ca dehiscenta suturilor, formarea de anevrisme, defecte reziduale, complicații embolice și tromboembolice, ceea ce nu a fost observat în folosirea petecului din atrul drept [14,15]. În rezultatul închiderii DSA cu ajutorul ocluderului AMPLATZ s-a obținut o închidere completă cu diminuarea presiunii în ventriculul drept și micșorarea cavităților părților drepte. Rezultate similare comunica și alți autori [8,9].

### Concluzie

Perfecționarea tehnicilor chirurgicale în tratamentul DSA este continuă și are ca scop micșorarea traumatismului operator, asigurarea unei corecții efective și durabile în timp.

### Bibliografie

1. Ak K., Aybek T., Wimmer-Greinecker G. et al. *Evolution of surgical techniques for atrial septal defect repair in adults: a 10-year single-institution experience*. J. Thorac. Cardiovasc. Surg. 2007, vol. 134, no. 3, p. 757-764.
2. Barbero-Marcial M., Tanamati C., Jatene M. et al. *Transxiphoid approach without median sternotomy for the repair of atrial septal defects*. Ann. Thorac. Surg. 1998, vol. 65, p. 771-774.
3. Baskett RJ., Ross DB. *Superior vena cava approach to repair of sinus venosus atrial septal defect*. J. Thorac. Cardiovasc. Surg. 2000, vol. 119, p. 178-180.
4. Casselman FP., Dom H., Bruyne DE. et al. *Thoracoscopic atrial septal defect closure is a reliable supplement for percutaneous treatment*. Heart. 2005, vol. 91, p. 791-794.
5. Ciubotaru A. *Tratamentul chirurgical al malformațiilor congenitale cardiace cu șuntare intracardiacă folosind materiale biologice și artificiale de sintetic*. Sănătatea publică, economie și management în medicina. Chișinău, 2004, p. 18-21.
6. Ghosh S., Chatterjee S., Black E. et al. *Surgical closure of atrial septal defects in adults; effect of age at operation on outcome*. E-presentation heart on Line, Leicester, 2002.
7. Hopkins RA., Arthur AB., Bryan B. et al. *Surgical patch closure of atrial septal defects*. Ann. Thorac. Surg. 2004, vol. 77, p. 2144-2150.
8. Kumar A., Ruma R., Sachi T. et al. *Autologous right atrial patch closure for atrial septal defect*. Indian Health. 2002, vol. 54, p. 289-291.
9. Kuralay E., Ozal E., Tatar H. et al. *Left Atrioventricular Valve repair Technique in Partial Atrioventricular Septal Defect*. Ann. Thorac. Surg. 1999, vol. 68, p. 1746-1750.
10. Maeno YV., Benson LN., McLaughlin PR. et al. *Dynamic morphology of the secundum atrial septal defect evaluated by three dimensional transoesophageal echocardiography*. Heart. 2000, vol. 83, p. 673-677.
11. Mullen MJ., Dias BF., Walker F. et al. *Intracardiac echocardiography guided device closure of atrial septal defects*. J. Am. Coll. Cardiol. 2003, vol. 41, p. 285-292.
12. Oakley CM. *Surgical treatment of secundum atrial septal defect in the older patient*. Ital. Heart J. 2001, vol. 2, no. 6, p. 433-434.
13. Patel A., Lopez K., Banerjee A. et al. *Transcatheter closure of atrial septal defects in adults > or = 40 years of age: immediate and follow-up results*. J. Interv. Cardiol. 2007, vol. 20, no. 1, p. 82-88.
14. Richard AH., Arthur AB., Bryan B. et al. *Surgical Patch Closure of Atrial Septal Defects*. Ann. Thorac. Surg. 2004, vol. 77, p. 2144-2150.
15. Steward S., Alexon C., Manning I. *Early and late results of repair of partial anomalous pulmonary venous connection to the superior vena cava with a pericardial baffle*. Ann. Thorac. Surg. 1986, vol. 41, p. 498.
16. Talwar S., Choudhary S., Mathur A. et al. *Autologous right atrial wall patch for closure of atrial septal defects*. Ann. Thorac. Surg. 2007, vol. 84, no. 3, p. 913-916.
17. Thomson JD., Aburawi EH., Watterson KG. et al. *Surgical and transcatheter (Amplatzer) closure of atrial septal defect: a prospective comparison of results and cost*. Heart. 2002, vol. 87, p. 466-469.
18. Torracca L., Ismeno G., Alfieri O. *Totally endoscopic computer-enhanced atrial septal defect closure in six patients*. Ann. Thorac. Surg. 2001, vol. 72, p. 1354-1357.
19. Warinsirikul W., Sangehotes S., Mekarapong P. et al. *Closure of atrial septal defects without cardiopulmonary By-pass: The sandwich operation*. J. Thorac. Cardiovasc. Surg. 2002, vol. 121, p. 1122-1129.
20. Yoshimura N., Masahiro Y., Yoshihiro O. et al. *Repair of atrial septal defect through a right posterolateral thoracotomy. A cosmetic approach for female patients*. Ann. Thorac. Surg. 2001, vol. 72, p. 2103-2105.

# APOPTOZA MIOCARDULUI PROTEJAT PRIN MICROCARDIOPLEGIE ÎN VALVULOPATIILE CARDIACE

## APOPTOSIS OF MICROCARDIOPLEGIA-PROTECTED MYOCARDIUM IN VALVULAR HEART DISEASE

Guzgan Iu<sup>1</sup>., Rusu S<sup>1</sup>., Moscalu V<sup>1</sup>., Manolache Gh<sup>1</sup>., Țurcanu G<sup>2</sup>., Apostol G<sup>2</sup>., Vîrlan E<sup>2</sup>., Grosu I<sup>3</sup>.

<sup>1</sup> - dr. în med., IMSP Spitalul Clinic Republican

<sup>2</sup> - medic, IMSP Spitalul Clinic Republican

<sup>3</sup> - IMSP IFP „Chiril Draganiuc”

### Rezumat

Apoptoza, definită inițial ca moarte programată a celulei, depășește acest cadru când este vorba de stări patologice, cum ar fi ischemia acută a miocardului. Apoptoza prezintă interes sporit ca componentă a schimbărilor survenite în miocardul pacienților cu valvulopatii cardiace, supuși operațiilor pe cord deschis.

Studiul a fost dedicat depistării semnelor de apoptoză pe fundalul ischemiei miocardului cauzate de clamparea aortei de diferită durată în operațiile cu CEC și microcardioplegie la pacienții fără condiționare ischemică. Studiul a inclus 25 de pacienți cu valvulopatii reumatismale supuși operației de protezare a valvei mitrale și anuloplastia valvei tricuspide. Pentru protecția miocardului s-a aplicat cardioplegia sangvină cu K<sup>+</sup> și Mg<sup>++</sup>. Bioplatele din atriu drept prelevate inițial, la 55 și 110 min. de clamp aortal, colorate cu hematoxilină-eozină, Van-Gieson și cu picrofuxină după metoda Lie au fost examinate la microscopul fonic.

La momentul clampării aortei concomitent cu schimbările ischemice cronice se evidențiază modificări inițiale caracteristice apoptozei: pierderea contactului intercelular, ondularea și fragmentarea cardiomiocitelor, reducerea volumului celular, nucleul își pierde forma inițială (alungire, bombare, fragmentare). Captarea fuxinei (cea ce denotă gradul de hipoxie celulară) la această etapă este mai mult la nivelul unor organite citoplasmice. La 55 minute de clamp aortal, respectiv după 2 reperfuzii, se observă cele mai vaste modificări microscopice ce definesc apoptoza. Hipoxia celulară este marcantă – fuxinofilia cuprinde toată aria celulară, celule solitare și grupuri de celule.

La 110 minute de clamp aortal, la cea de-a cincia microcardioplegie/reperfuzie, se observă modificări celulare caracteristice apoptozei de intensitate medie. Modificările hipoxice par a fi mai puțin manifestate.

Concluzii: Ischemia miocardului indusă în operațiile cu CEC stimulează procesul de apoptoză a cardiomiocitelor. Reperfuzia repetată a miocardului cu microcardioplegie atenuează schimbările hipoxice, lăsând impresia de condiționare a mușchiului inimii.

Dezvoltarea apoptozei cardiomiocitelor impune aplicarea agenților cu efect antiapoptotic pe perioada arestului cardiac.

### Summary

Apoptosis, originally defined as programmed cell death, is beyond the framework when it comes to medical conditions such as acute myocardial ischemia. It is of increased interest as part of changes in the myocardium of patients with valvular heart disease, undergoing open heart surgery.

The study includes 25 patients with rheumatic valvular heart disease undergoing prosthetic mitral valve surgery and tricuspid valve annuloplasty. For myocardial protection blood cardioplegia with K<sup>+</sup> and Mg<sup>++</sup> was applied. Samples, taken from the right atrium at 1-2, 55 and 110 minutes after aortic cross-clamping, stained with hematoxylin-eosin, Van Gieson and Lie, were examined in photon microscope. At initial stage of aortic Xclamp, chronic ischemic changes are completed by changes proper for apoptosis: loss of intercellular contact, waving and cardiomyocyte fragmentation, reduced cell volume. The nucleus loses its original shape through elongation, swelling, fragmentation. Fuxin capture (which reveals a cellular hypoxia) at this stage is more of the cytoplasmic organelles. At 55 minutes of aortic clamp, i.e. after 2 reperfusion, were observed the largest microscopic changes that define apoptosis. Cellular hypoxia was marked: fuxinofilia includes all areas of solitary cells and cell clusters. At 110 minutes of aortic clamp, after the fifth microcardioplegy / reperfusion, apoptotic cellular changes are of medium intensity. Hypoxic changes appear to be less manifest.

Conclusions: Myocardial ischemia induced by CPB operations stimulates cardiomyocyte apoptosis process. Repeated reperfusion of hypoxic myocardium with microcardioplegy attenuates hypoxic changes, giving the effect of preconditioning of the heart muscle. Development of cardiomyocyte apoptosis requires the application of antiapoptotic agents during cardiac arrest.

### Introducere

Apoptoza este un cuvânt grecesc care, pentru prima dată, a fost folosit de Homer pentru a descrie căderea frunzelor în versurile sale, ulterior, termenul a fost preluat de Kerr (1972), pentru a defini moartea programată a celulei [13].

Prin definiție apoptoza reprezintă moartea celulară programată, energetic dependentă, responsabilă de inactivarea și eliminarea celulelor supranumerice, nefuncționale sau alterate [13].

Apariția apoptozei poate fi declanșată de Proteina p53, care reglează replicarea ADN-ului, proliferarea și moartea celulelor, de glucocorticoizi, neurotransmițători, calciu, unele medicamente (methotrexat, cisplatin, bleomicină, doxorubicină), precum și de radiațiile ionizante și ultraviolete.

Unii factori pot inhiba apoptoza [26]: Proteina Bcl-2 (preîntâmpină moartea limfocitelor limfomului, formând celule – imortale); hormonii (estrogeni, androgeni); viruși (variolic, adenovirusul E1B), inhibitorii cistein proteazei, promotorii tumorali (fenobarbital, esteri de forbol, hexaclorociclohexan, superoxid dismutaza).

Evoluția apoptozei se desfășoară prin faze succesive [14,26,27]:

Etapa I: celulele pierd contactul cu vecinele lor și cu membrana bazală; organele celulare se compactează; volumul celular se reduce.

Etapa II: Pe suprafața celulară se formează pliuri ce fuzionează cu porțiunile dilatate ale complexului Golgi și reticulului endoplasmatic neted – formând cavități și cratere; formarea de mase granulare mari prin condensarea cromatinei, adiacente membranei nucleare.

Etapa III: fragmentarea nucleelor și formarea corpurilor apoptotici fără o reacție inflamatorie și i formarea unei cicatrice, iar arhitectura țesutului este păstrată).

Etapa IV: Fagocitarea corpurilor apoptotici de către macrofage.

După mecanismul de dezvoltare pot fi distinse următoarele forme de apoptoză [11,17,28]:

1. **Apoptoza normală** - eliminarea celulelor disfuncționale sau potențial nocive, datorită leziunilor ADN acumulate în cursul vieții

2. **Apoptoza aberantă** - eliminarea unor celule datorită uzurii suferite în timp de diferite componente ale circuitului de transducție ale semnalelor extracelulare, cu activarea spontană a morții celulare

3. **Apoptoza abuzivă** - eliminarea unui grup numeros de celule normale cărora organismul nu le mai poate asigura necesarul de factori de creștere și supraviețuire, și se dezvoltă în 2 faze:

- Declinul – scăderea cantității de semnale necesare supraviețuirii
- Senescența – alterarea funcțiilor imunitare și depopularea celulară masivă (involuția glandei mamare și uterului în menopauză)

#### Principale criterii pentru diferențierea necrozei de apoptoză [9,10]:

Criterii de diferențiere	Necroza	Apoptoza
Stimuli	Este cauzată numai de factori nocivi (patologici)	Este cauzată atât de factori fiziologici cât și de patologici
Extinderea	Grupuri de celule	Celule solitare, individuale
Tipul de moarte	Catasrofică	Programată
Aspecte biochimice	Lizozomii eliberează enzime litice	Fragmentarea ADN-ului nuclear. Lizozomii sunt intacti
Modificări ale volumului celular	Crește	Scade
Modificările densității celulare	Scade	Crește

Liza membranei plasmatic	Etapa inițială	Etapa finală
Organele	Tumifiere incipientă	Tumifiere tardivă
Hidroliza ADN	În etapa finală	În etapa inițială
Modul de fragmentare a ADN-ului	Aleatoriu	La nivel internucleozomal
Reacție inflamatorie	prezentă	absentă
Desfășurarea procesului	Rapid	Lent
Consecințe	Fagocitoza celulelor moarte de neutrofile și macrofagi	Fagocitoza corpurilor apoptotici de către celule parenchimotoase învecinate (fagocite „neprofesionale”) sau macrofagi
Cicatrice	Prezentă	Absentă

Unele maladii pot fi caracteristice apoptozei [14,29], cu prevalarea inhibiției, spre exemplu tumorile maligne, sau cu apoptoză excesivă, observată la leziunile ischemice.

Apoptoza este considerată ca unul din mecanismele de reducere a cardiomiocitelor în timpul circulației extracorporale (CEC) și arestului cardioplegic al inimii în operațiile de bypass aorto-coronarian. [1,10] Cu toate că diferiți autori se referă la miocardul atrial sau la cel ventricular [7,18,24], studiile recente au arătat, că operațiile de șuntare aorto-coronariană cu CEC și arest cardiac măresc rata apoptozei, preponderent în ventricul [21]. Examinarea biopstatelor din ventricule, însă, este mai dificilă, materialul prelevat fiind foarte mic, cu riscuri de artefacte cauzate de forceps sau bisturiu. Manifestarea apoptozei la diferite perioade de arest cardiac, și, în special, în dependență de tipul cardioplegiei aplicate, rămân neelucidate.

Studiul nostru a fost dedicat depistării semnelor de apoptoză pe fundalul ischemiei miocardului cauzate de clamparea aortei de diferită durată în operațiile cu CEC și microcardioplegie la pacienții cu valvulopatii fără precondiționare ischemică.

#### Material și metode

Studiul a inclus 25 de pacienți din secția chirurgia viciilor cardiace dobândite a Spitalului Clinic Republican cu valvulopatii reumatismale supuși operației de protezare a valvei mitrale și anuloplastia valvei tricuspide De Vega-Cabrol. Starea clinică a pacienților nu prezenta mari diferențe.

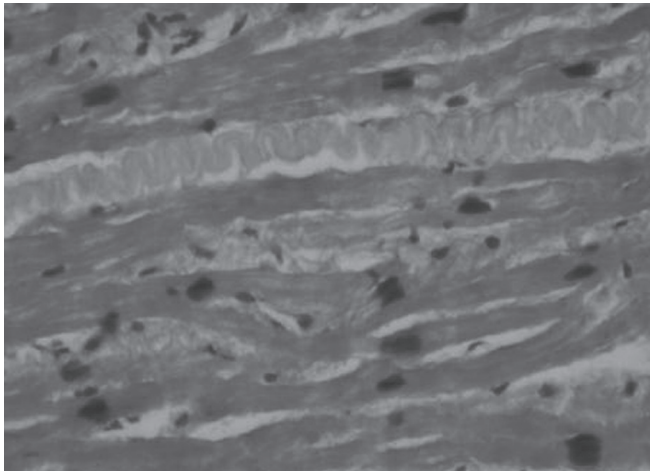
Pacienții cu insuficiență renală și/sau cu cardioversie înainte de operație, FE<35 nu au fost incluși în acest studiu. Anestezia includea: inducția cu midazolam (0,05 mg/kg), propofol (1mg/kg) și fentanil (1-2 mg/kg); menținerea cu fentanil la doza 3 mg/kg/h, propofol (2,5-5 mg/kg/h).

Bypass-ul cardio-pulmonar s-a efectuat prin canularea aortei ascendente și venelor cave, oxigenarea sângelui cu oxigenatorul Terumo Capiox CXSX 25. Priming-ul consta din sol. Ringer acetat 1,2 l., sol. Manitoli 20% 100 ml., bicarbonat de sodiu (după caz). În priming s-a adăugat 1 ml heparină. Pentru atingerea unui ACT ≥ 480 s pacienților li s-a administrat pre-CEC heparină în proporție de 300 U/kg. Toți pacienții au primit cardioplegie caldă sangvină după metoda Calafiore modificată de Casalino et al. [4] și modificată ulterior de noi [12]. Cardioplegia a fost administrată antegrad în bulbul aortic, la intervale de 25 minute de ischemie.

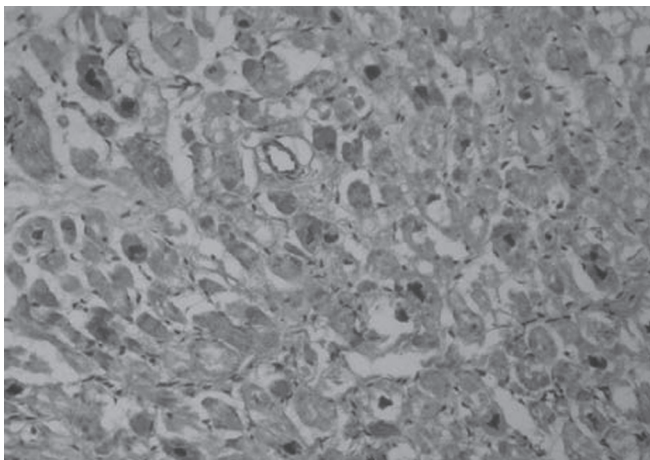
Pentru studiul morfologic s-au prelevat biotparate din atriu drept la momentul clampării aortei, la 55 min și 110 minute de la clamparea aortei, respectiv la prima, a treia și a cincia cardioplegie. Biotpartatele au fost fixate în formol 10%, incluse în parafină. Secțiunile au fost colorate cu hematoxilină-eozină, după Van Geison, Lie, examinate în microscopul Olympus CX45.

**Rezultate**

La analiza morfologică a biotpartatelor prelevate imediat după clamparea aortei și instituirea perioadei de ischemie (arest cardiac) au fost depistate schimbări calificate ca un fond precursor al ulterioarelor reacții morfologice.. Concomitent cu schimbările ischemice cronice - hipertrofia cardiomiocitelor pe un fundal de carcas fibroelastic (Fig.1.a), se evidențiază modificări inițiale caracteristice apoptozei: pierderea contactului intercelular, ondulara și fragmentarea cardiomiocitelor, reducerea volumului celular, nucleul își pierde forma inițială (alungire, bombare, fragmentare). Captarea fuxinei la colorația Lie (ceea ce denotă gradul de hipoxie celulară) la această etapă este mai evidentă la nivelul unor organite citoplasmatiche, nefiind uniformă în toată citoplasma (Fig. 1.b).



a) Colorație H.E., x200

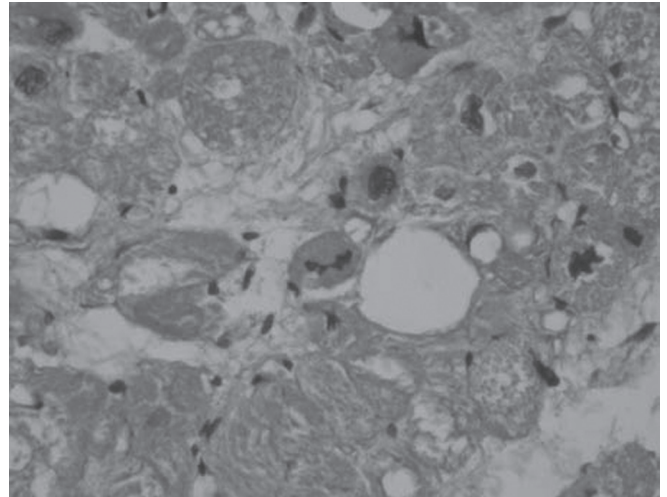


b) Colorație metoda Lie, x200

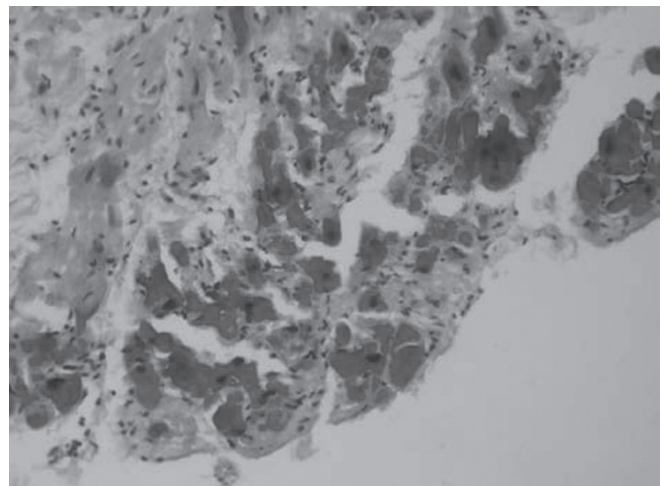
**Fig.1** Biotpat din atriu drept la clamparea aortei și inițierea microcardioplegiei

În biotpartatele obținute la 55 minute de clamp aortal, respectiv la cea de-a III carfdioplegie cu sânge se observă cele mai vaste modificări microscopice ce definesc apoptoza la etapa de formare a corpurilor apoptotici - fragmentarea cardiomiocitelor,

reducerea volumului celular, nucleii aproape că lipsesc, iar cei rămași pierd forma inițială (alungire, bombare, fragmentare), apar cavități și cratere intracelulare, prin condensarea cromatinei, adiacente membranei nucleare se formează mase granulare mari (Fig 2.a). Gradul de captare a fuxinei prin metoda Lie la această etapă este cel mai înalt – pe toată aria celulară, cuprinzând atât celule solitare cât și grupuri de cardiomiocite (Fig. 2.b).



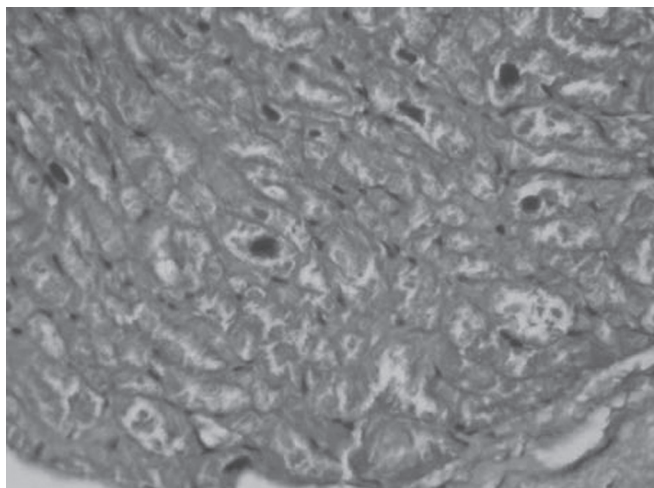
a) Colorație H.E., x250



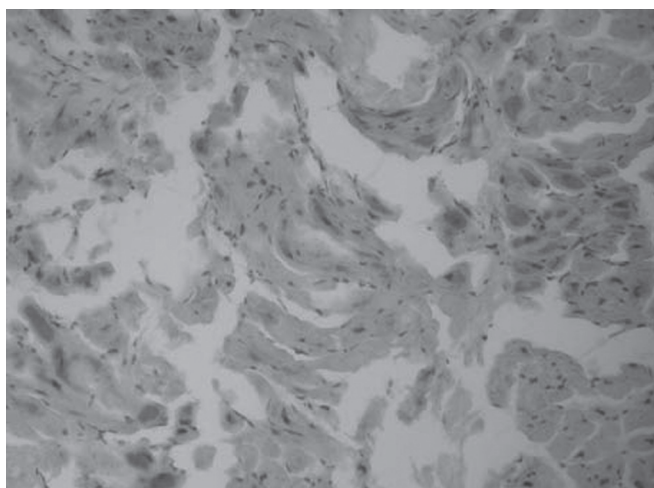
b) Colorație metoda Lie, x200

**Fig.2** Biotpat din atriu drept la 55 min de clamp aortal și 2 reperfuzii

La etapa de 110 minute de clamp aortal, sau la cea de-a cincia microcardioplegie/reperfuzie se observă modificări celulare caracteristice apoptozei de intensitate medie (luând în calcul modificările din primele 2 etape). Se observă zone în care cardiomiocitele își pierd contactul intercelular, sunt ondulate, unele fragmentate, nucleul își pierde forma inițială (alungit, bombat), dar se păstrează (Fig.3.a); în alte sectoare cardiomiocitele sunt la etapele ireversibile caracteristice apoptozei cu formarea corpurilor apoptotici - nucleii lipsesc, se pun în evidență cavități și cratere intracelulare, mase granulare mari prin condensarea cromatinei. Gradul de captare a picrofuxinei la această etapă este de gravitate medie, cu caracter neuniform (în unele pe toată suprafața, iar în altele - granular), afectând atât celule solitare cât și grupuri de celule (Fig. 3.b).



a) Colorație H.E., x250



b) Colorație picrofuchsină Lie, x200

Fig.3 Biopat din atriu drept la 110 min de clamp aortal și 5 reperfuzii

### Discuții

Principala diferențiere dintre necroză și apoptoză constă în faptul că necroza este întotdeauna un proces patologic, iar apoptoza are loc și în condiții fiziologice, și nu se asociază obligatoriu cu necroza. Uneori însă aceste procese se asociază, spre exemplu, în modificările ischemice ale miocardului în cadrul infarctului miocardic: în zona centrală – necroză tisulară; la periferie, unde gradul de hipoxie este mai diminuat – apoptoza celulară. [14,19]. Concomitent cu lungirea timpului de ischemie în miocard se atestă o creștere a fenomenului de apoptoză, fapt demonstrat experimental [5].

Un proces asemănător se observă în operațiile pe cord deschis cu clamparea aortei și sistarea fluxului coronarian

pe diferite perioade de timp. Apoptoza în acest caz poate fi stimulată de câteva mecanisme, inclusiv ischemia - reperfuzia [1] și eliberarea citochinelor și factorilor de inflamare [7]. Este considerat, că lungirea timpului de clamp aortal corelează cu creșterea numărului de celule apoptotice. Această pierdere progresivă a cardiomiocitelor poate contribui la dereglarea contractilității inimii. [22,23].

O problemă a studiilor clinice de acest gen este faptul că probele sunt obținute de la atriu drept, pe când țesutul ventricular ar fi mai relevant clinic. Însa obținerea unei cantități suficiente de țesut din ventriculul cardiac pentru a efectua mai multe investigații de laborator, ridică probleme etice. Pe un model experimental a fost demonstrată similitudinea dintre schimbările țesutului atrial și a celui ventricular în timpul by-pass-ului cardiopulmonar.[2]. Ulterior, pe material clinic, a fost confirmat procesul de activare a apoptozei în biopatele prelevate din atriul [20].

Efectul cumulativ al ischemiei reluate de mai multe ori este discutabil. Există un punct de controversă, privind faptul dacă ischemia singură sau ischemia-reperfuzia activează procesul de apoptoză în cardiomiocite [9,25]

În experiment a fost demonstrată sporirea apoptozei în dependență de durata perioadei de clamp aortal, cardioplegia aplicată fiind cea cristaloïdă [8]. În ultimul timp tot mai mulți autori se axează însă pe importanța tipului de cardioplegie. Folosind microcardioplegia pe baza de sânge integră, considerăm că, practic, am obținut reperfuzia miocardului în condiții maximale fiziologice cu asigurarea sistemelor tampon, substraturi energetice și conținutul necesar de oxigen.

În biopatele obținute după 110 min. de clamp aortal și patru perioade de reperfuzie la fiecare 25 min s-a evidențiat diminuarea progresării numărului de celule ischemice, depistată la etapele precedente. Noi suntem înclinați a considera, ca are loc o "adaptare" a miocardului de genul condiționării, aportul la efectul pozitiv revenindu-i cardioplegiei sanguine (microcardioplegiei). În ce privește variația numărului de celule apoptotice, devine importantă prezenta acestui fenomen, evoluția căruia este greu de prognozat în perioada postoperatorie pe fundalul condițiilor hemodinamice noi ale bolnavilor valvulari și efectelor CEC-ului.

Tentative de a reduce rata apoptozei sunt făcute prin punerea accentului pe reducerea timpului de clamp aortal sau prin aplicarea agenților citoprotectivi care diminuează efectele ischemiei - reperfuziei.[23]. De asemenea, în scopul diminuării numărului de celule apoptotice, ar fi binevenită intervenirea atât pre - cât și în timpul CEC-ului cu diferiți agenți (Lidocaina cu efect de stabilizare a sarcolemei, Eritropoetina și altele), care reduc fenomenul de apoptoză [2,3].

### Bibliografie

1. Anselmi A., Abbate A., Girola F., Nasso G., Biondi-Zocci G., Possati G., et al. Myocardial ischemia, stunning, inflammation, and apoptosis during cardiac surgery: a review of evidence. *Eur J Cardiothorac Surg.* 2004;25. p.304-11.
2. Araujo EG, Bianchi C, Sato K, Faro R, Li XA, Sellke FW. Inactivation of the MEK/ERK pathway in the myocardium during cardiopulmonary bypass. *J Thorac Cardiovasc Surg.* 2001;121. p.773-781.
3. Bullard AJ, Govewalla P, Yellon D.M. Erythropoietin protects the myocardium against reperfusion injury in vitro and in vivo. *Basic Res Cardiol.* 2005;100. p. 397-403.
4. Casalino S. et al. The efficacy and Safety of Extending the Ischemic Time with a Modified Cardioplegic Technique for Coronary Artery Surgery. *J Card Surg.* 2008;23. p.444- 9.
5. Cobet V. Reactivitatea de efort a cordului și a sistemului coronarian în insuficiența cardiacă experimentală și efectul de corecție al remediilor naturale. *Dis.d.hab.m. Chișinău.* 2011, 278 p.
6. Curran R.C.: *Colour atlas of Histopathology.* Oxford University Press, 1995. 127 p.
7. Fischer UM., Tossios P., Huebner A, Geissler H.J., Bloch W., Mehlhorn U. Myocardial apoptosis prevention by radical scavenging in patients undergoing cardiac surgery. *J Thorac Cardiovasc Surg.* 2004;128. p.103-8.

8. Flesch M, Knipp S, Kessler G, Geissler HJ, Massoudy P, Wilhelm H, et al. ARTA: AT1-receptor blocker therapy in patients undergoing coronary artery bypass grafting. *Clin Res Cardiol.* 2009;98. p.33-43.
9. Freude B, Masters TN, Robicsek F, Fokin A, Kostin S, Zimmermann R, Ullmann C, Lorenz-Meyer S, Schaper J. Apoptosis is initiated by myocardial ischemia and executed during reperfusion. *J Mol Cell Cardiol.* 2000;32. p.197–208.
10. Gill C, Mestri R, Samali A. Losing heart: the role of apoptosis in heart disease--a novel therapeutic target? *FASEB J.* 2002;16. p.135-46.
11. Goljan Edward F., *Rapid review Pathology. Third edition 2010, pag.19.*
12. Guzman Iu., Moscalu V., Batrânac A., Manolache G., Ureche A., Morozan V., SarnaciucB. Cardioplegia caldă sangvină suplimentată cu MG+-. *Bul Acad Șt. a Mold.. Șt med.* 2011, nr.3 , p.68-72
13. Hălăău Florin, Ardeleanu Carmen: *Anatomie patologică. Editura Medicală, 2003. vol. I, p. 43.*
14. Knaapen M. et al. Apoptotic versus autophagic cell death in heart failure. *CardiovascularResearch*, 2001, vol. 51, nr. 2, p. 308
15. Manolescu N. : *Aspecte de patologie celulară comparată, Edit. Didactică și Pedagogică, 1999. 78p.*
16. Malmberg M., Vahasilta T., Saraste A., Kyto V., Kiss J., Kentala E., Kallajoki M., Timo Savunen T. Cardiomyocyte apoptosis and duration of aortic clamping in pig model of open heart surgery. *Eur J Cardiothorac Surg* 2006;30. p.480-484.
17. Matsui Y. et al. Distinct roles of autophagy in the heart during ischemia and reperfusion: roles of AMP-activated protein kinase and Beclin 1 in mediating autophagy. *Circ Res*, 2007, vol. 100, nr. 6, p. 914.
18. Mehlhorn U, Krahwinkel A, Geissler HJ, LaRosee K, Fischer UM, Klass O, et al. Nitrotyrosine and 8-isoprostane formation indicate free radical-mediated injury in hearts of patients subjected to cardioplegia. *J Thorac Cardiovasc Surg.* 2003;125.p.178-83.
19. Moldoveanu Elena, Popescu L.M. : *Apoptoza. Mecanisme moleculare. Edit. Universitară Carol Davila, 1999, pag 58.*
20. Ramlawi B., Feng J., Mieno S., Szabo C., Zsengeller Z., Clements R., Sodha N., Boodhwani M., Bianchi C., Sellke F., Indices of Apoptosis Activation After Blood Cardioplegia and Cardiopulmonary Bypass. *Circulation* 2006, 114: [suppl I].p.I-257–I-263.)
21. Ruifrok W.T., B.D. Westenbrink, R.A. de Boer, I.J. den Hamer, M.E. Erasmus, H.E. Mungroop, A.H. Epema, A.A. Voors, D.J. van Veldhuisen, and W.H. van Gilst. Apoptosis during CABG surgery with the use of cardiopulmonary bypass is prominent in ventricular but not in atrial myocardium. *Neth Heart J.* 2010; 18(5).p.236–242.
22. Schmitt JP, Schröder J, Schunkert H, Birnbaum DE, Aebert H. Role of apoptosis in myocardial stunning after open heart surgery. *Ann Thorac Surg.* 2002;73(4).p.1229-35.
23. Shalaby A, Rinne T, Järvinen O, Saraste A, Laurikka J, Porkkala H, Saukko P, Tarkka M. Initial results of a clinical study: adenosine enhanced cardioprotection and its effect on cardiomyocytes apoptosis during coronary artery bypass grafting. *Eur J Cardiothorac Surg.* 2008 Apr;33(4).p.639-44
24. Tossios P, Bloch W, Huebner A, Raji MR, Dodos F, Klass O, et al. N-acetylcysteine prevents reactive oxygen species-mediated myocardial stress in patients undergoing cardiac surgery: results of a randomized, double-blind, placebo-controlled clinical trial. *J Thorac Cardiovasc Surg.* 2003;126.p.1513-20.
25. Uchiyama T, Engelman RM, Maulik N, Das DK. Role of Akt signaling in mitochondrial survival pathway triggered by hypoxic preconditioning. *Circulation.* 2004;109.p.3042–3049.
26. Zota Ieremia, Vataman Vladimir. *Morfopatologie generală. Chișinău – 2010, p. 60.*
27. Zeiss C.J. The apoptosis-necrosis continuum: insights from genetically altered mice. *VetPathol*, 2003, vol. 40, p.481
28. Попович М.И., Костин С.И., Кобец В.А. и др. Клеточная смерть и инотропный ответ миокарда при сердечной недостаточности. *Материалы конференции РФ, посвященной 80-летию академика Е.И.Чазова. Москва, 2009, стр. 211.*
29. Черешнев В.А. *Патология. 2007, 245 pag.*

## ANEURISM CONGENITAL AL SEPTULUI INTERVENTRICULAR: ASPECTELE DIAGNOSTICULUI ECOCARDIOGRAFIC

### CONGENITAL ANEURISM OF THE INTERVENTRICULAR SEPTUM: ASPECTS OF THE ECOCARDIOGRAPHIC DIAGNOSIS

**O. Maliga<sup>1</sup>, N. Rotaru<sup>2</sup>, I. Zatușevski<sup>1</sup>, O. Repin<sup>3</sup>, V. Corcea<sup>3</sup>**

1 - dr.med., USMF „N.Testemițeanu”

2 - dr.hab.med., USMF „N.Testemițeanu”

3 - dr.med., IMSP Spitalul Clinic Republican

#### Rezumat

Pe parcurs de un an au fost efectuate 2562 de investigații ECOCG pentru 857 de pacienți cu MCC. Din pacienții investigați 111 au fost cu patologia congenitală izolată a SIV și 30 din ei – cu aneurism al SIV cu sau fără orificiu. Au fost stabiliți parametrii necesari de a fi evaluați ecocardiografic în cazul aneurismului congenital al SIV (cu sau fără orificiu) cu scopul aprecierii corecte a tacticii de tratament.

#### Summary

During the period of one year, 2562 ECOCG investigations of 857 patients with congenital heart diseases were performed. 111 patients had isolated congenital pathology of the interventricular septum (IVS), and 30 of them had an IVS aneurism with or without orifice. The necessary parameters of an ECOCG investigation for performing of correct diagnosis and decision of surgical treatment in these patients were determined.

## Introducere

Anevrismul reprezintă o dilatarea localizată a peretelui vascular sau a unui organ, circumscrisă, cu tendință la creștere, care comunică cu lumenul vasului (organului) [4, 5, 8].

Anevrism al septului interventricular (SIV) este una din variante ale anevrismelor cardiace și poate fi congenital sau dobândit (de originea traumatică sau ischemică).

Anevrism al SIV membranos se întâlnește relativ frecvent la pacienții cu defect septal ventricular (DSV) perimembranos după vârsta de 2 ani [1, 6, 9]. Diametrul lui de obicei nu depășește 1-2 cm, pereții sunt, de regulă, subțiri. În sistola anevrismul prolabează spre ventriculul drept (VD).

Unii autori [6, 9] sunt de părere că anevrism al SIV reprezintă rezultatul închiderii spontane (complete sau incomplete) a unui DSV perimembranos.

Experiența noastră arată că în cazul unui DSV perimembranos în anevrism, în raporturile investigațiilor ecocardiografice (ECOCCG) se mai întâlnesc lacune, și anume: diametrul anevrismului la baza lui se prezintă ca diametrul defectului, iar dimensiunile reale ale orificiului (orificiilor) în acest anevrism, care tocmai sunt responsabile de repercusiunile hemodinamice ale malformațiilor cardiace congenitale (MCC) (chiar și însuși faptul prezenței acestui orificiu), nu sunt apreciate, ceea ce nu este corect și nu permite stabilirea tacticii corecte de tratament. În unele cazuri anevrism al SIV perimembranos fără orificiu este diagnosticat ca DSV.

**Scopul studiului** a fost stabilirea parametrilor necesare de a fi evaluați ecocardiografic în cazul anevrismului congenital al SIV (cu sau fără orificiu) cu scopul aprecierii corecte a tacticii de tratament.

## Material și metode

Studiul a fost bazat pe experiența investigației ECOCCG a pacienților cu MCC pe lângă secție de cardiocirurgie MCC în perioada anilor 1997-2011 (circa 2500 de investigații anual). Nemijlocit în studiul dat au fost incluși pacienții cu schimbări patologice izolate ale SIV, investigați ECOCCG în perioada III.2010-III.2011.

Tuturor pacienți a fost efectuată ecocardiografia transtoracică cu folosirea metodelor ECOCCG modul M, bidimensională, Doppler pulsatil, continuu și Doppler-color, cu topometria tuturor cavitațiilor cordului, diametrelor inelelor valvulare, evaluarea contractilității miocardului, au fost studiate valvele și vasele principale, apreciate gradientele presionale la nivelul valvelor și presiunile în cavitațiile drepte ale cordului. Pentru a caracteriza corect dimensiunile cavitațiilor cordului, valvelor și ale vaselor magistrale la copii, am utilizat nomogramele lui Jean Kachaner (Paris, 1991). Rezultatele au fost comparate cu datele intraoperatorii.

În cazul pacienților operați, examinarea ECOCCG a fost efectuată la internarea în staționar (în caz de necesitate – de 2-3 ori, până la obținerea informației necesare) și în perioada postoperatorie precoce: după transferul pacientului din secția reanimare-terapie intensivă (la 2 zile după intervenția chirurgicală) și la externare din staționar (în majoritatea cazurilor – în ziua a 10-a - a 14-a postoperator).

## Rezultate

În perioada de studiu au fost efectuate în total 2562 investigații ecocardiografice pentru 857 pacienți, din ei 111 pacienți

au fost cu DSV sau anevrism al SIV fără orificiu (60 de pacienți de sex masculin (54%) și 51 (46%) – de sex feminin). Vârsta pacienților a variat între o lună și 57 ani (o pacientă) (tabelul 1).

Tabelul 1

### Vârsta pacienților investigați

Vârsta	Numărul de pacienți		
	Patologia DSV	Anevrism al SIV perimembranos cu orificiu	Anevrism al SIV perimembranos fără orificiu
< 6 luni	19	3	-
6 luni – 1 an	16	4	-
1– 3 ani	14	3	1
3– 7 ani	11	6	1
7– 15 ani	14	3	3
15– 30 ani	7	2	1
> 30 ani	-	3	-
Total	81	24	6

La pacienții au fost depistate următoarele patologii (tabelul 2).

Tabelul 2

### Caracteristica pacienților investigați

Patologia	Numărul pacienților	
DSV perimembranos	46	
DSV muscular	35	
Anevrism al SIV perimembranos	Cu orificiu	24
	Fără orificiu	6
Total	111	

Din pacienții examinați, 29 nu au avut indicații pentru tratament chirurgical (23 de pacienți cu DSV musculare mici fără repercusiuni hemodinamice și 6 pacienți cu anevrism al SIV fără orificiu), o pacientă a fost deja inoperabilă și la 46 a fost efectuată corecție radicală a MCC (închiderea DSV) în perioada de timp inclusă în studiu. La toți pacienții operați rezultatul corecției a fost bun.

Ca parametri ECOCCG discriminanți în determinarea repercusiunilor hemodinamice și aprecierea eficacității corecției chirurgicale a MCC au fost socotite: dimensiunile cavitațiilor stângi ale cordului, diametrele inelelor valvulare (aortice, mitrale, și ale arterei pulmonare), presiunile în cavitațiile drepte ale cordului. Dereglările hemodinamice depistate la pacienții cu anevrism al SIV cu orificiu corespundeau dimensiunilor orificiului (DSV „efectiv”).

La pacienții cu anevrism al SIV fără orificiu dereglări de hemodinamică nu au fost depistate. Dimensiunile cavitațiilor cordului și presiunile în cavitațiile drepte la toți acești pacienți erau în limitele normei.

La 15 din pacienții operați, preoperator a fost diagnosticat anevrism al SIV perimembranos cu orificiu. Diagnosticul a fost confirmat intraoperator la 14 pacienți și la un pacient intraoperator a fost depistat un DSV subtricuspidian acoperit parțial cu cuspele valvei tricuspide. Alte divergențe între datele pre- și intraoperatorii la acest grup de pacienți practic nu au fost constatate (tabelul 3). În toate cazurile pacienților a fost efectuată suturarea defectului și plicația anevrismului cu rezultat bun.



**Tabelul 3**  
**Caracteristica DSV perimembranoase în aneurism**

	Preoperator ecocardiografic	Intraoperator
Numărul pacienților la care a fost depistat aneurismul SIV perimembranos cu orificiu	15	14
Dimensiunile medii ale aneurismului SIV perimembranos la baza lui*	10,00±0,58	10,73±0,52
Dimensiunile medii ale orificiului în aneurism (DSV „efectiv”)*	5,59±0,23	6,16±0,36

\* $p < 0,05$ .

Dimensiunile orificiului (orificiilor) în aneurism, care tocmai reprezintă un DSV „efectiv” au constituit 56-57% din diametrul aneurismului la baza.

Figure 1-3 reprezintă imaginea ECOCG caracteristică a pacienților cu aneurism al SIV.

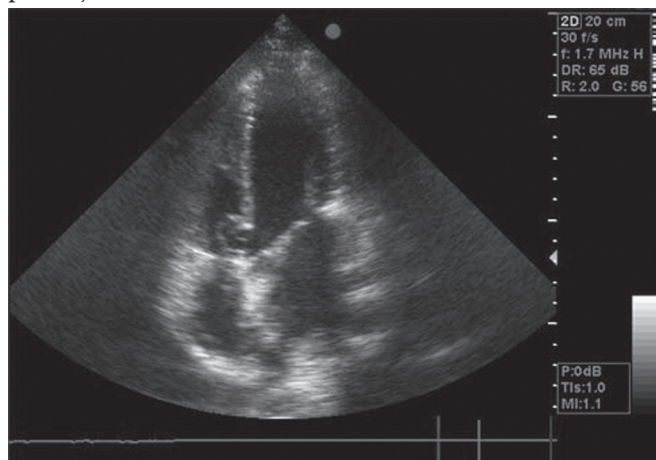


Fig. 1. Aneurism al SIV perimembranos. Secțiunea apicală 4 camere

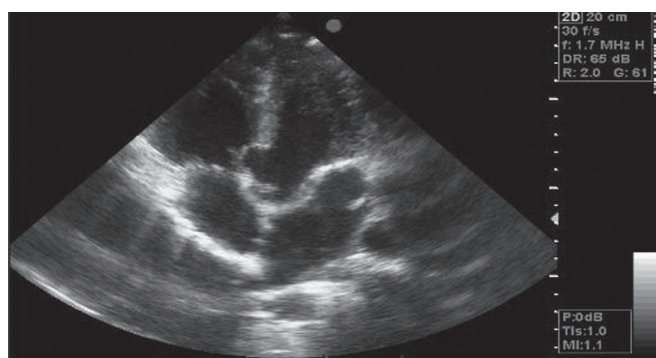

Fig. 2. Aneurism al SIV perimembranos cu 2 orificii (săgeți). Secțiunea apicală 4 camere

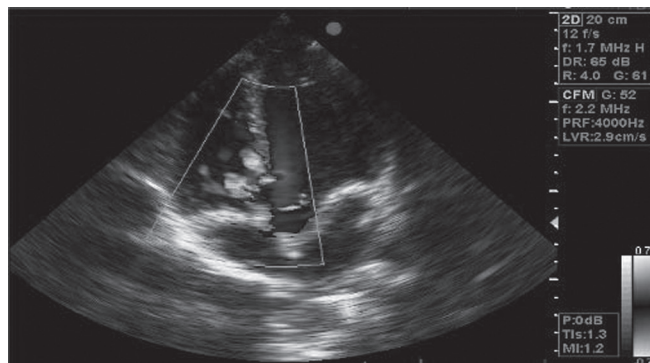


Fig. 3. Același pacient. Confirmarea prezenței orificiilor prin Doppler color

Pe toată perioada anilor 1997-2011, noi nu am întâlnit pacienți cu un aneurism congenital al cordului cu altă localizare decât cea la nivelul SIV perimembranos.

### Concluzii

- În cazul unui DSV perimembranos în aneurism, gradul dereglărilor hemodinamice nu depinde de dimensiunile aneurismului la baza lui, ci de dimensiunile orificiului (orificiilor) în aneurism, care tocmai prezintă un DSV „efectiv”;
- În caz de depistarea ECOCG a unui aneurism al SIV perimembranos, în raportul investigației trebuie să fie indicată următoarea informație:
  - diametrul aneurismului la baza lui (e de dorit și distanța de prolabare a acestuia în cavitatea VD);
  - prezența orificiului (orificiilor) în aneurism, dimensiunile lor, direcția și gradientul getului sanguin prin aceste orificii;
  - parametrii discriminanți în determinarea conduitei terapeutice și aprecierea eficacității corecției chirurgicale a malformațiilor cardiace congenitale și anume: dimensiunile cavităților cordului, diametrele inelelor valvulare și ale vaselor magistrale, gradientele presionale, presiunile în cavitățile drepte ale cordului.

### Bibliografie

1. Eidem B. W. Ventricular Septal Defect, Supracristal. [online]. Medline, last update Oct 10, 2008. <http://emedicine.medscape.com/article/900108-overview#section~AuthorsandEditors#section~AuthorsandEditors> (citat 11.11.2008).
2. Eidem B. W., Taylor M.D. Ventricular Septal Defect, Muscular. [online]. Medline, last update May 25, 2006. <http://emedicine.medscape.com/article/900108-overview#section~AuthorsandEditors#section~AuthorsandEditors> (citat 11.11.2008).
3. Enciclopedie pratique d'Echodoppler cardiaque. Paris, 1994.
4. Feigenbaum H., Armstrong W.F., Ryan T. Feigenbaum's echocardiography. 6th edition. Lippincott, Williams and Wilkins, 2005.
5. Kachaner J. et al. Cardiologie Pediatrique. Paris, 1991.
6. Maliga O. Valoarea ecocardiografiei în diagnosticul malformațiilor cardiace congenitale. Teza de doctor în medicină. Chișinău, 2010, 145 p.
7. Singh V. N. Ventricular Septal Defect. [online]. Medline, last update 19.08.2008. <http://emedicine.medscape.com/article/900108-overview#section~AuthorsandEditors#section~AuthorsandEditors> (citat 14.11.2008).
8. Socoteanu I. Tratat de patologie chirurgicală cardiovasculară. Editura medicală. București, 2007.
9. Turner S.W., Hunter S., Wyllie J.P. The natural history of ventricular septal defects. In: Arch. Dis. Child. 1999, nr 81, p. 413-416.

## SINTEZA REZULTATELOR CHIRURGICALE OBȚINUTE LA PACIENȚII CU DEFECT SEPTAL VENTRICULAR ASOCIAT CU ALTE MALFORMAȚII CARDIACE CONGENITALE

### SURGICAL RESULTS OBTAINED IN PATIENTS WITH VENTRICULAR SEPTAL DEFECT ASSOCIATED WITH OTHER CONGENITAL HEART DISEASES

**Liviu Maniuc**

*IMSP Spitalul Clinic Republican*

#### Rezumat

Studiul prezintă evaluarea comparativă a diverselor metode de corecție chirurgicală și tactici moderne de conduită în cazul defectului septal ventricular asociat cu alte malformații cardiace congenitale. Sunt evidențiate următoarele probleme discutabile la pacienții cu DSV asociat cu alte malformații cardiace congenitale:

- termenii optimali pentru intervenția chirurgicală,
- criteriile de apreciere a riscului operator,
- efectuarea corecției chirurgicale în mai multe etape,
- corecția simultană a DSV și patologiei asociate.

În studiu au fost incluși 130 de pacienți cu DSV asociat cu alte MCC, operați în perioada 1995-2006 în secția Malformații cardiace congenitale a Centrului de Chirurgie a Inimii și divizați în patru loturi. Estimarea valorilor medii ale indicatorilor ecocardiografici postoperator a constatat modificări favorabile. Considerabil se reduce sau dispare insuficiența mitrală, insuficiența aortică, insuficiența pulmonară și insuficiența tricuspidiană. Nu este necesară efectuarea valvuloplastiei Ao în cazul regurgitației de gr. I-II, este suficientă închiderea DSV.

În marea majoritate de cazuri la pacienții operați cu DSV asociat cu IT s-a utilizat metoda prin sutură la comisura antero-septală. Această procedura chirurgicală este simplă, necostisitoare, durează nu mai mult de 5-10min., practic lipsită de complicații și diminuează semnificativ regurgitarea tricuspidiană. Analizând aceste rezultate am elaborat algoritmul de management al pacienților cu DSV asociat cu alte MCC.

#### Summary

The goal of this study is comparative evaluation of different methods of surgical correction and contemporary point of view in cases of ventricular septal defect associated with other congenital heart disease. Special emphasize was made on such items as:

- optimal timing for surgical correction;
- appreciating the criteria of operative risk;
- staged surgical correction;
- simultaneous correction of VSD and the associated congenital heart pathology.

Investigation includes 130 operated patients within y.y.1996 – 2006 with VSD associated with other congenital heart disease. After intervention, the estimation of the average amount of the ecocardiography indicators have shown favorable changes. The mitral, aortic, pulmonary and tricuspid insufficiency diminishes or disappears. It is not necessary surgical correction of aortic valve insufficiency in the case of VSD with aortic regurgitation of I-II grade, the choice of surgery is plastia VSD without valve plastia. In most commonly cases additional sutures were applied to approximate the septal and anterior leaflet close to the commisure in regurgitation of tricuspid valve. It is simple, reliable, inexpensive, time not more than 5-10 min. and in our experience free of complications in correction of tricuspid valve insufficiency. By analyzing these results we have elaborated the algorithm of management of the patients with VSD associated with other congenital heart disease.

#### Conclusions

The group of patients with VSD associated with other congenital heart disease showed good postoperative results: improvement of the clinical picture and haemodynamic parameters by the first week, regression of the cardiac failure.

#### Actualitatea lucrării

Asocierea DSV cu alte MCC agravează starea generală și pronosticul, crește riscul tulburărilor de ritm cardiac, a insuficienței cardiace progresive, a sindromului Eisenmenger, a insuficienței de valvă aortică și a decesului prematur [7, 13, 14].

În 40-50% cazuri DSV se prezintă izolat, în 20-26% cazuri se asociază cu DSA, în 7-12% cazuri - cu stenoza pulmonară, în 6-9% cazuri - cu CAP, în 6-8% cazuri - cu CoAo, în 5% cazuri - cu valvulopatie aortică, în 2% cazuri - cu valvulopatie tricuspidiană și în 2% cazuri - cu valvulopatie congenitală mitrală

[10, 13]. Mai mult, DSV poate fi parte componentă a MCC complexe (tetralogia Fallot, trunchiul arterial, atrezia valvei tricuspide, canal atrio-ventricular, ventricul unic etc.) [4, 13].

Conform datelor din literatura de specialitate există multiple probleme privind managementul pacienților cu DSV asociat cu alte MCC [7]:

- vârsta optimală pentru intervenția chirurgicală
- criteriile de evaluare a riscului operator
- intervenția chirurgicală etapizată
- corecția simultană a anomaliilor asociate

**Scopul studiului** constă în evaluarea comparativă a diverselor tactici și metode de corecție chirurgicală a defectului septal ventricular asociat cu alte malformații cardiace congenitale.

**Materiale si metode:** Studiul prezent include 130 de pacienți operați cu DSV asociat cu alte MCC, operați în perioada 1995-2006 în secția Malformații cardiace congenitale a Centrului de Chirurgie a Inimii și divizați în patru loturi. În lotul de pacienți cu asocierea DSV și DSA au fost incluse 39 de persoane (21 femei și 18 bărbați) cu vârsta de la 4 luni la 21 de ani ( $62,3 \pm 9,2$  luni) și masa corporală de la 6 la 68 kg ( $19,5 \pm 2,3$  kg). Activ au fost diagnosticați 30 (76,9%) și simptomatic - 9 (23,1%) pacienți. DSV asociat cu viciu aortic s-a diagnosticat la 30 de pacienți (13 femei și 17 bărbați) cu valorile medii a vârstei de  $81,9 \pm 14,2$  luni și a masei corporale de  $22,2 \pm 3,0$  kg. 19 (63,3%) pacienți au fost depistați activ, 10 (33,3%) pacienți - simptomatic și doar 1 (3,4%) pacient - pasiv. În studiul nostru, lotul de pacienți cu DSV asociat cu insuficiență tricuspidiană era constituit din 25 de pacienți (12 femei și 13 bărbați) cu vârsta medie de  $80,9 \pm 20,5$  luni și greutatea medie de  $19,3 \pm 3,2$  kg. În 15 (60,0%) cazuri pacienții au fost diagnosticați activ, în 1 caz (4,0%) - pasiv și în 9 (36,0%) cazuri - simptomatic. În lotul de pacienți cu asocierea DSV și SP au fost incluși 36 de persoane (8 femei și 28 de bărbați) cu vârsta medie de  $90,5 \pm 16,7$  luni și masa corporală medie de  $20,8 \pm 1,9$  kg. Activ au fost diagnosticați 24 (66,7%) și simptomatic - 12 (33,3%) pacienți.

**Rezultate și discuții:** Rezultatele postoperatorii precoce în lotul de pacienți cu asocierea DSV și DSA s-au analizat la 38 de pacienți. În 29 (74,4%) de cazuri s-a diagnosticat DSV perimembranos, în 5 (12,8%) cazuri - DSV muscular și în 5 (12,8%) cazuri - DSV subvascular. Dimensiunea DSV sub 5 mm s-a constatat la 16 (41,0%) pacienți, în limitele 6-10 mm - la 20 (51,3%) de pacienți și în limitele 11-20 mm - la 3 (7,7%) pacienți. DSA în 25 (65,8%) de cazuri era de mărimea până la 1 cm și în 13 (34,2%) cazuri - de la 1 la 2 cm.

Tratamentul chirurgical în DSV asociat cu DSA include două procedee:

- Închiderea prin suturare sau plastie a DSV și DSA cu utilizarea diferitor grefoane [10, 13].
- „Banding” a arterei pulmonare, la copiii cu insuficiență cardiacă severă și HTP avansată, pentru reducerea presiunii în artera pulmonară, micșorarea întoarcerii venoase și a suprasolicității de volum a cordului stâng [10, 13].

Plastia DSV am efectuat-o prin suturare la 28 (71,8%) de pacienți și cu petec sintetic la 11 (28,2%) pacienți. DSA a fost închis prin suturare la 34 (87,2%) de pacienți și cu petec din pericard autolog la 5 (12,8%) pacienți.

Atriotomia dreaptă, calea chirurgicală de acces la defecte, permite vizualizarea suficientă a tuturor structurilor anatomice ale septului interatrial și septului interventricular, ale orificiilor venelor cave și venelor pulmonare, ale sinusului coronarian și

valvei tricuspidiene. Pentru plastia DSV, noi am utilizat abordul transatrial drept în 37 (97,4%) de cazuri și în 1 (2,6%) caz - combinarea abordului transatrial drept și aortic. În 35 (89,7%) de cazuri am aplicat corecția simultană a ambelor defecte și în 4 (10,3%) cazuri - corecția în două etape.

După intervenția chirurgicală, în lotul nostru de pacienți s-a ameliorat semnificativ tabloul clinic: s-au redus dispneea (de la 92,3% la 2,9% cazuri) și palpitațiile (de la 71,8% la 6,1% cazuri), au dispărut accesele hipoxice și edemele periferice. Insuficiența cardiacă s-a modificat pozitiv și semnificativ: a crescut rata pacienților cu insuficiență cardiacă NYHA 1 (de la 0% preoperator la 88,6% postoperator) și, respectiv, s-a redus rata pacienților cu insuficiență cardiacă NYHA 2 (de la 76,9% la 11,4%), cu insuficiență cardiacă NYHA 3 (de la 20,5% la 0%) și cu insuficiență cardiacă NYHA 4 (de la 2,6% la 0%). Indexul cardiotoracic s-a micșorat nesemnificativ de la  $54,8 \pm 1,3$  la etapa preoperatorie până la  $53,2 \pm 0,9$  la etapa postoperatorie.

DSV multiple, vârsta fragedă și HTP avansată sunt factori de risc importanți pentru mortalitatea spitalicească. Complicațiile pulmonare și sindromul de debit cardiac scăzut sunt cele mai frecvente cauze ale morbidității postoperatorii. La etapa postoperatorie precoce, noi am diagnosticat pneumonii la 9 (23,7%) pacienți, pleurezii - la 4 (10,5%) pacienți, pericardite exudative - la 3 (7,9%) pacienți, insuficiență cardiacă - la 3 (7,9%) pacienți, supurarea plăgii - la 2 (5,3%) pacienți, insuficiență respiratorie - la 2 (5,3%) pacienți. Dereglări de ritm și de conductibilitate s-au constatat la 20 (52,6%) de pacienți: bradicardie sinusală în 2 (5,3%) cazuri, tahicardie sinusală în 6 (15,8%) cazuri și bloc de ram drept în 18 (47,4%) cazuri.

Recanalizări a DSV nu s-au depistat, însă sunt rezidual prezentau 6 (15,3%) pacienți. Resternotomie, cauzată de hemoragii postoperatorii în primele zile după intervenția chirurgicală, au necesitat 2 (5,1%) pacienți.

Estimarea valorilor medii ale indicatorilor ecocardiografici a constatat modificări favorabile. S-au redus semnificativ diametrul atrului stâng ( $24,3 \pm 0,9$  mm preoperator și  $20,0 \pm 0,7$  mm la 48 de luni postoperator;  $P < 0,001$ ), diametrul atrului drept ( $28,7 \pm 1,2$  mm preoperator și  $25,2 \pm 1,3$  mm la 48 de luni postoperator;  $P < 0,001$ ), diametrul diastolic al ventriculului stâng ( $37,1 \pm 1,2$  mm preoperator și  $31,1 \pm 1,0$  mm la 48 de luni postoperator;  $P < 0,001$ ), diametrul sistolic al ventriculului stâng ( $23,7 \pm 0,9$  mm preoperator și  $18,9 \pm 0,7$  mm la 48 de luni postoperator;  $P < 0,001$ ), volumul sistolic al ventriculului stâng ( $21,0 \pm 2,2$  ml preoperator și  $15,1 \pm 1,6$  ml la 48 de luni postoperator;  $P < 0,001$ ), gradientul presional la valva aortică ( $7,2 \pm 0,5$  mm Hg preoperator și  $5,5 \pm 0,5$  mm Hg la 48 de luni postoperator;  $P < 0,05$ ), gradientul presional la valva pulmonară ( $13,1 \pm 2,4$  mm Hg preoperator și  $8,8 \pm 2,5$  mm Hg la 48 de luni postoperator;  $P < 0,01$ ) și presiunea sistolică în ventriculul drept ( $41,8 \pm 2,3$  mm Hg preoperator și  $28,2 \pm 0,3$  mm Hg la 48 de luni postoperator;  $P < 0,001$ ). Considerabil se reduce sau dispăre insuficiența mitrală, insuficiența aortică, insuficiența pulmonară și insuficiența tricuspidiană. Volumul diastolic al ventriculului stâng, dimpotrivă, a crescut semnificativ de la  $43,6 \pm 3,3$  ml preoperator la  $44,9 \pm 4,5$  ml la 48 de luni postoperator ( $P < 0,001$ ).

În grupul de pacienți cu DSV asociat cu viciu aortic, DSV perimembranos s-a constatat la 9 (30,0%) pacienți, DSV muscular - la 1 (3,3%) pacient și DSV subvascular - la 20 (66,7%) de pacienți. În 4 (13,3%) cazuri dimensiunea DSV era sub 5 mm, în 11 (36,7%) cazuri - varia de la 6 la 10 mm și în 15

(50,0%) cazuri – de la 11 la 20 mm. DSV mai mare de 20 mm nu s-a remarcat.

Conform opiniei specialiștilor în domeniu, pentru evitarea deteriorării semnificative a cuspelor aortice și prevenirea agravării insuficienței aortice, intervenția chirurgicală în asocierea DSV cu viciu aortic, indiferent de dimensiunea DSV, este necesar de efectuat cât mai precoce [5, 8].

Actualmente, pentru pacienții cu DSV și insuficiență aortică sunt recomandate 3 tipuri de operații:

- închiderea DSV fără intervenție la valva aortică;
- închiderea DSV cu plastia valvei aortice;
- închiderea DSV cu protezarea valvei aortice [5, 8].

În studiul nostru, rezolvarea chirurgicală a DSV s-a realizat prin suturare la 11 (36,7%) pacienți, prin plastie cu petec sintetic la 18 (60,0%) pacienți și prin plastie cu petec din xenopericard la 1 (3,3%) pacient.

Plastia valvulară este procedeul de elecție în viciul aortic, aplicată de noi la 14 (46,7%) pacienți (în 7 cazuri - plastia valvei aortice, în 1 caz - comisurotomia valvei aortice, în 2 cazuri - excizia membranei subaortice, în 2 cazuri - plastia valvei aortice și excizia membranei subaortice). În patologia avansată a valvei aortice sau în deteriorarea importantă a cuspelor aortice este indicată protezarea valvei, realizată în studiul nostru la 4 (13,3%) pacienți.

Din totalul de pacienți, în 27 (90,0%) de cazuri am aplicat corecția simultană a DSV și a viciului aortic, iar în 3 (10,0%) cazuri - corecția în două etape. Simultan am efectuat și corecția altor anomalii intracardiace asociate: plastia DSA la 12 (40,0%) pacienți, excizia SP la 3 (10,0%) pacienți, comisurotomia arterei pulmonare – la 4 (13,3%) pacienți, ligaturarea CAP - la 1 (3,3%) pacient, plastia valvei tricuspidiene - la 5 (16,7%) pacienți.

Rezultatele postoperatorii sunt bune și depind de gravitatea viciului, nivelul de utilitate al centrului de cardiocirurgie și nivelul de pregătire al chirurgului. În toate cazurile, noi am constatat ameliorarea semnificativă a tabloului clinic deja imediat postoperator: s-au redus dispneea (de la 93,3% la 3,3%) și palpitațiile (de la 80,0% la 20,0%), au dispărut accesele hipoxice și edemele periferice. Indexul cardiotoracic s-a micșorat nesemnificativ de la 60,4±1,6 la etapa preoperatorie până la 57,7±1,3 la etapa postoperatorie.

S-a modificat semnificativ rata gradului de insuficiență cardiacă: a crescut numărul de pacienți cu insuficiență cardiacă NYHA 1 (de la 0 la 53,3%) și NYHA 2 (de la 23,4% la 46,7%), s-a redus numărul de pacienți cu insuficiență cardiacă NYHA 3 (de la 73,3% la 0) și NYHA 4 (de la 3,3% la 0).

Rezultatele la distanță după intervenția chirurgicală la pacienții cu DSV și viciu aortic depind de gradul și numărul de cuspe aortice afectate. Rezultatele sunt bune sau satisfăcătoare în 82,3% cazuri de afectare a uneia sau a două cuspe și sunt nesatisfăcătoare în 55,6% cazuri de leziuni semnificative valvulare [5, 8].

În lotul nostru de studiu, pneumonii am evidențiat la 8 (26,7%) pacienți, pleurezii - la 8 (26,7%) pacienți, pericardite exudative – la 4 (13,3%) pacienți și infectarea plăgii - la 1 (3,3%) pacient. Dereglări de ritm și conductibilitate s-au depistat la 20 (66,6%) de pacienți: în 5 (16,7%) cazuri tahicardie sinusală, în 3 (10,0%) cazuri - bradicardie sinusală, în 17 (56,7%) cazuri - bloc de ram drept, în 1 (3,3%) caz - bloc de ram stâng și în 1 (3,3%) caz - bloc atrio-ventricular de gradul III. Sunt rezidual am depistat la 3 (10,0%) pacienți.

Una din complicațiile severe ale DSV asociat cu insuficiență aortică este endocardita infecțioasă, procesul inflamator localizându-se pe marginea defectului sau pe cuspele aortei, cu instalarea insuficienței cardiace acute, apariția complicațiilor tromboembolice și a stărilor septică. Până la 16% din toate cazurile de asociere a DSV și insuficienței aortice se pot complica cu endocardită infecțioasă, cauza principală a rezultatelor chirurgicale nesatisfăcătoare, îndeosebi a celor tardive [5, 10]. În lotul nostru de pacienți, peste 2 ani după intervenția chirurgicală s-a constatat un deces, determinat de endocardita infecțioasă.

Evoluție favorabilă a remarcat și estimarea indicatorilor de hemodinamică, determinați ecocardiografic. Semnificativ s-au redus diametrul atrului stâng (29,7±1,4 mm preoperator și 24,9±1,3 mm la 48 de luni postoperator; P<0,001), diametrul atrului drept (31,6±2,3 mm preoperator și 30,0±3,9 mm la 48 de luni postoperator; P<0,05), diametrul diastolic al ventriculului stâng (42,9±2,2 mm preoperator și 36,9±2,7 mm la 48 de luni postoperator; P<0,001), diametrul sistolic al ventriculului stâng (26,9±1,6 mm preoperator și 23,4±2,0 mm la 48 de luni postoperator; P<0,001), volumul diastolic al ventriculului stâng (96,9±11,4 ml preoperator și 71,0±9,6 ml la 48 de luni postoperator; P<0,05), volumul sistolic al ventriculului stâng (32,1±5,0 ml preoperator și 29,0±4,7 ml la 48 de luni postoperator; P<0,05), fracția de ejeție (66,7±1,2% preoperator și 61,5±2,3% la 48 de luni postoperator; P<0,01), gradientul presional la valva aortică (22,5±4,2 mm Hg preoperator și 10,2±1,5 mm Hg la 48 de luni postoperator; P<0,01) și presiunea sistolică în ventriculul drept (48,4±2,3 mm Hg preoperator și 31,1±1,3 mm Hg la 48 de luni postoperator; P<0,001). A diminuat important rata insuficienței mitrale, insuficienței aortice, insuficienței pulmonare și insuficienței tricuspidiene. Grupul de pacienți cu DSV asociat cu viciu aortic, prezintă un tablou clinic mai agravat, insuficiență cardiacă, dereglări de ritm și de conductibilitate mai severe, instalare mai frecventă a HTP ireversibile.

Intervenția chirurgicală simultană de corecție a insuficienței tricuspidiene și plastie a DSV a fost mult timp ignorată. Punctul de vedere, privind rezolvarea spontană a insuficienței tricuspidiene doar prin corecția chirurgicală a DSV, care cauzează regurgitația tricuspidiană secundară, nu s-a confirmat [12]. Dimpotrivă, s-a demonstrat că ignorarea corecției valvei tricuspidiene contribuie la persistența și progresarea insuficienței tricuspidiene. Astfel, corecția simultană a DSV și valvulopatiei tricuspidiene este obligatorie [2, 6]. Plastia cu reconstrucția funcțională completă a valvei tricuspidiene, care maximal exclude posibilitatea protezării, este metoda de elecție utilizată în corecția simultană a DSV asociat cu insuficiență tricuspidiană [2, 12]. Modalitățile chirurgicale plastice sunt simple și diminuează semnificativ regurgitarea tricuspidiană ori de câte ori insuficiența tricuspidiană este importantă și regurgitația semnificativă hemodinamic.

Rezultatele postoperatorii precoce s-au analizat la toți pacienții cu DSV și insuficiență tricuspidiană. DSV perimembranos am diagnosticat în 20 (80,0%) de cazuri, DSV muscular - în 1 (2,8%) caz și DSV subvascular - în 4 (16,0%) cazuri. În funcție de dimensiune, la 6 (24,0%) pacienți s-a depistat DSV sub 5 mm, la 8 (32,0%) pacienți - DSV de 6-10 mm și la 11 (44,0%) pacienți - DSV de 11-20 mm. DSV mai mare de 20 mm nu s-a constatat.

Abordul chirurgical al cordului s-a efectuat prin sternotomie la 24 (96,0%) de pacienți și prin toracotomie – la 1 (4,0%) pacient. Activitatea cardiacă a fost stopată cu soluție cardioplegică cristaloid-sangvină. Pacienții au fost supuși circulației extracorporeale (64,8±6,4 minute) cu clamparea aortei (51,2±5,5 minute) și ventilarea mecanică (12,2±1,2 ore). Hipotermia moderată s-a utilizat în 18 (72,0%) cazuri și normotermia – în 7 (28,0%) cazuri.

Din totalul pacienților operați, 13 (52,0%) au suportat plastia DSV prin suturare, 11 (44,0%) - plastia DSV cu petec sintetic și 1 (4,0%) - plastia DSV cu petec din xenopericard. În 4 (16,0%) cazuri s-a efectuat plastia valvei tricuspidiene De Vega, în 12 (48,0%) cazuri - comisuroplastia (sătură la comisura antero-septală), în 1 (4,0%) caz - suturare de cleft, în 1 (4,0%) caz - plastia valvei tricuspidiene De Vega și comisuroplastic, în 7 (28,0%) cazuri - comisuroplastic și suturare de cleft.

Corecția simultană a DSV și a insuficienței tricuspidiene am utilizat-o la toți 25 de pacienți. Abordul chirurgical pentru plastia DSV s-a efectuat în 21 (84,0%) de cazuri prin atrium drept și în 4 cazuri (16,0%) - prin atrium drept și AP. Detașarea cuspei septale a valvei tricuspidiene am aplicat-o la 4 (16,0%) pacienți. 22 (88,0%) de pacienți au suportat corecție primară și 3 (12,0%) pacienți - corecție repetată după banding de AP în antecedente. În plus, la 6 (24,0%) pacienți s-a închis simultan prin ligaturare și CAP asociat.

La etapa postoperatorie precoce se ameliorează semnificativ tabloul clinic: s-a redus dispneea (de la 88,0% cazuri la 8,3% cazuri), palpitațiile (de la 88,0% cazuri la 33,3% cazuri), edemele periferice (de la 20,0% cazuri la 4,2% cazuri) și au dispărut accesele hipoxice. S-a micșorat ponderea insuficienței cardiace grave: insuficiența cardiacă NYHA 1 a crescut de la 0% la 54,2% pacienți, insuficiența cardiacă NYHA 2 s-a redus de la 60,0% la 41,7% pacienți, insuficiența cardiacă NYHA 3 - de la 36,0% la 4,2% pacienți și insuficiența cardiacă NYHA 4 nu s-a modificat – 4,0% și 4,0% pacienți. Indexul cardiotoracic a diminuat nesemnificativ de la 59,9±1,3 la etapa preoperatorie până la 57,4±1,2 la etapa postoperatorie.

Postoperator, pneumonii s-au depistat la 7 (30,4%) pacienți, pleurezii - la 5 (21,7%) pacienți, pericardite exudative - la 3 (12,0%) pacienți, infectarea plăgii - la 1 (4,0%) pacient, dereglări de ritm și conductibilitate - la 36,0% pacienți: 4 (16,0%) cazuri de tahicardie sinusală, 4 (16,0%) cazuri de bradicardie sinusală, 13 (52,0%) cazuri de bloc de ram drept, 1 (4,0%) caz de bloc de ram stâng și 1 (4,0%) caz de bloc atrioventricular de gradul III tranzitor. Recanalizarea DSV nu s-a constatat, însă sunt rezidual s-a depistat la 4 (16,0%) pacienți.

În acest lot de pacienți s-a constatat 1 (4,0%) deces, cauzat de insuficiență poliorganică. Intervenția chirurgicală, în acest caz, a fost unica șansă de supraviețuire.

Indicatorii de hemodinamică s-au modificat benefic și semnificativ deja la 1 săptămână postoperator. S-a redus diametrul atriumului stâng (27,5±1,7 mm preoperator și 26,8±3,1 mm la 48 de luni postoperator; P<0,01), diametrul atriumului drept (33,6±2,6 mm preoperator și 31,2±2,2 mm la 48 de luni postoperator; P<0,01), diametrul diastolic al ventriculului stâng (38,8±1,7 mm preoperator și 35,0±1,9 mm la 48 de luni postoperator; P<0,01), diametrul sistolic al ventriculului stâng (25,0±1,3 mm preoperator și 22,0±1,4 mm la 48 de luni postoperator; P<0,01), volumul diastolic al ventriculului stâng (68,0±6,8 ml preoperator și 58,9±6,6 ml la 48 de luni postoperator; P<0,001), volumul sistolic al ventriculului

stâng (25,0±3,2 ml preoperator și 21,5±2,6 ml la 48 de luni postoperator; P<0,05), gradientul presional la valva aortică (7,2±0,5 mm Hg preoperator și 5,5±0,5 mm Hg la 48 de luni postoperator; P<0,05), gradientul presional la valva pulmonară (14,0±3,5 mm Hg preoperator și 7,6±2,0 mm Hg la 48 de luni postoperator; P<0,05), presiunea sistolică în ventriculul drept (46,7±2,4 mm Hg preoperator și 29,6±0,9 mm Hg la 48 de luni postoperator; P<0,05).

Conform surselor din literatura de specialitate, rata asocierii DSV cu SP este de 16-26% din totalul MCC [9].

În funcție de tip, DSV perimembranos s-a diagnosticat în 22 (61,1%) de cazuri, DSV subvascular - în 13 (36,1%) cazuri și DSV muscular - în 1 (2,8%) caz. DSV cu dimensiunea sub 5 mm s-a constatat la 4 (11,1%) pacienți, DSV de 6-10 mm - la 12 (33,3%) pacienți, DSV de 11-20 mm - la 16 (44,4%) pacienți și DSV mai mare de 20 mm - la 4 (11,1%) pacienți.

Având în vedere imposibilitatea închiderii spontane a DSV la pacienți cu SP valvulară sau infundibulară, unica metodă eficientă de tratament este intervenția chirurgicală într-o singură etapă [9, 13].

Intervențiile chirurgicale s-au efectuat sub circulație extracorporeală (în medie 91,5±9,1 minute), cu clamparea aortei (în medie 51,2±5,5 minute) și ventilare mecanică (în medie 14,4±1,4 ore). Sternotomia s-a aplicat la 35 (97,2%) de pacienți și toracotomia – la 1 (16,7%) pacient, hipotermia moderată - la 28 (77,8%) de pacienți și normotermia – la 8 (22,2%) pacienți. Activitatea cardiacă a fost stopată cu soluție cardioplegică cristaloid-sangvină.

Pentru accesul la DSV, în 17 (47,2%) cazuri s-a utilizat AD, în 7 (19,4%) cazuri - VD, în 3 (8,3%) cazuri - AD și AP și în 9 (25,0%) cazuri - AD și VD. Rezolvarea chirurgicală a DSV s-a realizat prin suturare la 8 (22,2%) pacienți, prin plasticie cu petec sintetic la 27 (75,0%) de pacienți și prin plasticie cu petec din xenopericard la 1 (2,8%) pacient.

Înlăturarea simultană a malformațiilor s-a efectuat în 35 (97,2%) de cazuri și corecția în două etape – în 1 (2,8%) caz. 33 (91,7%) de pacienți au suportat corecție primară și 3 (8,3%) pacienți - corecție repetată. În 19 (52,8%) cazuri s-a aplicat corecția simultană a DSV și comisurotomia valvei pulmonare. Excizia SP infundibulară s-a realizat la 24 (66,7%) de pacienți: în 16 (44,5%) cazuri – infundibulectomia și în 8 (22,2%) cazuri – corecția ventriculului drept bicameral. Concomitent, la 4 (11,1%) pacienți s-a efectuat debanding de arteră pulmonară, la 9 (25,0%) pacienți - suturarea DSA, la 5 (13,9%) pacienți - plastia valvei tricuspidiene.

Rezultatele postoperatorii imediate, evaluate la toți 36 de pacienți, au constatat ameliorarea semnificativă a tabloului clinic: s-au redus dispneea (de la 97,2% la 2,8%) și palpitațiile (de la 80,6% la 19,4%), au dispărut accesele hipoxice și edemele periferice. Indexul cardiotoracic nu s-a modificat: 55,7±1,2 la etapa preoperatorie și 56,1±0,9 la etapa postoperatorie.

Modificări pozitive și semnificative s-au determinat în evoluția gradului de insuficiență cardiacă. A crescut rata pacienților cu insuficiență cardiacă NYHA 1 (de la 0% la 55,6%), a diminuat rata pacienților cu insuficiență cardiacă NYHA 2 (de la 50,0% la 38,9%) și NYHA 3 (de la 50,0% la 0%).

La etapa postoperatorie, am diagnosticat pneumonii în 9 (25,0%) cazuri, pleurezii - în 6 (16,7%) cazuri, pericardite exudative - în 2 (5,6%) cazuri, dereglări de ritm și conductibilitate – în 29 (80,6%) de cazuri: 5 (13,9%) cazuri de tahicardie sinusală, 8 (22,2%) cazuri de bradicardie sinusală, 20 (55,6%)

de cazuri de bloc de ram drept, 3 (8,3%) cazuri de bloc atrio-ventricular de gradul III tranzitor și 1 (8,3%) caz de bloc atrio-ventricular de gradul III permanent. Sunt rezidual am depistat la 8 (22,2%) pacienți.

S-au redus semnificativ indicatorii de hemodinamică: diametrul atriului stâng ( $28,5 \pm 1,3$  mm preoperator și  $22,8 \pm 1,3$  mm la 48 de luni postoperator;  $P < 0,01$ ), diametrul atriului drept ( $31,6 \pm 1,7$  mm preoperator și  $26,9 \pm 1,9$  mm la 48 de luni postoperator;  $P < 0,01$ ), diametrul diastolic al ventriculului stâng ( $38,2 \pm 1,2$  mm preoperator și  $33,3 \pm 1,3$  mm la 48 de luni postoperator;  $P < 0,001$ ), diametrul sistolic al ventriculului stâng ( $23,7 \pm 0,9$  mm preoperator și  $21,4 \pm 1,5$  mm la 48 de luni postoperator;  $P < 0,01$ ), volumul diastolic al ventriculului stâng ( $65,5 \pm 4,6$  ml preoperator și  $49,2 \pm 4,6$  ml la 48 de luni postoperator;  $P < 0,001$ ), volumul sistolic al ventriculului stâng ( $20,8 \pm 1,9$  ml preoperator și  $19,5 \pm 2,4$  ml la 48 de luni postoperator;  $P < 0,05$ ), fracția de ejeție ( $68,7 \pm 1,1\%$  preoperator și  $64,8 \pm 1,6\%$  la 48 de luni postoperator;  $P < 0,05$ ) și gradientul presional la valva pulmonară ( $73,1 \pm 4,9$  mm Hg preoperator și  $16,0 \pm 2,0$  mm Hg la 48 de luni postoperator;  $P < 0,001$ ).

Este important de menționat reducerea concludentă a insuficienței mitrale, insuficienței aortice, insuficienței pulmonare, insuficienței tricuspidiene și absența cazurilor de deces a pacienților cu DSV și SP.

Conform datelor din literatura de specialitate, letalitatea postoperatorie în DSV izolat este sub 5%, iar în asociere cu alte MCC - circa 7% [4, 7]. Într-un lot din 163 de copii, cu vârsta la momentul operației sub un an, letalitatea postoperatorie a constituit 2,8% pentru pacienții cu DSV și 5,3% pentru pacienții cu asocierea DSV cu alte MCC [1, 10].

În lotul nostru de pacienți letalitatea postoperatorie a constituit 2,6%. Diferența în letalitatea postoperatorie (5,3% și 2,6%), posibil, este determinată de numărul de copii examinați și vârsta acestora la momentul intervenției chirurgicale:  $62,3 \pm 9,2$  luni în studiul nostru și  $5,1 \pm 2,9$  luni în studiul descris anterior.

Așadar, evaluarea pacienților cu asocierea DSV și DSA la etapa preoperatorie confirmă starea de sănătate agravată cu tablou clinic accentuat, dereglări de ritm și de conductibilitate, insuficiență cardiacă, antecedente frecvente de pneumonii și accese hipoxice. Depistarea precoce și rezolvarea chirurgicală oportună a defectelor contribuie la obținerea rezultatelor favorabile postoperatorii: ameliorarea tabloului clinic și a parametrilor de hemodinamică, dispariția dereglărilor de ritm și de conductibilitate, modificări pozitive a insuficienței cardiace.

Indiferent de dimensiunea DSV și dereglările hemodinamice la valva aortică, pacienții necesită închiderea imediată a defectului și prevenirea progresării insuficienței aortice. În pofida faptului că modificările favorabile ale indicatorilor examinați ating certitudine statistică deja la 1 săptămână postoperator, avantajele sunt mult mai modeste, comparativ cu grupele de pacienți cu DSV asociat cu DSA și cu DSV asociat cu insuficiență tricuspidiană.

Principalii factori de risc pentru recidivarea insuficienței tricuspidiene sunt HTP reziduală avansată, obstrucțiile reziduale ale tractului de ieșire al VD, disfuncția ventriculară stângă, implantarea firelor endocardiale de „pace-maker”, complicațiile septice [3, 12]. Mai mult, regurgitarea tricuspidiană poate fi și consecința deteriorării valvei în timpul operației de plastie a DSV (deformarea sau fixarea cuspei septale, rupturi de cordaje cu prolabarea cuspelor) [3].

Metoda preferențială de plastie tricuspidiană, utilizată de noi la 19 (76,0%) pacienți cu rezultate bune și durabile în timp, a fost comisuroplastia (aplicarea a 1-2 suturi cu fire de prolen 5,0 la comisura antero-septală), analogic metodelor de bicuspidalizare la comisura antero-posterioară.

Am elaborat următorul algoritm de conduită a pacienților cu DSV asociat cu insuficiență tricuspidiană:

- plastia DSV prin sutură directă a defectelor mai mici de 5 mm sau prin aplicarea unui petec sintetic la defectele mai mari;
- proba pentru aprecierea integrității septului interventricular și persistenței șunturilor reziduale;
- efectuarea plastiei valvei tricuspidiene cu aplicarea diferitor metode reconstructive, preferențial cu aorta declampată, pe inima fibrilândă sau lucrândă și în condiții de normotermie;
- testarea funcției valvei tricuspidiene prin injectarea soluției saline în VD cu artera pulmonară clampată;
- controlul eficienței tratamentului chirurgical prin ecocardiografie transesofagiană sau transtoracică.

Așadar, grupul de pacienți cu DSV asociat cu alte MCC, diagnosticați și tratați precoce, prezintă rezultate favorabile postoperatorii: ameliorarea deja la 1 săptămână postoperator a tabloului clinic și a parametrilor de hemodinamică, modificări pozitive în dinamica gradului de insuficiență cardiacă, iar la etapa postoperatorie tardivă devin practic sănătoși. Ameliorare semnificativă sau însănătoșire se constată la 88-97% din pacienții operați.

## Concluzii

1. Asocierea DSV cu alte MCC acționează semnificativ evoluția și pronosticul afecțiunilor cardiace, crește considerabil mortalitatea infantilă.

2. Tratamentul chirurgical a pacienților cu DSV asociat cu alte MCC - corecție simultană sau în etape - depinde de tipul anomaliilor și gradul HTP.

3. Intervenția chirurgicală, unica metodă de tratament în majoritatea cazurilor de DSV asociat cu alte MCC, în 30% din cazuri impus în perioada neonatală, aduce un important beneficiu clinic și hemodinamic.

4. Complicațiile postoperatorii sunt determinate de prezența preoperatorie a HTP, endocarditei infecțioase, etc., fapt care sugerează realizarea intervenției chirurgicale în primul an de viață.

## Bibliografie

1. KNOTT-CRAIG CJ., ELKINS RC., RAZOOK JR. Associated Atrial Septal Defects Increase Perioperative Morbidity After Ventricular Septal Defect Repair in Infancy. *Ann. Thorac. Surg.*, 1995, vol. 59, p. 573-578.
2. JOSEPH J. VETTUKATTI L. Is Tricuspid Valve Annuloplasty Required in Children With Right Heart Obstruction and Tricuspid Valve Regurgitation. *Ann. Thorac. Cardiovasc. Surg.*, 2006, vol. 81, p. 405-409.
3. SASSON L., KATZ M., EZRI T. et al. Indication for tricuspid valve detachment in closure of ventricular septal defect in children. *Ann. Thorac. Surg.*, 2006, vol. 82, p. 958-963.

4. TURNER S., HUNTER S., WYLLIE J. The natural history of ventricular septal defects. Arch. Dis. Child., 1999, vol. 81, p. 413-416.
5. YACOB M., HASNAT K., STAVRI G. et al. Anatomic Correction of the Syndrome of Prolapsing Right Coronary Aortic Cusp, Dilatation of the Sinus of Valsalva, and Ventricular Septal Defect. J. Card. Thorac. Surg., 1997, vol. 113, p. 253-261.
6. GAYNOR J., O'BRIEN J., RYCHIK J. et al. Outcome Following Tricuspid Valve Detachment for Ventricular Septal Defects Closure. Europ. J. of Card. Thorac. Surg., 2001, vol. 19, p. 279-282.
7. MERRICK A., LAL M., ANDERSON R. et al. Management of Ventricular Septal Defect: A Survey of Practice in the United Kingdom. Ann. Thorac. Surg., 1999, vol. 68, p. 983-988.
8. TATSUNO K. Ventricular Septal Defect and Aortic Regurgitation: Have All the Problems Been Elucidated. Ann. Thorac. Surg., 1999, vol. 5, p. 3-10.
9. VOGEL M., FREEDOM R. Ventricular septal defect and pulmonary stenosis. Am. J. Cardiology, 1993, vol. 52, p. 1258-1263.
10. BOL-RAAP G., WEERHEIM J., KAPPEIN A. et al. Follow-up after surgical closure of congenital ventricular septal defect. European Journal of Cardio-thoracic Surgery, 2003, vol. 24, p. 511-515.
11. MAILE S., KADNER A., TURINA M. et al. Detachment of the anterior leaflet of the tricuspid valve to expose perimembranous ventricular septal defects. Ann. Thorac. Surg., 2003, vol. 75, p. 944-946.
12. AGLER D., SQUARCIA U., CABALKA A. et al. Mechanism of tricuspid regurgitation in paramembranous defect. Journal Am. Soc. Echocardiogr., 2002, vol. 15, no. 4, p. 364-368.
13. RUDOLF AM. Congenital diseases of the heart: Clinical Physiological Considerations. Futura Publishing Company Inc. New York, 2001, p. 437-482.
14. TURNER S., HUNTER S., WYLLIE J. The natural history of ventricular septal defects. Arch. Dis. Child., 1999, vol. 81, p. 413-416.

## POSSIBILITĂȚILE RECONSTRUCTIVE DE TRATAMENT CHIRURGICAL ÎN SINDROMUL DE FLAIL AL CUSPELOR DE VALVĂ MITRALĂ

### RECONSTRUCTIVE POSSIBILITIES OF SURGICAL TREATMENT IN CUSPS FLAIL SYNDROME OF MITRAL VALVE

**V.Moscalu, A.Batrînac, Gh.Manolache, V.Morozan, S.Barnaciuc, Iu.Guzgan, V.V.Moscalu, A.Slobozean, N.Ghicavii**

*IMSP Spitalul Clinic Republican*

#### Rezumat

Fenomenul de flail al cuspelor de valvă mitrală are un substrat morfologic bine determinat și un mecanism complex de incompetență valvulară. Rupturile spontane de cordaje se implică cu o evoluție hemodinamică agresivă și necesită tratament chirurgical de urgență. Ele au fost caracteristice pentru scalopul P<sub>2</sub> (55% de cazuri), cu apariție predominant izolată, în altele 15% - în combinație cu afectarea altor componente. Tehnicile chirurgicale reconstructive au fost posibile în 53 de cazuri, 47 de pacienți au beneficiat de protezări valvulare. Procedeele reconstructive de valvă mitrală au cuprins tehnici rezecționale (15 cazuri), aplicarea de neocordaje (12), combinarea acestora (26). Analiza geometriei valvei mitrale pune în evidență câteva repere, care urmăresc restabilirea așa numitului triunghi de coaptare, ca rezultat final al tehnicilor reconstructive efectuate.

#### Summary

The flail of the mitral valve has a morphologic substrate well determined and complex mechanism of valve incompetence. Spontaneous cordage rupture involves an aggressive hemodynamic evolution and requires urgent surgical treatment, characteristic for P2 scallop (55% of cases), with predominant isolated appearance, in other 15% - combined with other component affection. Reconstructive surgical techniques regarding the mitral valve include resection techniques (15 cases), neo-cordage applying (12), and combined (26). Geometry analysis of the mitral valve reveals reestablishment of the coaptation triangle as a result of the performed reconstructive technique.

#### Introducere

Valvulopatiile degenerative (Boala Barlow, deficiența fibroelastică și sindromul Marfan) datorită excesului de țesut elastic și abundenței de țesut mixomatos, se caracterizează prin alungirea progresivă a cordajelor tendinoase, cu deplasarea punctului de coaptare din ce în ce mai sus față de planul inelului (5,9).

Vorbim de „flail mitral valve” când valva a pierdut coaptarea datorită rupturii a unuia sau a mai multor cordaje, care fluctuează în sistolă în atriul stâng.

Ca factori etiologici suplimentari, care pot cauza ruptura de cordaje la valva mitrală pot servi endocardita infecțioasă, ischemia miocardului, boala hipertensivă, traumatismul toracic, calcificările de inel fibrotic mitral (12,17).

Algoritmii de evaluare ecocardiografică cuprind analiza formelor morfologice lezionale, a geometriei complexului valvular și a mecanismelor care au determinat producerea incompetenței valvulare (11,15).

Standardizarea acestor leziuni este un prim pas în abordarea planingului chirurgical înainte de a intra în sala de operație.

## Material și metode

În lotul de studiu au fost incluși 100 de pacienți operați consecutiv pe parcursul ultimilor 7 ani (aa. 2005 – 2011) cu diagnostic de flail la valva mitrală confirmat intraoperator. Grupul era reprezentat de 76 bărbați și 24 femei cu vârsta medie de  $50,19 \pm 12,13$  (între 29 și 71) ani. Caracteristica clinică a pacienților este prezentată în tabelul nr. 1.

Tabelul 1

Caracteristica clinică a pacienților

Vârsta pacienților	50,19±12,13
Sex (bărbați/femei)	76/24
Prezentarea clinică:	
asimptomatică	17
astm cardiac	34
dispnee	28
palpitații	14
dureri retrosternale	21
insuficiență cardaică	48
edem pulmonar	3
șoc cardrogen	1
Boli asociate	19
Fibrilație atrială	18
Hipertensiune pulmonară	2
Insuficiență tricuspida	55
Afecțiuni coronariene	16
Infarct miocardic	7
Endocardită infecțioasă	10
Hipertensiune arterială	14
Valvulopatii aortice	5
Cardiomiopatie hipertrofică	1
Insuficiență mitrală severă (gr. III – IV)	96
Moderată (gr. II – III)	4

Localizarea rupturilor de cordaje a fost focalizată și distribuită în conformitate cu scalopurile descrise pentru cuspa anterioară (A<sub>1</sub>, A<sub>2</sub>, A<sub>3</sub>) și cea posterioară (P<sub>1</sub>, P<sub>2</sub>, P<sub>3</sub>) (Figura 1).

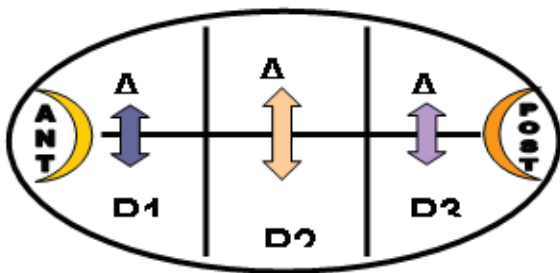


Figura 1. Divizarea convențională a segmentelor de valvă mitrală în scalopuri la cuspele anterioară (A<sub>1</sub>, A<sub>2</sub>, A<sub>3</sub>), posterioară (P<sub>1</sub>, P<sub>2</sub>, P<sub>3</sub>) și comisuri (anterioară, posterioară)

S-a luat în considerație și diametrul inelului fibrotic, starea comisurilor valvulare.

Toate variabilele în expresie statistic veridică au fost prezentate prin medie ± DS, comparațiile și analiza multifactorială s-a efectuat cu prezentarea criteriului Student pentru  $P < 0,05$  ca criteriu de veridicitate.

## Rezultate

Fenomenul de flail al cuspelor valvei mitrale a fost determinat de ruptura spontană a cordajelor (38%), degenerare mixomatoasă (23%) și combinații a acestora (12%) (Figura 2).

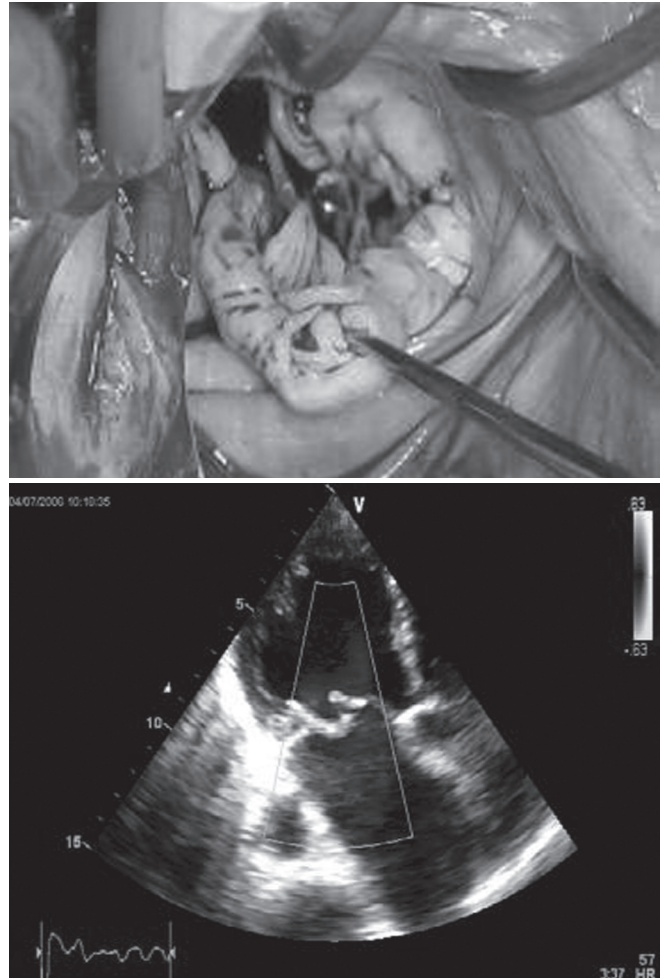


Figura 2. Imagine intraoperatorie și Ecocardiografică de Flail de valvă mitrală

Totalitatea de factori etiologici ce include endocardita infecțioasă, teteringul de cuspe, ruptura de mușchi papilari, deformarea complexului valvular și altele, este prezentată în tabela nr. 2.

Tabelul 2

Etiologia fenomenului de flail mitrală

Ruptură de cordaje spontană	38
D.M.	23
Ruptura de cordaje + D.M.	12
E.I.	10
Tetering cu pierdere de cordaje	5
Deformarea complexului valvular	2
Ruptura de mușchi papilari	2
Calcifierea inelului fibrotic	2
Desecție de aortă în s-m Marfan	1
Neclară	5

D.M. – degenerare mixomatos, E.I.- endocardită infecțioasă

Fenomenul de flail al cuspelor mitrale a fost caracteristic pentru scalopul P<sub>2</sub> (55% de cazuri), cu apariție predominant izolată. În altele 15% de cazuri - în combinație cu afectarea altor componente, determinând un mecanism complex de dezvoltare. Afecțiunile de cuspe anterioare au fost prezentate cel mai frecvent prin flail de A<sub>2</sub> izolat, ori în complex cu A<sub>1</sub>, A<sub>3</sub>. (Tabelul nr. 3).



Pentru a putea dialoga cât mai productiv cu echipa chirurgicală, preoperator a fost întocmită o schemă, cu descrierea celor 6 scalopuri și cele două comisuri, care rezultă cu un scor de severitate a leziunilor diagnosticate Ecocardiografic (11).

Trebuie de menționat cu o leziune A<sub>3</sub> - P<sub>3</sub>, mai ales când este importantă, cu siguranță implică și comisura posterioară din vecinătate, iar starea de flail A<sub>1</sub> - P<sub>1</sub>, implică respectiv și comisura medială.

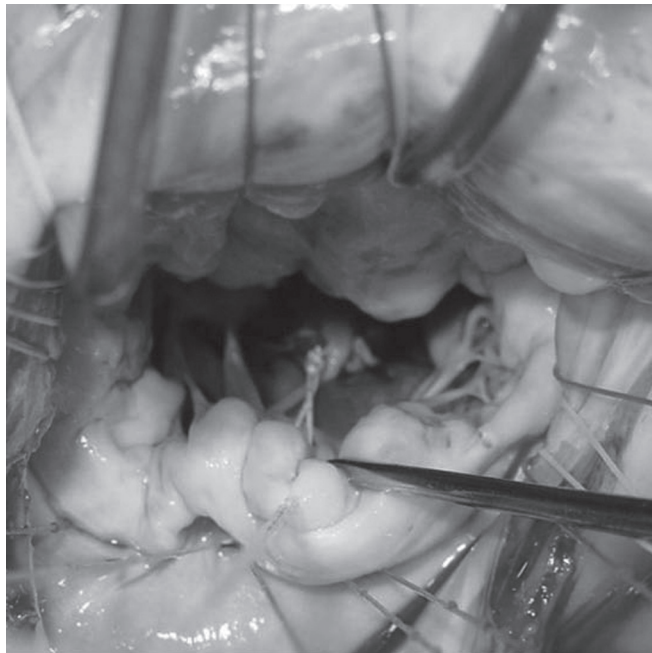
Tabelul 3

**Anatomia fenomenului de flail mitral**

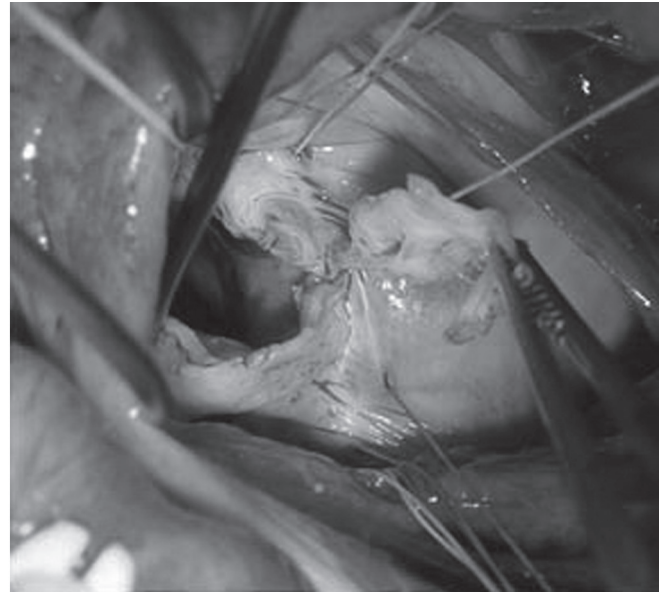
Flail de cusă posterior (totală)	8
Flail de cusă anterioară (totală)	5
P1 flail	2
P2 flail	55
P1, 2 flail	1
P 2, 3 flail	7
P2 flail + A2 prolaps	4
P2 flail + P1 prolaps	1
P2 flail + P1, A1 prolaps	1
P2 flail + P1, 3 prolaps	1
P3 flail	4
A2 flail	7
A1,2 flail	1
A2,3 flail	1
A2 flail + P2 prolaps	1

Tehnicile chirurgical reconstructive au fost posibile în 53 de cazuri, 47 de pacienți au beneficiat de protezări valvulare.

Procedeile reconstructive de valvă mitrală au cuprins tehnici rezecționale (15 cazuri), aplicarea de neocordaje (12), combinarea acestora (26)(Figura 3 ).



A



B

**Figura 3. Aplicarea de neocordaje cu fir Gore Tex 4/0 în scalopul P2 ( A.), rezecția cuspei posterioare de valvă mitrală ( B.)**

În toate cazurile s-a efectuat una din metodele de anuloplastie cu lichidarea dilatării excesive de inel fibrotic. Astfel aplicarea inelului de suport a fost efectuat la 38 de pacienți, în 15 cazuri s-a efectuat anuloplastia cu 3 suturi ori Shore semicirculară.

Din procedurile reconstructive asociate menționăm slaidingul – 5 cazuri, transferul de cordaje – 3 cazuri, aplicarea unui petic de lărgire în baza cuspei posterioare – 3, vegetectomie – 2, rezecție de cordaje de gr. II – 2.

La pacienții cu leziuni coronariene asociate (13 cazuri) s-a efectuat revascularizare a 1 arterii (5 pacienți), 2 (4), 3 (4), 4 (1), rezecția aneurismului de VS (5), procedeul HVASS (1).

Alți 42 pacienți din acest grup au necesitat anuloplastia de valvă tricuspida, 2- intervenții pe valva aortică, 1 - procedeul Maze (tabelul 4).

Tabelul 4

**Tehnici reconstructive în flail de cuspe mitrale**

Rezecția triunghiulară a cuspei anterioare	3
Rezecția tri-, quadrangulare a cuspei posterioare	12
Slaiding	5
Aplicarea neocordajelor:	
1	2
2	9
3	1
Transfer de cordaje	3
Rezecție de cordaje gr. II	3
Petic de lărgire	3
Vegetectomie	2
Anuloplastia cu inel de suport:	
nr. 28	10
nr. 30	25
nr. 32	2
nr. 34	1
Anuloplastie cu 3 suturi	10
Shore	5

În protezările valvulare au fost utilizate proteze mecanice - în 19 cazuri și biologice - în 18. Tehnica implantării acestora era complimentată de prezervarea cordajelor și a mușchilor papilari în toate cazurile(20).

Letalitatea postoperatorie a alcătuit 3% (2 pacienți cu reconstrucție valvulară și 1 după protezare de valvă mitrală).

Gradul mediu de regurgitare mitrală preoperator a alcătuit  $3,8 \pm 1,2$ , postoperator după o reconstrucție valvulară -  $1,2 \pm 0,4$ . Postoperator regurgitații reziduale mai mari de gr. II nu s-au înregistrat.

Au fost diagnosticate 3 cazuri de SAM (sistolic anterior motion), 2 din ele rezolvate conservativ și 1 a necesitat reoperație.

În grupul care a fost supus protezării valvulare au fost înregistrate 1 caz de tromboembolism cerebral, mediastinită anterioară - 1, bloc AV cu implantare de ECS - 1.

Datele ECO-cardiografice confirmă o dinamică pozitivă a diametrului cavităților cordului, cu îmbunătățirea contractilității miocardului în perioada postoperatorie în ambele grupuri de pacienți.

### Discuții

Ecocardiografia este metoda de diagnosticare de elecție în stabilirea de flail al cuspelor de valvă mitrală. Necătând că o serie de pacienți se mențin asimptomatici în urma evoluției lente a prolapsului de valvă mitrală degenerativă, odată cu instalarea rupturii spontane de cordaje, boala evoluează rapid cu semne de insuficiență cardiacă progresivă (17).

A fost determinată lipsa de colagen tip III și AB, la pacienții cu ruptură spontană de cordaje la valva mitrală ( 5,7 ).

Proprietățile mecanice depind în mare măsură de gradul de alterare de colagen, proporțiile acumulării de acid mucopolisaharidic în cuspele mitrale. Cordajele de tip mucoid devin mai extensibile și pierd din rigiditatea și durabilitatea lor.

Vârsta mai mare de 50 ani, surplusul și îngroșarea de țesuturi la cuspa posterioară, pacientul de sex masculin, endocardită infecțioasă cu implicarea cuspei anterioare - sunt predictorii independenți pentru o ruptură spontană de cordaje la valva mitrală (2). Alterările de colagen au fost depistate și în sindromul Marfan cu valve mitrale floppy, o formă avansată de degenerare a foițelor, care prezintă deformări de tip dijitiform bine vizualizate în sistolă (11).

Pentru a analiza geometria valvei mitrale unii autori descriu câteva repere, care caracterizează așa numitul triunghi de coaptare. În valvulopatiile degenerative, prezența unui exces de țesut elastic și abundența de țesut mixomatos, are loc o alungire progresivă a cordajelor tendinoase cu deplasarea punctului de coaptare din ce în ce mai sus, față de planul inelului mitral cu pierderea progresivă a triunghiului de coaptare ( 15 ).

Cuspa posterioară este cea mai vulnerabilă la stresul hemodinamic și înregistrează o frecvență record de ruptură de cordaje în P<sub>2</sub>. Cuspa anterioară aflându-se în calea turbulențelor

de sânge propulsate de ventricolul stâng spre tractul de ieșire, poate ceda la o afectare endocardică, ori în urma ischemiei mușchilor papilari. Acești factori pot contribui la ruptura de cordaje și mușchi papilari cu pierderea coaptării valvulare.

O importanță deosebită a are gradul de dilatare și displazie în plan a inelului fibrotic mitral.

Toate aceste componente trebuie luate în considerație la formularea strategiei chirurgicale, înainte de a începe o reconstrucție complexă de valvă mitrală.

Deși chirurgia reparativă a valvei mitrale se bucură de avantajul unor complicații specifice mai reduse, v-a rămâne încă un deziderat în multe centre de chirurgie cardiacă, adesea fiind aleasă soluția mai simplă a protezării valvulare.

Dacă în centrele dedicate chirurgiei reparative rata de succes depășește 95% din cazurile operate cu valvulopatii mitrale, statisticile recente din SUA în baza de date a STS indică o rată de reparare de 35%, iar în Europa de 50%.

Frecvența abandonului unei reconstrucții de valvă mitrală depinde de calitatea diagnosticului preoperator, experiența echipei chirurgicale.

Tehnicile reconstructive pe parcursul anilor au evoluat și pot asigura o eficacitate și durabilitate înaltă a operațiilor efectuate.

Cele mai răspândite rămân procedeele rezecționale(7,12, ). Ca o alternativă de succes începând cu anul 1985 pentru restabilirea coaptării valvulare se utilizează cordajele artificiale PTFE 4/0, 5/0. Lungimea acestora se ajustează la lungimea cordajelor native intacte prin măsurări intraoperatorii cu ajutorul unor dispozitive speciale ( 1,2,3,4,8,10,13,14,16,18,19,22).

Pentru a evita apariția fenomenului de SAM, sunt utilizate pentru anuloplastie inele de suport cu diametrul mare (34 - 40 mm), ori se micșorează înălțimea cuspei posterioare prin procedeul de slaiding (7).

Pe parcursul anilor unele tehnici își pierd din priorități fiind mai puțin fiziologice, având o rată de recidiv al patologiilor mai înalte ( 7 ).

### Concluzii:

1. Fenomenul de flail al cuspelor de valvă mitrală are un substrat morfologic bine determinat și un mecanism complex de incompetență valvulară. Rupturile spontane de cordaje se implică cu o evoluție hemodinamică agresivă, ce necesită tratament chirurgical de urgență.

2. Sunt preferabile tehnicile reconstructive de corecție, care necesită acumulare de experiență în completarea protocolului ecocardiografic preoperator, cât și controlul rezultatului pe masa de operație până la ieșirea din CEC în baza unei ecografii transesofagiene. Formarea echipelor dedicate (cardiolog ~ chirurg) este unul din punctele cheie în strategia ce ar asigura un succes chirurgical, pentru a evita cazurile de recurență a patologiilor în perioada de durată.

### Bibliografie

- Adams D, Kadner A., Chen R. Artificial Mitral Valve Chordae Replacement Made Simple. *Ann Thorac Surg.* 2001; 71: 1377-9.
- Bortolotti U. Milano A.D. Frater R.W. Mitral valve repair with artificial chordae: a review of its history, technical details, long - term results, and pathology. *Ann Thorac Surg.* 2012; 93 (2): 684-91.
- Calafiore A. Choice of Artificial Chordae Length According to Echocardiographic Criteria. *Ann Thorac Surg.* 2006; 81: 375 -7.
- Chan D., Chiu C., Cheng L.C. et. al. Artificial chordae: A simple clip and tie technique. *The Journal of Thoracic and Cardiovascular Surgery.* 2008; 136: 6: 1597 - 1599.

5. Emine B.S., Murat A., Mehmet B., Mustafa K., Gokturk I., Flail mitral and tricuspid valves duet o myxomatous disease. *Eur. J. Echocardiogr.* 2008; 9: 304 – 305.
  6. Falk V., Seeburger J., Cyesla M. et.al. How does the use of polytetrafluoroethylene neochordae for posterior mitral valve prolapse (loop technique) compare with leaflet resection? A prospective randomized trial. *The Journal of Thoracic and Cardiovascular Surgery.* 2008; 136: 5: 1200-1206.
  7. Fedak P., McCarthy P., Bonow R. Evolving Concepts and Technologies in Mitral Valve Repair. *Circulation.* 2008; 117: 963 – 974.
  8. Gillinov M., Banbury M. Pre-Measured Artificial Chordae for Mitral Valve Repair. *Ann Thorac Surg.* 2007; 84:2127-9.
  9. Grigioni F., Tribouilloy C., Avierinos J.F. et. al. MIDA Investigators. Outcomes in mitral regurgitation duet o flail leaflets. A multicenter European study. *J. Am Coll Cardiol. Imag.,* 2008; 1: 133 – 141.
  10. Humni W., Vandenberghe S., Wahl A. et. al. Ideal site for ventricular anchoring of artificial chordae in mitral regurgitation. *J Thorac Cardiovasc. Surg.* 2012; 143(4 Suppl.): 78-81.
  11. Khouzam R.N., DCruz I.A., Minderman D., Kaiser J. Local intense mosaic pattern site of flail mitral leaflet: report of a new color Doppler sign. *Echocardiography,* 2005; 22: 743 – 745.
  12. Kaymaz C., Ozdemir N., Ozkan M. Differentiating clinica land echocardiographic characteristics of chordal rupture detected in patients with rheumatic mitral valve disease and floppy mitral valve: impact of the infective endocarditis on chordal rupture. *Eur J. Echocardiogr,* 2005; 6: 117-126.
  13. Kasegawa H., Shimokawa T., Shibazaki I. et.al. Mitral Valve Repair for Anterior Leaflet Prolapse With Expanded Polytetrafluoroethylene Sutures. *Ann Thorac Surg.* 2006; 81: 1625 – 31.
  14. Mandegar M.H., Yousefnia M. Roshanali F. Preoperative Determination of Artificial Chordae Length. *Ann Thorac Surg.* 2007; 84: 680-2.
  15. Marwick T.H. Stewart W.J., Currie P.J., Cosgrove D.M. Mechanisms of failure of mitral valve repair: an echocardiographic study. *Am Heart J.,* 1991; 122: 149-156.
  16. Rankin S., Orozco R., Rodgers T. et. al. „Adjustable“ Artificial Chordal Replacement for Repair of Mitral Valve Prolapse. *Ann Thorac Surg.* 2006; 81: 1526 – 8.
  17. Rosenhek R., Rader F., Klaar U. et. al. Outcome of watchful waiting in asymptomatic severe mitral regurgitation. *Circulation,* 2006; 113: 2238-2244.
  18. Sarsam M. Simplified Technique for Determining the Length of Artificial Chordae in Mitral Valve Repair. *Ann Thorac Surg.* 2002; 73: 1659-60.
  19. Scorsin M., Al-Attar N., Lessana A. et. al. A novel technique of utilizing artificial chordae for repair of mitral valve prolapse. *The Journal of Thoracic and Cardiovascular Surgery.* 2007; 134: 4:1072-1073.
  20. Soga Y., Nishimura K., Yamazaki K., et.al. Simplified chordal reconstruction: „oblique“ placement of artificial chordae tendineae in mitral valve replacement. *European Journal of Cardiothoracic Surgery* 2003; 24: 653-655.
  21. Tam R., Joshi P., Konstantinov E. et. al. A simple method of preparing artificial chordae for mitral valve repair. *The Journal of Thoracic and Cardiovascular Surgery.* 2006; 132; 6: 1486 – 1487.
  22. Tirone E. David, MD. Artificial Chordae. *Thoracic and Cardiovascular Surgery.* 2004; 16;2: 161-168.
-

## MEDIASTINITA ANTERIOARĂ DUPĂ OPERAȚII PE CORD DESCHIS

### MEDIASTINITIS AFTER OPEN HEART SURGERY

Prisacaru I., Nigolean A., Moscalu V., Ureche A., Manolachi G., Turcanu G., Barnaciuc S., Moroza V., Onica E., Batrinac A.

IMSP Spitalul Clinic Republican

#### Rezumat

Scopul lucrării: Mediastinita anterioară după operații pe cord este asociată cu o rată sporită a morbidității, care duce la mărirea costului mediu de spitalizare a acestui contingent de pacienți. Scopul acestui studiu a fost de a determina predictorii anteriori de dezvoltare a mediastinitei pre-, intra-, și postoperatorie.

Metode: În perioada anilor 2000 – 2012, în Centrul de Chirurgie cardiacă au suportat intervenție chirurgicală pe cord 3134 pacienți, dintre care la 46 (1,46%) de pacienți evoluția postoperatorie s-a complicat cu clinică de mediastinită 23 (0.73%) și infectarea plăgii postoperatorii cu sau fără dehiscenta sternului 23 (0.73%).

Grupul de pacienți a fost constituit din 31 (67,3%) bărbați și 15 (32,7%) femei, cu vârsta medie de 59 de ani. Preoperatoriu 21 (45%) din ei erau obezi, 8 (17%) aveau diabet zaharat, 31 (67%) bronșită cronică obstructivă.

Pentru By-pass aortocoronarian s-a folosit artera toracică internă unilateral (ATI) 21 (45%) și ATI bilateral la 2 (4%) pacienți. Timpul intervenției chirurgicale a constituit, în mediu 345min. Transfuzii masive postoperatoriu au necesitat doar la 6 (13%) pacienți. Diagnosticul de mediastinită a fost stabilit la 5-17 zi postoperatoriu. Restabilirea integrității sternale cu aplicarea procedurii Robicsek s-a efectuat la 14 (30%) pacienți.

Decesul a fost înregistrat la un pacient (2,1%) a-20 zi postoperator cauzat de mediastinită seropurulentă și de insuficiență poliorganică. La 4 pacienți s-a dezvoltat osteomieliță sternală, care a necesitat tratament de lungă durată (3-6 luni).

Concluzia: Studiul sugerează că ATI uni sau bilaterale, bronhopneumonia cronică obstructivă, Diabetul zaharat, obezitatea, transfuziile masive, timpul îndelungat a operației sunt predicatori importanți de mediastinită.

#### Summary

Background: Mediastinitis is a serious complication of cardiac surgery. It has a significant socioeconomic impact and high morbidity. The purpose of this study was to determine pre-, intra-, and postoperative predictors of mediastinitis.

Methods and results: From 3134 consecutive patients, which underwent cardiac surgery in 2000-2012, forty-six patients (1.46%) developed postoperator mediastinitis 23 (0.73%) and postoperator wound infection with or without dehiscence of the sternum 23 (0.73%) In This group of patients 31 were men (67,3%) and 15 women (32,7%) of average age 59 years. Preoperative 21 (45%) of them were obese, 8 (17%) suffered of diabetes mellitus and 31 (67%) of chronic obstructive pulmonary disease.

As a Coronary Artery Bypass Graft in 21 (45%) was used unilateral IMA, and in 2 (4%) cases BIMA. The average duration of surgery was 345min. Massive transfusion after surgery was needed on six patients (13%). Diagnosis of Mediastinitis was established at the 5 - 17 days postoperatively. Restoration of sternal integrity with the Robicsek proceeding was performed in 14 (30%) patients.

One patient dead at the 20th day after surgery due to mediastinitis and failure Multiple Organ System Dysfunctions. Four patients developed sternal osteomyelitis, requiring long-term treatment (3-6 months)

Conclusion: The present study suggest that uni/ bilateral internal mammary artery grafting, chronic obstructive pulmonary disease, obesity, transfused units and long surgery duration are important predictors of mediastinitis.

#### Introducere

În 1897 chirurgul H. Milton, a descris pentru prima dată sternotomia mediană (1).

El a fost, cel care a promovat utilizarea acestei proceduri pentru intervențiile chirurgicale a mediastinului.

Onoarea însă ea revenit lui Julian, care a efectuat prima sternotomie în 1956. Această cale de acces este și în prezent abordul de preferință în Chirurgia Cardiacă. (2)

Până în prezent aproape un secol mai târziu după descrierea mediastinitei, rămâne a fi o complicație infecțioasă gravă în urma sternotomiei mediane, cu o rată a morbidității cuprinsă între 0,25% până la 2,5%, și o mortalitate crescută, după unii autori variind de la 12,5% la 47%. (3,4,5).

Prevenirea complicațiilor este una dintre cele mai importante aspecte de gestionare a pacienților care au suportat intervenție pe cord. Conform APIC (Guide 2008, Washington, USA), măsurile de prevenire ale Mediastinitei în cadrul intervențiilor chirurgicale pe cord cu sternotomie (Guide for Prevention of Mediastinitis Surgical Site Infections Following Cardiac Surgery) sunt următoarele :

1. Igiena strictă a mâinilor personalului medical ;
2. Antibiotoprofilaxie (in dependentă de procedeele chirurgicale și de potențialul de patogenitate al florei microbiene) ;
3. Controlul Glicemiei (hiperglicemia fiind un factor de risc pentru dezvoltarea mediastinitei) ;
4. Îndepărtarea pilozității din regiunea sternală prin tun-

dere și nu prin razaj, deoarece acesta din urma provoacă microleziuni cutanate, cu colonizarea ulterioară de către microflora cutanată ( *Staphylococcus Epidermidis* );

5. Antiseptia preoperatorie a pielii (spălarea cu săpun antimicrobian) , și baie cu soluție de Gluconat de Clorhexidina ;
6. Tehnici chirurgicale de Asepsie ;
7. Îmbrăcămintea Post-operatorie pentru pacienți sa fie permeabilă pentru schimbul de gaze, să mențină temperatura corpului în jurul de 37 °C, și să prevină permeabilitatea pentru sursele de contaminare cu Microorganisme ;
8. Decolonizare nazală ( *Staphylococcus aureus* fiind depistat în 25% - 35%).

Diagnosticul precoce și tratamentul medico-chirurgical de urgență al mediastenitei poate împiedica răspândirea infecției cu sechele sale devastatoare. (6,7)

### Identificarea Factorilor de Risc

S-au identificat mai mulți factori ce ar favoriza dezvoltarea mediastenitei anterioare. Infectarea plăgii postoperatorii, diabet zaharat, obezitatea, folosirea IMA bilateral pentru bypass coronarian. Ca exemplu preconizarea la un pacient cu diabet zaharat a unei intervenții chirurgicale pentru bypass coronarian cu folosirea IMA bilateral crește riscul apariției mediastenitei anterioare cu 5 %, după un studiu efectuat de Ottino s. a. (8,9,10,11,12,13)

### Stabilirea Factorilor de risc

În studiul făcut de Cleveland clinic în deosebi la pacienții după CABG cu graft unic IMA, au ajuns la concluzia că factorii predispozanți sunt:

1. Obezitatea (pacienți la care greutatea corporală este mai mare decât 20 % din masa normală).
2. IMA bilateral + Diabet Zaharat.
3. Bronșita cronică obstructivă ;
4. Timpul îndelungat a intervenției chirurgicale.
5. Necesitatea de transfuzie de sânge chiar în primele ore postoperatorii.
6. Eșecuri chirurgicale (sternotomia asimetrică, aplicarea incorectă a suturilor metalice). (14)

Folosirea bilaterală a IMA (**Internal Mamary Arteries**) în bypass aortocoronarian. IMA – este considerată ca conduită cel mai ideal în bypass aortocoronarian deoarece anastomoza cu LAD semnificativ ridică longevitatea pacientului fiindcă termenul lung de patentă a graftului IMA în 90% depășește 10 ani, pe când vena doar 60%. (17) Datorită acestui fapt unii chirurghi folosesc ambele IMA pentru bypass aortocoronarian, fiindcă în unele centre cardiocirurgicale aceasta nu este alt ceva decât o rutină. (17,18,19).

Rezultatul apariției mediastenitei după bypass aortocoronarian cu IMA bilateral este o problemă controversată. Se cunosc trei studii (20-22) care au identificat riscul apariției infecției plăgii postoperatorii care cu timpul va duce la mediastinită, de aceea nu e de mirat ca consolidarea marginilor sternale va fi îndelungată deoarece fiecare hemistern î-și pierde 90% din vascularizarea (23,24) .

Ischemia sternală după mobilizarea uneia sau două IMA a fost bine documentată în studiul făcut de Carrier și colaboratorii (25), monitorizând tomografic la o săptămână și la 4 săptămâni după sternotomie mediană. La o săptămână s-a observat o ischemie sternală observată mai semnificativ la

pacienți cu folosirea grefei IMA bilaterală. Aceste dereglări regresează după o lună de la intervenția chirurgicală, probabil dezvoltării în acest timp a colateralelor

**Creșterea incidenței infecției plăgii s-a observat la** folosirea grefei IMA bilaterală este cauza a mai multor factori predispozanți ca: timpul operațional de lungă durată, folosirea diatermiei pentru hemostază, reoperațiile cauzate de hemoragie postoperatorii, riscul complicațiilor pulmonare postoperatorii cauzată de pleurotomia uni sau bilaterale. Deaceia mai multe surse sugerează că folosirea grefei bilaterale IMA nu poate fi un factor independent de risc pentru infectarea plăgii. (15-29)

### Alți factori de risc

- a) Fumătorii la care riscul de apariție a infecțiilor pulmonare postoperatorii este crescut ( prin modificarea florei cavității bucale).
- b) răspunsul imun scăzut, și malnutriția;
- c) intervalul crescut între timpul de spitalizare și momentul intervenției chirurgicale;
- d) durata intervenției chirurgicale ( mai mult de 5 ore), conform studiului făcut de Braxton s.a.;
- e) timpul de utilizare al CEC și clamparea îndelungată a Aortei;
- f) chirurgia de urgență ( conform lui Lowy și Becker);
- g) Prevalența mediastenitei la bărbați ( B/F = 6/1 , conform studiului efectuat de Becker s.a.), ce se explică prin predominarea pilozității și a stratului muscular mai bine dezvoltat la nivelul peretelui toracic, care ar fi responsabil de crearea unei forte de tensiune cutanate mai importante, provocând ulterior un defect de cicatrizare, și un risc de colonizare cu microflora cutanată;
- c) pierderea și transfuzia excesivă de sânge postoperatorie, perforația mânușilor în timpul intervenției chirurgicale (37) , resternotomia, vârsta mai mare de 70 ani sunt, de asemenea, factori de risc pentru infectarea plăgii sternale.

### Infecția și patogenia mediastenitei poststernotomice

*Pacienții supuși intervenției pe cord sunt expuși unui risc de a dobândi infecții din cauza insuficienței răspunsului imun scăzut și din cauza numărului crescut de porturi de intrare a germenilor patogeni bacterieni [30]. Conform unui studiu recent efectuat în Franța, de către POLE SANTE SECURITE SOINS du Médiatueur de la République, sunt evocate 3 moduri de contaminare în cadrul Mediastenitei:*

- origine multifactorială ( într-un mediu bogat în germeni);
- perturbarea echilibrului fragil între pacient ( gazda) și germeni (statutul imun precar);
- teoria de inoculare bacteriana ( infecta se declanșează începând cu un anumit număr de germeni pe un gram de țesut).

Bacterii gram-pozitive sunt organisme cel mai frecvent izolate în mediastinită, *Staphylococcus aureus* sau *S. epidermidis* sunt identificate în 70% la 80% din cazuri [31,32]. Infecțiilor mixte sunt responsabile de până la 40% din cazuri [33]. Microorganismele gram-negativ și infecțiile fungice sunt rareori incriminate ca principala cauză a mediastenitei [34].

Infecția plăgii după sternotomie mediană se începe cu o zonă localizată ale osteomielitei sternale cu minim de semne exterioare [31, 34]. Apoi infiltrarea de bacterii în straturile mai profunde, este evenimentul cheie în dezvoltarea unei infecții

mediastinale (9). O altă ipoteză pentru patogeniza mediastinitei este drenajul inadecvat a mediastinului, ducând la o mare colecție retrosternală acționând ca un mediu de cultură pentru dezvoltarea bacteriilor.

La apariția mediastinitei, dacă măsurile de tratament nu sunt luate la timp, se dezvoltă complicațiile ulterioare (cum ar fi osteomieliță, insuficiență respiratorie, sepsis, sau insuficiență poliorganică) și, în rezultatul căreia, pacientul poate deceda. Astfel de consecințe cumplite sunt posibile chiar și atunci când sunt efectuate operațiile radicale ca îndepărtarea sternului și utilizarea a fâșii de țesut muscular, pentru a obține consolidarea toracică. Probabilitatea de supraviețuire a pacienților cu complicații septice este limitată (9, 30-34).

Acest raport implică o serie consecutivă de pacienți, care au fost operați în secția Vicii Cardiace Dobândite. Toți pacienții au fost tratați cu același protocol, fără excepții, indiferent de timpul apariției mediastinitei

### Metode

În perioada anilor 2000 – 2012, în Centrul de Chirurgie cardiacă au suportat intervenție chirurgicală pe cord 3134 pacienți, dintre care la 46 (1,46%) de pacienți evoluția postoperatorie s-a complicat cu clinică de mediastinită 23 (0,73%) și infectarea plăgii postoperatorii cu sau fără dehiscenta sternului 23 (0,73%) .

Grupul de pacienți a fost constituit din 31 (67,3%) bărbați și 15(32,7%) femei, cu vârsta medie de 59 de ani . Preoperator 21 (45%) din ei erau obezi, 8 (17%) aveau diabet zaharat, 31 (67%) bronșită cronică obstructivă .

Pentru By-pass aortocoronarian s-a folosit artera toracică internă unilateral (ATI) 21(45%) și ATI bilateral la 2(4%) pacient. Timpul intervenției chirurgicale a constituit ,în mediu 345min. Transfuzii masive postoperatorii au necesitat doar la 6(13%) pacienți. Diagnosticul de mediastinită a fost stabilit la a 5- 17 zi postoperator. Restabilirea integrității sternale cu aplicarea procedurii Robicsek s-a efectuat la 14(30%) pacienți.

Decesul a fost înregistrat la un pacient 1(2,1%) a- 20 zi postoperator cauzat de mediastinită seropurulentă și de insuficiența poliorganică. La 4 pacienți s-a dezvoltat osteomieliță sternală, care a necesitat tratament de lungă durată (3-6 luni).

Diagnosticul de infectare a plăgii a fost stabilit la prezența eliminărilor sero-purulente din plaga. Colectarea materialului pentru analiza bacteriologică a fost condiție obligatorie în toate cazurile.

Tabelul 1

### Caracteristica pacienților operați

Operatii	No.
Bypass aortocoronarian	14
Protezarea VMtrale + anuloplastia Vtricuspid	11
Protezarea Valvei Aortale	5
Corecție trivalvulara	5
Bypass coronarian + Corecție trivalvulara	6
Bypass aortocoronarian +Plastia Anevrișm VS Jatane-Dor + a/pl VMTr	3
Redresarea a. coronare stingi di AP in Ao procedeul Takeuchi	1
Timomectomie	1

Tabelul 2

### Organismele cele mai frecvente de cultură sunt prezente

Organism	No.
Stafilococ epidermitis	20
Stafilococcus saprofiticus	2
Corynebacterium	1
Str. Veridans	1
E.aerogenes	2
Flora mixta	10
Bacili gram negativi	2
Creștere de cultura nu se atesta	8

### Îngrijirea Postoperatorie

Pacienții sunt extubați după intervenția chirurgicală pe masa de operație (ca excepție, unii pacienți sunt ventilați un timp mai îndelungat). Alimentarea orală este reluată. Plaga se irigă în continuare cu 100-150 ml pe oră timp de 7 zile.

Tuburile sunt permanent la aspirație activă. Pentru irigare s-a folosit soluție cu antibiotice (de obicei, la 3000 ml de soluție salină 3 g de cefazolină sau 20 ml soluție Betadină 10%). Singurul dezavantaj al acestui sistem de irigare este disconfortul pe care îl suportă pacientul fiindcă obligatoriu imobilizare la pat timp de 3 zile cu micșorarea maximală a amplitudei mișcărilor membrelor superioare și se recomandă folosirea bandajului toracic. Pentru prevenirea tromboembolismului pulmonar s-a folosit Fraxiparin 0.6 ml s/c de 2 ori pe zi sau heparină nefracționată (5000 UI de 3 ori s/c) sub controlul APTT timp de 5 zile .

În cazul când, după 48 de ore, întoarcerea pe drenaj se determină lichid limpede, cu nici un material fibrinos sau cheaguri, rata de irigare poate fi scăzut la 50-75 ml pe oră până la sfârșitul săptămânii de tratament . După aceasta, irigarea este întreruptă dar se menține aspirația activă. Din acest moment, pacienții nu necesita imobilizarea la pat.

Pentru a proteja stabilitatea sternului, pacienților li se permite numai extinderea brațelor anterior.

După 7-8 zile postoperator tuburile de aspirație sunt trase în afara plăgii cu 2-3cm în fiecare zi, până când toate tuburile sunt scoase în afară (de obicei această procedură cuprinde nu mai mult de 5- 7 zile).

Pacienții continue tratamentul antibacterian intravenos. În grupul nostru de pacienți infecția a fost cauzată de Staphylococcus epidermidis (43%), antibiotic de elecție era cefaperazonul cu sulbactam 2,0g de 2 ori zilnic. La necesitate, în cazurile când este rezistența la cefalosporine, a fost folosită vancomicină și gentamicină. La pacienți, care au avut infecții gram-negative sau mixte, s-a indicat Amikacină 0,5, dizolvată la 200 ml soluție izotonică de 2 ori i/v. Indiferent de antibiotice care au fost alese, tratamentul a fost prelungit până la 2 săptămâni în spital și o săptămână la externare.

Îngrijirea plăgii postoperatorii: de două ori pe zi, incizia pielii este prelucrată cu Betadină. La 7-8 zi postoperator rana este prelucrată cu verde de briliant. Sutura de închidere a pielii ar trebui să rămână pentru un total de 15-20 zile.

Rata de vindecare a fost de 93% cu aflarea în spital de 16 zile (interval de 20-30 zile), cu doar un deced la 20 zi postoperator cauzat de insuficiența poliorganică, mediastinită seropurulentă. La 4 pacienți s-a dezvoltat osteomieliță sternală, care a necesitat tratament de lungă durată (3-6 luni).

Pacienții care au fost menționați, diagnosticul de osteomielielita sternală a fost stabilit în spital raional, la 49 și 56 zile postoperator și au fost reinternati în secția Cardiochirurgie pentru reoperație.

La toți sa determinat osteomielielita cu fistule purulente la doi dintre ei era și afectarea cartilajelor costale. Operațiile au fost efectuate conform protocolului stabilit inclusiv înlăturarea cartilajelor rebordului costal din cauza progresării osteomielielitei. Vindecarea totală am obținut la doi pacienți. Alții doi au necesitat intervenții chirurgicale repetate, cu tratament ambulatoriu de lunga durata.

Pacienți operați n-au avut complicații tromboembolice, prin urmare, utilizarea fraxiparinei și heparinei pare a fi eficientă pentru a preveni acesta complicație.

Nu s-au observat complicații pulmonare. Dimpotrivă, unii dintre pacienții, care au suferit de insuficiență respiratorie preoperator, în timp ce sternul a fost instabil, a avut o îmbunătățire semnificativă din momentul în care a fost stabilizat sternul.

Pacienții, care au nevoie de tratament cu anticoagulante, au reluat warfarina sau trombostop a doua zi după intervenția chirurgicală. Protocolul dacă se respectă cu strictețe, duce la o recuperare totală.

### Concluzii

Mediastinita rămâne a fi o complicație rară, dar serioasă în urma intervențiilor chirurgicale pe cord deschis cu sterno-

tomie mediana, cu o morbiditate și mortalitate semnificativă. Impactul socio-economic al acestei complicații este destul de important, iar costul mediu de spitalizarea a pacienților cu infecția plăgii este de trei ori mai mare decât la pacienți cu un curs fără complicații post-operatorie (35). Acest supracost este în primul rând din cauza morbidității mari, inclusiv ședere prelungită în spital, precum și necesitatea de a repeta proceduri chirurgicale la acești pacienți.

În momentul de reintervenție, luând în considerație adeziunile retrosternale, mobilizarea sternului se efectuează cu precauție. Timpul mediu pentru unul dintre aceste reoperații este de 2 ore. Operațiile repetate pe stern sunt dificile și pot fi efectuate doar de chirurghi experimentați. În concluzie putem stabili, ca Mediastinita este cauzată multifactorial, iar cei mai importanți factori predictorici implicați în dezvoltarea Mediastinitei pot fi diferiți în dependentă de diferite centre cardiochirurgicale. Deaceia, pentru stabilirea unor rezultate cu o importantă statistică mai importantă ar fi necesar un studiu cu implicarea mai multor centre de cardiochirurgie.

În cazul nostru, studiul sugerează că ATI uni sau bilaterale, bronhopneumonia cronică obstructivă, diabetul zaharat, obezitatea, transfuziile masive, timpul îndelungat a operației sunt predicatori importanți de mediastinită.

### Bibliografie

- Milton H. Mediastinal surgery. *Lancet* 1897;1:872-5)
- Coelho HM, Dye WS, Grove WJ, Julian OC, Sadove MS. « Hypothermia in open heart surgery ». *AMA Arch Surg.* 1956;73(3):493-502.)
- Lepelletier D, Perron S, Bizouan P, Caillon J, Dmgeon H, Michaud JL, et al Surgical-site infection after cardiac surgery: incidence, microbiology, and risk factors *Infect Control Hosp Epidemiol* 2005;26:460-72.
- Braxton JH, Marrin CA, McGrath PD, Morton JR, Norotsky M, Charlesworth DC, et al. 10-year follow-up of patients with and without mediastinals. *Semin Thora< Cardiovasc Surg* 2004;16:70-6.
- Eklind AM, Lyytikainen O, Klemets P, Huotari K, Anuria VJ, Werkkala KA, et al Mediastinitis after more than 10.000 cardiac surgical procedures. *Aim Thorac Sun* 2006;82:1784-9. Sanfelippo PM, Danielson GK. Complications associated with median sternotomy. *J Thorac Cardiovasc Surg* 1972;63:419-23.
- Ott DA, Cooley DA, Solis RT, Harrison CB III. Wound complications after median sternotomy: a study of 61 patients from a consecutive series of 9,279. *Cardiovasc Dis (Full Tex Heart Inst)* 1980;7:104-9.)
- Molina E. Primary closure for infected dehiscence of the sternum. *Ann Thorac Surg* 1993;55:459-63.
- Nelson RM, Dries DJ. The economic implications of infection in cardiac surgery. *Ann Thorac Surg* 1986;42:240-2.
- Serry C, Bleck PC, Javid H, et al. Sternal wound complications: **management and** results. *J Thorac Cardiovasc Surg* 1980;80:861-7.
- Grossi EA, Esposito R, Harris LJ, et al. Sternal wound infection **and** use of internal mammary artery grafts. *J Thorac Cardiovasc Surg* 1991;102:342-7.
- Pairolero PC, Arnold PC, Harris JB. Long-term results of pectoralis major muscle transposition for infected sternotomy wounds. *Ann Surg* 1991;213:583-90.
- Sanfelippo PM, Danielson GK. Complications associated with median sternotomy. *J Thorac Cardiovasc Surg* 1972;63:419-23.)
- Loop FD, Lytle BW, Cosgrove DM, et al. Sternal wound complications after isolated coronary artery bypass grafting: early **and** late mortality, morbidity **and** cost of care. *Ann Surg* 1990;49:179-87)
- Loop FD, Lytle BW, Cosgrove DM, et al. Influence of internal-mammary-artery graft on 10-year survival **and** other cardiac events. *N Engl J Med* 1986;314:1-6.
- Cameron A, Kemp HG, Green G. Bypass surgery with the internal mammary artery graft: 15 year follow-up. *Circulation* 1986;74(Suppl 3):30-6
- Kirklin JW, Akins CW, Blackstone EH, et al. Guidelines **and** indications for coronary artery bypass graft surgery. A report of the American College of Cardiology/American Heart Association Task Force on assessment of diagnostic **and** therapeutic cardiovascular procedures (subcommittee on coronary artery bypass graft surgery). *J Am Coll Cardiol* 1991;17:543-89Dion R, Etienne PY, Verhelst R, et al. Bilateral mammary grafting. *Eur J Cardiothorac Surg* 1993;7:287-94.
- Green GE, Cameron A, Goyal A, Wong S, Schwaneke J. Five-year follow-up results of microsurgical multiple internal thoracic artery grafts. *Ann Thorac Surg* 1994;58:74-9.
- Fiore AC, Naunheim KS, Dean P, et al. Results of internal thoracic artery grafting over 15 years: single versus double grafts. *Ann Thorac Surg* 1990;49:202-9
- Hazelrigg SR, Wellons HA, Schneider JA, Kolm P. Wound complications after median sternotomy. *J Thorac Cardiovasc Surg* 1989;98:1096-9.
- Kouchoukos NT, Wareing TH, Murphy SF, Pelate C, Marshall WG Jr. Risks of bilateral internal mammary artery bypass grafting. *Ann Thorac Surg* 1990;49:210-9
- Cosgrove DM, Lytle BW, Loop FD, et al. Does bilateral internal mammary artery grafting increase surgical risk? *J Thorac Cardiovasc Surg* 1988;95:859-6.
- Seyfer AE, Shriver CD, Miller GM, Graeber GM. Sternal blood flow after median sternotomy **and** mobilization of the internal mammary arteries. *Surgery* 1988;104:899-904.
- Arnold M. The surgical anatomy of sternal blood supply. *J Thorac Cardiovasc Surg* 1972;64:596-610.
- Carrier M, Gregoire J, Tronc F, Cartier R, Leclerc Y, Pelletier LC. Effect of internal mammary artery dissection on sternal vascularization. *Ann Thorac Surg* 1992;53:115-9.
- Nishida H, Grooters PK, Merkley DF, Thieman KC, Soltanzadeh H. Post-operative **mediastinitis**: a comparison of two electrocautery techniques on presternal soft tissues. *J Thorac Cardiovasc Surg* 1990;99:969-76
- Burgess GE, Cooper JR, Marino RJ, Peuler MJ, Mills NL, Ochsner JL. Pulmonary effect of pleurotomy during **and** after coronary artery bypass with internal mammary artery versus saphenous vein grafts. *J Thorac Cardiovasc Surg* 1978;76:230-4.

27. Landymore RW, Howell F. Pulmonary complications following myocardial revascularization with the internal mammary artery graft. *Eur J Cardiothorac Surg* 1990;4:156–62.
28. Shapira N, Zabatin SM, Ahmed S, Murphy DMF, Sullivan D, Lemole GM. Determinants of pulmonary function in patients undergoing coronary artery bypass operations. *Ann Thorac Surg* 1992;50:268–73.
29. Bryan AJ, Lamarra M, Angelini G, West RR, Brekenridge IM. Median sternotomy wound dehiscence: a retrospective case control study of risk factors and outcome. *J R Coll Surg Edinb* 1992;37:305–8.
30. Grossi EA, Culliford AT, Krieger KH, et al. A survey of 77 major infectious complications of median sternotomy: a review of 7,949 consecutive operative procedures. *Ann Thorac Surg* 1985;40:214–23.
31. Demmy TL, Park SB, Liebler GA, et al. Recent experience with major sternal wound complications. *Ann Thorac Surg* 1990;49:458–62.
32. Sarr MG, Gott VL, Townsend TR. Mediastinal infection after cardiac surgery. *Ann Thorac Surg* 1984;38:415–26.
33. Trouillet JL, Vuagnat A, Combes A, Bors V, Chastre J, Gandjbakhch I, et al. Acute poststernotomy mediastinitis managed with debridement and closed-drainage aspiration: factors associated with death in the intensive care unit. *J Thorac Cardiovasc Surg* 2005;129:518–524.
34. Loop FD, Lytle BW, Cosgrove DM, Mahfood S, Mchenry MC, Goomastic M, Stewart RW, Golding LAR, Taylor PC. Sternal wound complications after isolated coronary artery bypass grafting: early and late mortality, morbidity and cost of care. *Ann Thorac Surg* 1990; 49:179–87.
35. Sjogren J, Malmso M, Gustafsson R et al. Poststernotomy mediastinitis: a review of conventional surgical treatments, vacuumassisted closure therapy and presentation of the Lund University Hospital mediastinitis algorithm. *Eur J Cardiothorac Surg*.2006; 30: 898–905.
36. Anne Eklund, ( Academic Dissertation 2006), Mediastinitis After Cardiac Surgery. Huch, Jorvi Hospital Publications, Series A 01/2006, Departement of Cardiothoracic surgery Helsinki University Central Hospital

## ХИРУРГИЧЕСКОЕ ЛЕЧЕНИЕ СОПУТСТВУЮЩИХ СЕРДЕЧНЫХ АНОМАЛИИ У БОЛЬНЫХ С КОАРКТАЦИЕЙ АОРТЫ

### SURGICAL TREATMENT OF CONCOMITANT HEART ANOMALIES IN PATIENTS WITH AORTIC COARCTATION

**Олег Репин, Ливиу Манюк, Василе Корча, Эдуард Кептанару, Оксана Малыга**

*Республиканская Клиническая Больница  
Отделение Врожденных Пороков Сердца*

#### Rezumat

**Scopul lucrării:** Studiul retrospectiv al experienței de mai mult de 20 ani (1991–2012) al unui singur centru în chirurgia coarctăției de aorta (CA).

**Rezultate:** Doua sute unsprezece pacienți au fost supuși intervenției pentru CA: 24 sugari, 173 copii și 38 adulți. Leziuni asociate au fost găsite în 152 (72%) de pacienți. S-au înregistrat 9 (4.3%) decese intraspitalicești. La urmărirea de durată s-a înregistrat un deces cauzat de proceduri chirurgicale simultane.

Recoarctatia s-a dezvoltat la 12 supraviețuitori de durată din grupul pediatric (9.9%), proceduri chirurgicale simultane au fost executate în 46 cazuri. Trei adulți (1.4%) din supraviețuitorii de durată au fost operați pentru aneurizmele ale anastomozelor.

**Concluzie:** 1. Frecvența anomaliilor asociate cu CA este de aproximativ 72%. 2. Operațiile precoce în CA pot salva viața copiilor și preveni complicațiile la distanță. 3. Pacienții cu anomalii asociate necesită un monitoring sistematic din partea cardiologului și chirurgului cardiac pentru depistarea precoce și corectarea complicațiilor în curs de dezvoltare. CA în perioada adultă este uneori asociată cu patologii cardiovasculare adiționale, care necesită intervenția.

#### Summary

**Objective:** A retrospective study to review the experience of a single center with surgery for aortic coarctation (AC) over a period of 20 years (1991–2012).

**Results:** Two hundred and eleven patients underwent surgery for AC: 24 infants, 173 children and 38 adults. Associated lesions were found in 152 (=72%) patients. There were 9 (4.3%) hospital deaths. During the follow-up there were one late death after simultaneous surgical procedures. Re-coarctation occurred in 12 late survivors of the pediatric group (9.9%), simultaneous surgical procedures were performed in 46 cases. Three adults (1.4%) late survivors were operated on for false aneurysms of anastomosis.

**Conclusions:** 1. The frequency of associated anomalies in AC is about 72%; 2. Early operations in case of CA can save the life of child and prevent the development of long-term complications; 3. Patients with associated anomalies must (have to) require regular monitoring by a cardiologist and cardiac surgeon for early detection and correction of developing complications. CA in the adulthood is sometimes associated with additional cardiovascular pathologies that require intervention.



## Введение

Коарктация аорты (КА) – это врожденное сегментарное сужение аорты, располагающееся в области ее перешейка. Впервые описал эту аномалию развития аорты патологоанатом Morgagni в 1761 г., а сам термин «коарктация» был введен во врачебный лексикон Mercier в 1839г.

## Патогенез

Давление в проксимальном отделе и постнагрузка левого желудочка повышены, в то время как в дистальном отделе аорты давление снижено. Наличие такого перепада давления ведет к компенсаторному развитию коллатеральных путей кровоснабжения нижней части туловища (обычно внутренняя грудная и межреберные артерии).

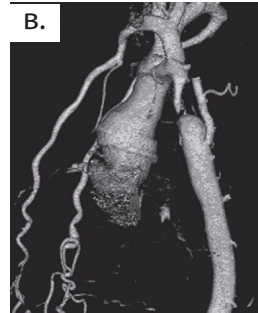
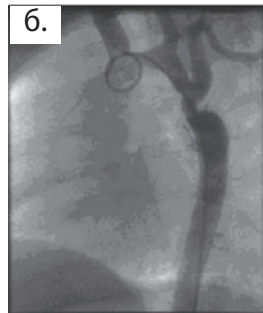
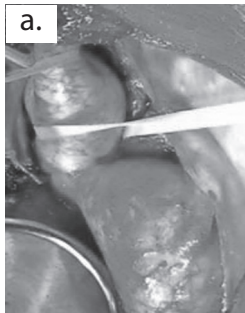


Рисунок 1.  
а) коарктация аорты,  
б) аортография КА,  
в) Ангио КТ перерыва дуги Ао тип А с коллатеральями, расширением восходящей Ао

## Частота

Этот порок составляет от 5-10% от всех ВПС, и наблюдается у 7% новорожденных находящихся в критическом состоянии

## Естественное течение

По данным Abbott (1930), в среднем без лечения больные с КА доживают до 33,5 лет. Если операция проведена до 14 лет, 20-летняя выживаемость составляет 91%, если коррекция осуществлена после 14 – выживаемость 79% [6, 9, 10].

Первая успешная операция по поводу КА, резекция с анастомозом конец в конец 12-летнему мальчику, была произведена Crafoord and Nylin [4] в октябре 1944г. В дальнейшем были предложены различные методы операций. Таб.1

Таблица 1

Виды операций	авторы	год	страна
Резекция КА с анастомозом	Crafoord	1944	Sweden
Резекция КоАо с протезированием	Gross	1951	USA
Непрямая истмопластика КоАо	Vosschulte	1957	Germany
Прямая истмопластика КоАо	Waldhausen	1966	USA
Резекция с расширенным анастомозом конец в конец	Amato	1977	USA

Несмотря на достигнутые успехи в хирургическом лечении КА, снижение послеоперационной летальности и отдаленных рецидивов, сохраняются и все большую актуальность приобретают заболеваемость и летальность в отдаленные сроки после коррекции порока. Вне зависимости от типа операции, осложнения встречаются довольно часто [1–3, 6]. Частота образования аневризм в области анастомозов увеличивается с течением времени и достигает 17% после истмопластики подключичной артерией, 5 – 28% после истмопластики дакроновой заплатой, 6% после протезирования и 3% после анастомоза конец в конец [1-3]. Высока частота образования аневризм восходящей и нисходящей грудной аорты, аномалии атриовентрикулярных клапанов [6, 10].

## Цель исследования

Анализ результатов хирургического лечения КА в зависимости от наличия сопутствующих сердечнососудистых аномалий.

## Материал методы

В отделении врожденных пороков сердца с 1990 по 2012 гг. наблюдался 211 больной с КА в возрасте от 20 дней до 55 лет (в среднем 3,6), из них 24 – в возрасте до 1 года. Преобладали пациенты мужского пола: мужчин было 134, женщин 77 (соотношение 1,74:1). Распределение по возрасту и полу представлено в Таблице 2.

Таблица 2

Распределение по возрасту и полу

Возраст	муж	жен	Всего
0-5	48	28	76
6-17	66	31	97
18-35	16	9	25
Более 35	4	9	13
Всего	134	77	211

Всем больным были выполнены стандартные клинические исследования, ЭКГ, ЭхоКГ, при необходимости ангиокардиография, при подозрении на наличие аномалий почек и почечных артерий – реносцинтиграфия, последние 3 года магнитно-резонансная томография и Ангио компьютерная томография.

Показанием к проведению ангиокардиографии служили:

- подозрение на наличие атипичной КА;
- определение градиента систолического давления на уровне КА;
- подозрение на наличие аномалий или гипоплазии дуги аорты;
- сочетание КА с другими врожденными пороками сердца;
- подозрение на наличие стеноза почечных артерий.

Наиболее частой врожденной аномалией был двухстворчатый клапан аорта (ДКА) – в 74 случаях, открытый артериальный проток (ОАП) встретился у 58 больных,

причем чаще встречался в младшей возрастной группе, дефект межжелудочковой перегородки – 15, аномалия митрального клапана (МК) – 20 (митральная недостаточность в 9, стеноз – в 11 случаях), стеноз аорты – 18 (подаортальная мембрана – 9, надклапанный стеноз – 1, умеренный клапанный стеноз – 8 (причем во всех случаях у пациентов с двухстворчатым аортальным клапаном), аортальная недостаточность – 3, аневризма грудной аорты – 11.

Аномалии ветвей дуги аорты встретились у 16 пациентов: а. люзория у 11, стеноз брахиоцефального ствола и левой подключичной артерии – 1, стеноз общего цефального ствола – 1, «бычья» дуга аорты – 1, тотальный кальциноз дуги – 1 и гипоплазия дуги Ао – 1, аномалии почек и почечных артерий в 8 случаях.

Частота сопутствующих аномалий представлена в Таблице 3.

Таблица 3

## Сопутствующие аномалии

№	патологии	Кол-во	%
1	Двухстворчатый клапан аорты	74	35.3
2	Открытый артериальный проток	58	27.5
3	Аномалия митрального клапана	20	9.5
4	Дефект межжелудочковой перегородки	15	7
5	Аневризматическое расширение восходящей аорты	17	8
6	Подаортальная мембрана	9	4.3
7	Аортальный стеноз	8	3.8
8	Надклапанный стеноз аорты	2	0.95
9	Недостаточность Ао клапана	3	1.4
10	Дефект межпредсердной перегородки	8	3.8
11	Двойное отхождение сосудов от ПЖ	2	0.95
12	Аномалии дуги аорты	16	7.6
13	Аневризмы нисходящей грудной аорты	6	2.8
14	Аномалии почек и почечных артерий	8	3.8

В целом, те или иные сопутствующие аномалии были отмечены у 152 больных, что составило 72%.

## Результаты

Все обследованные больные были оперированы. Всего было произведено 257 операции по поводу КА и сопутствующих аномалий. Виды произведенных операций представлены в Таблице 4.

Таблица 4

## Виды операций при КА

№	Виды операций	Кол-во	%
1	Резекция КА с анастомозом конец в конец	111	53
2	Резекция КА с протезированием	53	25
3	Непрямая истмопластика КА	36	16.7
4	Прямая истмопластика КА	11	5.2
5	Баллонная ангиопластика	1	0.5
	Всего	211	100

Произведены следующие операции: резекция КА с анастомозом конец в конец – 111, протезирование грудной

аорты – 53, прямая истмопластика – 9, непрямая истмопластика – 36 (у 25 – заплата из аутоперикарда, 2 – заплата из дакрона, 9 – заплата Gore-Tex). В большинстве случаев первым этапом произведена коррекция КА (у 2 одновременно с коррекцией сопутствующих аномалий), однако у 6 – первым этапом выполнялись следующие операции:

Таблица 5

## Виды сопутствующих операций при КА

№	Виды операций	Кол-во	%
1	Радикальная коррекция двойного отхождения сосудов от правого желудочка + КА (одномоментно)	1	0.47
2	Иссечение подаортальной мембраны	4	1.9
3	Пластика митрального клапана	3	1.4
4	Протезирование митрального клапана	4	1.9
5	Протезирование восходящей аорты	5	2.4
6	Пластика ДМЖП	7	3.3
7	Пластика ДМПП	4	1.9
8	Протезирование аортального клапана	1	0.47
9	Пластика восходящей Ао при надклапанном стенозе	2	0.9
10	Перевязка ОАП	3	1.4
11	Сужение легочной артерии + КА (одномоментно)	5	2.4
12	Резекция аневризмы грудной аорты	4	1.9
13	Резекция аневризмы анастомоза	3	1.4
14	Баллонная вальвулопластика Легочной Артерии	1	0.47
15	Атриосептостомия + пластика МК	1	0.47

перевязка ОАП при неполной КА – 3, протезирование Ао клапана у больного с инфекционным эндокардитом, протезирование восходящей Ао при остром расслоении аорты – 1, пластика надклапанного стеноза аорты у больной с синдромом Williams – 1. Вторым этапом были произведены 46 операций по поводу сопутствующих пороков сердца (Таблица 4).

В ближайшем послеоперационном периоде были выполнены следующие операции: резекция КА – 1, пластика МК – 4, атриосептостомия – 1, протезирование МК – 1 (у пациентов с синдромом Шона), повторная реконструкция дуги аорты по поводу ее гипоплазии и остаточного стеноза – 3, сужение легочной артерии – 2.

Всего, после всех этапов операций, в ближайшем послеоперационном периоде умерли 9 пациентов (4.3%): 1 – от ДВС-синдрома, 1 – от анафилактического шока на введение медикаментов, 1 – от ишемического инсульта, развившегося на 3 сутки после операции, 5 – от острой сердечной недостаточности (все в возрасте от 20 дней до 6 месяцев) и 1 – от развившихся инфекционных осложнений после резекции аневризмы анастомоза. Неврологические осложнения возникли у 4 больных (0.47%). В трех случаях – инсульт головного мозга (у больных 8, 24 и 40 лет), причем у одного из них это был третий инсульт – предыдущие были до операции. В 1 случае (0.7%) возник нижний парализ (пережатие аорты составило 62 минуты), с полным восстановлением через 1 месяц после операции.

Среднее время пережатия аорты составило 24 минуты:

Резекция КА с анастомозом конец в конец – 21

Резекция КА с протезированием - 39

Непрямая истмопластика КА - 36

В 3 случаях развилась аневризма в зоне наложенной заплаты (1 аутоперикардальная и 2 синтетические), по поводу которых были произведены операции.

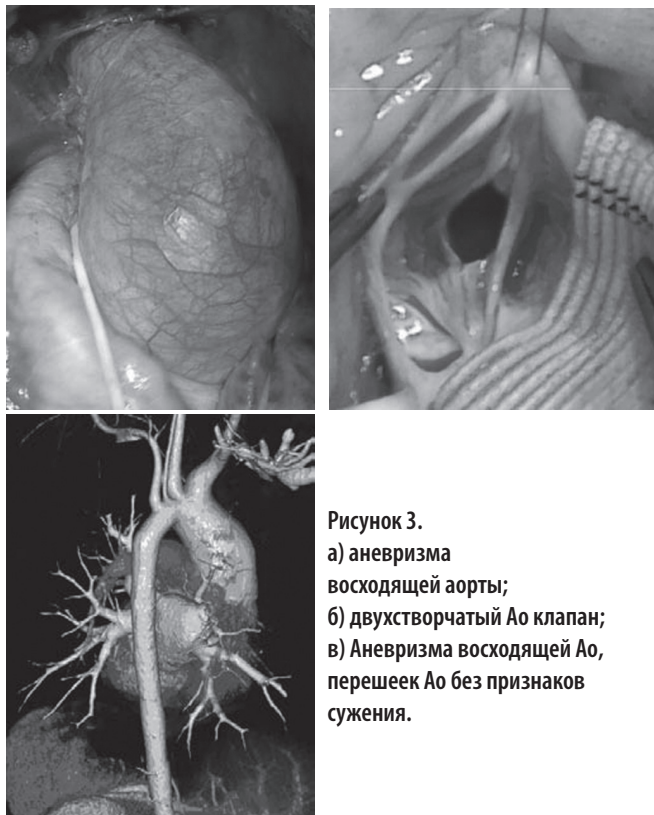


Рисунок 3.  
а) аневризма восходящей аорты;  
б) двухстворчатый Ао клапан;  
в) Аневризма восходящей Ао, перешеек Ао без признаков сужения.

### Обсуждение

Хирургически корригированная КА часто рассматривается как «благоприятная» аномалия, после коррекции которой пациент может считаться практически здоровым.

Однако известно, что пациенты с гемодинамически идеально оперированной КА имеют повышенную заболеваемость и летальность по сравнению с основной популяцией. По данным Cohen M, Presbitero P [3], пациенты оперированные по поводу КА в старшем подростковом и зрелом возрасте умирают в среднем в 38 лет.

КА, являясь одной из наиболее распространенных патологий, в настоящее время не представляет проблем в чисто хирургическом плане, однако, существуют вопросы связанные с организацией и тактикой ведения подобных больных. Можно выделить три группы основных проблем связанных с ведением данной категории больных:

1. больные раннего возраста и первого года жизни
  - в период новорожденности, дуктозависимые больные с тенденцией к закрытию артериального протока;
  - пациенты в сочетании со сложными ВПС;
2. старше 1 года в сочетании с ВПС и генетическими аномалиями;
3. у старшей возрастной группы, так называемых «пожилых» КА проблемы, как правило, связаны как с технической сложностью самой операции, так и приобретенной сердечнососудистой патологией.

В нашей группе те или иные сопутствующие аномалии были отмечены у 152 больных.

По данным R. Alonso-González и др. [1] в группе с ДКА

частота развития диссекции, аневризм восходящей Ао, была существенно выше у пациентов оперированных по поводу КА, а 20-летняя выживаемость составила 77% и 89% соответственно [7,8,10].

Единственными прогностическими признаками развития аневризм Ао, явилось наличие двухстворчатого Ао клапана и время наблюдения после операции, с коэффициентом 1.4 для каждой последующей декады [3, 5].

У нас необходимость протезирования восходящей аорты возникла у 5 больных, также 2 из них было произведено протезирование митрального клапана.

У значительного количества больных встретилась аномалии МК, такие как: гамакообразный клапан, двухпросветный МК («естественный» Alfieri).

Наиболее тяжелую группу составили пациенты с синдромом Шона – сочетание митрального стеноза со стенозом выводного отдела левого желудочка (вариант гипоплазии левых отделов сердца 4 типа по Кирклину). Летальность в этой группе больных составила 75%.

Причем следует отметить, что у 3 умерших больных было произведено 11 последовательных операций, связанных с попытками пластики, либо протезирования митрального клапана.

Вероятно в данной тяжелой категории больных следует стремиться к паллиативным вмешательствам и избегать излишней радикализации при коррекции МК.

Возможным выходом в данном случае, при сохраняющейся высокой легочной гипертензии является атриосептостомия (транслюминальная или оперативная) с последующей коррекцией порока по мере роста ребенка, либо при невозможности – выполнение одно - или полторажелудочковой коррекции.

В 35 случаях была использована непрямая истмопластика (в основном необработанным аутоперикардом).

По данным различных авторов частота аневризм аорты после не прямой истмопластики составляет от 15 до 27% в сроки от 3 до 13 лет [1–3, 9]. В группе из 25 больных, прослеженных в сроки от 10 до 16 лет ни в одном случае не была выявлена рекоарктация (12 пациентам бала произведена аортография в сроки от 1 до 7 лет).

В трех случаях развились аневризмы анастомозов (8.5%), 2 - успешно реоперированы, 1 – умер от легочного кровотечения на фоне септических осложнений.

В нашей группе больных, последние 10 лет, операцией выбора явилась резекция КА с расширенным анастомозом конец в конец. Тщательная мобилизация и ревизия дуги аорты, при необходимости вплоть до брахиоцефального ствола, являются исключительно важными для адекватной коррекции порока.

У нас отмечена смерть 1 больного 3-х месяцев, связанная с высоким остаточным градиентом на дуге Ао.

Рекоарктации аорты отмечены у 12 больных (5.6%), и вероятно связаны с техническими погрешностями во время наложения анастомоза, недостаточным иссечением дуктальных тканей, гипоплазией дуги Ао.

По данным НМ Gardiner и др. [5], вазоактивные реакции существенно отличаются у сосудов верхней и нижней половины туловища, несмотря на проведенную операцию.

Ранние сроки операции позволяют сохранить эластические свойства сосудов.

Влияние ранних операций на артериальную гипертензию у взрослых требует дальнейшего наблюдения.

**Выводы:**

1. Частота сопутствующих аномалий при коарктации аорты составляет 72%;
2. Ранние операции при КА позволяют сохранить жизнь ребенку, а также предупредить развитие отдаленных осложнений, резидуальной артериальной гипертензии;
3. Больные с сопутствующими аномалиями при КА нуждаются в регулярном контроле у кардиолога и кардиохирурга для своевременного выявления и коррекции развивающихся осложнений.

**Bibliografie**

1. Alonso-González R; González A; La Paz; Gallego P; et al. Ascending Aorta Complications in Bicuspid Aortic Valve With or Without Coarctation Of The Aorta. A Long-term Follow-up Study. *Circulation*. 2007; 116: II 661.
2. Braverman AC Aortic involvement in patients with a bicuspid aortic valve. *Heart*, March 15, 2011; 97(6): 506 – 513.
3. Cohen M, Fuster V, Steele PM, et al. Coarctation of the aorta. Long-term follow-up and prediction of outcome after surgical correction. *Circulation* 1989;80:840-845.
4. Crafoord C, Nylin G. Congenital coarctation of the aorta and its surgical treatment. *J Thorac Surg* 1945;14:347-361.
5. Gardiner HM, Celermajer DS, Sorensen, KE, Georgakopoulos D, Robinson J, Thomas O and Deanfield JE. Arterial reactivity is significantly impaired in normotensive young adults after successful repair of aortic coarctation in childhood. *Circulation* 1994;89:1745-1750.
6. von Kodolitsch Y, Aydin MA, Koschyk DH, Loose R, Schalwat I, Karck M, Cremer J, Haverich A, Berger J, Meinertz T, Nienaber CA. Predictors of aneurysmal formation after surgical correction of aortic coarctation. *J Am Coll Cardiol* 2002;39:617-624.
7. Mendelsohn A.M., Crowley D.C., Lindauer A., Beekman R. Rapid progression of aortic aneurysms after patch aortoplasty repair of coarctation of the aorta. *J Am Coll Cardiol* 1992;20:381-385.
8. Puchalski MD., MD., Williams RV, MD, Hawkins JA., MD, Minich L. LuAnn, MD., Tani LY, MD. Follow-Up of Aortic Coarctation Repair in Neonates. *J. Am. Coll. Cardiol.* 2004;44:188-191.
9. Roth M., Lemke P, Schonburg M., Klovekorn W.-P., and Bauer E. P. Aneurysm formation after patch aortoplasty repair (vossschulte): reoperation in adults with and without hypothermic circulatory arrest. *Ann. Thorac. Surg.*, December 1, 2002; 74(6): 2047 - 2050.
10. Yetman AT., MD, FACC\*, and Thomas Graham, MD, The Dilated Aorta in Patients With Congenital Cardiac Defects. *J Am Coll Cardiol*, 2009; 53:461- 467

# MANAGEMENTUL CHIRURGICAL AL PERICARDITELOR EXUDATIVE DUPĂ OPERAȚII PE CORD DESCHIS

## SURGICAL MANAGEMENT OF EXUDATIVE PERICARDITIS AFTER OPEN HEART SURGERY

Gr. Țurcanu, V. Moscalu, Gh. Manolache, V. Morozanu, S. Barnaciuc, P. Marginean, A. Marginean, V. V. Moscalu, I. I. Prisacaru

IMSP Spitalul Clinic Republican

### Rezumat

Articolul este dedicat problemelor de diagnostic și tratament chirurgical al pericarditei exudative postoperatorii. Patogenia și evoluția postoperatorie a pacienților cu acumulări de lichid în pericard a fost analizată prin pizma prezenței bolilor concomitente, duratei circulației extracorporale, terapiei cu anticoagulante și antiinflamatorii nesteroidice, analizei bacteriologice a lichidului. A fost propus un management terapeutic în rezolvarea pericarditelor exudative după operațiile pe cord deschis.

### Summary

The article is dedicated to postoperative exudative pericarditis, the diagnostic and surgical treatment problems. The postoperative evolution of the patients with accumulation of liquid in pericardium was analyzed through the presence of consequent pathologies, extracorporeal circulation duration, anticoagulant and anti-inflammatory therapy, bacteriologic analysis of the liquid. We proposed a therapeutic management of exudative pericarditis treatment after open heart operations.

### Actualitatea

Acumularea de lichid în pericard este o complicație frecventă după intervențiile pe cord și poate constitui o sursă de morbiditate și mortalitate în cazul persistenței de lichid sau avansării până la tamponadă cardiacă [2]. Conform datelor lui Kuvin et al., 2002 [5] acumularea ne semnificativă de lichid în pericard după intervențiile pe cord deschis atinge 85% din totalitatea cazurilor. Puține cazuri de acumulare de lichid pericardial evoluează în cantități hemodinamice importante, progresând până la tamponadă cardiacă [5]. Acumularea postoperatorie de lichid hemodinamic important în pericard precum și tamponada cardiacă, o complicație potențial letală e o stare serioasă care poate crea dificultăți clinice în ce privește perspective de diagnostic și terapie. Astfel de simptome ca dureri toracice, dispnee, oboseală, grețuri, vome pot fi atribuite stării postoperatorii. Semnele obiective precum tahicardia, hipotensiunea, creșterea presiunii venoase jugulare, sau pulsul paradox, pot confunde cu alte complicații, ca embolia pulmonară, insuficiența cardiacă congestivă sau hipo-hipo-volemie. Chiar atunci când se suspectează tamponada, efectuarea unei ecocardiografii transtoracice poate fi limitată din cauza lipsei unei ferestre optimale după chirurgia cardiacă. Acumulările circumscrise nu se determină atât de ușor. Odată cu creșterea frecvenței intervențiilor pe cord, se impune necesitatea cunoașterii imperative a patogenizei fenomenului respectiv [9].

### Scopul lucrării

Evaluarea cauzelor apariției exudatului în cavitatea pericardului și determinarea managementului terapeutic în perioada postoperatorie la pacienții operați pe cord.

### Materiale și metode

Pe parcursul ultimilor 7 ani au fost operați pe cord 1006 pacienți în condiții de circulație extracorporală. Ecocardiografia postoperatorie s-a efectuat la a 3-a, 7-a zi și la externare. La 62 pacienți în baza tabloului clinic și în special a ecocardiografiei a fost depistat acumulări de lichid ce a necesitat redrenarea cavității pericardului. După corecții valvulare 47 bolnavi și by-pas aortocoronarian 15. Evoluția postoperatorie la pacienții cu acumulări de lichid a fost analizată prin prisma următoarelor criterii: prezența bolilor concomitente, durata circulației extracorporale, terapia cu anticoagulante, analiza bacteriologică a lichidului, terapia cu antiinflamatorii nesteroidice și iatrogenia după înlăturare electrozudului miocardial.

### Rezultate

Conform tabloului Echo-grafic stratul de lichid acumulat în cavitatea pericardului a constituit în mediu  $18,2 \pm 5,5$  mm. Clinica de tamponadă cardiacă a fost depistată la 9 (17,5%) pacienți, având un strat de lichid de jur împrejur mai mare de 20 mm. Caracterul lichidului drenat de cele mai multe ori a fost hemoragic - 46 (74,2%) cazuri, seros - 14 (22,5%), fibrinos - 2 (3,2%). Cauzele principale care au determinat acumulările de lichid au fost: - stări de hipocoagulare (12 pacienți), fragmentare de stern provocată de tusea convulsivă (5), formarea hematoului retrosternal (5), traumatizarea intraoperatorie a pleurei (4). O serie de boli concomitente de asemenea au putut influența exudarea pericardică excesivă, inclusiv, hepatită cu semne de hipertensiune portală (5 pacienți), pleurezii (5), schimbări posttuberculoase (2), stări postumorale (2). La internare 24 (38,7%) de pacienți prezentau semne de insuficiență cardiacă pronunțată.

Durata medie a CEC-lui la pacienții cu acumulări lichidiene în pericard a fost în mediu de 180,3±20,6 mm. Analiza bacteriologică a lichidului a confirmat prezența microflorei în 6 (9,6%) cazuri.

Pacienții se aflau la terapie cu trombostop, warfarina în 40(64,5%) de cazuri, cu fraxiparină în 12(19,3%), cu preparate nesteroidiene în 18(29,0%) de cazuri.

Durata medie a menținerii tubului de dren a fost de 96,8±20,6 ore. Recidivul acumulării lichidiene în pericard a survenit în 4(6,5%) cazuri. Pericardită exudativă a determinat decesul postoperator la 2 pacienți (1 caz de tamponadă a cordului nedagnosticată, 1 caz de pericardită fibrinoasă supurativă cu evoluție în septicemie și insuficiență poliorganică).

### Discuții

Ecocardiografia contribuie la detectarea postoperatorie a lichidului din pericard și permite localizarea rapidă și sigură a lichidului precum și a volumului său. Trebuie de menționat însă că volumul lichidului nu reflectă neapărat probabilitatea dezvoltării tamponadei cardiace [5]. Deși pericardul poate fi lăsat parțial deschis după operație, acumularea acută a unei cantități doar moderate de sânge, poate cauza tamonadă cardiacă postoperatorie [5].

Acumularea postoperatorie precoce și tardivă de lichid în pericard a fost definită ca fiind în decursul primelor 7 zile după intervenție (conform datelor lui Kuvin și al., 2002 în decursul primelor 24 ore [5]) și respectiv după 7 zile, cea din urmă prezentând mai frecvent dificultăți de diagnostic. Sindromul de postpericardiotomie a fost considerat ca fiind cauza apariției postoperatorii de lichid în pericard, care se manifestă cu febră, dureri toracice, prezența flotației, hipotensiune (sistolice < 90 mm Hg) și tahicardie (>100). Presiunea venoasă centrală se consideră a fi ridicată dacă înălțimea pulsului venos jugular e mai mult de 8 cm superior de atriul drept la examinarea fizică [9]. Incidența acumulării lichidului pericardial în urma intervențiilor pe cord este destul de înaltă (50 –85%) și atinge rata cea mai înaltă la sfârșitul primei săptămâni [6].

Incidența acumulării lichidului hemodinamic important în pericard este joasă și variază conform literaturii între 0,8% și 6% (în baza numărului pericardiocentezelor efectuate precum și în baza procedurilor chirurgicale urgente de decompresie în cazul suspexției de tamponadă). Incidența depinde de felul de tipul intervențiilor chirurgicale, variind între 0,2% pentru CABG și 8,4% după transplant de cord [9]. Incidența acumulării precoce a lichidului hemodinamic important este la fel joasă (apr.0,1%). Cel mai frecvent are loc în rezultatul hemoragiilor postoperatorii. Terapia anticoagulantă se crede a fi factorul de contribuție în 75% de acumulare precoce de lichid pericardial [9]. Incidența acumulării tardive de lichid hemodinamic important s-a dovedit a fi de 0,8% [2], 0,1 –6% în alte diverse studii. Însă incidența tamponadei cardiace tardive (în special după ziua 15) este adeseori subapreciată. Prezența lichidului pericardial persistent după ziua a 15 este destul de frecventă (ca. 22% din pacienți). Conform studiului Meurin et al., 2004 și este mai frecventă după operațiile de bypass al arterelor coronariene decât după intervențiile de protezări valvulare; dar incidența tamponadei cardiace tardive este semnificativ mai mare la pacienții cu protezări valvulare în cazul administrării anticoagulantelor orale și are un grad avansat (□2 conform clasificării lui Meurin et al., 2002) de lichid pericardial după parametrii TTE [6].

Tabelul 1

### Clasificarea ecocardiografică a lichidului de pericard (LP) postoperator (Meurin et al., 2004)

Gradul	LP circumscris, mm	LP circular, mm
0		
1	0 – 9	
2	10 – 14	1 – 9
3	15 – 19	10 – 14
4	<sup>3</sup> 20	<sup>3</sup> 15

Aprecierea gradului lichidului de pericard a fost determinată în timpul diastolei. Diagnosticul de tamponadă cardiacă s-a făcut în baza următoarelor semne ecocardiografice și Doppler: colaps de atriu drept, colaps de ventricul drept, colaps de ventricul stâng, distensia venei cave inferioare cu răspuns inspirator atenuat, descreșterea afluxului în ventriculul stâng (fluxul mitral) și vitezei refluxului (traseu de reflux a ventriculului stâng) [6].

La copii cantitatea de lichid în pericard s-a clasificat ecocardiografic conform dimensiunii maxime a spațiului între pericard și epicard în timpul diastolei la rădăcina aortei: acumulare ușoară sau mică □ 0,33, moderată >0,33 și □ 0,67; mare >0,67cm [4]. Pacienții după intervenții pe cord sunt deseori externati în jurul zilei a 15. Kuvin et al., 2002 [5] au raportat ca. 30% din pacienții cu tamponadă tardivă au fost externati prea timpuriu după intervenție și au fost reinternați pentru tratamentul urgent al acestei complicații. Deși unii dintre se prezintă cu lichid pericardic persistent, care poate progresa în tamponadă tardivă, etiologia și patogeniza lichidului persistent după ziua 15 nu este bine cunoscută. [6]. Tamponada tardivă este considerată ca fiind o complicație mai periculoasă a intervențiilor cardiace pe cord deschis, asociată cu mortalitate mai înaltă decât tamonada precoce. Conform studiului lui Tsang et al., 1999, mortalitatea la ziua 30 postoperatorie la pacienții cu lichid pericardial hemodinamic important a atins 3%. La pacienții cu tamponadă precoce nu s-au întâlnit cazuri de deces [9]. Deși în literatură incidența lichidului pericardial și tamponadei cardiace este în general mai frecvent descrisă ca fiind mai înaltă în perioada precoce postoperatorie, în studiul lui Kuvin ș.a., 2002 28 din 36 pacienți au dezvoltat tamponadă cardiacă tardivă [5]. Tamponada cardiacă tardivă se poate dezvolta fără semne clinice imediate, fiind nedagnosticată la timp poate duce la deces [5]. Tamponada cardiacă precoce este adeseori asociată cu hemoragiile intraoperatorii sau coagulopatiile datorită CECului, pe când tamponada cardiacă tardivă pare a fi multifactorială (mai frecvent drenare mediastinală postoperatorivă excesivă, sindrom postpericardiotomie) [5]. Terapia anticoagulantă se pare a fi factorul de contribuție în majoritatea cazurilor tardive (65%). Sindromul postpericardiotomic este cauza unui număr larg de acumulări tardive de lichid, constituind 34% în cazurile mai târzii de o săptămână [9]. În literatură există date controversate privind terapia anticoagulantă ca factor ce predispozează acumularea de lichid în pericard. Merrill et al., 1976; Kuvin et al., 2002; Hochberg et al., 1978, Tsang et al., 2002 ș.a. au descris dependență directă între terapia anticoagulantă și acumulare de lichid. Kuvin et al., 2002 a descris că administrarea preoperatorie a preparatelor antiplachetare precum aspirina, terapia anticoagulantă cu warfarina sau heparină ori tromboliza după infarct de miocard poate cauza hemoragii mai mari intraoperatorii și poate contribui la acumularea postoperatorie de lichid în pericard.

Este neclară situația de ce administrarea preoperatorie a heparinei corelează cu dezvoltarea tamponadei cardiace, dar e posibil să fie mecanismul de rebound al heparinei precum și dereglările de coagulare intrinsecă [5]. Creșterea duratei CECului și a este asociată cu creșterea riscului de hemoragie și probabil a dezvoltării lichidului în pericard în perioada postoperatorie [5]. Necătfind la Ofori-Kraky et al., 1981; Ikäheimo et al., 1988; Stevenson et al., 1984; Ambrosetti et al., 2005 [1] au demonstrat ca terapia anticoagulantă nu are impact asupra acumulării de lichid în pericard [3]. Acumularea postoperatorie de lichid în pericard este adesea circumscrisă (posteroară, anterioară ș.a.) precum și circulară [5]. Localizarea și volumul lichidului după operațiile pe cord deschis pot fi determinate de tipul operației. În publicațiile lui Wetzman et al., 1983 [10] autorii nu au stabilit vreo relație între acumularea de lichid în pericard și tipul intervenției chirurgicale, pe când Pepi et al., 1994 [8], Meurin et al., 2004 [6] ș.a. prezintă date conform cărora incidența lichidului în pericard este mai înaltă în bypassuri de arteră coronariană decât protezări valvulare. Aplicarea arterei mamare stângi poate explica parțial incidența mai mare din cauza gradului mai mare de hemoragie mediastinală. Efectele adverse ale bypassului cardiopulmonar asupra parametrilor de coagulare joacă un rol important în patogenia acumulării postoperatorii de lichid în pericard [5]. Suturarea pericardului, care se face în cazul protezării valvulare poate reduce acumularea de lichid. Deși unele studii presupun că închiderea pericardului predispozează la tamponadă cardiacă [3].

Această intervenție asociată cu anticoagulanți explică incidența mai înaltă a tamponadei la pacienții cu protezări valvulare [6]. Kuvin et al., 2002 [4] a stabilit în studiul său că tamponada cardiacă are o incidență mai mare în operațiile valvulare în combinație cu operațiile de bypass de coronară (CABG) decât în operațiile separate de CABG (0,6% contra 0,2%) [5]. Alkhu-laifi et al., 1996 a publicat o lucrare în care descrie ca incidența acumulării lichidului hemodinamic important după operațiile la rădăcina aortei cu sau fără protezare de valvă aortală este mai înaltă (31,6%) decât incidența generală (0,8 – 6%) [8].

În cazul operațiilor viciilor cardiace congenitale Cheung ș.a., 2003 descrie prevalența acumulării postoperatorii a lichidului în pericard după procedurile de tip Fontan (60%). Volumul lichidului pericardial în cazul la astfel de operații a fost cel puțin moderat sau semnificativ (0,33 - 0,67mm). Drenarea pericardială excesivă în primele 4 ore a perioadei posoperative au tendința de a fi asociate cu risc avansat de dezvoltare a lichidului pericardial retrospectiv. S-a presupus ca nivelul crescut de sânge acumulat poate irita pericardul prin acțiune hidrofilică.

### Managementul terapeutic

Începând cu perioada anilor 1980 și până în prezent numărul intervențiilor chirurgicale efectuate în tratamentul lichidului pericardial hemodinamic important a scăzut treptat. În același timp frecvența utilizării cateterului pericardic cu pericardiocenteza ghidată ecografic pentru drenare prelungită a crescut progresiv. S-a demonstrat scăderea incidenței recidivelor de acumulare de lichid și a procedurilor chirurgicale în tratamentul pericarditelor exudative [9].

Pericardiocenteza ghidată ecografic (PCGE) este strategia inițială de tratament a lichidului pericardic hemodinamic important având rezultate de succes în 97% din cazuri în studiul lui Tsang ș.a., 1999 [9] și a fost unica metodă necesară de tratament în 82%.

Pericardiocenteza ghidată ecografic este simplă, sigură și efectivă în tratamentul primar al lichidului pericardial hemodinamic important acumulat postoperator, chiar și în multe cazuri cu localizare posterioară. Siguranța PCGE a fost deja confirmată în multe serii anterioare. În comparație cu pericardiocenteza oarbă efectuată de obicei prin abord subxifoid, care are o rată de morbiditate și mortalitate de 50% și 6% respectiv, PCGE are o rată mult mai joasă de complicații. Prin determinarea ecografică a locului de intrare, abordul cel mai frecvent este localizat pe perețele toracic (86%). Abordurile subcostale ating ca. 12%, (5% din cazuri nu au fost documentate [9]). PCGE s-a soldat cu nici un caz mortal, iar rata complicațiilor a atins doar 2% în studiul lui Meurin [9]. În studiul lui Meurin ș.a., 1999 dintre PCGE efectuate prin abord localizat pe perețele toracic 71% au fost para-apical, 5% parasternal pe stânga, 5% axilar pe stânga, 4% parasternal pe dreapta, 1% posterolateral. Volumul mediu aspirat a fost  $485 \pm 376$  ml (între 7 și 1 900 ml) [9]. Din rata complicațiilor majore (2%) au făcut parte lezarea camerelor, care a necesitat corijare chirurgicală și pneumotorace tratat prin expansionare cu tub (drenare?) toracic. Complicațiile minore au fost pneumotorace neînsemnate și fistulă pleuro-pericardiacă. Pericardiocenteza a eșuat în îndeplinirea indicațiilor terapeutice în 3% din cazuri, care au fost rezolvate chirurgical. Examinând retrospectiv aceste cazuri eșuate în ce privește localizarea lichidului, au fost preponderent cu localizare circumferențiară sau localizate posterior. Cu toate acestea 92% din localizările localizate posterior au fost drenate cu succes prin PCGE. Localizările posterioare ale lichidului circumscris în pericard nu sunt rare la pacienții postoperatori și oferă dificultăți avansate de diagnosticare și tratament. Conform diverselor studii acumulările localizate ating rata între 14,3% și 63,6% și aproape toate din sunt posterioare.

Astfel PCGE trebuie considerată strategia primară de tratament pentru localizările posterioare la fel ca și pentru celelalte [9]. Utilizarea cateterului pericardial în asociere cu PCGE s-a impus prin descreșterea riscului de recidivă a exsudatului pericardial și pacienții tratați prin intermediul acestei metode nu mai au nevoie de obicei de alt tratament adăugător. Durata medie a unei astfel de drenări prelungite a fost 3,2 zile (între 1 și 18 zile) și a fost asociată cu apr. 48% de descreștere a recidivelor (44% în cazul acumulării precoce de lichid și 50% în cazul acumulării tardive de lichid) [9]. Volumul mediu de drenare prin cateter ulterior aspirației primare a fost de 360 ml (între 0 și 2 627 ml). Recidivele au fost mai frecvente în cazurile când pericardiocenteza inițială nu a fost combinată cu drenarea prelungită cu cateter. 21% din pacienții doar cu PCGE inițial și 11% din cei cu drenare prelungită cu cateter au necesitat pericardiocenteză repetată din cauza recidivei [9]. Intervențiile chirurgicale sunt efectuate din ce în ce mai rar și se efectuează primar doar în situații extreme, când Eco CG diagnostică nu poate fi efectuată imediat, când PCGE decompresivă eșuiază, în cazul hematomului intrapericardial, sau pericardiocenteza efectuată primar nu are efectul scontat [9].

Chirurgia pericardului (pericardectomia completă sau parțială; fenestrarea pericardului și evacuarea hematomului intrapericardial) a fost strategia aleasă în 18% din cazuri în studiul lui Tsang, 1999 [9]. Parțial (~51%) chirurgia s-a efectuat în perioada începătoare a studiului când se considera ca pericardiocenteza este un remediu temporar. În celelalte cazuri (~49%) s-a recurs la tratamentul chirurgical pentru ca pericardiocenteza s-a dovedit a fi fără succes.

La supravegherea îndelungată a pacienților (ca. 3,8 ani între 190 zile și 16,4 ani) 2 pacienți (1%) au dezvoltat constricție a pericardului. 7 pacienți (din 208) au decedat la 30 zile după operație din cauza tamponadei care a eșuat din cauza complicațiilor perioperative sau bolilor concomitente [9]. Tsang ș.a., 1999 a raportat că după operațiile de CABG (by pass coronarian) doar un număr neînsemnat (~până la 5%) de pacienți au dezvoltat acumulare de lichid pericardial. Și doar 4% din ei (din aceste 5%) au necesitat pericardiocenteză, restul – 96% s-au rezolvat fără tratament.

Acumularea de lichid hemodinamic important după astfel de operații atinge rata de doar 0,2% [9]. Afară de pericardiocenteza în tratamentul acumulării de lichid în pericard, se folosește și administrarea antiinflamatoarelor nesteroidiene sau a aspirinei.

Antiinflamatoarele nesteroidiene sunt prescrise în cazul sindromului de postpericardiotomie și se folosesc ca terapie adjuvantă la tratamentul exudatului pericardial. Administrarea prednizolonei a scăzut substanțial începând cu anii '80 [9].

La copii însă nu s-a demonstrat eficacitatea tratamentului antiinflamator pentru sindromul postpericardiotomic. Deși Cheung în lucrarea sa evidențiază acțiunea favorabilă a antiinflamatoarelor nesteroidiene asupra acumulării lichidului în pericard [4].

La copii cu vicii congenitale conform datelor Cheung ș.a., 2003 [4] tratamentul conservativ cu restricția aportului de lichide și tratamentul diuretic la pacienții cu lichid în pericard (57%) în cantități mici și moderate s-a soldat cu rezoluția completă la acești pacienți. Tratamentul antiinflamator a fost aplicat la pacienții cu vicii congenitale cu cantități moderate de lichid în cazul când au existat semne de progresie (27%).

Pericardiocenteza, atât prin abord chirurgical cât și percutan ca tratament primar a fost aplicat la 16% din pacienții simptomatici cu lichid în cantități mari [4]. Durata medie de rezoluție a lichidului a fost 8 zile (1 – 394 zile) cu rezoluție completă în circa 83% de cazuri la 4 săptămâni de la diagnosticare [9].

Niva ș.a., 2002 au studiat și demonstrat acțiunea favorabilă a administrării preparatelor antiinflamatoare nesteroidiene în mod preventiv, contribuind la micșorarea gradului de reacție inflamatorie după intervențiile pe cord și ajută la prevenirea și tratarea lichidului pericardial [7].

### Concluzii

Revărsatul pericardic postoperatoriu de cele mai multe ori este o consecință a traumei operatorii, drenare neadecvată a pericardului, admiterea stării de hipocoagulare medicamentoasă, mai rar iatrogenic după înlăturarea electrodului miocardial. Tactica activă de pericardiocenteză cu drenarea cavității pericardului este argumentată.

### Bibliografie

- Alkhulaifi A.M., Speechly-Dick M.E., Swanton R.H., Pattison C.W., Pugsley W.B. The incidence of significant pericardial effusion and tamponade following major aortic root surgery, *J Cardiovasc Surg*, 1996, 37 (4): 385-
- Amrosetti M., Ageno W., Salerno M., Pedretti R.F.E. Postoperative pericardial effusion in patients receiving anticoagulants for deep vein thrombosis after coronary artery bypass graft surgery, *J. Thromb Haemost*, 2005; 3: 2367-8
- Armstrong W., Schilt B., Helper D. Diastolic collaps of teh right ventricle with cardiac tamponade: an echocardiographic study, *Circulation*, 1982; 65: 1491 – 1496
- Cheung EWY, Ho SA, Tang KKY, Chau AKT, Chiu CSW, Cheung YF Pericardial effusion after open heart surgery for congenital heart disease, *Heart*, 2003; 89: 780-783
- Kuvin J.T., Harati N.A., Pandian N.G. et al., Postoperative cardiac tamponade in the modern surgical era, *Ann Thorac Surg.*, 2002; 74: 1148-1153
- Meurin P., Weber H., Renaud N., Larrazet F., Tabet J.Y., Demolis P., Ben A. Evolution of the postoperative pericardial effusion after day 15. The problem of the late tamponade, *Chest*, 2004; 125: 2182 – 2187
- Niva M., Biancari F., Valkama J., Juvonen J., Satta J., Juvonen T. Effects of diclofenac in the prevention of pericardial effusion after coronary bypass surgery. A prospective, randomized study, *J Cardiovasc Surg*, 2002, 43:449
- Pepi M., Muratori M., Barbier P., Pericardial effusion after cardiac surgery: incidence, site, size and hemodynamic consequences, *Br Heart J*, 1994; 72:327 – 331
- Tsang T.S.M., Barnes M.E., Hayes S.N., Freeman W.K., Dearani J.A., Butler S.L.O., Seward J.B. Clinical and electrocardiographic characteristic of significant pericardial effusions following cardiothoracic surgery and outcomes of echo-guided pericardiocentesis for management: Mayo clinic experience, 1979 – 1998, *Chest*, 1999; 116: 322-331
- Weitzman L.B., Tinker W.P., Kronzon I. The incidence and natural history of pericardial effusion after cardiac surgery: an echocardiographic study, *Circulation*, 1983; 69: 506 – 511



## REFERATE GENERALE

### EVOLUȚIA INSUFICIENȚEI MITRALE FUNCȚIONALE DUPĂ PROTEZAREA VALVEI AORTICE

#### EVOLUTION OF FUNCTIONAL MITRAL REGURGITATION AFTER AORTIC VALVE PROSTHESIS

**Sergiu Barnarciu**

*IMSP Spitalul Clinic Republican*

##### Rezumat

Articolul prezintă o trecere în revistă a literaturii referitoare la insuficiența mitrală funcțională asociată abordării chirurgicale a patologiei valvei aortice-problemă actuală din punct de vedere a incidenței acestei patologii concomitent cu patologia valvei aortice fiind pe termen lung un factor independent al letalității. Lucrarea include aspecte etiologice, fiziopatologice, principii contemporane de diagnostic și tratament ,tehnici chirurgicale de corecție în dependență de mecanismul apariției insuficienței mitrale funcționale, elucidând criteriile de depistare a factorilor predictorii a progresării sau regresării insuficienței mitrale.

##### Summary

Article presents the literature review regarding functional mitral regurgitation at the time of aortic valve replacement- actual problem from the point of view incidence in the surgical pathology of aortic valve as long-term independent factor of mortality. Study includes etiological, pathophysiological aspect, modern principles of diagnosis and treatment, surgical techniques, enlightening predictive factors of postoperative mitral regurgitations.

##### Introducere

Gestionarea adecvată a regurgitării mitrale moderate în stenoza severă a valvei aortice la pacienții care vin la înlocuirea valvei aortice rămâne nedefinită. Protezarea de valvă aortică este cea mai frecventă intervenție în chirurgia patologiilor valvulare. Insuficiența mitrală se determină aproximativ la 2/3 dintre pacienții cărora le este planificată protezare valvei aortice. Determinăm insuficiența mitrală funcțională și organică. În ultimul timp insuficiența mitrală funcțională capătă o importanță clinică tot mai mare, fiind tot mai des discutată la congresele și forurile de specialitate, și este determinate de dereglarea structurii și funcției aparatului valvular fără a fi derăglată integritatea cuspelelor valvei mitrale. În acest caz cuspele valvei nu coaptează din cauza dilatării semnificative a inelului fibros și a hipotoniei mușchilor papilari, și un asemenea tip de insuficiență mitrală este numită "relativă" sau "mitralizarea" unei afectări a ventriculului stâng.

Insuficiența mitrală funcțională are un prognostic mai favorabil în comparație cu regurgitare organică după protezarea valvei aortice. În ciuda faptului că insuficiența relativă de valvă mitrală nu este un viciu cardiac în sensul obișnuit al cuvântului, tulburările hemodinamice au același caracter într-o afectare organică.

Insuficiența mitrală funcțională cronică poate fi suficient de lung compensată, dar, în orice caz, aceasta creează o povară suplimentară pentru miocard, crescând probabilitatea de a gravare a insuficienței cardiace, și pe termen lung ducând la

remodelarea cavității VS. Dereglarea structurilor funcționale și anatomice ale valvei mitrale, distribuția spațială a zonelor de hipochinezie a miocardului sunt principalele cauze de regurgitare. Suprasarcină de volum în condițiile miocardului compromis duce la dilatarea cavităților și a inelului fibros, iar progresarea dilatării lui ar putea afecta negativ magnitudinea de regurgitare, adică este pus în aplicare principiul „regurgitarea duce la regurgitare”

Ar trebui corijată insuficiența mitrală simultan cu viciul valvei aortice - e o întrebare discutabilă în cazul pacienților cu regurgitare mitrală moderată (gradul II) sau moderat-severă (gradul III).

Conform literaturii de specialitate din lume, intervenția de ambele valve este asociată cu o mortalitate postoperatorie mai mare (de la 5% la 12,5%), și o rată mai mare a complicațiilor. Pe de altă parte, regurgitare mitrală necorijată poate progresa postoperator, agravând astfel insuficiența cardiacă și micșorând calitatea vieții.

Abordarea chirurgicală a insuficienței mitrale funcționale ar fi putut fi evitată, în prezența unor factori de prognostic regresiei regurgitării mitrale după înlăturarea patologiei aortice. Cu toate acestea, chirurgia combinată bivalvulară poate fi recomandată pacienților cu regurgitare mitrală stabilă, dar semnificativă, sau progresivă. Intervenția de corijare a insuficienței mitrale în același timp cu corijarea patologiei aortice ne aduce la rezultate contradictorii, și în prezent, nu există nici un algoritm clar de tratament pentru insuficiența mitrală funcțională în chirurgia patologiei valvei aortice.

## Fiziopatologie

Severitatea insuficienței mitrale crește în timp în raport cu creșterea gradientului transaortic și atunci când ajunge a fi moderată sau severă, poate contribui la dezvoltarea simptomelor insuficienței cardiace. Insuficiența mitrală se poate agrava prin mai multe mecanisme. În primul rând creșterea presiunii din ventriculul stâng duce la creșterea gradientului de presiune dintre atriul stâng-ventricul stâng, mărindu-se volumul regurgitat prin orificiul atrioventricular stâng. În al doilea rând, supraîncărcarea cronică de presiune remodelează ventriculul stâng, care, la rândul său, promovează deformarea valvei mitrale. În plus, dacă insuficiența mitrală este severă, scade volumul-bătaie, reducând astfel gradientul de presiune aortică, ceea ce face detectarea stenozei aortice mai dificilă - "flux redus, gradient scăzut". Fibrilația atrială, care complică frecvent insuficiența mitrală, poate reduce și mai mult gradientul de presiune aortică. În cele din urmă, insuficiența mitrală severă poate împiedica detectarea disfuncției miocardice subclinice cu păstrarea indicilor de performanță miocardică, cum ar fi scurtarea fracționată și fracția de ejeție a ventriculului stâng.

## Metode de diagnostic

Ecocardiografia bidimensională (2-D), M-mod, Doppler pulsatil și continuu ne permit de a studia indicii de bază pre și post operatori care ar putea influența evoluția insuficienței mitrale așa ca: gradientul presional maximal pe valva aortică, gradientul presional mediu, suprafața de deschidere a valvei aortice și gradul de regurgitare. De asemenea sunt importante măsurările la nivelul cavităților cordului - diametrul telediastolic, telesistolic a ventriculului stâng, masa ventriculului și grosimea pereților, fracția de scurtare și ejeție, dimensiunile atriului stâng, a inelului mitral, a aparatului subvalvular și nivelul de regurgitare mitrală [26].

Coronardiografia preoperatorie permite de a diagnostica leziunile coronariene, în special cele asimptomatice care fiind mai mari de 50% necesită abordare chirurgicală.

**Predictorii evoluției insuficienței mitrale:** Deciziile cu privire la tratamentul chirurgical sunt o provocare deoarece informațiile acumulate până în prezent sunt controversate. Există dovezi că fără intervenție mitrală, numai scăderea gradientului pe valva aortică ar trebui să determine îmbunătățirea imediată în presiunea ventriculară stângă, cu o reducere a insuficienței mitrale. Beneficii suplimentare pot fi obținute în timp, cu o regresie a hipertrofiei ventriculare stângi și supraîncărcării de volum. Evitarea operațiilor suplimentare inutile la acești pacienți poate reduce morbiditatea, mai ales având în vedere sensibilitatea inimii hipertrofiat la ischemie. În ciuda acestor observații, unele grupuri recomandă o abordare agresivă pe valva mitrală. Sprijinirea acestei idei este observația că dubla intervenție pentru operațiile de stenoză aortică și insuficiență mitrală secundară sunt cu risc redus și au rezultate impresionante [12]. Utilizarea terapiei agresive este în continuare susținută de date care arată că insuficiența mitrală concomitentă moderată până la severă, nu se îmbunătățește la jumătate din pacienți și chiar crește într-un subgrup mic de pacienți [13-15]. Un alt studiu a arătat că nici o diferență în supraviețuire, dar protezarea izolată a valvei aortice pentru pacienții cu insuficiență mitrală preoperatorie ce depășește gradul 2 de regurgitare crește posibilitatea dezvoltării insuficienței cardiace congestive și a reintervenției.

Acești autori au identificat mai mulți factori de risc importanți, inclusiv dimensiunea atriului stâng de peste 5 cm, gradientul pe valva aortică mai mic de 60 mm de Hg, și fibrilație atrială [16]. La cealaltă extremă, unii cred că reparare sau înlocuire nu este necesară, cu excepția cazului în care pacienții demonstrează în mod clar insuficiență mitrală severă. Mai multe rapoarte au documentat impact minim asupra morbidității pe termen lung, atunci când nu există nici o intervenție pe valva mitrală [1, 17-19].

Alte rapoarte recente au inclus pacienți cu patologie mixtă mitrală, sau bypass coronarian concomitent [20]. Acești factori ar putea complica interpretarea de schimbare a insuficienței mitrale în populația cu protezare aortică izolată. În cazul pacienților cu boli structurale de valva mitrală, în general, se știe că gradul de a beneficia de protezare aortică izolată este limitat, și nu sunt incluși în studiul de față. Într-o încercare de a oferi informații pentru luarea deciziei chirurgicale, analiza curentă a identificat mai multe caracteristici care au fost independent asociate cu modificări ale insuficienței mitrale:

Dimensiunile atriului stâng. Analiza noastră subliniază importanța dimensiunii atriului stâng ca un predictor al insuficienței mitrale postoperatorii. Extinderea atrială stângă este o schimbare cronică și nu este doar un marker artificial de cronicizare a bolii, dar este de asemenea foarte corelat cu fibrilație atrială și vârsta înaintată, și este un predictor important de deces postoperator [22]. Insuficiență cardiacă congestivă. Pacienții care prezintă insuficiență cardiacă congestivă se bucură de soluționare mai mare a insuficienței mitrale. Desemnarea unui pacient ca având insuficiență cardiacă congestivă în acest studiu implică prezența simptomelor de insuficiență (retenția de lichide), în ultimele 2 săptămâni preoperator, așa cum este definită de către Societatea de Chirurgie Toracică [2]. Aici apare întrebarea ce induce insuficiență cardiacă, stenoza aortică sau insuficiența mitrală? Mecanismul de cauzalitate este important pentru îngrijirea chirurgicală a acestor pacienți. Acest studiu susține ultimul factor, ceea ce înseamnă că se poate aștepta la o ameliorare mai mare a insuficienței mitrale la pacienții care se prezintă cu retenție de lichide prin efectuarea doar a protezării aortice. Insuficiența mitrală la pacienții cu ICC-ar părea să fie datorată, cel puțin în parte substanțială, stenozei aortice avansate. În plus, managementul lichidian preoperator pentru insuficiența mitrală nu poate fi optimizat la pacienții cu stenoza aortică cum ar fi pentru un pacient cu ICC, dar fără stenoza aortică. Soluționarea imediată a IM este probabil nu numai din cauza, scăderii gradientului, dar, de asemenea, de reducerea de fluide prin modularea intraoperatorie a presiunilor intravasculare și hemoconcentrării pe by-passul cardiopulmonar. Fibrilație atrială. Deși, nu în mod specific, identificat ca fiind un predictor independent, relația dintre această afecțiune și dimensiunea atriului stâng, ICC, și vârstă sunt de remarcat. Pacienții cu fibrilație atrială au mai puține șanse de a avea o micșorare a IM după protezare valvei aortice separate.

Insuficiență aortică. Pacienții cu insuficiență aortică au avut în perioada post-operatorie un grad de insuficiență mitrală mai mare decât ar fi fost de așteptat. Mecanismul care duce la această relație este neclar. De asemenea, este posibil ca la pacienții cu stenoza aortică simptomatică a fost subestimată insuficiența aortică datorită unei combinații de utilizare a angiotensinei-inhibitorii enzimei de conversie și diuretice.

În cazul în care IA subestimată este rezolvată împreună cu stenoza aortică, o îmbunătățire notabilă a severității IM la acești pacienți poate fi observată.

gradientul maximal la valva aortică mai mic de 65 mmHg, gradientul mediu mai mic de 45 mm Hg, fracția de ejeție mai mică de 40% în combinație cu factorii descriși mai sus deasemenea sunt predictorii a creșterii insuficienței mitrale postoperatorii și trebuie luați în calcul pentru o abordare mai agresivă a acestei patologii.

### Metode de tratament

Remodelarea ventriculului stâng observată după protezarea valvei aortice, poate induce schimbarea gradului de regurgitare mitrală în perioada postoperatorie. Cu toate acestea, în prezent nu se cunoaște modul în care insuficiența mitrală ușoară sau severă afectează rezultatele precoce și tardive a tratamentului chirurgical a valvei aortice. Studiul „mitralizării” în patologia aortică în scopuri de diagnostic și pronostic este o provocare actuală. Încă în 1983, Alain Carpentier a propus metoda cunoscută în toată lumea ca „abordarea funcțională” a corecției chirurgicale a patologiei valvei mitrale. Principala diferență între abordarea propusă este conservarea și restaurarea funcției valvei mitrale, și nu a anatomiei. În majoritatea cazurilor, chirurgii au tendința de a finaliza orice reconstrucție cu inel de suport, în conformitate cu principiile stabilite de fondatorul reconstrucției valvei mitrale A. Carpentier. Reducerea dimensiunii inelului și creșterea suprafeței de coaptare duc la închiderea mai bună a cuspelelor și dispariția regurgitării. Inele de suport sunt rigide, semi-rigide și flexibile. În prezent o mare popularitate capătă inelele de suport cu curbe anatomico-fiziologice (Geo-Form). Alegerea inelului de suport sau a anuloplastiei cu sutura pentru repararea insuficienței mitrale funcționale rămâne a fi o problemă controversată.

Pe scară largă sunt utilizate așa-numitele metode de reconstrucție posterioară de valvă mitrală, cele mai cunoscute dintre care sunt oferite de J. Kay, G. Wooley, D. Cooley, G. Reed. Toate tehnicile de mai sus au ca scop reducerea perimetrului inelului

fibros mitral. Pentru corecția insuficienței mitrale relative pe larg sunt folosite intervențiile asupra structurilor subvalvulare, cum ar fi metode de scurtarea corzilor sau îndepărtarea de corzi secundare. Nu cu mult timp în urmă a fost dezvoltată o nouă abordare chirurgicală pentru corecția insuficienței mitrale, așa numita metoda de apropierea mușchilor papilari cu buclă din Gore-Tex. Varietate metodelor de corecție chirurgicală a insuficienței mitrale funcționale indică dificultatea prezentă în restabilirea funcției normale a valvei. Fiecare metoda are avantajele și dezavantajele sale, așa ca nu este de mirare lipsa de consens cu privire la utilizarea unei sau a altei metode.

### Concluzii

În concluzie, rezultatele acestui studiu sprijină o abordare conservatoare, la pacienții care se prezintă pentru corecția de stenoza aortică, care demonstrează regurgitare funcțională. La pacienții cu predominarea stenozei aortice insuficiența mitrală funcțională de gradele II-III poate fi neglijată în lipsa predictorilor predispozanți insuficienței mitrale. Operațiile pe valva mitrală pot fi evitate, în esență, în toate cazurile de regurgitare ușoară. Anuloplastia mitrală sau înlocuirea este justificată la pacienții cu regurgitare severă. În insuficiența mitrală de gradul III în combinație cu dilatare marcantă a inelului mitral, dilatare a ventriculului stâng și micșorarea fracției de ejeție a miocardului corijarea insuficienței mitrale este necesară. Insuficiența mitrală de gradul II și mai mare în prezența insuficienței aortice necesită a fi corijată, deoarece necătând la rezultate precoce bune, pe termen lung ea progresează fiind un factor independent al letalității. Atât implantarea inelelor de suport cât și anuloplastia cu suturi sunt pe larg folosite. Implicarea la aparatul subvalvular necesită studiere.

Chirurgia reconstructivă a valvei mitrale concomitent cu tratamentul chirurgical a patologiei aortice demonstrează rezultate bune în perioada precoce și stabile pe termen lung.

Prin urmare, toate eforturile trebuie să se facă pentru a identifica preoperatorie etiologia insuficienței mitrale, astfel că intervențiile chirurgicale inutile să se poată evita.

### Bibliografie

1. Absil B, Dagenais F, Mathieu P, et al. Does moderate mitral regurgitation impact early or mid-term clinical outcome in patients undergoing isolated aortic valve replacement for aortic stenosis? *Eur J Cardiothorac Surg* 2003;24:217-222.
2. Adams PB, Otto CM. Lack of improvement in coexisting mitral regurgitation after relief of valvular aortic stenosis *Am J Cardiol* 1990;66:105-107.
3. Arom KV, Nicoloff DM, Kersten TE, Northrup 3rd WF, Lindsay WG, Emery RW. Ten-year follow-up study of patients who had double valve replacement with the St. Jude Medical prosthesis *J Thorac Cardiovasc Surg* 1989;98:1008-1015.
4. Blackstone EH, Cosgrove DM, Jamieson WR, et al. Prosthesis size and long-term survival after aortic valve replacement *J Thorac Cardiovasc Surg* 2003;126:783-796.
5. Blais C, Dumesnil JG, Baillet R, Simard S, Doyle D, Pibarot P. Impact of valve prosthesis-patient mismatch on short-term mortality after aortic valve replacement *Circulation* 2003;108:983-988.
6. Brasch AV, Khan SS, DeRobertis MA, Kong JH, Chiu J, Siegel RJ. Change in mitral regurgitation severity after aortic valve replacement for aortic stenosis *Am J Cardiol* 2000;85:1271-1274.
7. Bridges CR, O'Brien SM, Cleveland JC, et al. Association between indices of prosthesis internal orifice size and operative mortality after isolated aortic valve replacement *J Thorac Cardiovasc Surg* 2007;133:1012-1021.
8. Capps SB, Elkins RC, Fronk DM. Body surface area as a predictor of aortic and pulmonary valve diameter *J Thorac Cardiovasc Surg* 2000;119:975-982.
9. Christakis GT, Buth KJ, Goldman BS, et al. Inaccurate and misleading valve sizing: a proposed standard for valve size nomenclature *Ann Thorac Surg* 1998;66:1198-1203.
10. Christenson JT, Jordan B, Bloch A, Schmuziger M. Should a regurgitant mitral valve be replaced simultaneously with a stenotic aortic valve? *Texas Heart Inst J* 2000;27:350-355.
11. Eynden FV, Bouchard D, El-Hamamsy I, et al. Effect of aortic valve replacement for aortic stenosis on severity of mitral regurgitation *Ann Thorac Surg* 2007;83:1279-1284.
12. Harpole Jr DH, Gall Jr SA, Wolfe WG, Rankin JS, Jones RH. Effects of valve replacement on ventricular mechanics in mitral regurgitation and aortic stenosis *Ann Thorac Surg* 1996;62:756-761.
13. Harris KM, Malenka DJ, Haney MF, et al. Improvement in mitral regurgitation after aortic valve replacement *Am J Cardiol* 1997;80:741-745.
14. Hedeker D. A mixed-effects multinomial logistic regression model *Statist Med* 2003;22:1433-1446.
15. Heinle SK, Hall SA, Brickner ME, Willett DL, Grayburn PA. Comparison of vena contracta width by multiplane transesophageal echocardiography with quantitative Doppler assessment of mitral regurgitation *Am J Cardiol* 1998;81:175-179.

16. Lang RM, Bierig M, Devereux RB, et al. Recommendations for chamber quantification: a report from the American Society of Echocardiography's Guidelines and Standards Committee and the Chamber Quantification Writing Group, developed in conjunction with the European Association of Echocardiography, a branch of the European Society of Cardiology *J Am Soc Echocardiogr* 2005;18:1440-1463.
17. Medalion B, Blackstone EH, Lytle BW, White J, Arnold JH, Cosgrove DM. Aortic valve replacement: is valve size important? *J Thorac Cardiovasc Surg* 2000;119:963-974.
18. Moazami N, Diodato, MD, Moon MR, et al. Does functional mitral regurgitation improve with isolated aortic valve replacement? *J Cardiac Surg* 2004;19:444-448.
19. Reed D, Abbott RD, Smucker ML, Kaul S. Prediction of outcome after mitral valve replacement in patients with symptomatic chronic mitral regurgitation. The importance of left atrial size. *Circulation* 1991;84:23-34.
20. Roberts BJ, Grayburn PA. Color flow imaging of the vena contracta in mitral regurgitation: technical considerations *J Am Soc Echocardiogr* 2003;16:1002-1006.
21. Rosenhek R, Binder T, Maurer G, Baumgartner H. Normal values for Doppler echocardiographic assessment of heart valve prostheses *J Am Soc Echocardiogr* 2003;16:1116-1127.
22. Ruel M, Kapila V, Price J, Kulik A, Burwash IG, Mesana TG. Natural history and predictors of outcome in patients with concomitant functional mitral regurgitation at the time of aortic valve replacement *Circulation* 2006;114:1541-1546.
23. Society of Thoracic Surgeons Adult Cardiac Database Specifications for vendors and PGS sites—version 2.52. [http://www.ctsnet.org/file/rptDataSpecifications252\\_1\\_ForVendorsPGS.pdf](http://www.ctsnet.org/file/rptDataSpecifications252_1_ForVendorsPGS.pdf) 2000 Accessed: April 9, 2004.
24. Tunick PA, Gindea A, Kronzon I. Effect of aortic valve replacement for aortic stenosis on severity of mitral regurgitation *Am J Cardiol* 1990;65:1219-1221.
25. Wong DR, Agnihotri AK, Hung JW, et al. Long-term survival after surgical revascularization for moderate ischemic mitral regurgitation *Ann Thorac Surg* 2005;80:570-577.
26. Zoghbi WA, Enriquez-Sarano M, Foster E, et al. Recommendations for evaluation of the severity of native valvular regurgitation with two-dimensional and Doppler echocardiography *J Am Soc Echocardiogr* 2003;16:777-802.

## PROTECȚIA MIocardULUI IN CHIRURGIA CARDIACĂ: ISTORICUL SI PERSPECTIVELE

### MYOCARDIAL PROTECTION IN CARDIAC SURGERY: PAST AND PERSPECTIVES

**P. Borș , S. Barnaciuc, V. Corcea, Iu. Guzman , L. Maniuc, Gh. Manolache, V. Moscalu, E. Vârlan**

*IMSP Spitalul Clinic Republican*

#### Rezumat

De la începuturile chirurgiei cardiace în anii 50 ai secolului trecut au fost propuse mai multe metode de protecție a miocardului în timpul operațiilor. În prezent cardioplegia hiperkalemică a devenit standartul de aur, asigurând oprirea rapidă și reversibilă a inimii prin mecanismul de depolarizare.

Conceptul progresist de stop polarizant al inimii oferă posibilități noi în protecția miocardului. La nivelul studiilor experimentale s-a dovedit că mai mulți produși farmacologici au capacitatea de a induce acest stop.

În acest studiu se discută posibilitatea diferitor agenți și potențialul lor clinic în chirurgia cardiacă, se trece în revistă istoricul și etapele de evoluție a cardioplegiei în perspectiva noilor metodici progresiste.

#### Summary

Since the start of cardiac surgery in the 1950s, multiple techniques have been used to protect the heart during the operations. The current gold standard is hyperkalemic cardioplegia that induce a rapid depolarized arrest that is readily reversible.

A new concept of polarized arrest may provide a improved myocardial protection. Many pharmacological agents have been shown in experimental studies to have the ability to induce a polarized arrest.

In this review the agents are discussed in terms of their clinical potential and perspective to be used in cardiac surgery. A history of myocardial protection is presented in perspective of new methods.

#### Introducere

Chirurgia cardiacă necesită o inimă oprită și relaxată cu un câmp operatoriu uscat de sânge. Metoda cea mai simplă de asigurare a acestor condiții este inducerea ischemiei globale cardiace cu clamparea aortei și asigurarea circulației sistemice

cu circulație extracorporeală. Metodele de protecție a miocardului în timpul ischemiei induse sunt în continuă evaluare. Până în prezent rămâne actuală întrebarea : care sunt limitele maximale în timp pentru o ischemie globală cardiacă și care este metoda de protecție cea mai sigură.

### Istoricul metodelor de protecție miocardică în chirurgie

În timpul primei operații pe inimă deschisă în 1952 a fost utilizată hipotermia sistemică la 28°C cu stop circulator de scurtă durată (41). La acea epocă era bine cunoscut faptul că hipotermia diminuează necesitățile organelor în consumul de oxigen. Progresul tehnic în circulația extracorporeală, Gibbon, 54 (31, 17) a asigurat perfuzia de durată al organelor vitale, protecția miocardului pe o perioadă de ischemie prelungită rămânând o problemă nesoluționată care a cauzat o mortalitate excesivă a pacienților de până la 60 % (17,22, 33, 36,37). Chirurgii s-au poticnit de fenomenul numit ulterior „stone heart” care reprezintă o contractură ireversibilă a miocardului în rezultatul ischemiei depășite (37,38). În scopul soluționării acestei probleme dezastruoase pentru chirurgia cardiacă Melrose et al, 55 (42) au propus conceptul de „elective reversible cardiac arrest” care presupunea perfuzia intracoronariană a unei soluții de K în concentrația de 77 mmol/l. Terminul „cardioplegia” a apărut mai târziu (16). Acest stop farmacologic provoacă o depolarizare a membranei celulare, blocând potențialul de acțiune. În rezultat obținem un stop cardiac în diastolă. Fenomenul este reversibil odată cu spălarea soluției hipercalcemice. Ulterior s-a observat că concentrația sporită a ionilor de K<sup>+</sup> provoacă necroză în focar a miocardului cauzând decesul bolnavilor (3, 8, 9). Datorită acestui fapt metoda a fost abandonată pe o perioadă de aproximativ de 20 ani. În acest interval au fost propuse diferite metode de protecție a miocardului în timpul ischemiei induse: perfuzia coronariană intermitentă sau constantă, fibrilația miocardului indusă electric, hipotermia profundă locală și sistemică (8,10, 17, 26, 39). Ca efect, rezultatele în chirurgia cardiacă au fost ameliorate cu scăderea mortalității globale până la 10-20% (44).

Conceptul protecției farmacologice a miocardului propus de Melrose (42) a fost reactualizat și dezvoltat în special de chirurgii din Germania care au început să folosească pe larg soluția cardioplegică propusă de Bretschneider (10, 11). Această soluție cu o concentrație optimizată de K<sup>+</sup>, cu concentrația diminuată de Na<sup>+</sup>, cu adaos de procaină, lipsită de Ca<sup>++</sup>, cu proprietăți de tampon în echilibrul acido-bazic avea proprietatea de a induce și a păstra stopul cardiac prin menținerea depolarizării membranei celulare (10). Folosirea soluției propuse s-a soldat rapid cu rezultate spectaculare și a căpătat o răspândire largă (9, 17, 33, 36,37). Efectul benefic se datorează în special conținutului de K<sup>+</sup> în soluție care asigură un stop cardiac de durată, ușor reversibil și fără necroze de focar al miocardului – efect deletoriu din cauza căruia principiul propus de Melrose și coautori de protecție farmacologică a miocardului a fost abandonat pe o perioadă de 20 de ani (16). Rezultatele obținute au fost publicate pe larg de Bretschneider în 1975 (11).

Spre sfârșitul anilor 70 soluțiile cardioplegice cristaloidice au căpătat o răspândire largă (8, 9, 33, 36). Au fost propuse diferite soluții în special în SUA și Marea Britanie. Ele variau după numărul de componente și concentrația lor, păstrând principiul de bază – protecția miocardului în anoxia indusă prin stop cardiac farmacologic, indus de concentrațiile sporite de K<sup>+</sup> (11, 33, 34).

O popularitate deosebită a căpătat soluția propusă la spitalul St-Thomas din Londra de biochimistul David Hearse și chirurgul Mark Brambridge (33, 34). Această soluție se caracterizează prin optimizarea concentrației a componentelor în special al K<sup>+</sup> de la 20 mmol/l în soluția N 1 care servește la

inducerea stopului cardiac până la 16 mmol/l în soluția N 2, folosită la menținerea membranei depolarizate. Concentrația Mg<sup>++</sup> se ridică în soluție până la 16 mmol/l cu o concentrație normală de Ca<sup>++</sup> ionizat. Soluția cristaloidă Saint Thomas a fost utilizată pentru prima dată în anul 1975 și a căpătat o largă răspândire în lume (8, 44). Studiile ulterioare s-au bazat pe modificarea concentrației sau adaosul a diferitor componente cu scopul unei protecții ideale a miocardului (4, 7, 12, 15, 44). Modificările propuse la soluția inițială St. Thomas variau de la o clinică la alta (44). În majoritatea lor ele erau empirice, păstrând principiul de bază al protecției miocardice propus de Melrose și implementat de Hearse și Brambridge și nu au contribuit substanțial la progresul cardioplegiei.

O etapă nouă în domeniul vizat a fost marcată prin studiile grupului Backberg, care a propus folosirea sângelui nativ în soluția cardioplegică ca protector universal (13). Mediul sangvin este cel mai adaptat diluant al soluției cardioplegice datorită proprietăților sale naturale: presiunea onco-osmotică, proprietățile de tampon, viscozitatea etc. (13, 19).

În prezent cardioplegia sangvină cu adaos de K<sup>+</sup> și Mg<sup>++</sup> este cea mai răspândită (37, 44). Modificările propuse diferă de la o echipă chirurgicală la alta și se deosebesc prin regimul de temperatură: soluție normotermică sau moderat hipotermică, prin raportul cantitativ sânge-soluție cristaloidă, prin concentrația sau adaosul de diferiți componente (4, 8-10, 12-15, 22).

### Perspective noi în protecția miocardului în timpul operațiilor cardiace

Stopul cardiac indus cu folosirea soluțiilor hipercalcemice cristaloidice sau cu adaos de sânge în prezent rămâne standardul de aur folosit în chirurgia cardiacă (25, 26). Hipercaliemia provoacă oprirea inimii prin modificarea potențialului membranei celulare care devine pozitivă, depolarizată față de normal – stop cardiac prin depolarizare. El se obține rapid, asigură o paralizie a cordului eficace cu un consum redus de oxigen. Aceste sunt condițiile optime pentru a opera o inimă deschisă (14,17, 29, 33, 37, 39).

Necesitatea de a efectua corecții chirurgicale sofisticate la un contingent de bolnavi imaturi sau trecuți de vârsta de 80 de ani cere perfecționarea continuă a metodei de protecție a miocardului. Teoretic stopul cardiac și menținerea artificială a paraliziei cardiace pot fi obținute prin diferite modalități acționând asupra procesului specific de excitație-contrație a inimii. Sunt mai multe mecanisme ionice care pot fi influențate prin folosirea a diferitor agenți farmacologici în scopul de a provoca stopul cardiac. Prin acțiunea lor ei se divizează în două categorii (16):

1. agenții care acționează la nivelul canalelor sodice inhibând activitatea lor prin inducerea depolarizării și prevenirea apariției potențialului de activitate (soluția hipercalcemică) sau prin inducerea hiperpolarizării - polarizării (adenozină sau lidocaină, procaină, esmolol).
2. agenții care cauzează inhibiția mecanismelor de activare a Ca<sup>++</sup> blocând contracția miocitelor prin hipocalcemie (diltiazem, verapamil, esmolol, concentrații mărite de Ca<sup>++</sup>).

Teoretic este posibilă o acțiune mixtă: blocarea potențialului de activare și a contracției miocitare care se asigură prin blocada directă a sodiului și a canalelor de calciu (19-21, 23, 24,28).

Hipercaliemia extracelulară aduce la depolarizarea potențialului membranei celulare stabilind un nou echilibru în dependență de concentrația  $K^+$  în soluție. O hipercaliemie excesivă se soldează cu necroza de focar miocardială, fapt care a contribuit la abandonarea metodei propuse de Melrose pe o perioadă de aproximativ 20 de ani. Odată cu acumularea experienței s-a găsit concentrația optimală de  $K^+$  care asigură un stop cardiac predictibil și ușor reversibil. Soluțiile cardioplegice cristaloide au început să fie pe larg folosite (17, 29, 33). Ele asigură o protecție cardiacă satisfăcătoare pe o perioadă de timp limitată până la trei ore, au o toxicitate redusă, dar nu asigură o protecție perfectă la cerințele unei chirurgii tot mai sofisticate (14, 17). La elaborarea noilor metode de cardioplegie se ține cont de următoarele imperative:

1. stopul cardiac trebuie să fie rapid și în faza diastolei;
2. protecția miocardului pe o perioadă de timp prelungită trebuie să evite efectele adverse ale reperfuziei;
3. repriza contracțiilor cardiace trebuie să fie predictibilă și rapidă;
4. soluția folosită se cere să fie de o toxicitate minimală pentru inimă și organele interne.

Elaborarea noilor metode de protecție miocardială propune o alternativă principală metodei de depolarizare prin hipercaliemie, utilizată pe larg în prezent (27). Se propune obținerea stopului cardiac prin metoda de hiperpolarizare sau polarizare prin intermediul agenților specifici care au proprietatea de a păstra potențialul membranei cu schimbări minimale (1, 32, 43). Efectul scontat este de a reduce la maximum consumul de energie în timpul anoxiei induse și o protecție celulară sporită. Stopul cardiac cu potențialul restant al membranei în limitele fiziologice asigură perturbări minimale în balanța ionică, fapt care contribuie la rândul său la protecția celulară și limitarea consumului de energie (15, 30).

Datele preliminare au demonstrat că protecția miocardului în stopul prin hiperpolarizare cu folosirea aprikalinei, pinacidilului și nicorandilului are proprietatea de a proteja funcția endotelială în comparație cu cardioplegia tradițională hiperkalemică cu efect depolarizant (32, 34, 35, 46). Aceste date preliminare sunt contestate de alți autori care au arătat că folosirea agenților farmacologici sus-numiți necesită o doză excesivă pentru a obține stopul cardiac și se soldează cu o incidență înaltă de aritmii postischemice (40). Folosirea unui alt agent farmacologic – a adenozei pentru protecția miocardului în stop hiperpolarizant este evaluat în studii experimentale (1, 45). În experiența clinică adenoza a fost utilizată exclusiv ca aditiv la soluția hiperkalemică și nu a căpătat o răspândire largă din cauza rezultatelor puțin convingătoare (21, 30, 43).

Concentrațiile sporite de lidocaină și procaină în soluțiile cardioplegice a fost inițial propusă în soluțiile lui Bretschneider și Kirsch (11, 39). Ulterior s-a arătat că concentrațiile înalte de lidocaină și procaină de 1-20 mmol/l aduce la efecte nocive în special inotropism diminuat (33). Acumularea excesivă a lidocainei în circulația periferică alterează funcția organelor în special al rinichilor (47). Studiile ulterioare s-au axat pe folosirea combinată a preparatelor, evitându-se astfel efectele nedorite în rezultatul concentrației excesive a unuia sau altuia agent farmacologic. Combinația adenozină+lidocaină folosită în scopul stopului cardiac în hiperpolarizare s-a dovedit promițătoare, asigurând un stop rapid și o protecție a

miocardului fiabilă (24, 45). Se studiază cu preponderență concentrația preparatelor în soluții (48).

O altă perspectivă este implementarea soluțiilor în care agentul farmacologic de bază este din grupa inhibitorilor de calciu. Au fost tentative de a utiliza soluții cardioplegice cu conținutul 0 de  $Ca^{++}$  și proprietatea de a induce un stop cardiac în diastolă. Propunerea a fost abandonată din cauza pericolului efectului paradoxal de calciu și ale schimbărilor ischemice ireversibile (18). Folosirea  $Mg^{++}$  și a inhibitorilor de calciu (verapamil, diltiazem, nifedepin) s-a dovedit a fi cu mai multă perspectivă. Acești agenți farmacologici au proprietatea de a opri inima în polarizare, dar folosirea lor în monoterapie aduce la un efect negativ inotrop de durată (20). În prezent  $Mg^{++}$  și inhibitorii de calciu au dovedit efectul lor protector, dar în practica clinică se folosesc numai ca aditiv la soluțiile hipercalemice (12, 22, 48).

Un interes deosebit în perspectivă îl are folosirea preparatelor cu o acțiune mixtă, simultană la diferite niveluri ale mecanismului de activare ionică (blocada directă și simultană a canalelor de  $Na^+$  și  $Ca^{++}$ ). În acest scop este testat esmololul - un b1 blocator cardioselectiv cu o acțiune ultra scurtă. Inițial el a fost utilizat în chirurgia cardiacă pentru a obține o bradicardie dirijată în scopul reducerii consumului de oxigen (7). În studiile experimentale s-a arătat că concentrațiile sporite de esmolol (1 mmol/l) induce un stop cardiac rapid în diastolă și poate fi folosit ca agent cardioplegic (6). Deng et al., 2006; Fallouh et al., 2008 au demonstrat că esmololul în concentrații milimolare inhibă canalele de  $Ca$  și  $Na$ , provocând un stop polarizant în diastolă (23, 28).

În studiile recente se pledează pentru folosirea mixtă a adenozei și esmololului în concentrații reduse (2, 19, 23). S-au obținut rezultate promițătoare în protecția miocardului pe o perioadă de timp îndelungată (24). La momentul de față această combinație pare a fi cea mai eficientă printre soluțiile cardioplegice polarizante (16).

## Concluzie

De la începuturile chirurgiei cardiace în a.a. 50 a devenit o certitudine că protecția miocardului în timpul anoxiei chirurgicale este capitală pentru succesul operator. Au fost necesare 25 de ani până la elaborarea unei metode de consensus care presupune folosirea calciului extracelular în cantități moderate în soluțiile cardioplegice, asigurând o protecție satisfăcătoare a miocardului. Metodica este ușor reproductibilă, limitează efectele nocive ale reperfuziei și permite o restabilire predictibilă a contracțiilor cardiace. Această tehnică asigură stopul cardiac în fază de depolarizare cu schimbări minimale în celula miocardului. Pe parcursul a următorilor 30 de ani metoda a fost perfecționată în permanență. În prezent standardul de aur în protecția miocardului a devenit soluția hipercalemică diluată în sânge nativ și folosită de preferință în normotermie. În dependență de preferințele echipelor chirurgicale la soluție se adaugă diferiți agenți protectori ca aditivi la soluția hipercalemică de bază. Deosebit de popular a devenit folosirea magneziului în aceste scopuri.

Cardioplegia contemporană asigură o protecție a miocardului satisfăcătoare, dar pe o durată de timp limitată. Necesitatea de a opera cardiopatiile tot mai sofisticate la un contingent de pacienți tot mai vârstnici sau nou-născuți înaintea cerinței și mai înalte pentru protecția miocardului.

Metodica de stop cardiac în depolarizare cu folosirea soluțiilor hipercalemice riscă să fie depășită cu timpul, odată cu elaborarea de concepte noi în materia vizată.

Teoretic există o mulțime de agenți farmacologici care pot acționa asupra diferitor verigi în mecanismul de excitație-contrație a cordului asigurând stopul lui și paralizia ulterioară pe o perioadă de timp necesară pentru intervenția chirurgicală.

## Bibliografie

- Alexeev A., A.Jovanovici, J.Lopez, A.Terzic. Adenosine slows the rate of K<sup>+</sup> induced membrane depolarization in ventricular cardiomyocytes: Possible implication in hiperkalemic cardioplegia. *J Mol Cell Cardiol*, 28 (6)(1996), pp. 1193-1202;
- Arlock P., B. Wohlfart, T. Sjoberg, S. Sleen. The negativ inotropic effect of esmolol on isolated cardiac muscle *Scand Cardiovasc J*, 39(4)(2005), pp. 250-254;
- Ascione R., M. Caputo, W. Gomes et al. Myocardial injury in hypertrophic hearts of patients undergoing aortic valve surgery using cold or warm blood cardioplegia. *Eur J Cardiothorac Surg*, 21(3)(2002), pp.440-446;
- Baldeman, K.Schwartz, J. Aidrich, A.Khan. Cardioplegic arrest of the myocardium with calcium blocking agents. *JCardiovasc Pharmacol*, 19(1)(1992), pp. 1-9;
- Bers D. Cardiac excitation-contraction coupling. *Nature*, 415(6868)(2002), pp. 198-2005;
- Bessho R., D.Chambers. Myocardial protection with oxygenated esmolol cardioplegia during prolonged normothermic ischemia in the rat. *J Thorac Cardiovasc Surg*, 124(2)(2002), pp.340-351;
- Boldt J., C.Brosch, A.Lehmann, S.Sutner, F.lsgro. The prophylactic use of the beta-bloker esmolol in combination with phosphodiesterase III inhibitor enoximone in elderly cardiac-surgery patients. *Anesth Analg*, 99(4)(2004), pp.1009-1017;
- Brainbridge M., J.Chayen, L.Bitensky et al. Cold cardioplegia or continous coronary perfuzion? Report on preliminary clinical experience as assessed cytochemically. *J Thorac Cardiovasc Surg*, (6)(1977), pp. 900-908;
- Breisblatt W., K.Stein, C. Volf et al. Acute myocardial dysfunction and recovery: A commun occurrence after coronary bypass surgery. *J Am Coll Cardiol*, 15(6)(1990), pp. 1261-1289;
- Bretschneider H. Survival time and recuperative time of the heart in normothermia and hypothermia. *Verh Disch Ges Kreislauforsch*, 30(1964), pp. 11-34;
- Bretschneider H., G. Hubner, D. Knoll et al. Myocardial rezistance and tolerance to ischemia. Physiological and biochemical basis. *J Cardiovasc Surg*, 16(3)(1975), pp.241-260;
- Brown P., J. Holland, G. Parenteau, R.Clark. Magnesium ion is benefical in hypothermic crystalloid cardioplegia. *Ann Thorac Surg*, 51(3)(1991), pp.359-366;
- Buckberg G., B.Allen, F.Beyersdorf. Blood cardioplegic strategies during adult cardiac operations. H.Piper, C.J.Preusse (Eds). *Ischemia-reperfusion in cardiac surgery*, Kluwer Academic Publishers, AA Dordrecht (1993), pp.181-227;
- Caputo M., K.Santo, D.Gienni et al. Warm-blood cardioplegia with low or hight Mg for coronary bypass surgery, a randomized trial. *Eur. J Cardiovasc Surg* 2001, Sept 40(3):722-729;
- Chakraborti S., T.Chakraborti, M. Mandal et al. Protective role of magnezium in cardiovascular disease: A review. *Mol Cell Biochem*, 238(1-2)(2002), pp. 163-179;
- Chambers D., H.Fallouh. Cardioplegia and cardiac surgery: Pharmalogical arrest and cardioaprotection during global ischemia and reperfusion. *Pharma Col and Therapies v 127*, July 2010, pp.41-52;
- Chambers D. Aortic stenosis. *Bmj*, 330(7495)(2005), pp.801-802;
- Chapman R., J.Tunstal. The calcium paradox of the heart. *Prog Biophys Mol Biol*, 50(2)(1987), pp.67-96;
- Chambers A. et al. Cardioplegia by polarized arrest: Experimental studies with potential for clinical application. *Eur J Heart Faillure Suppl*, 8(2)(2009), p. 149;
- Christakis G., S.Fremes, R.Weisel et al. Diltiazem cardioplegia. A balance of risk and benefit. *J Thorac Cardiovasc Surg*, 91(5)(1986), pp.647-661;
- Cohen G. et al. Phase 2 studies of adenosine cardioplegia. *Circulation*, 98(Suppl)(1998), pp. II225-233;
- Jong J. Cardioplegia and calcium antagonist: A review. *Ann Thorac Surg*, 42(5)(1986), pp.593-598;
- Deng C., S.Lin, W.Zhang et al. Esmolol inhibit Na<sup>+</sup> current in rat ventricular myocytes. *Methods Find Exp Clin Pharmacol*, 28(10)(2006), pp. 697-702;
- Dobson G., M. Jones. Adenosine and lidocain: A new concept in nondepolarizing surgical myocardial arrest, protection, and preservation. *J Thorac Cardiovasc Surg*, 127(3)(2004), pp.794-805;
- Durandy Y. Pediatric myocardial protection. *Curr Opin Cardiol*. 2008 Mar; 23(2):85-90;
- Downey J., M.Cohen. Why do we still not have cardioprotective drugs? *Circ J*, 73(7)(2009), pp.1171-1177;
- Ede M., J.Ye, L.Gregorash, R. Summers et al. Beyond hypercalemia: beta-bloker-induced cardiac arrest for normothermic cardiac operations. *Ann Thorac Surg*, 63(3)(1997), pp.721-727;
- Fallouh H., L. McLatchie, S.Bardswell et al. Myocardial arrest by esmolol: Negative inotropy induced by calcium and sodium channel blockade. *J Moll Cell Cardiol*, 44(2008), pp. S49-S50;
- Follette D., D.Muder, J.Maloney, G.Backberg. Advantages of blood cardioplegia over continous coronary perfusion or intermittent eischemia. Experimental and clinical study. *J Thorac Cardiovasc Surg*, 76(5)(1978), pp.604-619;
- Fremes S., S.Levy, G.Christakis et al. Phase 1 human trial of adenosine-potassium cardioplegia. *Circulation*, 94 (9 Suppl)(1996), pp. II370-II375;
- Gibbon J. Application of a mechanical heart and lung apparatus to cardiac surgery. *Minn Med*, 37(3)(1954), pp.3F-13F;
- He G., C.Yang. Superiority of hyperpolarizing to depolarizing cardioplegia in protection of coronary endothelial function. *J Thorac Cardiovasc Surg*, 114(4)(1997), pp. 643-650;
- Hearse D., M.Braimbridge, P.Junge. Protection of the ischemic myocardium: cardioplegia Raven Press, New York (1981);
- Hearse D., K. O' Brien, M. Braimbridge. Protection of the myocardium during ischemic arrest. Dose-reponse curves for procaine and lignocaine in cardioplegic solutions. *J Thorac Cardiovasc Surg*, 81(6)(1981), pp.873-879;
- Hosoda H., M. Sunamori, A.Suzuki. H. Effect of pinacidil on rat hearts undergoing hypotermic cardioplegia. *Ann Thorac Surg*, 58(6)(1994), pp.1631-1636;
- Junge P., D.Hearse, D.Feuervray et al. The St-Thomas hospital cardioplegic solution; A characterization in two species. *Scand J Thorac cardiovasc Surg Suppl*, 30(1981), pp.1-28;
- Karthik S., A.Grayson, A.Oo, B.Fabri. A survey of current myocardial protection practices during coronary artery bypass grafting. *Ann R Coll Surg Engl*, 86(6)(2004), pp.413-415;
- Katz A., M. Tada. The stone heart: A challenge to the biochemist *Am J Cardiol*, 29(4)(1972), pp578-580;
- Kirsch U., G. Rodewald, P.Kalmar. Induced ischemic arrest. Clinical experience with cardioplegia in open heart surgery. *J Thorac Cardiovasc Surg*, 63(1)(1972), pp. 121-130;
- Lawton J., J.Harrington, C.Allen et al. Myocardial protection with pinacidil cardioplegia in the blood perfused heart. *Ann Thorac Surg*, 61(6)(1966), pp. 1680-1688;
- Lewis F., M.Taufic. Closure of atrial septal defect with the aid of hypothermia; experimental accomplisement and the report of one successful case *Surgery*, 33(1)(1953), pp.52-59;
- Melrose D., B.Dreyer, H.Bentall, J.Baker. Effective cardiac arrest. *Lancet*, 269(6879)(1955), pp.21-22;
- Mentzer R. et al. Adenosine myocardial protection: Preliminary results of a phase II clinical trial. *Ann Surg*, 229(5)(1999), pp.643-649;
- Robinson L., G.Schwarz, D.Godart et al. Myocardial protection for acquired heart disease surgery: Results of a national survey. *Ann Thorac Surg*, 59(2)(1995), pp.361-372;
- Sloots K., J.Vinten, G.Dobson. Warm nondepolarizing adenosine and lidocaine cardioplegia: continous vs intermittent delivery. *J Thorac Cardiovasc Surg*, 133(5)(2007), pp. 1171-1178;
- Snabaitis A., M.Shattock, D.Chambers. Comparison of polarized and depolarized arrest in the izolated rat heart for long term preservation. *Circulation*, 96(9)(1997), pp.3148-3156;
- Thompson P., K.Melmon, J. Richardson et al. Lidocaine pharmacokinetics in advanced heart faillure, liver disease, and renal faillure in humans. *Ann Intern Med*, 78(4)(1973), pp.499-508;
- Yamaguchi S., G.Watanabe, S.Tomita, S.Tabata. Lidocaine-magnesium blood cardioplegia was equivalent to potassium blood cardioplegia in left ventricular function of canine heart. *Interact Cardiovasc Thorac Surg*, 6(2)(2007), pp.172-176.

# DILATAREA PERCUTANĂ CU BALON A VALVEI AORTICE ÎN STENOZA AORTICĂ CONGENITALĂ

## PERCUTANEOUS BALLOON AORTIC VALVE DILATATION IN CONGENITAL AORTIC STENOSIS

**Iloa Cucu**

*IMSP Spitalul Clinic Republican*

### Rezumat

Angioplastia cu balon este o metodă relativ sigură și eficientă în tratamentul stenozelor valvulare congenitale a VAO. Se efectuează cu succes la toate categoriile de vârstă. Este o metodă cu reușită imediată care permite ocolirea intervenției chirurgicale pe cord. Deși sunt prezente complicațiile, angioplastia cu balon are o valoare importantă în tratamentul stenozei congenitale VAO la copii nou-născuți și sugari.

### Summary

Ballon angioplasty represents a relatively safe and effective method in aortic stenosis treatment. It is successfully applied to patients of different ages. It is a method that gives immediate results, which allows avoiding surgical involvement, with the exceptions of some complications. Ballon angioplasty plays an important role in this pathology treatment. Although complications are present, balloon angioplasty is an important value in treatment in treatment of congenital stenosis of the aortic valve in newborn babies and infants.

### Introducere

Stenoza aortică valvulară este una din cele mai grave anomalii a cordului. Incidența acestui viciu la nou-născuți cu malformații cardiace congenitale (MCC) este de 5-6%. Raportul bărbați/femei 4:1. Pentru prima dată dilatarea percutană cu balon în stenoza aortică a fost efectuată de Z. Lababidi în noiembrie 1982 la un copil de 8 ani. În ultimii ani această metodă se folosește pe larg în practica centrilor cardiocirurgicale din lume. Perfecționarea ingineriei materialelor compozite, a cunoștințelor despre fiziologia MCC și a manevrelor intervenționale a dus la o revoluție în tratamentul patologiei cardiace cu deplasarea centrului de greutate spre metodele miniinvasive de tratament al adulților și copiilor, oferind posibilitatea tratamentului modern chiar și la neonatali, fără a-i supune unui risc major [5]. În cazurile selectate stenoza congenitală a valvei aortice la moment își are rezolvarea strict miniinvasivă, fără a solicita circulația extracorporală și sternotomia. Aplicarea ei în tratamentul pacienților necesită evidența caracteristicilor clinice, anatomice și hemodinamice. Valvuloplastia cu balon în stenozele aortice este indicată în următoarele cazuri:

1. pacienților cu gradient transvalvular peste 70mmHg (conform examenului Doppler), lipsa insuficienței VAO;
2. pacienților cu gradient de la 50 până la 70 mmHg și cu semne ECG de hipertrofie a ventriculului stâng, insuficiența VAO gr. I;
3. prezența gradientului transvalvular de la 30 până la 70mmHg, micșorarea funcției contractile a miocardului VS, insuficiența circulatorie, insuficiența VAO gr. I;
4. în patologii asociate;

Inițial se utiliza cateter cu balon aplicabil în angioplastia arterelor periferice și a stenozei arterei pulmonare.

Diametrul primelor dispozitive era de 12mm, apoi se foloseau baloane de 20mm în diametru și 40mm în lungime. Timpul expandării balonului au încercat să-l mărească până la 60sec. numai dacă: tensiunea sistemică nu scădea mai puțin de 60mmHg, nu apărea subdenivelarea segmentului ST, dereglări de ritm și stări presincope. De obicei timpul de compresie era de la 30sec. până la 120sec. presiunea de 4-6 atmosfere [24]. Pentru pacienții cu dimensiuni mari a inelului fibros se aplica sistemul din 2 baloane cu expandare unimomentană, precum și balon din 2 segmente cu diametrul de 15mm și 20mm [22].

În prezent se folosesc mai multe metode de valvuloplastii în stenoza VAO – cateter cu balon unistratificat cu dimensiuni fixe externe a elementului de lucru. Acest rezervor nu se extinde și acționează asupra structurilor valvulare numai deplin expandat și nu are impact treptat asupra valvei.

### Anatomia

În tratamentul pacienților cu stenoza aortică deosebit de important este cunoașterea anatomiei valvulare și a structurilor subvalvulare. Gradul de îngroșare și pierderea elasticității cuspelor diferă. Severitatea de fuziune la comisuri și numărul lor este diferit și depinde de particularitățile anatomice a valvei:

- unicuspidă - valva aortică în cupolă;
- bicuspidă - fuziune congenitală a ambelor comisuri;
- tricuspida - cu valvule inegale, comisuri fuzionate parțial cât și inel hipoplazic.

La nou-născuți uneori se determină displazia cuspelor VAO (valva aortică), calcinoza nu este caracteristică pentru copii. În majoritatea cazurilor prezentă dilatarea poststenotică a aortei ascendente, lungimea ei depinde de severitatea obstrucției valvulare. Hipertrofia miocardului VS (ventriculul stâng) este direct proporțională cu severitatea stenozei VAO.



## Clinica și diagnosticul

Clinica și starea generală a pacienților depind de gradul dereglărilor hemodinamice. Ca rezultat al obstrucției, VS realizează o presiune sistolică mai mare, formând un gradient de presiune între VS și aortă (tabelul 1). Mecanismul compensator de bază, în stenoza VAo, este lucrul sporit a VS, ca consecință crește presiunea ventriculară sistolică care poate ajunge până la 200-300 mmHg. Din această cauză debitul cardiac, volum bătaie și presiunea sistolică în aortă timp îndelungat rămân în limitele normei. Acest fapt determină clinica asimptomatică la pacienții cu gradul de stenoză VAo moderată și pronunțată.

Tabelul 1

Gradul de stenoza	Gradientul transvalvular VS/ Ao
moderat	> 50 mmHg
pronunțat	50-80 mmHg
sever	< 80 Hg

- stenoza Ao moderată frecvent asimptomatică, depistarea patologiei se bazează pe datele de echocardiografie și la auscultație;
- stenoza Ao pronunțată – prezentă dispnee, fatigabilitate, sau angina pectorală;
- stenoza Ao severă – limitarea capacității de efort, oboseală rapidă, cianoza periferică, amețeli, sincope, angină pectorală.

În studiul efectuat, starea generală a copiilor până la 1 an era satisfăcătoare[1]. Auscultativ – suflu mezosistolic fuziform, Zg II normal. ECG s-a depistat hipertrofia și suprasolicitarea VS, la unii pacienți se determina subdenivelarea segmentului ST în V5-V6. Radiologic – vârful inimii rotunjit, dilatarea Ao ascendente. Cea mai informativă metodă de diagnostic pentru acest viciu este ECHO CG – unde se vizualizează mase echodense în zona VAo, mișcări de separare limitat, se determină gradientul de presiune între VS și Aortă, gradul de regurgitare a valvei, numărul cuspelelor.

Cateterismul cardiac și angiocardiografia efectuate direct înainte de valvuloplastie ne permite să obținem caracteristici de diagnostic directe ce definesc indicațiile absolute pentru dilatare cu balon:

- gradul de stenoză a valvei;
- forma anatomică;
- regurgitarea valvei.

Astfel, în baza analizei datelor clinice și paraclinice ECG, ECHO CG, R-grafia cutiei toracice, angiografiei se stabilește diagnosticul corect și se determină indicațiile absolute pentru efectuarea dilatării cu balon a stenozei VAo.

## Rezultatele clinice postdilatare

### Imediate

Luând în considerație specificitatea de vârstă a maladiei evaluarea pacienților se împarte în două grupe.

Prima grupă: la copiii cu vârsta mai mare de 1 an, gradientul sistolic între VS și Ao a scăzut de la 118,4 +/- 35,5 până la 35,1 +/- 22,6 mmHg; presiunea sistolică în VS a scăzut de la 194,2 +/- 34,8 până la 144,4 +/- 29,2 mmHg; presiunea sistolică în Ao de la 94,1 +/- 18,7 s-a mărit până la 117,1 +/- 21,2 mmHg. În timpul procedurii mărirea presiunii în Ao este un semn pozitiv-indirect a valvuloplastiei.

A doua grupă: include copii până la 1 an cu stenoză aortică critică număr de 76 copii[2]. Se caracterizează prin simptomatică gravă și stare generală critică. Ca rezultat al procedurii gradientul VS și Ao s-a micșorat de la 161,2 +/- 18,4 până la 130,6 +/- 12,5 mmHg, presiunea diastolică în VS s-a micșorat de la 18,6 +/- 4,2 până la 14,1 +/- 3,5 mmHg.

În acest studiu s-au evaluat rezultatele valvuloplastiei cu balon la pacienții cu VAo bicuspidă și tricuspida. Diferența semnificativă nu s-a determinat, ceea ce ne demonstrează eficacitatea acestei proceduri la copii cu valva aortică bicuspidă. De asemenea s-a efectuat analiza rezultatelor valvuloplastiei în hipoplazia inelului fibros a VAo. La așa pacienți gradientul între VS și Ao este semnificativ mai mare comparativ cu stenoza aortică valvulară. În acest lot de copii procedura a permis de a micșora valoarea gradientului până la 60%.

În unele cazuri la copii până la 1 an din cauza particularităților de vârstă (elasticitatea sporită a cuspelelor), utilizarea cateterului cu balon diametrul căruia este cu 1-2mm mai mic decât diametrul inelului fibros nu a fost eficientă. Astfel pentru obținerea rezultatului s-a utilizat cateter cu balon cu diametrul egal cu cel al inelului fibros. Valvuloplastia a fost efectivă la toți 28 de pacienți[2,3]. Gradientul transvalvular s-a micșorat de la 74,7 +/- 19,6 până la 20,7 +/- 7,8 mmHg. Insuficiența valvulară de gr.II la 2 pacienți (7,1%).

Un interes deosebit prezintă pacienții cu patologii asociate. S-a implementat în practică dilatarea unimomentană a stenozei VAo și coarctatiei de aortă la 7 pacienți cu vârsta între 4 zile și 10 ani [1]. La un copil în stare critică cu fracția de ejeție 17%, stenoza VAo critică și canal arterial permeabil (CAP), unimomentan a fost efectuată dilatarea stenozei valvulare și embolizarea CAP cu spirală Gianturco[2]. Un alt caz – viciu combinat stenoza critică valvulară Ao cu stenoza critică valvulară AP (artera pulmonară). La acest pacient tratamentul a fost efectuat în 2 etape: I – dilatare cu balon a VAP;

### II- dilatarea VAo.

Rezultatul postintervențional – presiunea sistolică transvalvulară a VAP a fost micșorat de la 90 mmHg până la 20 mmHg, gradientul transvalvular între VAo și VS de la 82 mmHg până la 36 mmHg. Generalizând rezultatele, putem constata, că valvuloplastia unimomentană cu balon o putem folosi ca metodă de tratament în patologii asociate cu stenoza VAo.

### Tardive

Rezultatele de lungă durată au fost evaluate la 224 de pacienți în timp de la 6 luni până la 12 ani:

- 174 pacienți I- lot;
- 50 pacienți II-lot.

Rezultat foarte bun a fost considerat - pacientul fără acuze, gradientul transvalvular nu mai mult de 50% decât cel inițial și nu mai mare de 50 mmHg.

Rezultat satisfăcător s-a considerat la pacient ce prezintă fatigabilitatea la efort fizic mediu. ECG determină hipertrofia părților stângi a cordului, ECHO CG gradientul transvalvular a variat între 50 până la 70 mmHg, insuficiența VAo de gr II. Rezultat nesatisfăcător s-a considerat atunci când gradientul transvalvular mai mare de 70 mmHg, insuficiența VAo gr. III-IV.

În conformitate cu criteriile enumerate sunt rezultate tabelul N2

Tabelul 2

REZULTAT	LOT-1	LOT-2
bun	98(56,3%)	36(72,0%)
satisfăcător	44(25,3%)	10(20,0%)
nesatisfăcător	32(18,4%)	4(8,0%)

Astfel analiza rezultatelor îndepărtate în valvuloplastia cu balon a VAo ne-a demonstrat că este o metodă de înaltă eficiență în deosebi la copiii până la 1 an. Micșorarea gradientului cu 50% la pacienții cu stenoza VAo severe este un rezultat adecvat în prima etapă a tratamentului.

### Complicații

Cele mai frecvente complicații în timpul valvuloplastiei cu balon sunt: insuficiența valvei Ao și tromboza arterei femurale

- insuficiența VAo;
- tromboza ileo-femorală;
- lezarea arterei iliace;
- insuficiența acută a VS;
- hemopericard cu tamponada cordului;
- lezarea arterelor coronariene;
- endocardita postintervențională;
- insuficiența cardiacă acută.

Un pacient de 14 ani a decedat din cauza lezării intimei arterei coronariene. La doi copii de 7 și 12 ani pe fondalul insuficienței cardiace acute s-a dezvoltat endocardita bacteriană. În ciuda desfășurării terapiei intensive starea acestor pacienți se agrava progresiv, ce a necesitat intervenție chirurgicală de urgență. Ambii pacienți au decedat în timpul protezării VAo după 6 și 2,5 luni după dilatare cu balon. Un copil a decedat din cauza trombozei ascendente pe Ao abdominală. La acest pacient a fost depistată hipoplazia marcată a sistemului arterial membrelor inferioare. S-a mai constatat un deces în urma poziționării incorecte a ghidului care fiind direcționat în VAo a fost introdus în artera coronară provocând spasmul acesteia, insuficiența coronariană acută, deces. Astfel letalitatea în I-lot a fost de 1,2% , lotul -II 3,3 %.

### Discuții

Evaluarea rezultatelor imediate și tardive a valvuloplastiei cu balon a stenozei congenitale aVAo, conform publicațiilor de peste hotare ne demonstrează eficacitatea acestei metode, cu rata de complicații relative scăzută [2, 3, 5,6,9,11,12,13,14]. H.Rozenfeld și coautorii [14] au efectuat analiza rezultatelor angioplastiei cu balon la un lot mare de pacienți în 23 de centre cardiocirurgicale. Au fost evaluate rezultatele a 630 de valvuloplastii la 606 de pacienți. Vârsta medie a pacienților 6,8 ani (de la 1 an până la 8).

Cele mai mari dificultăți apar la copiii până la 1 an în timpul cateterizării VS și expandării balonului. În literatura de specialitate sunt propuse diferite metode pentru a evita aceste complicații. Astfel în calitate de acces, în timpul procedurii la nou-născuți și sugari, s-a propus de a utiliza artera jugulară

comună dreapta, caracteristicile anatomice cărea ușurează efectuarea dilatării cu balon [5,6]. Însă dificultatea acestei metode este embolia gazoasă a creierului și tromboza arterei jugulare dreapta. Ultimul timp accesul se efectuează prin artera femurală dreapta, se utilizează catetere cu diametrul 3F(frânci).

Rata complicațiilor la pacienții până la 1 an este mai mare, decât la copiii de peste 1 an [2,3,4,5]. Incidența complicațiilor variază între 40-65%. Cel mai des se afectează aorta ascendentă, cuspele valvulare și VS în timpul cateterizării sau în rezultatul utilizării cateterului cu balon cu diametrul mare. Manipulările intracardiace și expandarea cu balon se pot complica și cu dereglări de ritm [4,7,8]. Cel mai des apare : fibrilație ventriculară, extrasistole ventriculare, tahicardie supraventriculară. Tromboza arterei femurale apare mai des la pacienții până la 1 an [1,8,11,12,13], frecvența variază de la 30 până la 60%, la maturi nu mai mult de 3% [5,6,7,9,10,12,13]. Pe lângă toate problemele legate de valvuloplastia cu balon la pacienții până la 1 an, în studiile contemporane se discută despre eficacitatea acestei metode la pacienții maturi cu stenoza critică a VAo. Rezultatele obținute de S. Sandhu și coautorii [9] prezintă eficacitatea valvuloplastiei cu balon la pacienții maturi. Analiza a fost efectuată pe un lot de 15 pacienți vârsta de la 16 până la 24 de ani. Diametrul inelului fibrosa VAo variază de la 18 până la 30mm. Diametrul mare a motivat folosirea metodei cu 2 baloane concomitent la 12 pacienți(80%). La 3(20%) pacienți dilatarea s-a efectuat cu 1 balon.

La 3 pacienți dilatarea s-a efectuat repetat. Gradientul transvalvular de vârf s-a micșorat cu 55%( de la 73+/-5,8 pînă la 35+/-mmHg). Presiunea sistolică în VS s-a micșorat de la 179+/- 7,5 până la 147+/-6,5mmHg. La 2 pacienți s-a efectuat protezarea VAo. Insuficiența VAo de gr I s-a instalat la 4 pacienți, la 2 de gr II.

În final putem face concluzie că valvuloplastia cu balon la 80% p. maturi este eficace și poate fi metoda de alegere la această categorie de bolnavi. P. Moore și coautorii [8] de asemenea denotă eficacitatea înaltă a procedurii. În ciuda problemelor existente, în alegerea metodei de tratament a stenozei critice congenitale VAo, nu putem nega rolul valvuloplastiei cu balon.

### Concluzii

- Valvuloplastia cu balon este o metodă eficace, relativ sigură în tratamentul stenozei congenitale VAo.
- Angioplastia cu succes, efectuată la copii până la 1 an și la pacienții în vârstă, demonstrează eficacitatea metodei date de tratament la toate categoriile de vârstă.
- Angioplastia reduce disconfortul intervenției pe cord, micșorând numărul de zile petrecute de către pacient în spital.
- Valvuloplastia putem efectua atât la valva bicuspidă cât și tricuspidă.
- Perfecționarea ingineriei materialelor, a tehnicii de intervenție permite micșorarea la minimum a complicațiilor și obținerea unor rezultate de durată acceptabile.

### Bibliografie

1. Aleкян Б. Г., Бондарев Ю.И., Ильин В.Н. и др. Опыт баллонных дилатаций при врожденном клапанном и подклапанном стенозах аорты // Грудная и серд.-сосуд. хир.-1996.-nr 1- С.121-126.
2. Aleкян Б.Г., Петросян Ю.С., Гарибян В.А. и др. Эндovasкулярная хирургия при лечении врожденных пороков сердца// Анналы хир.-1996.-nr. 3-с.54-63.
3. Бураковский В. И., Бокерия Л. А. Сердечно-сосудистая хирургия. Медицина, 1989.

4. Alekyan B.G., Petrosyan Y. S., Coulson J.C. et al. Right sub scapular artery catheterization for balloon valvuloplasty of critical aortic stenosis in infants // Amer.J. Cardiol.-1995.- Vol. 76.
5. Fischer D.R., Etedgui J.A., Park S.C. et al. Carotid artery approach for balloon dilatation of aortic valve stenosis in the neonate: A preliminary report // J.Amer. Coll. Cardiol. -1990.- Vol. 15.
6. Justo R. N., McCrindle B. W. et al. Aortic valve regurgitation after surgical versus percutaneous balloon valvotomy for congenital aortic valve stenosis // Amer. J. Cardiol.- 1996.-Vol.77, Nr.15.
7. Lababidi Z., Weinhaus I., Stroecle H. J., Walls J. T. Transluminal balloon dilatation for discrete subaortic stenosis // Amer. J. Cardiol. – 1987.- vol.58.
8. Moore P., Egito E., Mowwrey H. et al. Midterm results of balloon dilatation of congenital aortic stenosis: predictors of success // J. Amer. Coll. Cardiol. -1996.-Vol. 27, nr 5.
9. Sandhu S., Lloyd T. R., Crowley D. C. Effectiveness of balloon valvuloplasty in the young adult with congenital aortic stenosis // Cathet. Cardiovasc. Diagn.-1999.- Vol. 36, Nr2.
10. Mechmeche R., Cherif A., Sassi R. et al. Immediate and mid-term results of balloon valvuloplasty in congenital aortic stenosis. Ten case reports. // Tunis Med.- 2002.- Vol. 80.
11. Benito B. Transluminal dilatation of critical aortic stenosis and coarctation of a newborn infant aorta // Ann. Esp. Pediatr.-2003- Vol. Nr 53.
12. Peuster M., Fink c., Schoof S. et al. //Catheter Cardiovasc. Interv. – 2003.- Vol. 56.
13. Cowley C.G., Dietrich M., Mosca R. S. et al. Balloon valvuloplasty versus transventricular dilatation for neonatal critical aortic stenosis // Amer. J. Cardiol. – 2002.-Vol. 87.
14. Rozenfeld H.M., Landzberg M.J. et al. Balloon aortic valvuloplasty in the young adult with congenital aortic stenosis // Ibid.-1999.-Vol.73, Nr15.

## ASPECTE ISTORICE ÎN DEZVOLTAREA SERVICIULUI DE CIRCULAȚIE EXTRACORPORALĂ ÎN REPUBLICA MOLDOVA

### HISTORICAL DEVELOPMENT ISSUES IN EXTRACORPOREAL CIRCULATION SERVICE IN MOLDOVA

**Gh. Manolache, G. Țurcanu, E. Vârlan, Iu. Guzman, L. Maniuc, I. Matcovschi, A. Bortnov**

*IMSP Spitalul Clinic Republican*

Primul om de știință care a stat la baza dezvoltării aparatului de circulație extracorporală (CEC) a fost ilustrul savant S. Briuhonenco, care în anii 1926 – 1928, pentru prima dată a construit un aparat de CEC sub denumire de „aftogector”.

Primele operații cu CEC pe „inimă deschisă”, în experimente pe animale au fost efectuate în 1928 – 1929 de chirurgul N.N Terebinschii.

Prima operație pe cord în condiții de CEC a fost efectuată cu succes în clinică în anul 1953 de G.Gibbon, iar în URSS de către marele chirurg A.A.Vișnevschii în anul 1957.

Dezvoltarea utilajului și tehnicii de circulație extracorporală în timpul de față au contribuit la dezvoltarea progresivă a uneia dintre cele mai frumoase domenii ale medicinei – chirurgia cardiacă. Astfel, la ziua de astăzi, circulația extracorporală dă posibilitate cardiocirurgilor să-și manifeste măiestria și profesionalismul efectuând o gamă foarte largă de operații pe „cord deschis” incluzând și transplantul cardiac.

În Republica Moldova, pentru prima dată s-a început implementarea circulației extracorporale în experimente pe animale în anii 1977 – 1979 de către medicii cardiocirurghi Gh. Manolache și G. Țurcanu sub conducerea șefului de catedră a chirurgiei facultative dr. în medicină, conferențiar universitar Boris Golea. Implementarea circulației extracorporale în clinică a avut loc în anul 1980, odată cu efectuarea primelor trei operații pe cord de către echipa specializată din Moscova de la Institutul de Chirurgie Cardiovasculară „A.N.Baculev” în frunte cu profesorul G.A.Cosaci și inginerul perfuziolog A. N. Sitalo, care a făcut unele modificări ale aparatului CEC „ИСЛ - 4” adaptându-l pentru utilizare în clinică. Organizatorii serviciului de perfuziologie și primii medici cardiocirurghi, care au stat la baza formării și dezvoltării circulației extracorporale în Repu-

blica Moldova din 1980 până în 1991 au fost: Gh.Manolache, dr. în medicină, șeful secției chirurgia viciilor cardiace dobândite, G.Țurcanu, medic cardiocirurg și L.Maniuc, șefului secției chirurgia malformațiilor cardiace congenitale.

Pe parcursul perioadei descrise, atât în experimente pe animale cât și după implementarea circulației extracorporale în clinică, s-au folosit diferite tipuri de oxigenatoare: cu discuri rotabile înclinate „ИСЛ - 2”; cu bule pentru utilizare de mai multe ori „ ИСЛ - 4 și 5”; cu bule de o singură folosință „Optefelo”, „Polistan” și „Dideco”, cu trecere la oxigenatoare cu membrană. În ziua de astăzi există o gamă largă de oxigenatoare cu fibre „Terumo”, „Medtronic” „Sorin” ș.a. atât pentru mături cât și pentru copii cu un volum foarte mic de încărcare (priming).



**Liviu Maniuc (stînga), Gheorghe Manolache (dreapta)**

Din 1992 până în anul 1996 serviciul de perfuziologie a fost condus de medicii perfuziologi A.Bortnov și E. Cataman.

Începând cu anii 1995 – 1996 au fost încadrați tinerii specialiști Eugen Vârlan și Igor Matcovschi, formând un serviciu perfuziologic în cadrul secției anestezie și terapie intensivă cardiocirurgicală a SCR.



**Medicii perfuziologi, Alexandr Bortnov (stînga),  
Eugen Virlan (dreapta)**



**Medic perfuziolog, Elena Cataman**

După formarea în anul 2003 a Centrului Științifico-Practic de Chirurgie Cardiovasculară, de la 02.01.2004 serviciul perfuziologic s-a reorganizat în laboratorul de perfuziologie.

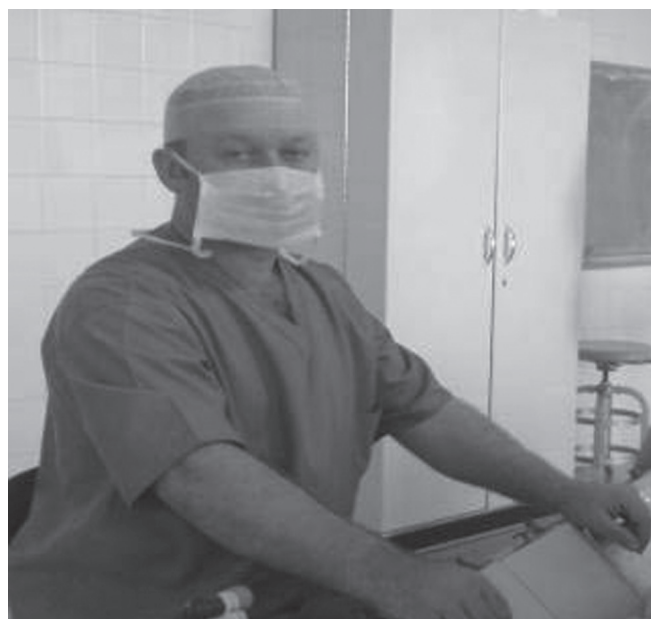După fuzionarea Centrului cu IMSP Spitalul Clinic Republican, Laboratorul de perfuziologie a fost reorganizat în serviciu de perfuziologie, structură păstrată până în prezent.

Astăzi serviciul este amplasat la etajul 14 al Spitalului Clinic Republican în blocul de operații. În serviciu activează 3 medici – perfuziologi: Eugen Vârlan, medic coordonator, categoria superioară, Iu. Guzman, medic perfuziolog, categoria superioară, dr. în medicină, Ionela Bulat, medic perfuziolog categoria întâi și 2 asistente medicale: Angela Muntean, asistentă medicală coordonatoare, categoria superioară, Domnica Molceanov, asistentă medicală.



**(Medicii perfuziologi Ionela Bulat (stînga), dr.med.Iurie Guzman  
(centru), Eugen Virlan (dreapta))**

Serviciul perfuziologic este prezentat și în cadrul Spitalului Internațional „Medpark” unde activează Igor Matcovschi, medic perfuziolog categoria întâi.



**Medic perfuziolog, Igor Matcovschi**

Pe parcursul anilor 1987 – 2012 au fost efectuate operații pe cord deschis în condiții de circulație extracorporală, la circa 6000 de pacienți, de la copiii cu greutate de 5 kg până la pacienți adulți cu diverse patologii cardiovasculare. De către medicul perfuziolog coordonator E. Vârlan au fost elaborate și introduse în clinică standardele de perfuzie pentru toate patologiiile cardiace congenitale și dobândite în dependență de greutatea și vârsta pacientului, de asemenea s-a implementat metoda de ultrafiltrație modificată. Dotarea cu echipament și experiența profesională a personalului permite efectuarea practică a unei game largi de procedee cunoscute în tehnologiile extracorporale, inclusiv circulație extracorporală cu pompa centrifugală.

Unul din principalele obiective în circulația extracorporală este asigurarea protecției miocardului pe perioada clamării aortice în timpul operației. În acest context în serviciu au fost implementate și dezvoltate metode moderne de protecție a miocardului. La început în acest scop se practica scăderea temperaturii (hipotermia) corpului și a inimii și infuzia de soluții cristaloide pe bază de potasiu. Ulterior, după o serie de cercetări efectuate de colectivul serviciului de cardiocirurgie și perfuziologie a fost implementată metoda combinată cristaloide – sangvină de protecție a cordului. Peste 3000 de operații cu rezultate bune au confirmat eficacitatea metodei. Aprobarea rezultatelor cercetărilor s-a finisat cu susținerea tezei de doctor în medicină a dlui A. Bortnov, medic chirurg perfuziolog.

Din anul 2009 s-a trecut la o metodă de protecție a inimii prin cardioplegie caldă sangvină considerată mai fiziologică. Revizuirea regimului de temperatură concomitent cu introducerea acestei cardioplegii au permis atenuarea complicațiilor post CEC. Efectele imediate și de durată sunt în proces de cercetare. Colectivul participă la un studiu complex cu tema „Principii de protecție fiziologică a miocardului în operațiile cu CEC”. În serviciul de perfuziologie se menține un mediu

adekvat pentru procesul clinic cu participări la instruire și formare continuă, congrese și conferințe naționale și internaționale pe specialitate, stagii în centrele performante de peste hotare, conlucrări de parteneriat cu colegii din Italia, SUA, Germania, Rusia, Croația, Israel. Rezultatele activității clinice și de cercetare ale perfuziologilor din republica Moldova sunt reflectate în numeroase publicații științifice.

Planurile de dezvoltare pe viitorul apropiat al serviciului de perfuziologie sunt direct legate de blocul chirurgical performant al Spitalului Clinic Republican, aflat în construcție. Acesta va fi înzestrat cu utilaj și consumabile necesare pentru toată gama tehnologiilor extracorporale atât în condiții de terapie intensivă și în sălile de operație (reinfuzia sângelui autolog al pacientului cu aparatul „Cell Saver”, aplicarea dispozitivelor de suport circulator cu contrapulsator, „ventricul asist device” cu pompă centrifugală), cât și în condițiile secției de profil (hemodializă și hemofiltrarea continuă, hemofereza, plasmofereza, etc). Serviciul de perfuziologie corespunde tuturor cerințelor internaționale, este un serviciu de înaltă performanță și se află în continuă dezvoltare, implementând în clinică toate metodele noi din cele mai prestigioase centre de cardiocirurgie din Europa.

## ISTORICUL CHIRURGIEI CARDIOVASCULARE ÎN REPUBLICA MOLDOVA

### HISTORY OF CARDIOVASCULAR SURGERY IN REPUBLIC OF MOLDOVA

**Gheorghe Manolache**

*dr. în medicină IMSP Spitalul Clinic Republican*



În anul 1880 marele savant-chirurg cu renume mondial Theodor Billroth (1829-1894; Viena) spunea: „Chirurgul care dorește să fie respectat de colegii săi nu va îndrăzni niciodată să aplice vreo sutură pe inimă.” Însă nu peste mult timp chirurgia cardiovasculară a devenit o disciplină separată, care se dezvoltă foarte vertiginos.

Realizările științei medicale din prima jumătate a secolului al XX-lea, înregistrate atât în sfera disciplinelor

Theodor Billroth în teatrul anatomic fundamentale, cât și a celor clinice, au oferit posibilitatea de a preciza diagnosticul morfofuncțional cu o corecție anatomică radicală în majoritatea patologiilor chirurgicale, printre care și malformațiile cardiace congenitale. Ca rezultat, în anul 1944 a fost fundamentată o nouă disciplină clinică - chirurgia cardiovasculară. Prima anastomoză vasculară intersistemică (între arterele subclaviculară și pulmonară stângă) a fost efectuată, la propunerea cardiologului H. Taussig, în anul 1944, de către chirurgul A. Blalock, la un copil cu tetralogia Fallot. Mai apoi au urmat o serie de încercări de a lichida defectul septal interatrial pe inimă lucrând (R. Cohn, 1946; Murray, 1948; Sondergaard, 1952; Crafoord, 1953), dar fără succes.

Un eveniment important a fost înregistrat la 2 septembrie 1952, când F. John Lewis de la universitatea din Minnesota (SUA), pentru prima dată a închis cu succes un defect septal

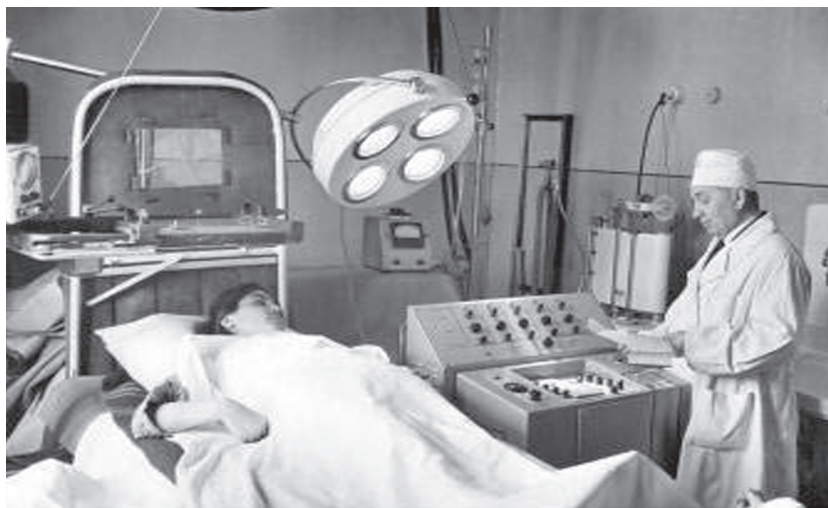
atrial pe inimă lucrând. Apoi peste 8 luni, în anul 1953, John Gibbon, după o perioadă de studii experimentale de 20 de ani, a rezolvat chirurgical 4 copii (prima operație a fost efectuată la 6 mai), utilizând pentru prima oară circulația extracorporeală, cu un aparat realizat personal, dar numai cu un caz de supraviețuire a pacientului.

Întemeietorul chirurgiei cardiovasculare pe inimă deschisă este recunoscut C.Walton Lillehei din Minneapolis (SUA), care, în anul 1954, a realizat cu succes o serie de operații în malformațiile cardiace congenitale la copil, folosind circulația extracorporeală încrucișată de la părinte la copil (ulterior aplicând eficace aparatul de circulație extracorporeală). Rezultatele sale au fost publicate pentru prima dată în jurnalul „Surgery”, sub denumirea „The direct vision intracardiac correction of congenital anomalies by controled cross-circulation: results in thirty-two patients with VSD, tetralogy of Fallot, and atrioventricular communis defects”. Prin urmare, corecția chirurgicală a malformațiilor cardiace congenitale a stat la baza apariției chirurgiei cardiovasculare moderne.

C.W.Lillehei afirma că personal cunoaște doar o singură operație, care se poate solda cu o mortalitate de 200%, riscului egal pentru viață fiind supus atât copilul, cât și părintele, la circulația sangvină a căruia era unit copilul.



Profesorul Nicolae Anestiadi



Profesorul Nicolae Anestiadi examinează un pacient

La 20 noiembrie 1961 (doar peste 7 ani după prima operație cu circulație extracorporeală realizată în SUA) profesorul Nicolae Anestiadi a efectuat cu succes prima comisurotomie mitrală unei paciente de 19 ani, iar până în anul 1963 a mai realizat 9 operații pe cord în cardiopatia valvulară reumatică cu rezultate bune (un singur deces).

Profesorul Nicolae Anestiadi, personalitate științifică și medicală remarcabilă, a determinat recunoașterea și impunerea necesității organizării secției de chirurgie cardiovasculară, la data de 2 februarie 1964.

Între anii 1961-1971 a fost condusă de asistentul catedrei Chirurgie facultativă a Institutului de Stat de Medicină din Chișinău, doctorul în medicină Valentin Vasiliev.

Primii colaboratori ai secției au fost Ion Melnic (ulterior a pus bazele chirurgiei vasculare în Moldova și a operat cu succes primul bolnav cu coarctare aortică), Nicolae Burdilă (anestezist) și tinerii chirurși Trofim Pascari și Victor Pascariuc. Ultimul a condus secția din anul 1971 până în anul 1994.

Un alt întemeietor al chirurgiei cardiovasculare moderne, profesorul universității din Houston (SUA), Denton A. Cooley, în anul 2000 constata: „chirurgia cardiovasculară s-a dezvoltat atât de rapid, încât este greu de crezut că această specialitate are doar o jumătate de secol”.

Deși de la prima operație cu circulație extracorporeală au trecut numai 50 de ani (1954), realizările cardiocirurgiei sunt fantastice, datorită faptului că a căpătat o vastă răspândire în toată lumea, fiind numită, pe bună dreptate, „regina tuturor chirurgilor”.

În acest an, aniversăm 48 de ani de la fondarea primei secții de chirurgie cardiovasculară în Republica Moldova. La 2 februarie 1964 în locul secției de neurologie a Spitalului Clinic Republican a fost deschisă secția de chirurgie cardiovasculară cu 25 de paturi. A fost amenajată o sală de operații și de servicii auxiliare: cabinet de angiografie și cateterism cardiac, salon cu un pat de terapie intensivă, dotat cu monitor de înregistrare continuă a electrocardiograamei și semnalizare sonoră.

Ideea de organizare a secției de chirurgie cardiovasculară îi aparține regretatului profesor Nicolae Anestiadi, șeful catedrei Chirurgie facultativă a Institutului de Stat de Medicină din Chișinău, unul dintre cei mai de seamă reprezentanți ai chirurgiei Moldovei din secolul al XX-lea, cel care a deschis porțile chirurgiei moderne în țara noastră.



De la stânga la dreapta: Gheorghe Musteață, Valentin Vasiliev, Nicolae Anestiadi, Boris Golea, Victor Pascariuc discută un caz clinic

Mai târziu, după pregătirea specială în chirurgia cardiovasculară la Institutul „A.Bakulev” din Moscova, în activitatea

secției s-a inclus Boris Golia, asistent la catedra Chirurgie facultativă, care a contribuit esențial la organizarea și dezvoltarea chirurgiei cardiace autohtone.

În această perioadă se efectuau intervenții chirurgicale pacienților cu stenoză mitrală, stenoză aortică, pericardite constrictive, coarctăție de aortă, canal arterial persistent, miastenii și diverse patologii arteriale și venoase.

Din anul 1964 s-a implementat în practica medicală angiografia și cateterismul cardiac - metode extrem de utile în aprecierea diagnosticului și conduitei medicale.

În anul 1966 în activitatea secției s-a încadrat chirurgul Victor Melniciuc, fondatorul serviciului și specialistul principal în tratamentul chirurgical al tulburărilor de ritm cardiac, care a efectuat primele operații de implantare a cardiostimulatorului (1977).

Pe parcursul anilor 1977-1979, tinerii chirurghi Gheorghe Manolache și Grigore Țurcan au însușit circulația extracorporeală la intervențiile chirurgicale cardiace în experimente pe animale, care cu succes a fost implementată în activitatea clinică începând cu anul 1980 împreună cu ecipa specializată a institutului de chirurgie cardiovasculară A.N. Baculev din or. Moscova, efectuând cu succes, pentru prima dată în R. Moldova, primele trei operații pe cord în condiții de circulație extracorporeală.

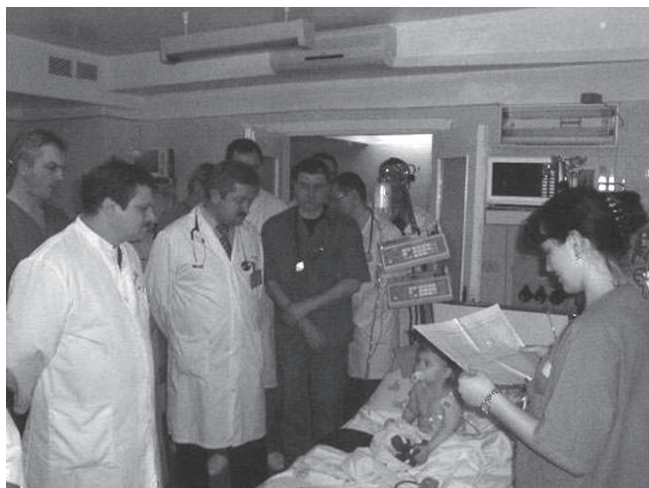Un efort colosal în pregătirea echipei de medici și a serviciilor auxiliare pentru efectuarea operațiilor pe cord deschis în condiții de circulație extracorporeală a depus șeful catedrei Chirurgie facultativă, conferențiarul Boris Golia, care a preluat această funcție în noiembrie 1968, după decesul prematur al învățătorului său, întemeietorul chirurgiei cardiovasculare în Moldova, profesorul Nicolae Anestiadi, continuând tradiția lui de menținere a nivelului profesional științific, didactic și chirurgical. Conferențiarul Boris Golia a inițiat în Republica Moldova operațiile pe cord deschis în condiții de circulație extracorporeală și a efectuat cu succes în anii 1980-1987 primele 90 de operații.

Din 1987 până în 1991 serviciul de cardiochirurgie a fost condus de profesorul Vladimir Satmari, la inițiativa căruia a fost desființată catedra de Chirurgie facultativă a Institutului de Stat de Medicină din Chișinău transferând-o în laborator de cardiochirurgie la Institutul de Cardiologie.

În anul 1988 a fost organizată secția de chirurgie a malformațiilor cardiace congenitale. Șef de secție a fost numit doctorul în medicină Anatol Ciubotaru, iar colaboratori au devenit chirurgii Liviu Maniuc, Vasile Corcea și cardiologul pediatru Oxana Maliga.

Acest serviciu este foarte costisitor, de aceea dezvoltarea cardiochirurgiei poate avea loc numai cu un suport economic și administrativ la cel mai înalt nivel. Aceste realizări se datorează, în mare măsură, faptului că toți specialiștii (chirurghi, anesteziologi-reanimatologi, perfuziologi etc.) sunt implicați în programe de parteneriat cu clinici renumite de peste hotare, unde au posibilitatea de a-și îmbogăți cunoștințele și perfecționa calitățile profesionale.

Principala realizare este conștientizarea de către întregul colectiv a faptului că, incontestabil, cardiochirurgia este o specialitate, care presupune lucrul doar în echipă și acțiunile fiecărui membru au, în egală măsură, o importanță decisivă pentru obținerea rezultatului final dorit.



Vizită în secția de anestezie și reanimare cardiovasculară  
(Conferențiarul Aureliu Batrinac și Vitalie Moscalu)

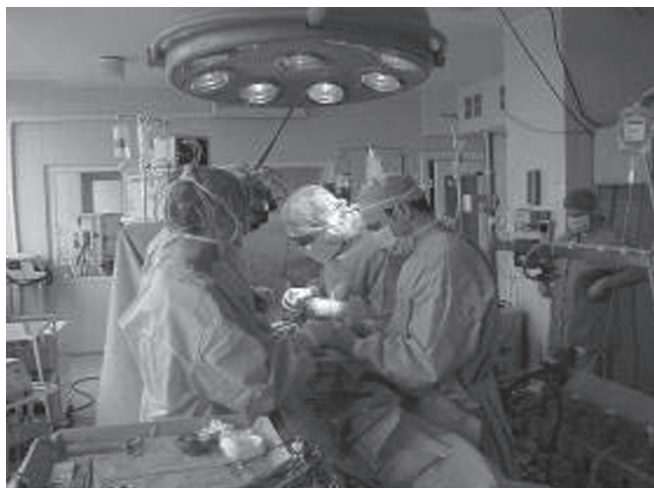

Colectivul de medici al serviciului de carliochirurgie IMSP Spitalul Clinic Republican; (de la stânga la dreapta, primul rând: Gheorghe Manolache, Vitalie Moscalu, Anatol Ciubotaru, Aurel Batrinac, Leonid Chișlaru; al doilea rând: Vladislav Moroza, Ilona Cucu, Nelea Ghicavii, Andrei Ureche, Oleg Repin, Serghei Voitov, Vasile Sârbu, Liviu Maniuc, Vasile Corcea, Eduard Cheptănanu, Serghei Manolache)

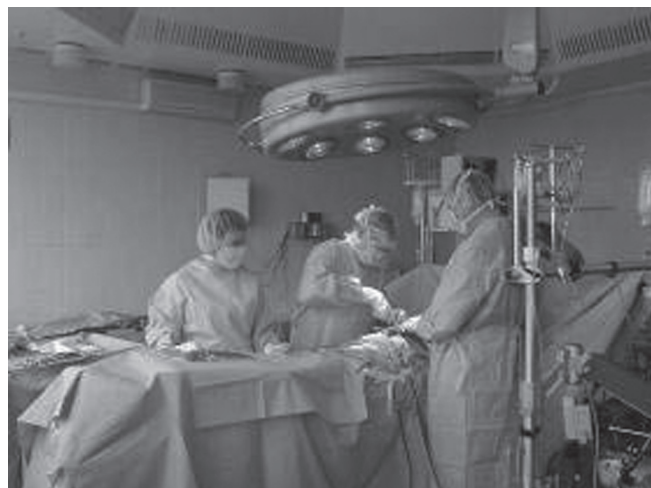Serviciul de cardiochirurgie este unic în Republica Moldova, efectuându-se atât diagnosticul, tratamentul conservativ, cât și tratamentul chirurgical al afecțiunilor cordului și vaselor la toate grupele de pacienți, inclusiv nou-născuți.

În Centrul de Chirurgie a Inimii activează Secția de chirurgie a malformațiilor cardiace congenitale cu 25 de paturi (șef secție Liviu Maniuc), Secția de chirurgie a viciilor cardiace dobândite cu 30 de paturi (șef secție doctor în medicină Gheorghe Manolache), Secția de anestezie și reanimare cardiovasculară cu 10 paturi (șef secție Gheorghe Cozonac), laboratorul de perfuziologie (șef secție Eugen Vîrlan), laboratorul cardioangiografic, laboratorul clinico-biochimic (șef secție Svetlana Cocias), cabinetul de diagnostic ecografic, două săli de operație dotate cu echipament corespunzător standardelor europene pentru efectuarea operațiilor pe cord deschis.

În prezent IMSP Spitalul Clinic Republican în secțiile de cardiochirurgie MCC și VCD se efectuează peste 500 de operații anual, inclusiv 350-400 cu circulație extracorporeală.



Secvențe din sala de operații



Secvențe din sala de operații

Activitatea științifică în domeniu a început în a. 1991, odată cu formarea Laboratorului științific de cardiochirurgie în cadrul Institutului de Cardiologie.

În a. 2003 are loc formarea Centrului de Chirurgie a Inimii (director Anatol Ciubotaru, doctor habilitat în medicină) cu deschiderea a trei laboratoare științifice: Laboratorul chirurgia malformațiilor cardiace congenitale (șef laborator Oleg Repin, doctor în medicină), Laboratorul chirurgia viciilor cardiace dobândite (șef laborator Vitalie Moscalu, doctor în medicină), Laboratorul experimental. Actualmente activitatea științifică a fost acreditată în cadrul Secției Știință a Spitalului Clinic Republican.

Realizările științifice obținute de colaboratorii centrului în comun cu clinica din Hannover, Germania sunt apreciate ca pionerat științific în domeniul ingineriei tisulare pe plan mondial, fiind reflectate în rapoartele prezentate la congresele mondiale pe specialitate.

Pe parcurs au fost finalizate 8 proiecte științifice de valoare consacrate problemelor actuale în cardiochirurgie, inclusiv:

- evaluarea diferitelor tehnici de revascularizare chirurgicală în cardiopatia ischemică;
- elaborarea tehnicilor reconstructive în chirurgia valvulopatiilor dobândite;
- profilaxia și tratamentul insuficienței cardiace acute în operațiile pe cord deschis;
- problemele actuale de tratament chirurgical al complicațiilor mecanice după infarct miocardic;
- corecția univentriculară în tratamentul viciilor cardiace complexe;
- problemele protecției fiziologice a miocardului în timpul circulației extracorporeale, etc.

Experiența IMSP Centrul de Chirurgie a Inimii este recunoscută atât pe plan național, cât și internațional. Pe parcursul

ultimilor 20 ani au fost susținute 2 teze de doctor și 1 teză de doctor habilitat și realizate peste 250 de lucrări științifice despre care s-a comunicat la diverse manifestări științifice din țară și din străinătate (Germania, SUA, Australia, Canada, Belgia, Turcia, Rusia, România, Spania, Olanda), unele fiind publicate în reviste de specialitate (*Journal of Heart Valve Disease, Circulation, Journal of Thoracic and Cardiovascular Surgery, Interactive Journal of Cardiovascular surgery, Ann. of Thoracic Surgery, Romanian Journal of Cardiovascular Surgery, Грудная и сердечно-сосудистая хирургия, Бюллетень НЦССХ им. А.Н.Бакулева*) și în volume de rezumate ale lucrărilor prezentate la diferite congrese. În prezent mulți dintre colaboratorii Centrului sunt antrenați în activitatea de cercetare și lucrează asupra tezelor de doctorat.

Majoritatea medicilor din secțiile de chirurgie a inimii au făcut schimb de experiență și și-au perfecționat cunoștințele în clinici renumite din străinătate (SUA, Germania, Italia, Franța, Israel, România, Rusia, Ucraina, Lituania).

Pe parcursul anilor mai multe somități în cardiochirurgie au vizitat Republica Moldova și au efectuat o serie de operații complicate în comun cu echipele de chirurși autohtone. Printre ei putem menționa – dr. Haringer, A.Haveric (Germania), M.Diena, G.Cerin (Italia), R.Dion (Belgia), B.Medalion (Israel), B.Todorov (Ucraina) și alții.

Actualmente în subdiviziunile de cardiochirurgie ale a Spitalului Clinic Republican își desfășoară activitatea 42 de medici și 61 de asistente medicale, inclusiv 1 doctor habilitat în medicină, 9 doctori în medicină, 21 de medici și 16 asistente medicale de categorie superioară.

Sperăm că și în continuare chirurgia cardiovasculară în Republica Moldova va cunoaște o dezvoltare multilaterală, iar medicina se va bucura de o atenție sporită din partea statului și va fi finanțată corespunzător cerințelor contemporane.



## DIAGNOSTICUL ȘI TRATAMENTUL CHIRURGICAL AL DISFUNCTIILOR DE PROTEZE VALVULARE CARDIACE

### DIAGNOSIS AND SURGICAL TREATMENT OF PROSTHETIC CARDIAC VALVE DYSFUNCTION

Gheorghe Manolache<sup>1</sup>, Vitalie Moscalu<sup>1</sup>, Aureliu Batrînac<sup>1</sup>, Vladislav Moroza<sup>1</sup>, Sergiu Barnaciuc<sup>2</sup>, Nelea Ghicavii<sup>3</sup>, Vitalie V. Moscalu<sup>4</sup>

<sup>1</sup> - dr. în medicină,

<sup>2</sup> - cercetător științific,

<sup>3</sup> - medic cardiolog,

<sup>4</sup> - medic chirurg

IMSP – Spitalul Clinic Republican, secția Vicii Cardiace Dobândite

#### Rezumat

Necătând la succesele obținute în diagnosticul și tratamentul disfuncțiilor de proteze valvulare, incidența lor rămâne a fi în creștere. Odată cu mărirea numărului de pacienți operați și posibilităților contemporane de diagnostic ne atenționează aplicarea unor metode mai progresive de diagnostic și tratament al acestor complicații severe, ca: deteriorarea structurală a protezei, disfuncția nonstructurală, tromboză, endocardita de proteză și evenimentele hemoragice la bolnavii care necesită anticoagulante.

Recomandările din această lucrare sunt bazate pe standarde internaționale și pot fi aplicate de medici în diagnosticarea și tratamentul medicamentos și chirurgical în disfuncțiile protezelor valvulare cardiace.

#### Summary

Heart valves have a simple open-and-close mechanism. Device effectiveness is easy to document.

Although heart valve prosthesis has an excellent clinical performance, they also may have common complications (thromboembolism, thrombosis, bleeding, leak and infection). These complications are well known and easily to be detected.

In this study we analyzed the disfunction of the heart valve prosthetics with the recommendation for early diagnosis and management.

#### Actualitatea

Înlocuirea valvulară rămâne a fi cea mai frecventă intervenție chirurgicală la bolnavii cardiovasculari, iar în acest an se împlinesc 52 de ani de la primele protezări valvulare efectuate cu succes de Star și Harken în 1960.

La pacienții cu valvulopatii reumatismale cu indicații de operație, chirurgul poate alege două tipuri de intervenții: intervențiile de reconstrucție valvulară (ce depinde de tipul leziunii și experiența chirurgului) și intervențiile de înlocuire valvulară cu proteze metalice sau biologice.

Câteva noțiuni despre protezările valvulare sunt importante, pentru a lămuri unele complicații, care pot surveni în perioada postoperatorie precoce și tardivă.

Protezele în general sunt construite dintr-un inel de cobalt sau titanat de bariu acoperit cu teflon, ce se fixează de inelul valvular, respectiv și un sistem de ocluzie a acestui inel. Sistemul de ocluzie mecanic poate fi cu bilă de tip Starr-Edwards, care practic nu este folosită în prezent, sau cu disc din pirolit carbon tip „Lix, ЭМИКС, Mix, Bjork-Shiley, Sorin, Metronic etc. Pentru favorizarea fluxului sanguin central St. Jude a construit în 1977 o valvă, la care ocluzia se făcea cu 2 discuri semicirculare ce se deschid lateral, numită și proteza „butterfly”. Actualmente se utilizează și protezele Мединж-2, Sorin, Medtronic, Carbomedix, AST etc. Protezele biologice au apărut în anul 1968, asigurând ocluzia indiferent de locul de implantare, prin 3 valvule confecționate din material biologic conservat în glutaraldehidă. Materialul biologic poate fi pericardul (Bionix,

Ionescu-Shiley), Biocor, Trifecta, valve aortice de porc domestic (Carpantier), Hancock II. Proteză ideală nu există. Aceasta ar trebui să îndeplinească următoarele condiții:

1. materialul din care este construită să fie chimic inert;
2. să fie atraumatică pentru globulele roșii și netrombogenă;
3. să fie durabilă;
4. să nu prezinte obstrucție;
5. să realizeze debit central;
6. să nu-l jeneze pe bolnav prin zgomotul pe care-l produce;
7. să crească odată cu organismul în cazul implementării la copii.

Protezele de care dispunem în prezent pun 3 mari probleme: 1) hemodinamice; 2) durabilitatea valvelor; 3) complicații posibile ca:

- tromboembolismul;
- complicații mecanice;
- endocardită infecțioasă de proteză precoce sau tardivă;
- degenerarea sau calcifierile bioprotezelor.

#### Hemodinamica protezelor valvulare

Toate protezele valvulare, mecanice sau biologice au un orificiu mai mic decât orificiul natural normal. Acest orificiu devine și mai mic după epitelizarea inelului, ceea ce are drept consecință menținerea unui obstacol în curgerea sângelui. Un alt factor care se adaugă la producerea gradientului este inerția sistemului de ocluzie, cel mai mare gradient observându-se la protezele cu bilă.

În poziție mitrală orificiul valvular eficient este de 1,7 - 2 cm<sup>2</sup>, la o proteză în poziția aortică orificiul valvular este de 1,1-1,3 cm<sup>2</sup>, iar gradientul sistemic transvalvular în repaus variază între 15 și 35 mmHg. Aceste constatări sunt importante pentru a înțelege anumite sufluri și modificări la bolnavii cu proteză valvulară cu funcție normală [4, 11, 12, 17].

### Durabilitatea protezei

Protezele metalice au o durabilitate foarte bună, până la 20-25 de ani. Ele necesită tratament cu anticoagulante continuu, începând cu a 2-a zi după operație datorită riscului crescut de tromboembolism. În pofida tratamentului corect cu anticoagulante, incidența emboliilor fatale este de 0,2-0,4%, iar a emboliilor nefatale de 1-3% pacient/an. La 5 ani riscul emboliilor este de 5-15% pentru proteza aortică și 10-25% pentru proteza mitrală [4, 7, 11, 12].

Protezele biologice au o durată mai limitată datorită alterărilor celulare, pierderii de colagen, depozitelor de fibrină și îndeosebi depunerii de calciu (mai frecvent la copii). La copii sub 12 ani, 35-50% din valve se calcifică în primii 5 ani. Deteriorarea valvelor începe după 4-5 ani și este necesară reoperația între 8 și 10 ani (în medie). Aceste date și îndeosebi calitatea țesutului din care se confecționează valvele explică și marea variabilitate a durabilității valvelor biologice comunicată în literatură [6, 13]. Se preferă protezările biologice la bolnavii la care tratamentul cu anticoagulante este dificil de controlat, la cei cu contraindicație la anticoagulante și la bolnavii de peste 65-70 de ani, la care problema durabilității nu mai este așa de importantă, iar riscul unei hemoragii e mare [2, 5].

### Urmărirea bolnavilor cu proteze valvulare

Un bolnav cu proteză valvulară nu este vindecat și nu este protejat de o nouă afecțiune. Obiectivele pe care le urmărim:

- 1) Readaptarea cordului la noile condiții realizate de protezare valvulară.
- 2) Funcționalitatea protezei.
- 3) Surprinderea elementelor negative de disfuncție a protezei.
- 4) Depistarea precoce a complicațiilor legate de proteză.
- 5) Evoluția eventualelor valvulopatii coexistente corectate paliativ sau necorectate.
- 6) Apariția altor suferințe cardiace (coronariene), care afectează funcția cardiacă.

Practic orice bolnav protezat trebuie să fie dispensarizat pe o fișă specială și urmărit de cardiolog și chirurg în primele 3 luni, ulterior de cardiolog.

### Planul de urmărire:

- Evaluarea înainte de externare, apoi lunară în primele 3 luni, la 6 luni de la operație și la 1 an;
- Evaluarea bianuală ulterioară.

Este absolut necesară cunoașterea criteriilor de normofuncție a protezelor valvulare. Numai astfel, într-o situație de urgență la un purtător de proteză valvulară, se poate aprecia dacă în problema urgenței este implicată proteza și disfuncția acesteia sau dacă există alte situații care pot genera urgențe cardiace la acești bolnavi. Disfuncția protezei valvulare poate fi sugerată de o modificare în intensitatea sau calitatea zgomotelor cardiace, apariția unui suflu nou sau de modificare a caracteristicilor unui suflu preexistent.

Ecocardiografia transtoracică și metodele Doppler sunt cele mai importante explorări paraclinice pentru evaluarea

bolnavului protezat. Ecocardiografia bidimensională se utilizează pentru evaluarea stabilității inelului protezei și a mișcării foițelor protezei biologice; totuși, evaluarea protezelor mecanice este mai dificilă, din cauza reverberațiilor în imagine a structurilor metalice. Prin metode Doppler se calculează gradientele maxim și mediu transprotețice, aria orificiului mitral sau aortic, după caz. Prima evaluare postoperatorie a protezei rămâne cea de comparare pentru viitor, fiecare bolnav având propriul său etalon.

Ecocardiografia transesofagiană are posibilitatea de a vizualiza AS neumbrit de reverberațiile din proteză, imaginea fiind una de înaltă rezoluție. Ecocardiografia transesofagiană trebuie efectuată în toate situațiile când este suspectată o disfuncție de proteză. Cu toate acestea, metoda dată are posibilități limitate de a evalua obstrucția sau regurgitarea pe protezele aortice, mai ales dacă bolnavul are două proteze, în poziție aortică și în poziție mitrală. Ecocardiografia transesofagiană combinată cu tehnicile Doppler creează posibilitatea detectării obstrucției valvulare sau regurgitărilor intra- sau paraprotețice, precum și a severității acestora [18,20].

### Complicațiile protezelor valvulare

Aceste complicații pot fi: deteriorarea structurală a protezei, disfuncția nonstructurală, tromboza, embolismul, evenimentele hemoragice la bolnavii care necesită anticoagulare, endocardita; protezele valvulare pot produce hemoliză, datorită protezei însăși sau prezenței unei regurgități periprotețice; unele disfuncții ale protezelor valvulare se instalează lent, de exemplu, degenerarea unei proteze biologice sau depunerea de pannus la nivelul unei proteze mecanice. Complicațiile care pot genera urgențe majore sunt: dehiscența, disfuncția, infecția, embolismul și tromboza. Tromboza și embolismul reprezintă cele mai importante complicații ale protezelor valvulare care pot declanșa situații de urgență. Tromboza unei proteze mecanice reprezintă o complicație foarte periculoasă, întrucât aceasta se asociază deseori cu embolismul și/sau cu deteriorarea amenințătoare de viață a stării pacientului; complicațiile tromboembolice sunt, în continuare, o cauză frecventă de morbiditate și de mortalitate la purtătorii de proteze mecanice.

Obstrucția unei valve protețice poate fi produsă prin tromb, prin apariția unui țesut de neoformație (pannus) sau prin ambele. Tromboza protezei este definită ca orice tromb, în absența infecției, atașat de/sau situat în imediata apropiere a unei proteze care obstruează în parte fluxul sanguin prin proteză sau interferează cu funcția acesteia. Riscul complicațiilor tromboembolice este mai mic, dar nu neglijabil în cazul protezelor biologice, mai ales dacă acestea necesită anticoagulare de durată. Obstrucția masivă (la bolnavii aflați clinic în clasa NYHA IV) apare mai frecvent la protezele cu un disc decât la cele cu două hemidiscuri.

Obstrucția în sens hemodinamic și evaluată prin creșterea gradientilor transprotețici, folosind metodele Doppler, poate avea etiologii nonstructurale („leak”) sau poate interveni nepotrivirea (*mismatch*) dintre proteză și inelul valvular al pacientului.

Incidența complicațiilor tromboembolice la protezele valvulare este cuprinsă între 0,03% și 4,3% pacient/an. Incidența trombozelor este mai mare la protezele mecanice în poziția tricuspidiană și la cele mitrale, în comparație cu cele aortice.

Trombozele protezelor valvulare depind de tipul și de localizarea protezei. Principala cauză o reprezintă anticoagularea

insuficientă, dar pot interveni și alți factori legați de prezența stazei cardiace: AS mai mare de 45 mm. Ecografic, fibrilația atrială, tromboza AS. Factorii predispozanți ai trombozei includ: Fb plasmatic crescut, vâscozitatea sângelui crescută, agregabilitatea hematiilor crescută față de cea a persoanelor sănătoase. Aceste anomalii reologice nu depind de intervalul de timp scurs de la implantarea protezei, dimensiunea ei și de ritmul cardiac. De altfel, studiile *in vitro* ale performanțelor hemodinamice au arătat că valvele artificiale creează o regiune de stagnare a fluxului în imediata vecinătate a suprastructurii protezei valvulare; împreună cu tulburările reologice ale sângelui, viteza regională a fluxului sanguin se reduce, fapt ce poate contribui la formarea unui tromb pe suprafața protezei valvulare; tratamentul anticoagulant ineficient poate fi un factor adițional important [1, 6, 8, 10, 18, 20].

### Strategiile terapeutice în tromboza protezelor valvulare

Aceasta problematică rămâne un subiect controversat. Tratamentul trombozei protezelor valvulare, reflectat succint în ghidul ACC/AHA din 1997, poate fi medical, prin tromboliză sau chirurgical, cu ușor accent pe acesta din urmă, dar fără recomandări ferme.

1. Trombectomia sau înlocuirea protezei valvulare reprezintă tratamentul de elecție; totuși, mortalitatea postoperatorie este mai mare, situându-se între 8% și 20%:

- Pentru cazuri operate în urgență, mortalitatea este și mai mare, de 37-54%, mai ridicată pentru cei aflați în stare critică;
- Mortalitatea perioperatorie este de 17,5% la bolnavii aflați în clasa funcțională NYHA IV și doar de 4,7% la cei din clasele NYHA I-III.

2. Tromboliza a apărut ca o alternativă terapeutică foarte interesantă încă din anul 1980, din cauza riscului chirurgical crescut la unii pacienți. Tromboliza este recomandată pentru tromboza obstructivă masivă; aceasta se utilizează ca drog de primă linie la bolnavii cu proteze St. Jude cu două hemidiscuri, deoarece în aceste situații procedura pare eficientă. Pe o serie mare de bolnavi, Roudaut și colaboratorii au raportat o eficiență crescută a tratamentului trombolitic la protezele aortice (85%) comparativ cu cele mitrale (63%). Decizia terapeutică este mai greu de luat în cazul trombozelor nonobstructive; chirurgia poate fi considerată, în aceste situații, prea agresivă și se face numai în centre foarte bine pregătite.

Tromboliza este contraindicată în cazul unui accident cerebrovascular recent, documentat prin tomografia computerizată sau imediat postchirurgical; de altfel, un accident cerebrovascular recent contraindică și intervenția chirurgicală.

Înainte de tromboliză trebuie exclus un tromb mare, prin ecocardiografia transesofagiană, prezența acestuia îndrumă cazul spre rezolvarea chirurgicală:

- La pacientul stabil hemodinamic, dacă persistă neclarități în legătură cu mecanismul și gradul obstrucției, se practică ecocardiografia transesofagiană.
- Tromboliza poate fi aleasă ca metodă terapeutică în obstrucțiile subacute, după eliminarea posibilității unui tromb masiv, prin ecocardiografia transesofagiană.
- Dacă trombul depășește dimensiunea de 5 mm, alegem între tratamentul chirurgical și tromboliză; când trombul este mic, este indicată inițierea tratamentului cu heparină.

• În aceste situații, tratamentul trombolitic ar trebui considerat ca reprezentând a doua alegere, dacă repetarea ecocardiografiei transesofagiene confirmă persistența sau creșterea trombului vizualizat anterior, cu apariția fenomenelor obstructive. Recomandările pentru tratamentul bolnavilor cu tromboză pe proteză valvulară sunt:

1. Toți pacienții suspecți de tromboză de proteză valvulară trebuie să fie examinați ecocardiografic prin metoda transtoracică. Dacă nu se poate obține o imagine ecocardiografică optimă prin metoda transtoracică, se cere efectuarea unei ecocardiografii transesofagiene.

2. Pacienții cu tromboza protezei de cord drept vor fi supuși tratamentului trombolitic, respectiv cu rt-Pa intravenos (100 mg, din care 10 mg în bolus, apoi 90 mg în perfuzie, timp de 90 de minute) sau SK (500.000 UI, timp de 20 de minute, apoi 1,5 mil. UI, infuzat, în 10 ore); dozele mult mai mici se utilizează la copii sau la adulți de talie foarte mică.

3. Pacienții aflați în stare critică la prezentare, cu tromboză de proteză (edem pulmonar acut, hipoTA, clasa NYHA III sau IV) trebuie să primească, imediat după confirmarea ecocardiografică a trombozei, terapie trombolitică intravenoasă.

a) la acest grup de bolnavi, se cer ecocardiografiile seriata pentru evaluarea rezultatelor trombolizei; tromboliticul poate fi repetat, dacă nu s-a obținut rezoluția completă a trombului;

b) dacă la tromboliza repetată nu se obține rezoluția trombului, bolnavul este consultat și este indicată intervenția chirurgicală.

4. Bolnavii cu tromboză de proteză valvulară clinic stabili, aflați în clasa NYHA I sau II, pot fi tratați conservativ, cu trombolitic/antitrombotic sau chirurgical, cu înlocuire valvulară, în funcție de preferințele medicului și ale bolnavului [15].

### Regurgitarea paravalvulară severă se constată la bolnavi adeseori simptomatici, cu fenomene de IC sau anemie severă.

Clinic, auscultația relevă un suflu nou; complicația nu este frecventă, poate apărea în context infecțios de endocardită, care trebuie exclusă prin hemoculturi.

Bolnavii pot fi asimptomatici, dacă regurgitarea paraprotetică este în cantitate mică; dacă aceasta este semnificativă, se pot prezenta ca urgențe. Este posibil ca insuficiența mitrală semnificativă periprotetică să nu fie determinată la examenul obiectiv, lucru de care trebuie să ținem cont atunci când avem o deteriorare funcțională acută la un purtător de proteză valvulară mitrală. Ecocardiografia transtoracică și, mai ales, cea transesofagiană stabilesc exact locul (locurile) regurgitării paraprotetice, procentul ariei regurgitante din jurul inelului protetic și evaluează cantitativ severitatea acesteia. Rareori este necesar cateterismul cardiac, pentru evaluarea presiunii din sistemul capilar pulmonar, în situațiile de insuficiență valvulară acută prin „leak-ul” paraprotetic; în aceste cazuri, rezolvarea este chirurgicală de reparare sau înlocuire a valvei protetice [4, 7].

### Endocardita la purtătorii de proteze valvulare poate genera urgențe medico-chirurgicale majore.

Prin endocardită de proteză valvulară se înțelege orice infecție care prinde valva operată; morbiditatea asociată unei endocardite infecțioase active, de exemplu, tromboza protezei, embolia trombotică, un eveniment hemoragic sau o regurgitare paraprotetică, este inclusă în acest caz, în contextul endocar-

ditei. EI pe protezele valvulare reprezintă 20% din totalitatea endocarditelor infecțioase; după înlocuirea valvulară, 0,5-1% dintre bolnavi vor face, în decursul timpului, o endocardită. Riscul endocarditei este mult crescut: 50% la cei protezați pentru sau în plină endocardită infecțioasă; incidența anuală pe proteze valvulare este de 4/1000 de pacienți/an; riscul anual pentru endocardită la protezații cu proteză mecanică și în poziție mitrală este de 0,18% pacient/an, respectiv 0,75% pacient/an în cazul protezelor aortice; pentru protezele biologice, riscul anual de EI este de 0,49% pacient/an pentru protezele mitrale, respectiv 0,91% pacient/an pentru protezele aortice; în cazul implanturilor multiple, riscul anual de EI este de 0,29% pacient/an [1, 9, 11]. Criteriile de diagnostic nu diferă de cele ale endocarditei pe valve native. În primele două luni postoperator, endocardita se numește precoce și rezultă din bacteriemia perioperatorie provenită de la piele, infecții de plăgi sau din contaminarea structurilor intravasculare; cea mai frecventă etiologie o reprezintă *Staphylococcus epidermidis*, *Staphylococcus aureus* și fungii.

EI precoce este severă și se manifestă deseori acut, cu semne de deteriorare a perfuziei periferice, deteriorare hemodinamică rapidă și severă, insuficiențe de organ, tulburări de conducere AV etc., reprezentând urgențe medico-chirurgicale.

EI tardivă (care apare la mai mult de 60 de zile postoperator) este produsă de aceiași germeni care produc EI pe valve native.

Riscul de EI este similar pentru protezele mecanice și pentru cele biologice.

Cel mai frecvent simptom este febra, pot apărea sufluri noi, embolii sistemice sau fenomene de IC acută, la peste 90% dintre pacienți hemoculturile (la două recoltări succesive) sunt pozitive.

Complicațiile endocarditei care pot genera situații de urgență sunt mai severe în perioada postoperatorie imediată, atunci când infecția se poate extinde la inelul adiacent și la țesuturi, dând naștere la abcese, fistule și la dehiscenta protezelor valvulare, în special a celor aortice. Bioprotezele pot ajunge rapid la distrucția foițelor, frecvent apărând leak-ul paraprotetic. Aceste complicații apar mai des atunci când indicația de protezare valvulară se face pentru endocardită.

Mortalitatea asociată cu EI pe proteze valvulare este de 30-80% pentru forma precoce și de 20-40% pentru forma tardivă.

Urgențe se consideră și bolnavii cu:

- Proteze și vegetații ecografice cu dimensiuni de peste 10 mm, mobile.
- Evenimentul tromboembolic cu vegetații ce pot fi demonstrate ecografic.
- Sepsis persistent peste 48 de ore, în condiții antibioterapiei corecte.
- Dehiscenta periprotetică cu insuficiență cardiacă acută severă.

În aceste situații, se impune tratamentul chirurgical în regim de urgență; indicația de intervenție chirurgicală trebuie să țină cont de comodități, vârsta etc.

Mortalitatea operatorie este legată de distrucția anatomică prin procesul infecțios care, la rândul său, depinde de agresivitatea microorganismului și de durata bolii. Aproximativ o jumătate dintre protezații cu EI prin *Streptococ viridans* pot fi tratați doar cu antibiotice, parenteral. Pacienții la care diagnosticul a putut fi precizat precoce, cei cu hemoculturi pozitive cu *Streptococ viridans*, cu vegetații mici ecografice, fără semne de distrucție de țesut perivalvular, fără disfuncție severă de proteză sunt candidați pentru tratament conservativ.

### Insuficiența structurală a bioprotezelor

Aproximativ 30% dintre bioprotezele xenogene și 10-20% dintre homografe necesită înlocuire în 10-15 ani, din cauza insuficienței structurale. Mulți bolnavi la care aceste proteze devin insuficiente au regurgități severe, din cauza unor deformări sau rupturi ale oneia sau mai multor cuspe valvulare. Puțini bolnavi au stenoze valvulare severe, prin calcifierea bioprotezelor. Incidența insuficienței structurale a bioprotezelor este mai mare la bolnavii cu vârsta sub 40 de ani și la cei cu proteze biologice în poziție mitrală. Bolnavii cu degenerare de proteză biologică relatează, de obicei, debutul progresiv al dispneei și apariția altor semne de IC. Insuficiența și/sau stenoza pot fi detectate stetoacustic, iar severitatea disfuncției protezei poate fi evaluată ecografic sau prin cateterism cardiac.

Disfuncția este rareori acută, în afara cazurilor de EI.

Hemoliza intravasculară subclinică, așa cum este evidențiată prin creșterea concentrațiilor serice ale lactat-dehidrogenazei, scăderea haptoglobinei serice și reticulocitoză, poate apărea la majoritatea bolnavilor cu proteze mecanice normofuncționale. Anemia hemolitică severă este neobișnuită și sugerează leak-ul paravalvular datorat dehiscentei parțiale a protezei sau prin EI. La bolnavii cu proteză tip „bilă în cușcă” sau proteze multiple, incidența și severitatea hemolizei sunt crescute.

### Complicațiile secundare anticoagularii de durată

Complicațiile trombotice și hemoragice reprezintă cauzele majore de morbiditate și mortalitate la bolnavii protezați. Riscul hemoragic este mai mare decât cel de tromboembolism. Pentru 100 de pacienți/an, riscul de tromboză valvulară raportat este cuprins între 1 și 3, cel de tromboembolism este de 0,71, iar cel de sângerare de 2,68. Mortalitatea este mai mare prin accidente hemoragice decât prin complicații tromboembolice, fiind de 0,3 versus 0,03/pacient/an, fapt ce reflectă probabilitatea de deces prin hemoragie cerebrală extinsă [2, 4, 7]. Riscul crescut de accidente hemoragice se asociază cu vârsta de peste 70 de ani. Evenimentele hemoragice pot apărea chiar în perioada de anticoagulare optimă și se tratează prin controlul corect și de durată al anticoagularii.

## Bibliografie

1. Akowuah E.F. et. al., Prosthetic valve endocarditis, early and late outcome following medical or surgical treatment, *Heart*, 2003; 89, 269-72.
2. Alpert J.S. et. al., The Thrombosed Prosthetic Valve. Current Recommendations Base don Evidence From the Literature, *J.Am. Coll. Cardiol.*, 2003;41(4), 659-60.
3. Bedeleanu D., Echocardiografia transesofagiană, Ed. Casa Cărții de Știință, Cluj-Napoca, 2000, ISBN 973-9494-80-4, 68-72.
4. Groves P. et. al., Surgery of valve disease, late results and late complications, *Heart*, 2001; 86, 715-721.
5. Gupta D. et. al., Thrombolytic therapy for prosthetic valve thrombosis, short-and long-term results, *Heart*, 2000,140, 906-16.
6. Macarie C., Actualități în patologia protezelor valvulare, În L.Gherasim, E.Apetrei, Actualități în Cardiologie, Ed. Amaltea, București, 1998; p.120-132.
7. Ozkan M., et. al., Intravenous thrombolytic treatment of mechanical prosthetic valve thrombosis, a study using serial transesophageal echocardiography, *J.Am. Coll. Cardiol.*, 2000; 35, 1881-9.

8. Pieper C. et.al., Prosthetic valve endocarditis, Heart, 2001; 85, 590-93.
9. Tornos P. et.al., Management of prosthetic valve endocarditis, a clinical challenge, Heart, 2003; 89, 245-46.
10. Hammermeister K. et. al., Outcomes 15 years after valve replacement with a mechanical versus a bioprosthetic valve, final report, J. Am. Coll. Cardiol., oct. 2000; 36(94), 1152-8.
11. Robert O., Bonow et. al., ACC/AHA Guidelines for the Management of patients with valvular heart disease, J. Rom. Coll. Cardiol., 1998; 32, p 486-588.
12. Jesse Habets, Ricardo P. Budde, Petr Symersky, Renee B. van den Brink, Bas A. de Mol, Willem P. Mali, Lex A. van Herwerden & Steven A. Chamuleau Diagnostic evaluation of left-sided prosthetic heart valve dysfunction Review Cardio 2011, 8, 466-478,
13. Yacoub, M. H. & Takkenberg, J. J. Will heart valve tissue engineering change the world? Nat. Clin. Pract. Cardiovasc. Med. 2005. 2, 60-61.
14. Cannegieter, S. C. , Rosendaal, F. R. & Briet, E. Thromboembolic and bleeding complications in patients with mechanical heart valve prostheses. Circulation 1994, 89, p. 635-641 .
15. Grunkemeier, G. L. , Li, H. H. , Naftel, D. C. , Starr, A. & Rahimtoola, S. H. Long-term performance of heart valve prostheses. Curr. Probl. Cardiol. 2000. 25, p.73-154 .
16. Akins, C. W. et al. Guidelines for reporting mortality and morbidity after cardiac valve interventions. J. Thorac. Cardiovasc. Surg. 2008. 135, p.732-738.
17. Guiar-Souto, P. , Mirelis, J. G. & Silva-Melchor, L. Guidelines on the management of valvular heart disease. Eur. Heart J. 2007. 28, 1267-1268 .
18. Bleiziffer, S. et al. Prediction of valve prosthesis-patient mismatch prior to aortic valve replacement: which is the best method? Heart. 2000.793, 615-620 .
19. Mahesh, B. , Angelini, G. , Caputo, M. , Jin, X. Y. & Bryan, A. Prosthetic valve endocarditis. Ann. Thorac. Surg. 2005, 80, 1151-1158 .
20. E. Angeloni, G. Melina, P. Pibarot, U. Benedetto, S. Refice, G. M. Ciavarella, A. Roscitano, R. Sinatra, and J. R. Pepper Impact of Prosthesis-Patient Mismatch on the Regression of Secondary Mitral Regurgitation After Isolated Aortic Valve Replacement With a Bioprosthetic Valve in Patients With Severe Aortic Stenosis Circ Cardiovasc Imaging, January 1, 2012; 5(1). 36 - 42.

## SINDROMUL DE RĂSPUNS ANTIINFLAMATOR SISTEMIC - STRATEGII ANTI-INFLAMATORII IN CARDIOCHIRURGIE

### SYSTEMIC INFLAMMATORY RESPONSE – ANTIINFLAMATORY STRATEGIES IN CARDIAC SURGERY

**Marginean A., Virlan E., Guzman I., Moscalu V.V**

*IMSP Spitalul Clinic Republican*

#### Rezumat

Operațiile pe inimă deseori se asociază cu dezvoltarea sindromului de răspuns inflamator sistemic. Acest fenomen este variabil clinic și poate fi determinat în condiții de laborator prin aprecierea indicilor principali de inflamație, cum sânt - complementul, citokinele și factorii de adgezie. Luând în considerație că sindromul inflamator poate afecta organele majore, în ultimul timp are loc dezvoltarea vertiginosă a strategiilor antiinflamatori având ca scop diminuarea răspunsului inflamator sistemic.

Scopul acestui articol este de a sistematiza literatura mondială recentă consacrată problemei sus numite. În particular, sânt elucidate efectele antiinflamatori a by-pass-ului aortocoronarian fără circulație extracorporală (CEC), hemofiltrarea, filtrația leucocitară, utilizarea corticosteroizilor, aprotininei, inhibitorilor fosfodiesterazei, dopexaminului, H<sub>2</sub> antagoniști, și blocatorilor enzimelor de conversie.

#### Summary

It's generally accepted that cardiac surgery is frequently associated with the development of systemic inflammatory response. This phenomenon is very variable clinically, and can be detected by measuring plasma concentrations of certain inflammatory markers. Complement component, cytokines and adhesin molecules are examples of these markers. Systemic inflammation can be potentially damaging to major organs. Several anti-inflammatory strategies have been used in recent years, aiming to attenuate the development of systemic inflammatory response. This article summarizes recently published literature concerning the use of anti-inflammatory techniques and pharmacological agents in cardiac surgery. In particular, the anti-inflammatory effects of off-pump surgery, leucocyte filtration, corticosteroids, aprotinin, phosphodiesterase inhibitors, dopexamine, H<sub>2</sub> antagonists and ACE inhibitors are reviewed. The overall conclusion is that although certain strategies reduce plasma levels of inflammatory mediators, convincing evidence of significant clinical benefits is yet to come.

#### Sindromul de răspuns inflamator sistemic

Operațiile pe inimă în condiții de CEC sânt des asociate cu complicații, totalizate în literatura mondială drept Sindrom de Răspuns Inflamator Sistemic (Systemic Inflammatory Response Syndrome - SIRS) - proces inflamator generalizat nespecific, ce apare la agresiunile severe ale țesuturilor vascularizate cu activarea unor sisteme complexe moleculare și celulare [1].

Diagnosticul este stabilit în laborator prin măsurarea mediatorilor de inflamație în plasma sângelui și în țesuturi. Clinic SIRS se manifestă prin dereglări perioperatorii a organelor vitale majore. Sindromul nu este specific numai practicii cardiocirurgicale, dar se dezvoltă și la traume masive, operațiile cu traumatizarea masivă a țesuturilor, infecții, combustii și pancreatite. Relativ des acest fenomen este prezent în cardio-

chirurgie, probabil, datorită faptului, că invazia câtorva factori inflamatori are loc simultan. Aici se include traumatizarea masivă a țesuturilor, ischemia și reperfuzia plămânilor și a inimii, și probabil, factorilor nocivi ai CEC. Rolul factorilor inflamatorii în dezvoltarea SIRS este recunoscut deja de 20 ani, și pe larg studiat în multiple lucrări [2-4]. Interleukine (IL-)-VI, IL-I, proteina C reactivă și componentele cascadei complementului C<sub>3</sub> și C<sub>4</sub> sunt agenți inflamatorii. Activarea factorului XII are loc în contact cu suprafața încărcată negativ, așa cum este suprafața conturului de CEC, ce duce la formarea bradikininei în reacția conversiei prekallikreinei în kallikreina. Produsele sus numite duc la conjugarea celulelor endoteliale, neutrofilelor și trombocitelor cu activarea acestor celule.

În continuare procesul de activare a celulelor este facilitat prin acțiunea citokinelor. Acest termen general (citokinele) include cantitatea mare de proteine mici cu efecte atât proinflamatorii cât și antiinflamatorii. IL-I, IL-VI și factorul-α de necroza tumoarei (TNF-α), IL-VIII, factorul-β de creștere și multe alte produse de celule aduc la activarea celulară cuplând cu receptori specifici, ce se află pe membrana celulelor citokinelor. Activarea inflamatorie a leucocitelor și celulelor endoteliale și conjugarea acestor 2 grupe sunt doi pași critici în procesul inflamator. A fost dovedit că operațiile pe inima deschisă (în condiții de CEC) sunt asociate cu creșterea concentrațiilor în plasma sângelui a câtorva mediatori de inflamație.[2] Are loc activarea cascadei complementului și producerea IL-VI, IL-VIII și TNF-α. Molecule de adhezie specifice se așează pe membrana leucocitelor și celulelor endoteliale. Interacțiunea intensă între aceste grupe de celule duce la sechestrarea leucocitară, mai ales neutrofilelor în țesute, migrația lor în stratul subendotelial cu efectul nociv corespunzător.

### Strategii antiinflamatorii

În perioada peri și postoperatorie, îndeosebi la pacienții operați în condiții de CEC, sunt des întâlnite semne de disfuncții poliorganice tranzitorii care coincid cu dezvoltarea cascadei inflamației. Contaminarea bacteriană, ischemia acută, evenimentele embolice, toate sunt deseori cauze vizibile a insuficienței organelor vitale. Dar, desigur, și SIRS poartă un rol semnificativ în dezvoltarea acestor disfuncții. Diferite strategii antiinflamatorii se folosesc în ultimii ani cu rata sporită de succes. A fost demonstrată scăderea concentrațiilor de factori inflamatori în plasma sângelui până la obținerea rezultatului clinic. Acest fapt este, probabil, cauzat de axarea majorității trialurilor randomizate pe morbiditate și mortalitate. Așa strategii antiinflamatorii, ca filtrarea leucocitară sau administrarea intraoperatorie a corticosteroizilor sunt folosite pe larg. Utilizarea blocaților enzimelor de conversie este o metoda relativ nouă.

### By-pass aortocoronarian pe inima bătândă (fără CEC - off-pump)

Metoda sus numită este folosită pe larg în multe centre ultimii ani. În caz de prezența contraindicațiilor pentru sternotomie, aceasta metoda poate fi efectuată prin abordul miniinvasiv (Minimal Invasive Direct Coronary Artery Bypass) (MIDCAB). Câștigul potențial se relatează la minimalizarea traumei operatorii, excluderea ischemiei și reperfuziei inimii și plămânilor, arestului cardioplegic și efectelor nocive a ultimului la endotelium, micșorarea prețului intervenției și ultima, dar nu în ultimul rând, excluderea apariției factorilor inflamatorii cauzate de CEC. Ultimul postulat a fost dovedit în câteva trialuri

clinice din ultimii 5 ani, în care agenții inflamatori au fost măsurați în plasma sângelui pacienților, operați cu sau fără CEC.

Concluziile acestor trialuri sunt următoarele:

- CEC este cauza activării cascadei complementului
- CEC specific produce IL-VIII și TNFα
- Nivelul de proteina C reactivă și IL-VI în plasma sângelui crește egal în ambele grupe de pacienți operați. Totuși, nivelul de IL-VI este mai jos în grupa MIDCAB în comparație cu chirurgia off-pump. Deci, trauma operatorie (sternotomie) însuși inițiază dezvoltarea IL-VI.
- CEC promovează activarea neutrofilelor. [5]

### Hemofiltrarea intraoperatorie

Este o grupă de metode, ce dau posibilitatea clinică de a micșora supraîncărcarea volemică în timpul operației la inimă, rezolvă insuficiența renală, micșorează hemodiluția. Utilizarea acestor tehnici reduce morbiditatea postoperatorie<sup>6</sup> prin îmbunătățirea hemostazei (crește hematocritul, fibrinogenul, micșorează pierderile pe drenaje și a masei eritrocitare transfuzate [7]), scade complianța pulmonară și cardiacă cu creșterea funcției sistolice a ventricolului stâng [8,9], reduce concentrațiile mediatorilor de inflamație (IL-VI, IL-VIII, TNF-α, elastase) [10], îndeosebi, după ultrafiltrarea modificată mai mult scade nivelul de agenți inflamatorii, însă fără diferența vădită clinică comparativ cu ultrafiltrarea obișnuită.

### Filtrația leucocitelor

Activarea leucocitelor și migrarea lor spre țesuturile afectate sunt cele mai importante evenimente a procesului inflamator. Îndeosebi neutrofilele joacă unul din cele mai importante roluri în dezvoltarea invaziei bacteriene. Neutrofile activate execută efecte nocive în organism prin calea indirectă – eliberând mediatorii de inflamație prin acțiunea fermenților proteolitici pe celule endoteliale.

Receptorii specifici, care se află pe membranele neutrofilelor pot fi activate cu citokine proinflamatorii, γ-interferon (γ-INF), factor de activare a trombocitelor (FAT) sau componenți ai complementului C<sub>3a</sub> și C<sub>5a</sub>. Neutrofile eliberează treptat mediatorii de inflamație (IL-I, TNF-α, IL-VI, IL-VIII, γ-INF) care, la rândul său, amplifică activarea leucocitelor. [11]

Potențialul dăunător a leucocitelor activate depinde în mare măsură de capacitatea adezivă a lor față de endotelium. Procesul de adhezie este urmat de generarea radicalilor liberi de oxygen cu eliberarea câtorva substanțe toxice (fermenților proteolitici, de pildă elastaza și metaloproteinaza din granule intracelulare a neutrofilelor.) [12]

Este stabilită corelația pozitiv veridică între nivelul de elastaza și disfuncția pulmonară (index respirator și șunt intrapulmonar crescut) după operația pe inimă. [13] După administrarea protaminei cantitatea neutrofilelor în artera pulmonară este mai mare decât în sângele arterial, dovedind că neutrofile se sechestrează în plămâni. [14] Concentrația neutrofilelor în lavajul bronhial este mai mare după CEC în comparație cu grupul de control. [15]

Luând în considerație rolul leucocitelor în inflamație, se folosește ca metodă - parte a strategiei antiinflamatorii - eliminarea leucocitelor activate prin filtrarea intraoperatorie. Câteva trialuri a fost efectuate în anii 90 cu folosirea filtrației leucocitare. Filtrele au fost introduse nu numai în linia arterială dar și în liniile venoasă, cardioplegică și de aspirație a circuitului de CEC. Filtrele care au fost introduse în linia arterială au redus leucocitoza în câteva studii, cu eficiența mai scăzută

în cazul introducerii în linia venoasă. Nu a fost diferența în cantitatea mediatorilor de inflamație, și numai câteva trialuri a comunicat îmbunătățirea funcției pulmonare după folosirea filtrelor. Folosirea cardioplegiei cu filtre leucocitare reducea nivelul CK-MB în plasma. Necatînd la rezultatele promițătoare, folosirea filtrelor leucocitare rămâne limitată.[16,17]

### Corticosteroidele

Aceste preparate pot fi divizate în mineralocorticoide și glucocorticoide. Ultimii au un șir de acțiuni metabolice, imunosupresoare și antiinflamatorii. Acțiunile antiinflamatorii includ: producerea diminuată a prostaglandinelor și citokinelor, diminuarea creșterii adheziei neutrofilelor și fagocitozei, diminuarea proliferației limfocitare. Glucocorticoizii se cuplează cu receptorii specifici citoplasmatici, transferă complexul glucocorticoid-receptor în celulă, cu alterarea activării genelor specifice și proceselor de transcripție.<sup>18</sup> Astfel glucocorticoizi controlează producerea proteinelor. Efectele glucocorticoizilor asupra inflamației sunt descrise încă în anii 60. Cel mai comprehensiv reviu a lui Chatney privind utilizarea corticosteroizilor (cel mai mult a metilprednizolonului) conține, că folosirea corticosteroizilor beneficiază în diminuarea indicilor de laborator a grupului larg de mediatori antiinflamatorii, dar nu-s plusuri evidente clinice (statistic veridice).[19] Invers, utilizarea corticosteroizilor poate duce la înrăutățirea perioadei postoperatorii.

### Trasilol

Aprotinina (Trasylol) este un inhibitor nespecific a proteazelor plasmatică, care se folosește pe larg în cardiocirurgie datorită efectului lui de a micșora hemoragia postoperatorie, încă din anii 80.[20] Acest medicament posedă capacități pur hemostatice, realizate prin blocarea activării complementului și fibrinolizei, și mai mult decât atât, inhibarea astfel a fermenteilor proteolitici, cum sunt tripsina, plasmina și kallikreina.[21] Necatînd că acest drog se folosește mai mult pentru efectele lui hemostatice el este folosit pe larg și pentru a diminua răspunsul inflamator îndeosebi în chirurgia traumatizantă, datorită capacității lui de a inhiba activarea neutrofilelor, fapt ce a fost demonstrat în multiple trialuri clinice și în studiile in vitro așa cum sânt: expresia proteinelor de membrana celulară și eliberarea elastazei, IL-VIII și TNF- $\alpha$ . [22,23] Aprotinina este utilizată în practica clinică mai mult de 30 ani și în pofida la câteva studii consacrate efectelor lui antiinflamatorii, rămâne o enigmă mecanismul lui de acțiune. Metanaliza efectuată a demonstrat scăderea mortalității în loturile de pacienți tratați cu Aprotinină. [26] Și totuși rămâne neclar cui i se atribuie acest fapt în primul rând - efectului hemostatic sau antiinflamator. Investigațiile recente au demonstrat că Aprotinin scade producerea citokinelor proinflamatorii și NO [28] și mărește producerea IL-X [27].

### Inhibitorii fosfodiesterazei

Aceste preparate inhibă adenozină ciclică 3-5- monofosfat fosfodiesteraza (cAMF) și sunt folosite în ultimele două decenii pentru efectele lor inotrope pozitive. Fosfodiesteraza converteste cAMF în 5-AMF inactivă prin hidroliza. C-AMF joacă rol hormonal și seamana mediatorilor inflamatorii prin activarea proteinkinazei A, care afectează activitatea proteinelor. Creșterea cAMF celulare mărește influxul ionilor de Ca<sup>2+</sup>, ce duce la efect inotrop pozitiv. De asemenea creșterea în celule a guanozinei monofosfat ciclice (cGMF) duce la efectul similar. Oxidul nitric ca un vazodilatator important și substanță antiinflamatorie duce la creșterea cGMF în celule. Astfel de preparate cum sânt enoximona, milrinona și olprinona selectiv

inhibă o subgrupă a fosfodiesterazelor și anume fosfodiesteraza III. Aceasta duce la creșterea în țesuturi numai a cAMF. Pe de altă parte, așa inhibitor "clasic" al fosfodiesterazei cum este pentoxiphyllina nu este atât de selectiv și tot duce la creștere a cGMF în cardiomiocite. Inhibitorii fosfodiesterazei au în afară de capacități de potențiali antiinflamatori efectul vazodilatator periferic. Necatînd că mecanismul efectului antiinflamator al inhibitorului fosfodiesterazei nu este elucidat complet, este clar că el inhibă leucocitele, macrofagii și activarea endotelială.[29,30] Enoximona, spre exemplu, reduce concentrația de citokine inflamatorii, când este folosit la pacienți în vârstă peste 80 ani, operați la inimă pentru pontajul aortocoronarian. [31] Milrinona reduce secreția proteinelor în faza acută, cum sunt amiloidea A și IL-VI după CEC. [32] Utilizarea a proaspăt descoperitei olprinone, reduce IL-X și intraoperator moderat micșorează acidoza gastrică. [33] Pentoxiphyllina este derivatul a methylxanthinei și este vestită pentru efecte de protejator de endoteliu, și când este administrat în perioada postoperatorie la pacienții operați la inimă, reduce producerea citokinelor, reduce activarea leucocitelor și sechestrarea lor în plămâni cu diminuarea efectelor nocive asupra funcției lor.[34]

### Dopexamina

Este utilizată pentru efecte inotrope și vazodilatatoarii. Stimulează B<sub>2</sub> receptorii în mușchiul cardiac și receptorii dopaminici periferici, ca rezultat duce la vasodilatarea în microcirculația renală și splahnică și, ce servește la protejarea barierei mucoasei, cauzând reducerea endotoxemiei ischemice induse și a răspunsului inflamator. În câteva trialuri a fost demonstrat, că Dopexamina reduce proteinele în fazele acute la pacienți operați la inimă în condiții de CEC. A fost demonstrată creșterea clirensului creatininei, și efectul asupra fluxului splahnic, care la moment este imposibil de măsurat.[36]

### H2 antagoniști

Histamina este un amin biogen, care se produce în mastocite, și joacă un rol important ca mediator în reacția de hipersensibilitate imediată și, desigur, în răspunsul inflamator acut. Histamina se află în granule secretoare și îndeplinește efectul lui după degranulare cu eliberarea în spațiul extracelular. Efectele histaminei sunt realizate datorită interacțiunii cu H receptori celulari. H<sub>2</sub> receptori promovează secreția acidului gastric, dar și activarea limfocitelor, neutrofilelor și celulelor endoteliale. Aceste efecte pot să ducă la creșterea concentrațiilor intracelulare a cAMF. [37]

Protamina este proteina puțin pozitiv încărcată cel mai efectiv antidot al heparinei. Formarea complexelor protamina/heparin în timpul operațiilor la inima poate duce la reacții anafilactice cu participarea nemijlocită a histaminei.[38] Aceasta este concluzia teoretică pentru folosirea H<sub>2</sub> antagoniștilor ca potențiali agenți antiinflamatori în cardiocirurgie. În publicații din anii 90 a fost demonstrat că folosirea cimetidinei în timpul CEC reduce instabilitatea hemodinamică după administrarea protaminei.[39,40] În trialul recent infuzia cimetidinei a fost asociată cu niveluri scăzute a IL-VIII și a elastazei neutrofilelor.[41]

### Blocatorii enzimelor de conversie (BEC)

Enzimul de conversie separă histidyl-leucina de la angiotenzina I fiziologic inactivă, formând octapeptid angiotenzina II care este un vasoconstrictor foarte puternic și promovează, de asemenea, eliberarea aldosteronului și norepinefrinei. Enzimele de conversie sunt răspândite pe larg în corpul uman, dar deosebit de activ în endoteliul pulmonar. BEC scad presiunea

arterială prin micșorarea concentrației angiotenzinei II și prin efectul diuretic. De asemenea, este recunoscut, că angiotenzina II afectează procese creșterii celulelor, inflamație, fibroza și coagulare.<sup>42</sup> Multiple trialuri menționează că BEC reduce evenimentele cardiovasculare nedorite prin mecanisme independente de scădere a presiunii arteriale și, probabil, cauzate de efect țisular direct.<sup>43</sup> Mai mult decât atât, rezultatele prezentate de trialul Heart Outcomes Prevention Evaluation (HOPE) a demonstrat, că BEC (ramipril) reduce mortalitatea cardiovasculară și probabilitatea infarctului miocardului la pacienții cu risc mărit.<sup>[44]</sup> Trialul nerandomizat a demonstrat ca nivelul de IL –VI după operația la inima este mai jos în lotul pacienților, care au primit BEC preoperator.<sup>[45]</sup>

## Concluzii

Este recunoscut de toți autorii, că sindromul de răspuns inflamator sistemic deseori este consecința a cardiocirurgiei. Morbiditatea postoperatorie este strâns legată de fenomenul inflamator, mobilizând oameni de știință și cliniciștii la căutarea strategiilor noi antiinflamatori pentru micșorarea efectelor nocive a inflamației. Metode și medicamente folosite în trialuri monitorizate au diferit grad de succes. Necatând că scăderea concentrațiilor al mediatorilor de inflamație este demonstrată în multe strategii, nu este stabilită o metodă antiinflamatorie, care în mod convingător ar fi cea mai bună pentru micșorare mortalității și morbidității postoperatorii.

## Bibliografie

- Murgu V. et al. Aspecte terapeutice în abordarea răspunsului inflamator sistemic post by-pass cardiopulmonar – leicofiltrare strategică pe linia venoasă vs linia arterială a circuitului extracorporeal. A II Congres Chirurgilor Cardiovasculari din România, București 28-30 X 2004.
- Asimakopoulos G. Mechanisms of the systemic inflammatory response. *Perfuzion* 1999;14:269-77.
- Asimakopoulos G., Taylor K. The effects of cardiopulmonary bypass on leucocyte and endothelial adhesion molecules. *Ann.Thorac.Surg.* 1998; 66 : 2135-44.
- Boyle E.Jr., Pohlman T., Johnson M., Verrier E. The systemic inflammatory response. *Ann.Thorac.Surg.* 1997; 64 : S31-S37.
- Asimakopoulos G. Systemic inflammation and cardiac surgery: an update. *Perfuzion* 2001 ;16: 353-60.
- Luchiani M., et al. Modified ultrafiltration reduces morbidity after adult cardiac operations. *Circulation* 2001. p.117.
- Masuda H., et al. Modified ultrafiltration is more efficient in attenuating the dilutional coagulopathy. Effects on hematological function. *J. Thorac. Cardiovasc. Surg.* 2000 p.25-31.
- Bando Ko. Different techniques of ultrafiltration reduce pulmonary hypertension for congenital heart disease. *J. Thorac. Cardiovasc. Surg.* 1998.p. 173-23.
- Davis B. et al. Modified ultrafiltration improves left ventricular systolic function. *J. Thorac. Cardiovasc. Surg.* 1997.p. 25-29.
- Huimin S. et al. Efficacy of different techniques of ultrafiltration on removal of mediators. *Ann. Thorac. Surg.* 2003; 22 : 35-44
- Fujishima S., Aikawa N. Neutrophil - mediated tissue injury and its modulation. *Intensive Care Med.* 1995 ; 21 : 277-85.
- Weiss S. Tissue destruction by neutrophils . *N. Eng. J. Med.* 1989; 320: 365-76.
- Tonz M. et al. Acute lung injury during cardiopulmonary bypass. Are the neutrophils responsible? *Chest* 1995 ;108 :1551-56.
- Braude S. et al. Increased pulmonary transvascular protein flux after canine cardiopulmonary bypass. *Am.Rev.Respir. Dis.* 1986;134:867-72.
- Jorens P. et al. Interleukin-8 in the bronchoalveolar lavage fluid from patients with the adult respiratory distress syndrome (ARDS) and patients at risk for ARDS. *Cytokine* 1992; 4:592-97.
- Matheis G. et al. Leucocyte filtration in cardiac surgery: a review. *Perfuzion* 2001;16:361-70.
- Asimakopoulos G. The inflammatory response to CPB: the role of leucocyte filtration. *Perfuzion* 2002;17:7-10.
- Shupnic M. et al. Glucocorticoids and mineralocorticoids. In Brody T. et al. Eds. *Humans pharmacology. Molecular to clinical, 3-rd edition.* St Louis, MO: Mosby ,1998:488-92.
- Chaney M. Corticosteroids and cardiopulmonary bypass. A review of clinical investigations. *Chest* 2002 ; 121: 921-31.
- Royston D. et al. Effect of aprotinin on need for blood transfusions after repeat open heart surgery. *Lancet* 1987;ii:1289-91.
- Taylor K. Effect of aprotinin on blood loss and blood use after cardiopulmonary bypass. In Pifarre R. ed. *Anticoagulation, hemostasis, and blood preservation in cardiovascular surgery.* Philadelphia , P.A: Hanley&Belfus Inc. 1993. 132 .
- Wachtfogel Y. et al. Aprotinin inhibits the contact , neutrophil, and platelet activation systems during simulated extracorporeal perfusion. *J.Thorac.Cardiovasc.Surg.* 1993;106:1-10.
- Hill G. et al. Aprotinin reduces interleukin-8 production and lung neutrophil accumulation after cardiopulmonary bypass. *Anesth.Analg.* 1996;83:696-700.
- Tice D. et al. Hemorrhage due to fibrinolysis occurring with open-heart operations. *J.Thorac.Cardiovasc.*1963;46:673-76.
- Royston D. Controversies in the practical use of aprotinin. In Pifarre R. ed. *Anticoagulation, hemostasis, and blood preservation in cardiovascular surgery.* Philadelphia , P.A: Hanley&Belfus Inc. 1993. 150.
- Levi M. et al. Pharmacological strategies to decrease excessive blood loss in cardiac surgery : a meta-analysis of clinically relevant endpoints. *Lancet* 1999 ;354:1940-47.
- Tassani P. Does high-dose methylprednisolone in aprotinin –treated patients attenuate systemic inflammatory response during coronary artery bypass grafting procedures? *J.Cardiothorac.Vasc.Anesth.* 1999;13: 165-72.
- Hill G., Robbins R. Aprotinin but not tranexamic acid inhibits cytokine – induced inducible nitric oxide synthase expression. *Anesth.Analg.* 1997;84:1198-202.
- Ganong W. The general and cellular basis of medical physiology. In Ganong W. Ed. *Review of medical physiology.* Connecticut : Appleton & Lange, 1993:36-39.
- Akera T., Brody T. Drugs to treat heart failure : cardiac glycosides. In Brody T. et al. eds. *Human Pharmacology .St Louis, MO: Mosby,1998:218-19.*
- Boldt J. et al. Prophylactic use of the phosphodiesterase III inhibitor enoximone in elderly cardiac surgery patients : effects on hemodynamics, inflammation , and markers of organ function. *Intensive Care Med.*2002;28:1462-69.
- Mollhof T. et al. Milrinone modulates endotoxemia, systemic inflammation , and subsequent acute phase response after cardiopulmonary bypass (CPB). *Anesthesiology* 1999 ;90:
- Yamamura K. et al. Effects of olprinone , a new phosphodiesterase inhibitor, on gastric intramucosal acidosis and systemic inflammatory responses following hypothermic CPB. *Acta Anaesthesiol.Scand.* 2001 ;45 :427-34.
- Boldt J. et al. Prophylactic use of pentoxifylline on inflammation in elderly cardiac surgery patients. *Ann.Thorac.Surg.* 2001; 71: 1524-29.
- Tsang G. et al. Pentoxifylline preloading reduces endothelial injury and permeability in CPB. *ASAIO J.* 1996;42:M429-34.
- Bach F. Et al. Modulation of inflammatory response to CPB by Dopexamine and epidural anesthesia . *Acta Anaesthesiol.Scand.* 2002;46:1227-35.
- Nilsson G. et al. Mast cells and basophils . In Gallin J. et. al. eds. *Inflammation. Basic principles and clinical correlates.* Lippincott Williams & Wilkins , 1999: 102.
- Weiss M. Association of protamine Ige and IgG antibodies with life –threatening reactions to intravenous protamine. *N.Engl..J.Med.* 1989;320:886-92.
- Casthly P. et al. Histamine blockade and cardiovascular changes following heparin administration during cardiac surgery. *J. CardioThorac.Anesth.*1990;4: 711-14.
- Kambam J. et al. Prophylactic administration of histamine 1 and histamine 2 receptor blockers in the prevention of protamine –related haemodynamic effects. *Can. J. Anaesth.*1990 ;37: 420-22.
- Tayama E. et al. High-dose cimetidine reduces proinflammatory reaction after cardiac surgery with CPB. *Ann. Thorac. Surg.*2001;72:1945-49.
- Schiffirin E. Vascular and cardiac benefits of angiotensin receptor blockers . *AM. J. Med.* 2002 ;113:409-18.
- Dzau V. et al. Pathophysiologic and therapeutic importance of tissue ACE: a consensus report. *Cardiovasc.Drugs Ther.*2002;16: 149-60.
- Dagenais G. et al. Effects of ramipril on coronary events in high risk persons: results of the Heart Outcomes Prevention Evaluation Study . *Circulation* 2001 ;104: 522-26.
- Brull D. et al. Impact of angiotensin converting enzyme inhibition on post-coronary artery bypass interleukin-VI release. *Heart* 2002;87: 252-55.



# OPTIMIZAREA CONCENTRAȚIEI IONILOR CA<sup>+</sup> ȘI MG<sup>++</sup> ÎN SOLUȚIA CARDIOPLEGICĂ CU SCOPUL ÎMBUNĂȚIRII PROTECȚIEI MIOCARDULUI ÎN OPERAȚIILE PE INIMA DESCHISĂ LA COPIII MICI – REVISTA LITERATURII

## OPTIMIZATION OF CONCENTRATIONS OF CA<sup>+</sup> AND MG<sup>++</sup> FOR MYOCARDIAL PROTECTION FOR NEONATES AND INFANTS – AN OVERVIEW

Vârlan Eugen <sup>1</sup>, Iu. Guzman <sup>1</sup>, P.Bors <sup>2</sup>, A. Marginean <sup>2</sup>

1-medic perfuziolog

2-chirurg cardiac

IMSP Spitalul Clinic Republican

### Rezumat

În timpul clampării aortei (Ao) cu circulația extracorporeală (CEC), inima este izolată de perfuzia restului corp uman. Chirurgul este dator de a asigura protecția adecvată a miocardului, și în același timp să dispună de câmpul operator ideal pentru corecția chirurgicală cât mai bună posibilă. Este importantă optimizarea concentrațiilor ionilor Ca<sup>+</sup> și Mg<sup>++</sup> pentru prevenirea disfuncției postoperatorii a cordului. Acest reviu concretizează principiile protecției miocardului și ultimele succese ale tehnicilor de protecție a miocardului în timpul CEC-ului la copiii mici.

### Summary

During aortic clamp with extracorporeal circulation (ECC), the heart is isolated from the rest of the human body perfusion. The surgeon is obliged to ensure the adequate protection of the heart muscle, and at the same time to have clean operating field for surgical correction as best possible. Optimisation of concentrations of Ca<sup>+</sup> and Mg<sup>++</sup> is important for prevention of postoperative cardiac insufficiency. This review embodies the principles of the protection of the heart muscle and recent successes of the chemical techniques of heart muscle perfusion during the ECC in small children.

### Introducere

Scopul protecției miocardului este minimalizarea necesității energetice, reducerea consențențelor pierderilor energetice în timpul clampării aortei, și asigurarea resurselor energetice. Reducerea necesităților energetice este efectuată prin răcirea uniformă și oprirea rapidă în diastole, obținută de efectul potasiului din cardioplegie. Pierderile energetice pot fi minimalizate prin stabilizarea membranelor celulare, oxigenarea adecvată a soluției cardioplegice, tamponarea acidozei cu hiperosmolaritatea nepronunțată a soluției cardioplegice.

### Hipotermia

Pentru fiecare zece grade a reducerii temperaturii, indicele metabolismului este redus aproape cu 50%. Răcirea miocardică poate fi însoțită cu răcirea sistemică, irigarea salină, gheața, aranjată în jurul inimii, sau hipotermia perfuzională ( infuzia sângelui rece sau soluțiilor cardioplegice direct în arteriile sau venele coronariene ). Răcirea sistemică poate fi folosită pentru adâncirea răcirii miocardice – este un moment deosebit de important în prevenirea reîncălzirii miocardului, care are loc după infuzia inițială a perfuzatului rece. Când inima este răcită, indicele metabolic scade jos. Rata reacțiilor, în care se utilizează fosfații superenergetici ( cum este pompa sodiu – potasiu, care necesită ATP pentru realizare) scade de 4-6 ori la fiecare 10 grade de răcire. Inima ce se află în hipotermie este cu procese metabolice scăzute, dar nu este cu metabolism oprit.

Acesta este rezultatul răcirii nepermanente și nestabile, așa cum este demonstrat în lucrările lui Chiu și col.[1].

### Clampajul aortic cu oprirea inimii

Este unul dintre cele mai efective căi de a micșora metabolismul. Cum poate fi văzut din tabelul 2, consumul oxigenului inimii asistolice la temperatura 37°C este mai joasă decât la inima umplută și bătândă sau în fibrilație la temperatura 22°C [2]. Soluțiile cu hiperpotasemie sînt cel mai des utilizate pentru protecția miocardului.

Tabelul 1

Consumul oxigenului (ml/ minut pe 100 mg a Ventricolului Stîng in diferite condiții si diferite temperaturi a miocardului.

Temperatura	Inima goală bătîndă	Fibrilația	Clampul Ao
37°C	7	5,5	1
32°C	5	4	0,75
28°C	4	3	0,5
22°C	3	2	0,3

Clamparea Aortei asigura un metabolism scazut. Necătînd că metabolismul poate fi diminuat adînc și alterat în timpul clampării Ao, ultimul continuă în inima oprită și este necesar pentru asigurarea condițiilor favorabile metabolice în această perioadă, care sînt obținute prin spălarea cu infuzia soluției cardioplegice în arterele coronare. Cerințele față de soluția cardioplegică sunt prezentate sunt următoarele:

- Provoacă stop cardiac prompt.
- Asigură mediul metabolic favorabil.
- Previne acumularea interstițială și intracelulară a metaboliților.
- Previne pierderea metaboliților celulari.
- Asigură echilibrul acido-bazic adecvat.
- Asigură substratul metabolic (oxigen plus glucoză)
- Nu este toxic
- Asigură stabilizarea membranelor cardiomiocitelor.

#### **Cardioplegia cu sânge sau cristaloidă?**

Metodele cardioplegice la copiii cu vicii congenitale au făcut succese mari în ultimii zece ani. Necătând la aceasta, rezultatul operațiilor rămâne mai jos de limita permisă pentru această grupă de pacienți. Protecția miocardului la noul-născuți rămâne suboptimală, rezultând în letalitatea chirurgicală crescută la acești copii în comparație cu rezultatele la copiii mai mari sau adulți [2-5]. În principiu, sînt folosite îmbunătățirile din experiența protecției miocardului la maturi. Totuși, înțelegerea de diferență cardinală în structura, funcția și metabolismul inimii copilului noul-născut și extrapolarea banală a experienței protecției miocardului de la adulți la noul-născuți este o greșeală fundamentală [2,3,5]. Necătând la prevalența hipoxiei sau altelor deosebiri fiziologice la noul-născuți, câteva studii experimentale includeau inimi stresate în loturile de investigații ale soluțiilor cardioplegice la copii. Din contra, în practica clinică este demonstrat clar, că viciile congenitale duc la hipoxia sau la supraîncărcarea cu volum și presiune, de aceia inimi normale, nestresate nu se întîlnesc, în deosebi la contingentul de noul-născuți. Incluziunea inimilor stresate în orice lot de investigații a soluțiilor cardioplegice este foarte importantă, pentru că inimile stresate sînt mai sensibile la ischemie și la schimbarea metodelor de protecție a miocardului [2-5]. Acești pacienți dau o informație mai mare despre pacienții care sînt mai predispuși la disfuncții ventriculare postoperatorii. Din această cauză studiile pe adulți deseori folosesc stresul ischemic acut pentru a investiga strategii cardioplegice, deși această metodă nu imită sută la sută condițiile clinice de angină cronică sau șoc cardiogenic.[5]. Și totuși, din cauza faptului că inima copilului nu suferă ischemie preoperatorii severă, stresul trebuie să fie schimbat pe astfel de înlocuitor clinic cum ar fi hipoxia. B.S.Allen cu colegii au investigat diferite strategii cardioplegice în ambele cazuri de normal (nestresat) și hipoxic (stresat) la inimi de noul-născuți, folosind in vivo animale sănătoase. [5]. Receptura de cardioplegie cu sânge cald și sânge rece sînt demonstrate în tabelele 2 și 3 și autorii făceau modificări în fiecare component al soluției pentru a-l investiga pe fiecare.

**Tabelul 2**

#### **Soluția cardioplegică folosită pentru inducerea caldă și reperfuzia cu sânge**

Adaos cardioplegic	Volum adaugat (ml)	Componentul modificat	Concentrația repartizată*
KCL(2 mEq/ml)	10	K+	8-10mEq/L
Tham(0,3 mmol/L)	225	pH	pH7,5-7,7
CPD	225	Ca+2	0,2-0,4mmol/L
MgCl2(2mEq/ml)	24	Mg+2	8-12mEq/L
Aspartat/glutamate	250	Substrat	13mmol/L
Dextrosa 50%	40	Glucoza	<400mg/dL
Dextrosa 5%	200	Osmolaritatea	380-400mOsm

**Tabelul 3**

#### **Soluția cardioplegică rece cu sânge**

Adaos cardioplegic	Volum adaugat (ml)	Componentul modificat	Concentrația repartizată*
KCL(2 mEq/ml)	5	K+	8-10mEq/L
Tham(0,3 mmol/L)	200	pH	pH7,6-7,8
CPD	50	Ca+2	0,5-0,6mmol/L
MgCl2(2mEq/ml)	18	Mg+2	4-6mg/L
Dextrosa 5%	200	Osmolaritatea	340-360mOsm

Legenda: Tham-Trometathamine ; CPD- citrate phosphate-dextrosa;  
\*Cînd este în proporția 4:1 cu sânge

Necătând că soluția cardioplegică cu sânge predomină la adulții, care sînt operați pe cord deschis, soluția cardioplegică cristaloidă este încă vast folosită la copii și mulți autori au demonstrat o mică sau lipsa de diferență a rezultatelor după folosirea cardioplegiei cu sânge sau cristaloidă [2,5]. Asemenea Bradley S.Allen et col. au demonstrat că ambele soluții cardioplegice - cea cu sânge și cea cristaloidă (« PLEGISOL », ABBOT LABORATORIES, CHICAGO, ILINOIS) protejează excelent inimile noul-născuților nestresate preoperator cu păstrarea funcției complete a miocardului [5]. Necătând la aceasta, expoziția purceilor neonatali sub stres hipoxic radical schimbă aceste rezultate. Soluțiile cardioplegice cu sânge nu numai protejează inima de afectarea viitoare, dar și ușurează repararea afectării cauzate de hipoxia și reoxigenare, și ca rezultat, prezervează complet funcția miocardului și a vaselor. Și invers, soluția cristaloidă nu a fost capabilă să protejeze adecvat inimile hipoxice, rezultând cu disfuncția miocardului și a vaselor. Cardioplegia cu sânge are mai multe avantaje față de soluția cristaloidă, care pot lămuri aceste descoperiri [5]. Inima oprita cu sânge, este în mediu oxigenat și de aceia nu se pierde în rezerve energetice în acel scurt timp de activitate electromecanică, ce precedează asistola [5]. În contrast, câțiva investigatori au raportat diminuarea semnificativă a rezervelor de ATP și altor fosfați energetici în momentul câtorva bătăi ale inimii în intervalul dintre clamparea aortei și asistola indusă de soluția cristaloidă. Când soluția cardioplegică cu sânge este folosită caldă, ea poate resuscita miocardul afectat și prin această dată posibilitatea de a tolera mai bine o ischemie viitoare [5].

Cardioplegia cu sânge asigură oxigen și alimentare în timpul infuziilor multiple de a susține metabolismul celular și a restabili rezervele energetice [5]. Mai tîrziu, de aceia, că inima hipoxică poate fi mai sensibilă la reperfuzie, folosirea ei poate limita afectările reperfuzionale.

#### **Calciu și magneziu**

Considerația importantă strîns legată de protecția miocardului este concentrația ionilor de calciu, de aceia că hipercalcemia este una dintre cele mai dese cauze a afectării celulare în momentul ischemiei și reperfuziei [2,3,6,7,11,12]. Inima de noul-născut poate fi mai sensibilă la afectarea celulară provocată de ionii de calciu, fiindcă reticulumul sarcoplasmatic a celulei miocardice la noul-născut are capacitatea diminuată de a sechestra Ca și din această cauză caracteristicile schimbate a transportului lui [2-5]. Deși soluțiile cardioplegice hipocalcemice asigură protecția miocardului la adulți, concentrația ionilor de Ca la soluția cardioplegică pentru neonatali rămâne a fi discutabilă [2,3,5-8]. La inimi sănătoase Bolling et col. găsise prezervarea completă a miocardului și a vaselor cu ambele solu-

ții cardioplegice cu sânge – normocalcemice sau hipocalcemice [7]. Însă stresul (hipoxia) ce afectează inima noul-născutului cardinal schimbă rezultatele. Soluțiile cardioplegice cu sânge, hipocalcemice, permit repararea afectării cauzate de hipoxie și reoxigenare, și ca rezultat, asigură o protecție net superioară al miocardului și a funcției celulelor endoteliale și a vaselor. Dimpotrivă, a fost menționată afectarea celulară crescută în timpul protecției miocardului efectuată cu soluții cardioplegice cu sânge normocalcemice manifestată prin depresia funcțiilor miocardului și celulelor endoteliale (desenul 1-2) după CEC.

Figura 1-2. Procentul de recuperare a funcției sistolice față de cea inițială la purceii noul-născuți hipoxici după clamparea aortei la sfârșitul circulației extracorporeale. Notă: este prezervarea completă a funcției sistolice independent de prezența ionilor de magneziu în inimile protejate cu soluția cardioplegică hipocalcemică. Inimile protejate cu soluția cardioplegică normocalcemică fără ionii de magneziu prezintă scăderea marcată a funcției sistolice, exprimate prin elasticitatea sistolică finală comparată cu datele inițiale. Din contra, îmbogățirea soluției cardioplegice normocalcemice cu ioni de magneziu exclude capacitățile negative ale concentrației crescute a Ca și, ca rezultat, întoarcerea deplină a funcției sistolice (Date statistice veridice).

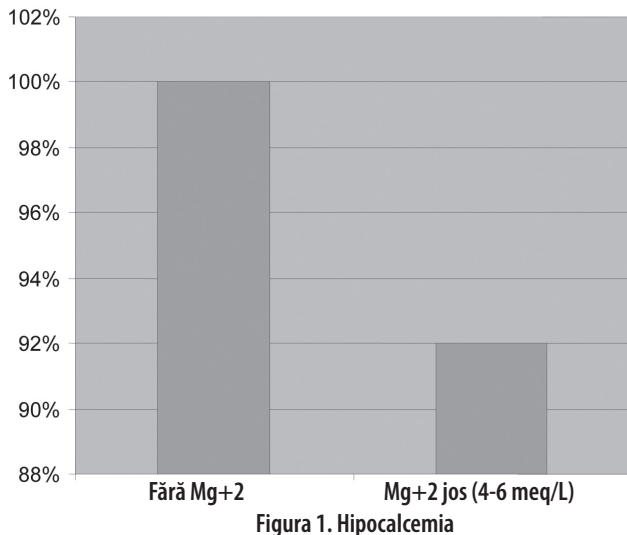


Figura 1. Hipocalcemia

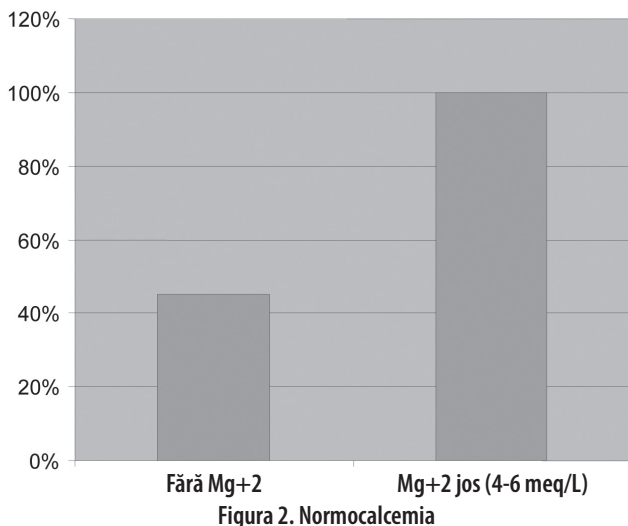


Figura 2. Normocalcemia

Aceste descoperiri nu sânt de mirare, deoarece sensibilitatea crescută la calciu a fost observată și la adulți după un stres ischemic suportat de inimă [5]. În practica clinică foarte des este remarcat că sânt fluxuri trecătoare în soluția

cardioplegică a concentrației Ca ionizat cauzate de schimbări în pH, hemodiluție, temperatură, potasiu, și, probabil, cea mai importantă cauză este nivelul de calciu ionizat în circuitul cardio-pulmonar. De aceea, miocardul ischemizat al noul-născutului este sub pericolul de schimbarea nivelului Ca ionizat în sus sau în jos în soluția cardioplegică decât s-a prevăzut de la bun început, ce poate duce la creșterea riscului de afectare legat de calciu. Orice creștere neprevăzută de Ca are o mai mare importanță pentru inima copilului noul-născut, deoarece miocitele premature sânt incapabile de a menține în limitele necesităților nivelul de Ca [2,5,7]. Totuși, necătând la datele despre afectarea cu calciu, mulți chirurghi pediatrici continuă să folosească soluții cardioplegice normocalcemice. Adausul de Mg, care inhibă intrarea Ca în celulă poate rezolva această dilemă, prevenind afectarea prin folosirea soluțiilor cardioplegice normocalcemice. Mg se pierde în timpul ischemiei, ceea ce duce la creșterea numărului de aritmii postoperatorii și afectarea posibilă prin reacții celulare Mg dependente. A fost demonstrat că metoda transportării Mg extracelular, prin îmbogățirea soluției cardioplegice cu Mg se diminuează cantitatea aritmiilor postoperatorii prin îmbunătățirea protecției miocardului, obținută prin diverse mecanisme [8,10-12]. Cel mai principal mecanism este, posibil, capacitatea ionilor de Mg de a modula concentrația Ca ionizat intracelular prin inhibarea intrării Ca în celulă, și mai mult decât atât, posibilitatea lor de a elibera ionii de Ca din binding sites pe membrana sarcolimară [8-10]. Aceasta previne supraîncărcarea mitohondriilor cu Ca, care poate duce la deconectarea fosforilării oxidative cu diminuarea producției ATP. Intrarea Ca după ischemie este de asemenea limitată, deoarece Mg previne intrarea abuzivă a Na în celulă, care în timpul reperfuziei se schimbă cu Ca. Mg suplimentar, poate de asemenea ușura asistola la nivelul jos de potasiu [15]. Aceasta este foarte important, deoarece concentrații mărite de potasiu pot afecta direct celulele endoteliale, și mai mult decât asta, a mări intrarea în celulele endoteliale și miocardiale a Ca. În lipsa adaosului ionilor de Mg soluția cardioplegică hipocalcemică protejează deplin funcția miocardului la inimile stresate (hipoxice) neonatale și, totuși, adaosul ionilor de Mg a fost găsit ca benefic dacă inima a fost protejată de soluția cardioplegică normocalcemică [10]. În loc de afectarea celulară semnificativă, adaosul ionilor de Mg protejează inima de afectarea postoperatorie, și în rezultat, protecția sigură a miocardului și endoteliului vascular (desenul 6). Așa că, Mg exclude capacitățile nocive a concentrației înalte a Ca în soluții cardioplegice normocalcemice la inimile stresate (hipoxice). Într-adevăr informația arătată mai sus seamănă să fie relația specifică între Ca și Mg, ce poate duce la concluzia, că Mg nu este necesar la soluții cardioplegice hipocalcemice [8-10]. Când adaosul ionilor de Mg poate îmbunătăți protecția miocardului efectuată de soluția cardioplegică cu sânge hipocalcemică, rămâne fără răspuns, de ce funcția sistolică la inimile hipoxice se întoarce complet la cea inițială, când este protejată de soluția cardioplegică cu sânge hipocalcemică însuși. Pentru a răspunde la această întrebare inimile neonatale au fost supuse riscurilor cu mult mai severe (hipoxia și ischemia). În această condiție, nici soluția cardioplegică cu sânge hipocalcemică fără ioni de Mg, nici soluția cardioplegică cu sânge normocalcemică, nu au fost capabile de a asigura protecția adecvată a inimii [10]. În contrast, adaosul ionilor de Mg în soluția cardioplegică hipocalcemică îmbunătățește protecția miocardului și permite restabilirea completă a funcțiilor metabolice și miocardiale (Desenul 3-4).

Figura 3-4. Funcția ventricolului stâng după CEC măsurată prin elasticitatea sistolică finală și exprimată ca % recuperării la datele bazale inițiale la purceii neonatali la stresul sever (hipoxia și ischemia). Notă. Inimile protejate cu soluția cardioplegică hipocalcemică nu mai prezintă scăderea vădită a funcției sistolice. În contrast, este prezervarea completă a funcției sistolice când Mg este adăugat la soluția cardioplegică hipocalcemică. Și totuși, adăusul de Mg nu a fost capabil de a exclude efectele nocive ale soluției cardioplegice normocalcemice la inimi stresate sever, rezultând scăderea funcției sistolice (date statistic veridice).

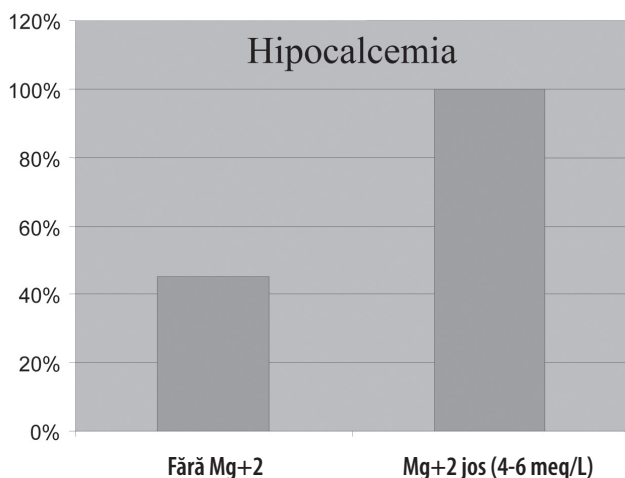


Figura 3. % Reîntoarcerii Elasticității Sistolice Finale

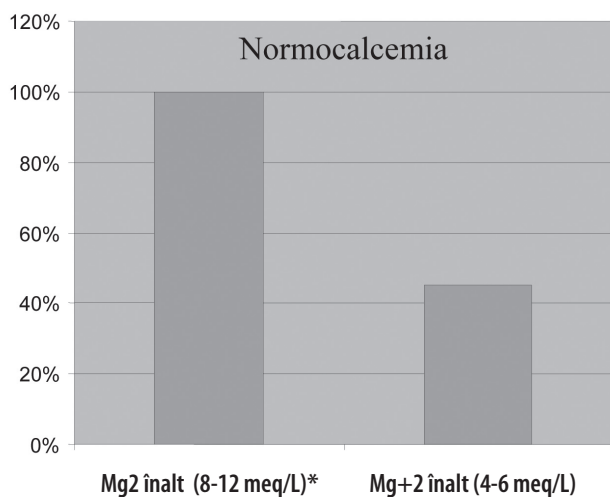


Figura 4. % Reîntoarcerii Elasticității Sistolice Finale

Acest efect benefic apare în ambele cazuri (nivelul jos de Mg 4-6 mEq sau mai înalt 8-12 mEq/L) și este similar rezultatelor obținute cu blocatorii canalelor de Ca la adulți.[5,10]. Totuși, blocatorii canalelor de Ca au un efect prolongat și pot depresa funcția postoperatorie a miocardului și deaceia sânt mai puțin atractivi. Pentru că, Ca și Mg au o relație strânsă, efecte similare pot fi obținute în absența ionilor de Mg cu condiția scăderii concentrației de Ca în soluția cardioplegică. Și totuși, aceasta poate fi un potențial periculos deaceia că restabilirea miocardului poate fi redusă când Ca cardioplegic este mai jos de 100 mmol/l și aceasta este de nedorit din cauza că paradoxul de Ca poate să apară dacă nivelul de Ca este mai jos de 50 mmol [5,8,10]. Doza optimală de Mg, posibil depinde de concentrația Ca tot atât de mult ca și efectul benefic al Mg și hipocalcemia, care sânt atât complementare cât și interdependente.

### Concluzii

Protecția excelentă a inimii stresate sever este rezultatul care poate fi obținut prin optimizarea concentrațiilor ionilor Ca<sup>+</sup> și Mg<sup>++</sup> în soluție cardioplegică sanguină. Metoda de protecție miocardică ideală este în cautare permanentă.

### Bibliografie

- Chiu R. et col. The importance of monitoring , intramyocardial temperature during hypothermic myocardial protection. Ann Thorac.Surg. 28: 317-325,1979.
- Buckberg GD. Bradley S.Allen : Myocardial protection management during adult cardiac operations, in Baue AE ,Geha A.S. Hammond G.L. et al. (eds): Glenn's Thoracic and Cardiovascular Surgery (ed6) , Stamford CT, Appleton & Lange , 1995, pp 1653-1687.
- Hammon J.W Jr. Myocardial Protection in the immature heart. Ann. Thorac. Surgery 1995; 60: 839-842.
- Romero et col. Limited left ventricular response to volume overload in the neonatal period: A comparative study with adult animal. Pediatr. Res. 13: 910-915,1979.
- Bradley S.Allen et col. Pediatric Myocardial Protection : An Overview. Seminars in Thoracic and Cardiovascular Surgery , Vol 13, No (January),2001:pp56-72.
- Pearl J.et col. Normocalcemic blood or crystalloid cardioplegia provides better neonatal myocardial protection than does low – calcium cardioplegia. J.Thorac. Cardiovasc. Surg. 1993,105:201-206.
- Bolling K. et col. Myocardial protection in normal and hypoxically stressed neonatal hearts: The superiority of hypocalcemic versus normocalcemic blood cardioplegia.J.Thorac. Cardiovasc. Surg. 1996, 112:1193-1201.
- Kronon M et col. The relationship between calcium and magnesium in pediatric myocardial protection. J.Thorac. Cardiovasc. Surg. 1997,114:1010-1019.
- Sha Kerinia T. et col. Magnesium in cardioplegia : Is it necessary ? Can.J.Surg.39 :397-400,1996.
- Kronon et col. Superiority of magnesium cardioplegia in neonatal myocardial protection. Ann.Thorac. Surg. 1999, 68 : 2285-2295 .

## STUDII CLINICE

# RECONSTRUCȚIA TRACTULUI DE EJEȚIE AL VENTRICULULUI DREPT: CONDUITE VALVULARE BIOLOGICE COMERCEALIZATE

## RIGHT VENTRICULAR OUTFLOW TRACT RECONSTRUCTION: COMMERCIALIZED BIOLOGICAL VALVE CONDUITS

Eduard Cheptănaru

IMSP Spitalul Clinic Republican

### Rezumat

Alegerea conduitului ideal pentru reconstrucția tractului de ejeție al ventriculului drept este o provocare pentru chirurgia cardiacă. Studiul efectuat prezintă unele date clinice ale rezultatelor implantării diferitor tipuri de conduite valvulare biologice comercializate.

Materiale și metode: Articole în limba engleză ce vizează utilizarea conduitelor valvulare pentru reconstrucția TEVD au fost căutate în baza de date MEDLINE și analizate. Categoriile de conduite au fost alese în funcție homogrefe, xenogrefe stentate și nestentate.

Rezultate și concluzii: Bioprotezele valvulare comercializate au caracteristici comune: sunt atrombogene, cu o rezistență mărită la infecție, sunt ușor disponibile și implantabile, dar, sunt cu o durabilitate suboptimală și nu au capacitatea de a crește. Valvele funcționează stabil sub 5 ani după operație. La 10 ani postoperator aproximativ 80% prezintă disfuncție valvulară, necesitând reintervenție chirurgicală.

### Summary

Choosing the ideal conduits for the reconstruction of the right ventricular outflow tract is a challenge for cardiac surgery. The study presents some results of the clinical data of different types of commercialized biological valves conduits.

Materials and methods: English language articles on valved conduits for RVOT reconstruction were retrieved from the MEDLINE database with respect to the commonly used homograft, stented xenograft and stentless xenograft.

Results and conclusions: Commercialized bioprosthetic valves have common features such as non thrombogenic with increased resistance to infection, are available and easy implantable, but with suboptimal durability and are not able to grow. In less than five years after surgery, biological valve function is stable. At 10 years postoperatively about 80% have valvular dysfunction and requiring surgical reintervention.



### Introducere

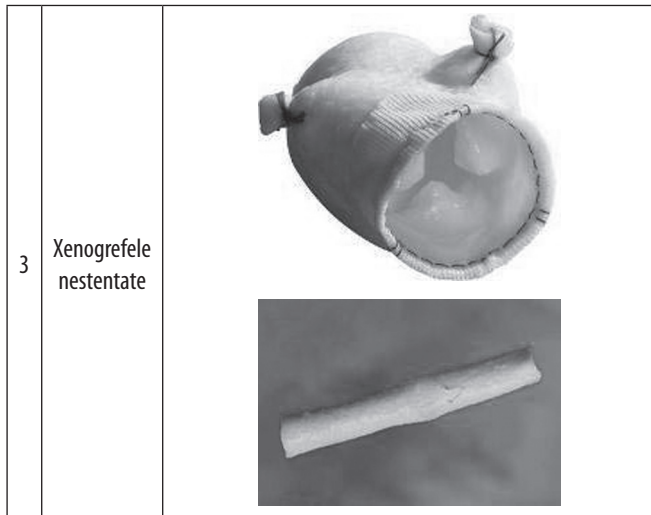
Debutul reconstrucției tractului de ejeție a ventriculului drept (TEVD) este considerat începutul anilor 1960, care a vizat corectarea chirurgicală a trunchiului arterial, tetralogia Fallot, atrezie pulmonară [1-3]. În prezent, aceste conduite joacă un rol important în reconstrucția TEVD ca o parte a operațiilor Rastelli, Ross și reconstrucția TEVD în alte proceduri de tratament chirurgical cu un spectru larg în diferite malformații cardiace congenitale complexe. Pe parcursul a mai multor ani au fost elaborate diferite tipuri de conduite. Conduitele de regulă includ țesutul valvular transplantat de la o specie la alta – *xenogrefele*, numite de asemenea și *heterogrefe*, care sunt derivate din valve aortice porcine sau din pericard bovin implantate la om.

Valvele biologice transplantate în cadrul aceleiași specii, spre exemplu de la câine la câine sau de la oaie la oaie sunt numite *alogrefe*, iar cele transplantate de la om la om au fost numite *homogrefe*, care includ valve aortice sau pulmonare, în asociere respectivă cu aorta sau artera pulmonară.

Transplantul de valvă cardiacă dintr-un sediu în altul, la același individ, este numită *autogrefă*.

Conduitele valvulare pot fi împărțite în trei categorii:

1	Homogrefe (Pulmonară și aortică)	
2	Xenogrefele stentate	



Ca conduite reprezentative au fost selectate cele comercializate așa ca homogrefele crioprezervate, xenogrefele stentate așa ca Hancock (Medtronic Inc., Minneapolis, Minnesota, SUA) și Carpentier-Edwards (Edwards Lifesciences, Irvine, California, SUA) iar ca xenogrefe stentless – conduitele Contegra (Medtronic Inc.). Aceste conduite au demonstrat proprietăți inegale, care constituie baza a acestei lucrări.

### Materiale și metode:

Articole în limba engleză ce vizează utilizarea conduitelor valvulare pentru reconstrucția TEVD au fost căutate în baza de date MEDLINE și analizate. Categoriile de conduite au fost alese în funcție homogrefe (pulmonare, aortice), xenogrefe stentate și nestentate.

### Rezultate: Homogrefele

Țesuturile valvulare au fost utilizate pe parcursul anilor 1950 și începutul anilor 1960, în așa fel în anul 1951 homogrefa aortică (nevalvulară) pentru prima dată în operație a fost utilizată de către Du Bost în aneurisma abdominală. În anul 1956 Gordon Murray a raportat despre utilizarea valvei aortice „fresh” în poziția aortei toracice în insuficiența aortică. Ulterior în utilizarea homogrefelor valvulare (allogrefelor) au apărut careva limitări ceea ce țin de durabilitatea lor joasă rezultată după sterilizarea și prezervarea lor (iradiere, glutaraldehydă), iar valvele „fresh” păstrate în mediul nutritiv cu antibiotice sau dovedit a fi cu o viabilitate dubioasă. În anul 1962 utilizarea homogrefelor valvulare aortice inițial au fost raportate independent de către Donald Ross din Anglia și de Brian Barratt-Boyes din Noua Zelandă.

Eșecul conduitelor a fost definit prin nevoia de o nouă intervenție în cazul stenozei, compresiei extrinseci, sau regurgitării conduitului.

Curba actuarială liberă pentru reintervenții după utilizarea alogrefelor valvulare decelularizate și native crioprezervate este prezentată de mai mulți autori, iar datele lor diferă de la clinică la clinică. În așa mod Burch prezintă la 8 ani liberi de reintervenții - 79% pentru HVD în comparație cu 63% pentru HVN ( $p = 0.31$ , log-rank) [4]. Clinica din Marcele, Franța, prezintă 75% la 5 ani și 55% la 10 ani lipsa disfuncției homogrefelor. Necătând la o rată de supraviețuire destul de înaltă - 18 ani, sunt prezentate date de stenoza homogrefelor în 54% din numărul total de pacienți, regurgitare în 18%, disfuncții în 27%, explantare în 5% și eșecul în 6%[5].

Un studiu amplu pe 100 pacienți a fost efectuat în SUA Ruzmetzov și alți., care a prezentat datele la un follow-up de (SG,  $5.7 \pm 2.5$  ani vs SCA,  $5.8 \pm 2.8$  ani;  $P = .83$ ) cu o libertate pentru disfuncții de (SG, 74%, vs SCA, 52%;  $P = .05$ ) [6].

În așa mod homogrefele crioprezervate, comercializate prezintă o rată destul de înaltă de disfuncții la 6-8 ani după impiantare, ceea ce indică o imperfecțiune a acestor conduite.

### Xenogrefele stentate:

Xenogrefele stentate au fost create cu scopul disponibilității mai largi în comparație cu alogrefele. În așa mod sunt cunoscute mai multe xenogrefe stentate cum ar fi Hancock, Carpentier – Edwards, conduitul valvular din pericard bovin Ionescu – Shiley. În ultimii ani o răspândire mai largă a obținut conduitul valvular stentat Hancock.

După datele din ultimii ani în clinica din Franța la un lot de 214 pacienți operați supraviețuitori liberi de reintervenție la 1 an au fost 95%, la 5 ani 81% și 32% la 10 ani[7]. Clinica din Germania a prezentat practic aceleași rezultate : la un an 100%, la 3 ani 96% și la 5 ani 83%[8].

### Xenogrefele nestentate

Sunt cunoscute diferite tipuri de xenogrefe nestentate așa ca: Edwards Prima Plus (Edwards Lifesciences) bioproteză aortică nestentată- valvă porcină fixată cu glutaraldehydă; Rădăcina aortică porcină liberă (Medtronic Inc.); Shelhigh conduită valvulară pulmonară (Shelhigh Inc., Millburn, New Jersey, USA); Contegra (Medtronic Inc.) este vena jugulară valvulară bovină; Xenogrefa pulmonară Cryolife Ross (Cryolife Inc., Kennesaw, Georgia, USA); LabCor, (Labcor Technical Sales Inc., Concord, Ontario, Canada) este valva aortică porcină în tubul creat din pericardul bovin.; TissueMed (Leeds, UK), este conduitul valvular porcine prezervat cu glutaraldehydă; Conduită valvulară Polystan (Polystan Bioprosthesis, Polystan) valvă creată din pericard porcine fixată într-un tub din poliester.; Xenogrefă valvulară pericardială cu conduit din politetrafluoroetil. În cardiochirurgia pediatrică o răspândire mai largă a obținut conduitul valvular din vena jugulară bovină – Contegra.

Pe un lot de 156 conduite venoase jugulare grupul din Naples, Italia la un follow-up mediu de  $58 \pm 43.2$  luni, au prezentat următoarele date: mortalitatea intraspitalicească a fost de 7%, un gradient major  $>30$  mm Hg la nivelul conduitului a fost diagnosticat în 15,1%, la 13 pacienți s-a efectuat înlocuirea conduitului [9]. Gupul din SUA, la un lot de 51 bolnavi operați în perioada anilor 1998 – 2009 cu utilizarea conduitului Contegra la 5 ani de supraveghere liberi de disfuncție au fost 90%, iar la 10 ani 85% din pacienți. Eșecul conduitelor la 5 ani a constituit 85% și 67% la 10 ani. Liberi de explantare au constituit 85%, problema majoră fiind stenoza distală a conduitului – 52% [10]. O stenoză a conduitelor dintr-un lot de 767 pacienți a fost de 10,9% și în special la conduitele mai mici de 12 mm a fost de 83,3%, date prezentate de Departamentul de Biochirurgie și Tehnologii Chirurgicale din Londra[11]. Clinica din Bern, Elveția pe un lot de 43 de pacienți operați în perioada anilor 1999 – 2008 cu utilizarea conduitelor Contegra, au prezentat necesitatea în schimbarea conduitelor în 26%, condiționate de stenoza conduitului[12].

Pacienții operați în număr de 54 care nu au necesitat schimbarea conduitelor Contegra la 1,5 și 10 ani au constituit  $98.1 \pm 1.9\%$ ,  $78.3 \pm 5.8\%$ , și  $63.5 \pm 7.2\%$  prezența de clinica din Belgia [13].

Clinica din Vancouver, Canada pe parcursul anilor 2002-2009 a implantat 49 de conduite Contegra prezentând datele la un follow-up de  $3.5 \pm 4.6$  ani și  $4.2 \pm 2.0$  ani, unde în 19,6% a fost necesar de reintervenții pentru disfuncția conductelor [14].

Practic toți autorii prezintă date pentru disfuncția conductelor în special la cele cu dimensiuni mici, fiind provocată în marea majoritate de stenoza anastomozelor distale.

### Discuții:

Reconstrucția continuității dintre ventriculul drept și artera pulmonară este un component esențial în tratamentul a mai multor pacienți, în special copii, cu MCC.

Caracteristica unei ideale implantări de valvă pulmonară pentru copii este durabilitatea, longevitatea, libertatea de terapie anticoagulantă, antigenitatea, disponibilitatea, ușor implantabilă și cel mai important capacitatea de a crește. După datele literaturii publicate în ultimii 3 ani o atenție mai mare este destinată homogrefelor valvulare crioprezervate cu o tendință spre cele decelularizate și conduitului din vena jugulară bovină – Contegra, decăzând într-o oarecare măsură interesul către conduitul Hancock.

În așa mod ceea ce ține de homogrefe păreriile autorilor diferă în privința performanței homogrefelor standard crioprezervate și celor decelularizate, totuși balanța înclinându-se spre cele decelularizate. Deasemenea este accentuată importanța factorilor legați de pacienți cât și de homogrefe. Este menținută problema în disponibilitatea allogrefelor la copii mai mici de 1 an și ca o alternativă a fost propusă metoda de bicuspidalizare

a homogrefelor. Problema de bază rămâne în disfuncția sau chiar eșecul allogrefelor crioprezervate atît standarde cît și decelularizate la un termen de 6-8 ani [4,5,6,10,15,16,17].

Conduitul Hancock rămîne a fi o opțiune valoroasă pentru înlocuirea valvei pulmonare, argumentarea fiind lipsa formării aneurismelor TEVD și stenozării anastomozei distale. Autorii atrag atenția asupra prudenței folosirii acestui tip de conduit la nou-născuți din cauza rigidității peretului din Dacron. O longevitate mărită pentru Hancock este oferită de către procedurile intervenționale percutanate, astfel mărind timpul pentru schimbarea conduitului [7,8].

Mai multe clinici din lume preferă utilizarea conductelor Contegra în chirurgia cardiacă pediatrică. Au fost prezentate rezultate bune la un termen mediu de 4 ani postoperator. Este menținută problema în schimbarea conduitului cu timpul, în special din cauza creșterii copilului. După părerea unor autori costul-eficiența conductelor venoase jugulare bovine este o soluție ușor disponibilă, dar gama cu dimensiuni mai mari este limitată [10,11,12,13,14].

### Concluzii:

Bioprotezele valvulare comercializate au caracteristici comune: sunt atrombogene, cu o rezistență mărită la infecție, sunt ușor disponibile și implantabile, de asemenea sunt cu o durabilitate suboptimală, nu au capacitatea de a crește. Valvele funcționează stabil sub 5 ani după operație. La 10 ani postoperator aproximativ 80% prezintă disfuncție valvulară, necesitând reintervenție chirurgicală.

### Bibliografie

- Behrendt DM, KirshMM, Stern A, Sigmann J, Perry B, Sloan H. The surgicaltherapy for pulmonary artery–right ventricular discontinuity. *Ann Thorac Surg* 1974; 18:122–137.
- Rastelli GC, Ongley PA, Davis GD, Kirklin JW. Surgical repair for pulmonary valve atresia with coronary-pulmonary artery fistula: report of case. *Mayo Clin Proc* 1965; 40:521–527.
- Ross DN, Somerville J. Correction of pulmonary atresia with a homograft aortic valve. *Lancet* 1966; 2:1446–1447.
- Burch PT, Kaza AK, Lambert LM, Holubkov R, Shaddy RE, Hawkins JA. Clinical performance of decellularized cryopreserved valved allografts compared with standard allografts in the right ventricular outflow tract. *Ann Thorac Surg*. 2010 Oct;90(4):1301-5; discussion 1306.
- Kalfa D, Feier H, Loundou A, Fraise A, Macé L, Metras D, Kreitmann B. Cryopreserved homograft in the Ross procedure: outcomes and prognostic factors. *J Heart Valve Dis*. 2011 Sep;20(5):571-81.
- Ruzmetov M, Shah JJ, Geiss DM, Fortuna RS. Decellularized versus standard cryopreserved valve allografts for right ventricular outflow tract reconstruction: a single-institution comparison. *J Thorac Cardiovasc Surg*. 2012 Mar;143(3):543-9.
- Belli E, Salihoğlu E, Leobon B, Roubertie F, Ly M, Roussin R, Serraf A. The performance of Hancock porcine-valved Dacron conduit for right ventricular outflow tract reconstruction. *Ann Thorac Surg*. 2010 Jan;89(1):152-7; discussion 157-8.
- Rüffer A, Wittmann J, Potapov S, Purbojo A, Glöckler M, Koch AM, Dittrich S, Cesnjevar RA. Mid-term experience with the Hancock porcine-valved Dacron conduit for right ventricular outflow tract reconstruction. *Eur J Cardiothorac Surg*. 2012 Apr 3. [Epub ahead of print]
- Palma G, Mannacio VA, Mastrogiorganni G, Russolillo V, Cioffi S, Mucerino M, Vosa C. Bovine valved venous xenograft in pulmonary position: medium term evaluation of risk factors for dysfunction and failure after 156 implants. *J Cardiovasc Surg (Torino)*. 2011 Apr;52(2):285-91.
- Fiore AC, Ruzmetov M, Huynh D, Hanley S, Rodefled MD, Turrentine MW, Brown JW. Comparison of bovine jugular vein with pulmonary homograft conduits in children less than 2 years of age. *Eur J Cardiothorac Surg*. 2010 Sep;38(3):318-25. Epub 2010 Mar 30.
- Aristotle D Protopapas and Thanos Athanasiou Contegra conduit for reconstruction of the right ventricular outflow tract: a review of published early and mid-time results. *J Cardiothorac Surg*. 2008; 3: 62.
- Schoenhoff FS, Loup O, Gahl B, Banz Y, Pavlovic M, Pfammatter JP, Carrel TP, Kadner A. The Contegra bovine jugular vein graft versus the Shelhigh pulmonic porcine graft for reconstruction of the right ventricular outflow tract: a comparative study. *J Thorac Cardiovasc Surg*. 2011 Mar;141(3):654-61. Epub 2011 Jan 20.
- Urso S, Rega F, Meuris B, Gewillig M, Eyskens B, Daenen W, Heying R, Meyns B. The Contegra conduit in the right ventricular outflow tract is an independent risk factor for graft replacement. *Eur J Cardiothorac Surg*. 2011 Sep;40(3):603-9. Epub 2011 Feb 19.
- Anthony A Holmes, Steve Co, Derek G Human, Jacques G LeBlanc, and Andrew IM Campbell. The Contegra conduit: Late outcomes in right ventricular outflow tract reconstruction. *Ann Pediatr Cardiol* 2012 Jan-Jun; 5(1): 27–33.
- Bramer S, Mokhles MM, Takkenberg JJ, Bogers AJ. Long-term outcome of right ventricular outflow tract reconstruction with bicuspidalized homografts. *Eur J Cardiothorac Surg*. 2011 Dec;40(6):1392-5. Epub 2011 Apr 21.
- Brown JW, Ruzmetov M, Eltayeb O, Rodefled MD, Turrentine MW. Performance of SynerGraft decellularized pulmonary homograft in patients undergoing a Ross procedure. *Ann Thorac Surg*. 2011 Feb;91(2):416-22; discussion 422-3
- Kalfa DM, Loundou A, Nouaille de Gorce Y, Fraise A, Metras DR, Macé L, Kreitmann B. Pulmonary position cryopreserved homograft in non-Ross patients: how to improve the results? *Eur J Cardiothorac Surg* (2012) doi: 10.1093/ejcts/ezs248

## ОЦЕНКА ЭФФЕКТИВНОСТИ КОМПРЕССИОННОГО ТРИКОТАЖА TONUS ELAST

### ЭФФЕКТИВНОСТЬ КОМПРЕССИОННОГО ТРИКОТАЖА TONUS ELAST В ЛЕЧЕНИИ ВАРИКОЗНОЙ БОЛЕЗНИ ВЕН НИЖНИХ КОНЕЧНОСТЕЙ

**А.В. Каралкин, С.Г. Гаврилов, А.И. Кириенко**

кафедра факультетской хирургии РГМУ (зав. - академик В.С. Савельев)  
ГКБ №1 им. Н.И. Пирогова (гл.врач - Рутковский О.В.)


Компрессионному лечению принадлежит ведущая роль в лечении хронической венозной недостаточности (ХВН). Оно показано всем больным ХВН независимо от формы и стадии заболевания (1). Наш клинический опыт показывает, что лишь 10% больных хронической венозной патологией нуждаются в хирургическом лечении, остальным же необходимо проводить консервативные мероприятия, направленные на улучшение венозного оттока из нижних конечностей. Учитывая известные механизмы эластической компрессии, очевидно, что именно она призвана в первую очередь, влиять на этот процесс (2). Многие фирмы-производители компрессионных изделий продолжают разрабатывать новые, более совершенные модели средств эластической компрессии, которые могли бы наиболее полно удовлетворять запросы врачей и пациентов.

В настоящем исследовании мы изучили эффективность компрессионного трикотажа *TONUS ELAST* в лечении варикозной болезни вен нижних конечностей.

#### Материал и методы:

В клинике факультетской хирургии Российского государственного медицинского университета обследованы 20 больных (19 женщин и 1 мужчина) хронической венозной недостаточностью 2-4 класса по классификации CEAP, причиной которой являлась варикозная болезнь вен нижних конечностей. Средний возраст пациентов составил  $50 \pm 4,8$  лет. ХВН 2 класса диагностирована у 4 больных, 3 класса - у 13, 4 класса - у 3 пациентов. Длительность заболевания составила  $12,6 \pm 4,9$  лет. Компрессионное лечение использовали ранее 9 больных, из них 4 - лечебный трикотаж, 5 - эластические бинты.

В качестве средства компрессионного лечения мы применяли чулки без мыска II класса компрессии фирмы *TONUS ELAST*. Следует заметить, что полученная нами партия лечебного трикотажа предварительно тестирована с помощью прибора *The Medical Stocking Tester by Dr. A.A. Boliger MST MK III «Salzman Medico»*, оснащенного тензодатчиками. Благодаря этому мы обладали информацией, что используемые чулки соответствуют II классу, т.е. давление на уровне лодыжки составляет от 23 до 32 мм.рт.ст. с его постепенным уменьшением до 30-40% от максимума в верхней трети бедра (рис.1).



Оценку эффективности проводимого компрессионного лечения проводили на основании клинических данных и результатах радионуклидных методов исследования (определение регионарных объемов крови, радионуклидная флебосцинтиграфия).

Клинический осмотр и инструментальное обследование пациентов выполняли до начала компрессионного лечения и через 7 дней после его начала. При этом оценивали динамику жалоб больных (боли и тяжесть в ногах, отеки, судороги, кожный зуд), изменения местного статуса (выраженность варикозного синдрома, трофиче-



ских нарушений - гиперпигментации, липодерматосклероза, отека нижних конечностей).

Исследование **регионарных объемов крови (РОК)** нижних конечностей в процентах от объема циркулирующей крови (ОЦК) проводили с помощью метода разведения индикаторов. Для этого использовали  $^{99m}\text{Tc}$ -эритроциты, меченные *in vivo*. Результаты этих измерений оценивали следующим образом: счет от всего тела соответствовал ОЦК, а количество импульсов от нижних конечностей показывало объем крови в них в процентах от ОЦК. Если ОЦК принять за 100%, то можно получить РОК в процентном выражении. Обработка полученных данных сводилась к следующему: с помощью гамма-камеры измеряли количество импульсов отдельно в каждой конечности, отдельно в голени и бедре, а затем, используя величину ранее полученного РОК для обеих нижних конечностей, рассчитывали объем крови в процентах от ОЦК исследуемой части тела.

**Радионуклидную флебосцинтиграфию (РФГ)** выполняли в вертикальном положении пациента. В нижней трети голени, над лодыжкой накладывали жгут. В одну из вен тыла стопы вводили радиофармпрепарат  $^{99m}\text{Tc}$  пертехнетат в дозе 200-280 МБк. Наложение жгута над лодыжками необходимо для того, чтобы изотоп полностью поступал в глубокую венозную систему через прямые бесклапанные перфоранты стопы.

Регистрацию процесса эвакуации радиофармпрепарата осуществляли детектором гамма-камеры по сегментам: берцовому, подколенному, бедренному и подвздошному. Пациент выполнял сгибательно-разгибательные движения в голеностопном суставе при фиксированной пятке с частотой 1 движение в секунду, что необходимо для активизации работы мышечно-венозной помпы голени. Детектор гамма-камеры располагали по задней поверхности голени при исследовании берцового и подколенного сегментов, а для исследования бедренного и подвздошного - детектор перемещали в переднюю проекцию. Последнее обстоятельство объясняется наличием большого мышечного массива по задней поверхности бедра и анатомическим расположением бедренной вены. Глубокие вены голени и малая подкожная вена хорошо визуализируются в задней проекции. Обработка получаемых данных выполнялась с помощью компьютера, оснащенного необходимой аналитической программой.

На дисплее компьютера получали изображение всего глубокого венозного русла конечности от голеностопного сустава до нижней полой вены. Анализируя работу мышечно-венозной помпы (МВП) голени, выделяли районы интереса: сухожильную (вход в помпу) и мышечную (собственно помпа) части глубоких вен голени, подколенную вену (выход из помпы), участки большой и малой подкожных вен. Затем строили кривые активность-время, отражающие динамику эвакуации РФП отдельно для каждого района интереса. Рассчитывали линейную и объёмную скорости кровотока на основании времени выведения РФП из глубоких вен голени. Среднее время транспорта (СВТ) изотопа - показатель, позволяющий косвенно оценить объёмную скорость кровотока. Известно, что объёмная скорость кровотока - величина, обратно пропорциональная среднему времени транспорта РФП. Таким образом, чем больше время транспорта, тем ниже объёмная скорость кровотока и наоборот.

Выполняя исследование РОК и РФГ до использования компрессионных изделий и повторно через 7 дней применения в условиях компрессии мы могли объективно оценить динамику кровенаполнения в пораженной конечности и характер изменения функционального состояния мышечно-венозной помпы голени. Помимо этого в ходе РФГ оценивали степень контрастирования глубоких и подкожных вен, выраженность перфорантной недостаточности до и во время компрессионного лечения.

Результаты всех исследований регистрировали в индивидуальной карте пациента. Статистическая обработка данных выполнена с помощью компьютерных программ «Microsoft Excel» и «Biostat».

### Результаты и обсуждение:

Клиническое улучшение наблюдали у 19 больных на фоне 7 дневного применения компрессионных чулок 2 класса. Это характеризовалось исчезновением болевого, судорожного и отека синдромов. Больные отмечали, что уже через 3-4 дня ежедневного использования эластической компрессии боли в нижних конечностях, повышенная утомляемость и отек ног не беспокоили.

У 1 пациентки не было отмечено сколь либо значимых изменений в связи со значительными нарушениями регламента компрессионного лечения - больная не выполняла назначения и использовала чулки не более 2 часов в день (диаграмма 1).

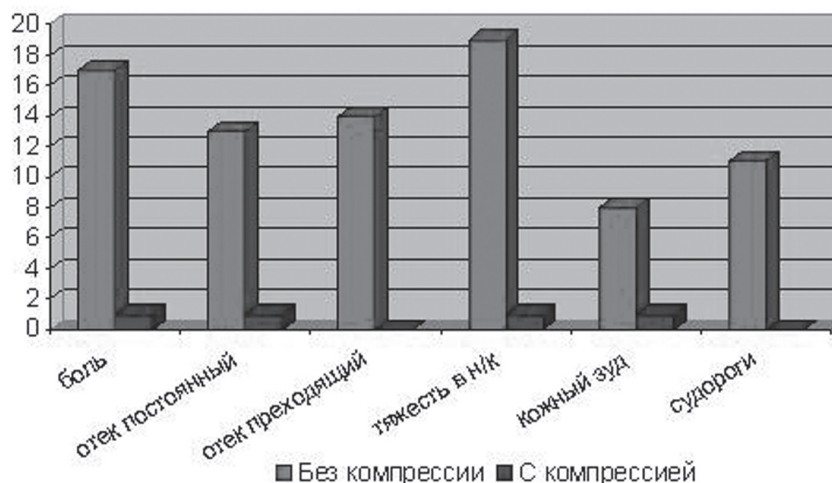


Диаграмма 1. Влияние компрессионного лечения на клинические проявления ХВН.

Таким образом, исключая пациентку, не выполнявшую необходимые требования к использованию чулок, в 100% случаев наблюдали купирование субъективных проявлений ХВН на фоне недельного ношения компрессионного трикотажа. Применение эластической компрессии позволило уменьшить тяжесть ХВН с 3 до 2 класса у 13 больных благодаря купированию отечного синдрома. Кроме того, больные характеризовали чулочные изделия как удобные в применении, обеспечивающие достаточный комфорт при ношении, отсутствовали какие-либо неприятные ощущения, связанные с избыточным давлением фиксирующей резинки на уровне верхней трети бедра.

Данные инструментального обследования в начале работы характеризовались увеличением кровенаполнения нижних конечностей и значительным снижением эвакуаторной функции мышечно-венозной помпы голени у всех больных. Результаты последующего исследования РОК показали уменьшение венозного переполнения нижних конечностей на фоне семидневного использования компрессионных чулок. Это проявлялось уменьшением регионарных объемов крови в среднем с  $14,5 \pm 1,3\%$  до  $11,2 \pm 0,9\%$  (диаграмма 2). Несмотря на то, что конгломераты варикозных вен располагались преимущественно на голени, мы наблюдали достоверное уменьшение РОК и на бедре. Это происходило благодаря ускорению венозного оттока по подкожным и глубоким венам голени в результате уменьшения диаметра вен и повышения пропульсивной способности мышечно-венозной помпы голени.

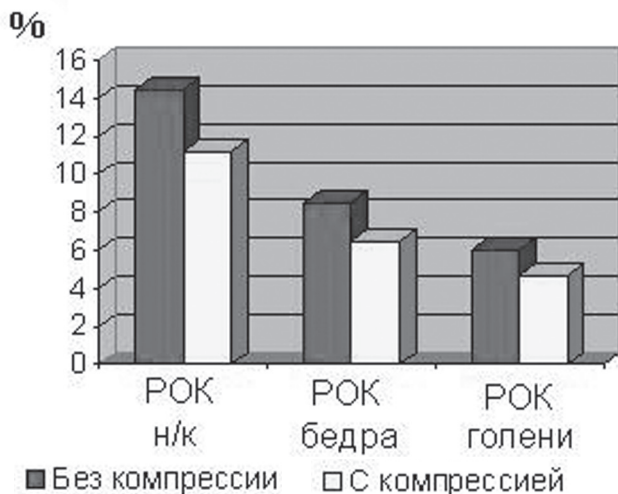


Диаграмма 2. Изменения регионарных объемов крови на фоне компрессионного лечения.

Применение чулок II класса у пациентов с варикозной болезнью способствовало улучшению функционального состояния МВП голени (диаграмма 3).

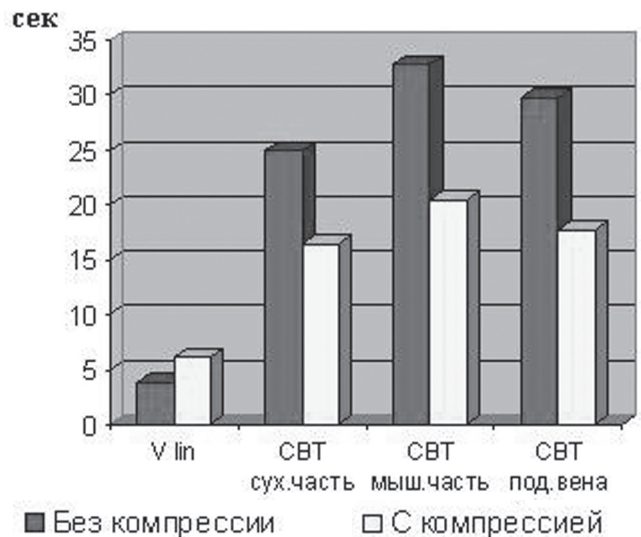


Диаграмма 3. Изменение эвакуаторной функции мышечно-венозной помпы голени на фоне компрессионного лечения.

На основании результатов РФГ нами отмечено увеличение линейной скорости кровотока по глубоким венам (с  $3,83,8 \pm 1,1$  см/сек до  $6,1$  см/сек), уменьшение СВТ из районов интереса, возрастание объемной скорости кровотока по глубоким венам голени (с  $24,9 \pm 4,1$  сек до  $16,5 \pm 3,3$  сек в сухожильной части, с  $32,8 \pm 4,8$  сек до  $20,4 \pm 4,6$  сек в мышечной части и с  $29,7 \pm 3,2$  сек до  $17,6 \pm 2,4$  сек в подколенной вене,  $p < 0,01$ ), что характеризовали как улучшение эвакуаторной функции берцовой помпы. Помимо этого, в ходе повторных флебосцинтиграфий мы наблюдали уменьшение выраженности перфорантной недостаточности и степени депонирования РФП в подкожных и глубоких венах ног.

На рисунках 2 и 3 представлены скintiграммы одной из больных до компрессионного лечения и после 7 дней его применения. Исследование РОК показало уменьшение степени накопления в варикозных венах изотопа, что свидетельствовало об уменьшении кровенаполнения исследуемой конечности. Флебосцинтиграммы демонстрируют ускорение эвакуации радиофармпрепарата из глубоких вен голени, что указывает на увеличение скорости кровотока по ним, уменьшение выраженности контрастирования подкожных и перфорантных вен, о чем говорит снижение визуальной яркости этих вен.

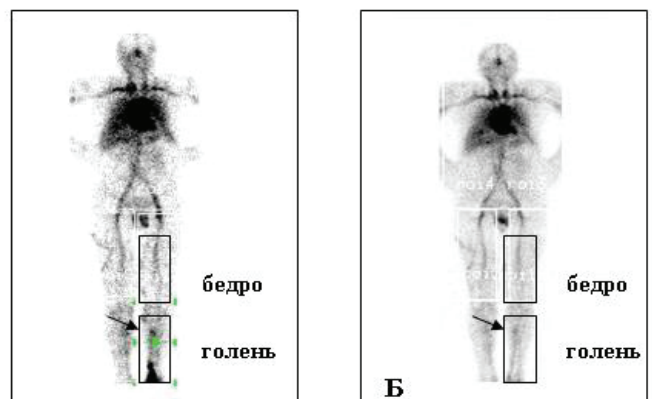


Рис. 2. Исследование регионарных объемов крови. А - до лечения; Б-на фоне компрессии.

На фрагменте А отмечается депонирование изотопа в сухожильной части голени, наличие конгломератов вен в верхней трети голени (стрелка). В результате применения эластической компрессии исчезли явления застоя в нижней трети голени.

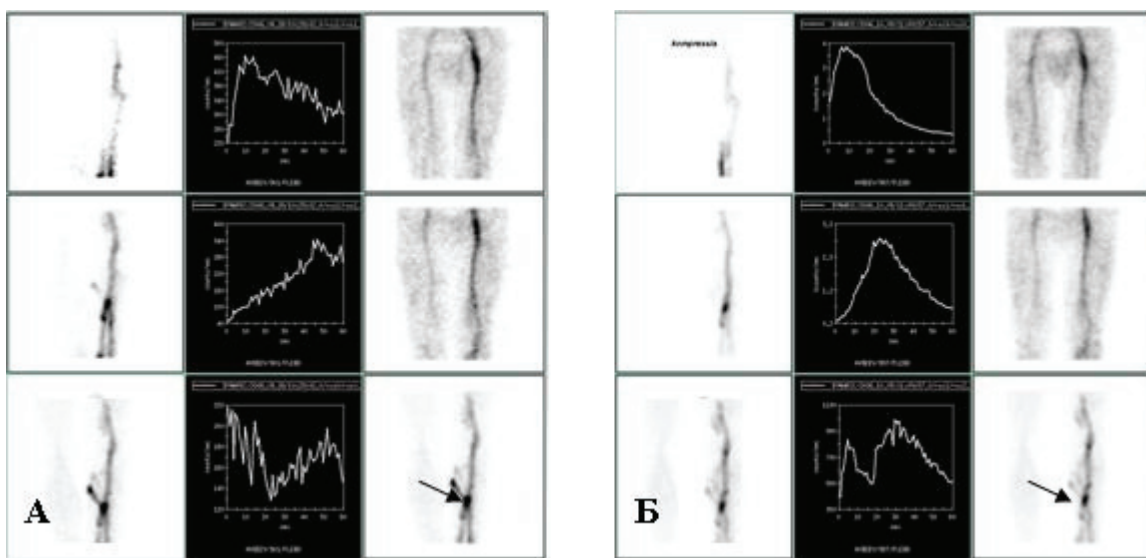


Рис. 3. Радионуклидная флебосцинтиграфия. Флебосцинтиграммы до (А) и на фоне (Б) компрессионного лечения.

Отмечено улучшение эвакуаторной функции мышечно-венозной помпы, о чем свидетельствуют графики активность-время. Значительно уменьшилась выраженность перфорантной недостаточности, что проявилось снижением яркости контрастирования перфорантных вен (указано стрелками)

### Заключение

Результаты исследования свидетельствуют о том, что компрессионные чулки II класса *TONUS ELAST* являются эффективным средством компрессионного лечения ХВН, обусловленной варикозной болезнью вен нижних конечностей. Применение этих изделий с соблюдением требуемых правил обеспечивает значительное уменьшение клинических симптомов венозной недостаточности, способствует уменьшению патологического переполнения венозного русла нижних конечностей, улучшению эвакуаторной функции мышечно-венозной помпы голени.

## RECOMANDĂRI PENTRU AUTORI

1. Revista medicală științifico-practică „Arta Medica” publică editoriale, lucrări originale, referate generale, studii de cazuri clinice, recenzii de cărți și reviste, referate din literatura de specialitate, corespondențe (opinii, sugestii, scrisori), informații medicale.

2. Materialele ce se trimit spre publicare revistei „Arta Medica” vor include: varianta dactilografiată la două rânduri, mărimea caracterelor – de 14 puncte, pe o singură față a colii de hârtie, în două exemplare (una din ele cu viza șefului clinicii sau organizației de unde provine lucrarea); versiunea electronică în format Microsoft Word.

3. Manuscrisele, împreună cu o cerere de publicare din partea autorilor, vor fi predate sau vor fi adresate secretariatului revistei pe adresa MD-2025, Chișinău, str. N. Testemițanu 29, Spitalul Clinic Republican, et. 12, tel.: (0 22) 72-91-18; 0-6978 7700.

4. Nu se vor trimite spre publicare articole ce au apărut ca atare și în alte publicații medicale.

5. Articolele vor cuprinde în ordine următoarele elemente:

a. titlu concis, reflectând conținutul lucrării;

b. autorii vor fi trecuți cu nume și prenume complete, titluri profesionale și științifice, instituția unde lucrează;

c. schema lucrării va cuprinde: introducere, material și metodă, rezultate, discuții și concluzii, bibliografia;

d. rezumatele vor fi atât în limba română cât și în limba engleză cu titlul tradus (obligatoriu);

e. referințele bibliografice vor cuprinde obligatoriu: autorii (numele și inițiala prenumelui), titlul articolului citat (în limba originală), revista (cu prescurtarea internațională), anul apariției, volumul, numărul paginilor.

Ex.:

1. DEVANEY E J. – Esophagectomy for achalasia: patient selection and clinical experience. *Ann Thorac Surg.* 2001; 72(3):854-8

6. Dimensiunile textelor (inclusiv bibliografia) nu vor depăși 12 pagini pentru un referat general, 10 pagini pentru o cercetare originală, 5 pagini pentru o prezentare de caz, 1 pagină pentru o recenzie, 1 pagină pentru un rezumat de pe o lucrare străină. Dimensiunea unei figuri sau a unui tabel va fi de cel mult 1/2 pagină tip A4, iar numărul tabelor și figurilor din text va fi de cel mult jumătate minus unu din numărul paginilor dactilografiate.

7. Fotografiile, desenele vor fi de o calitate bună și foarte bună, fiind prezentate la redacție în original (sau scanate la o rezoluție de 300 dpi în format TIFF).

8. Articolele ce nu corespund cerințelor menționate mai sus vor fi returnate autorilor pentru modificările necesare.

9. Pentru informații suplimentare contactați secretarul de redacție la telefoanele (+373 22) 72-91-18, (+373) 6978 7700 sau prin e-mail la adresa [eduard.bernaz@artamedica.md](mailto:eduard.bernaz@artamedica.md)