

MINISTERUL SĂNĂTĂȚII AL REPUBLICII MOLDOVA

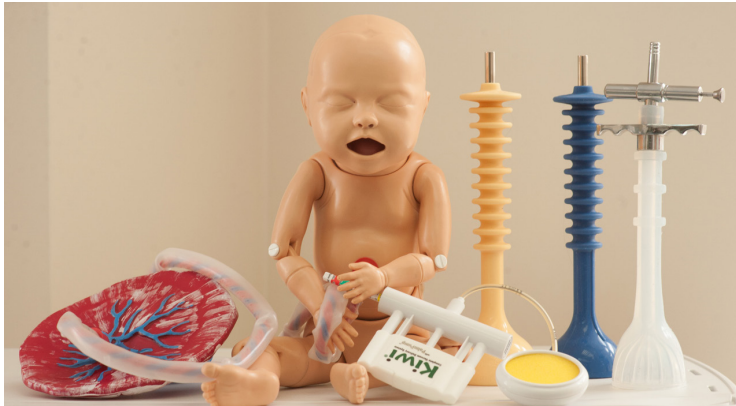UNIVERSITATEA DE STAT DE MEDICINĂ ȘI FARMACIE
NICOLAE TESTEMIȚANU

CENTRUL UNIVERSITAR DE SIMULARE ÎN INSTRUIRE MEDICALĂ
DEPARTAMENTUL DE OBSTETRICĂ ȘI GINECOLOGIE

Olga Cernețchi, Cătălin Cauș,
Natalia Cauș, Corina Iliadi-Tulbure

NAȘTEREA VAGINALĂ ASISTATĂ PRIN VENTUZĂ OBSTETRICĂ

Recomandare metodică



TAICOM

Chișinău • 2021

MINISTERUL SĂNĂTĂȚII AL REPUBLICII MOLDOVA

UNIVERSITATEA DE STAT DE MEDICINĂ ȘI FARMACIE
NICOLAE TESTEMIȚANU

CENTRUL UNIVERSITAR DE SIMULARE ÎN INSTRUIRE MEDICALĂ
DEPARTAMENTUL DE OBSTETRICĂ ȘI GINECOLOGIE

Olga Cernetchi, Cătălin Cauș,
Natalia Cauș, Corina Iliadi-Tulbure

NAȘTEREA VAGINALĂ ASISTATĂ PRIN VENTUZĂ OBSTETRICALĂ

Recomandare metodică



TAICOM

Chișinău • 2021

CZU 618.5-089.888.81(076.5)

N 24

Aprobat de Consiliul de Management al Calității al USMF Nicolae Testemițanu,
proces-verbal nr. 4 din 05.07.2021.

Autori:

Olga Cernețchi, dr. hab. șt. med., prof. univ., Departamentul *Obstetrică și Ginecologie*

Cătălin Cauș, dr. șt. med., conf. univ., Departamentul *Obstetrică și Ginecologie*

Natalia Cauș, doctorandă, Departamentul *Obstetrică și Ginecologie*

Corina Iliadi-Tulbure, dr. șt. med., conf. univ., Departamentul *Obstetrică și Ginecologie*

Recenzenți:

Constantin Ostrofeț, dr. șt. med., conf. univ., Departamentul *Obstetrică și Ginecologie*

Rodica Catrinici, dr. șt. med., conf. univ., Departamentul *Obstetrică și Ginecologie*

Redactor literar: Larisa Erșov

DESCRIEREA CIP A CAMEREI NAȚIONALE
A CĂRȚII DIN REPUBLICA MOLDOVA

Nașterea vaginală asistată prin ventuză obstetricală : Recomandare metodică / Olga Cernețchi, Cătălin Cauș, Natalia Cauș, Corina Iliadi-Tulbure ; Ministerul Sănătății al Republicii Moldova, Universitatea de Stat de Medicină și Farmacie Nicolae Testemițanu, Centrul Universitar de Simulare în Instruire Medicală, Departamentul de Obstetrică și Ginecologie. – Chișinău : Medicina, 2021 (Tipografia Taicom (Ridgeone Group SRL)). – 68 p. : fig., tab.

Referințe bibliogr.: p. 63-64 (19 tit.). – 50 ex.

ISBN 978-9975-82-217-6.

618.5-089.888.81(076.5)

N 24

© CEP Medicina, 2021

© Olga Cernețchi, Cătălin Cauș, Natalia Cauș, Corina Iliadi-Tulbure, 2021

CUPRINS

Abrevieri.....	4
Introducere	5
Definiția și principiul de funcționare a vidextracției	7
Sinonime ale nașterii vaginale asistate (NVA).....	7
Componentele ventuzei obstetricale sunt	8
Date istorice privind nașterea vaginală asistată	9
Date statistice cu privire la nașterile instrumentale.....	10
Indicații maternelle și fetale pentru NVA	12
Riscuri și contraindicații pentru NVA	13
Complicații posibile materno-fetale legate de NVA.....	14
Consiliere și obținerea consimțământului pentru nașterea vaginală asistată	16
Exemplu de consimțământ pentru naștere asistată	17
Clasificarea nașterilor vaginale asistate în funcție de staționarea capului în pelvis	21
Conduita în aplicarea ventuzei obstetricale	23
Renunțarea la nașterea vaginală instrumentală și optarea pentru operația cezariană.....	24
Punctul de flexie – aplicarea corectă a cupei ventuzei obstetricale.....	25
Amplasarea incorectă a cupei ventuzei obstetricale pe capul fătului	28
Tehnica de tracție a capului după poziție și varietate	30
Pași tehnici în aplicarea ventuzei obstetricale	36
Tehnica aplicării ventuzei obstetricale	37
Puncte-cheie privind nașterea vaginală asistată	53
Lista de verificare (check list) privind ventuza obstetricală.....	54
Auditul nașterii asistate prin ventuză obstetricală.....	56
Teste de evaluare a cunoștințelor	59
Bibliografie	63

ABREVIERI

ACOG – American College of Obstetricians and Gynecologists

(Colegiul American de Obstetrică și Ginecologie)

BCF – bățile cordului fetal

CM – complement multiplu

CS – complement simplu

CTG – cardiotocografie

IMC – indice de masă corporală

NVA – naștere vaginală asistată

OC- operație cezariană

OIDA – occipito-iliac drept anterior

OIDP – occipito-iliac drept posterior

OIDT – occipito-iliac drept transvers

OISA – occipito-iliac-stâng anterior

OISP – occipito-iliac stâng posterior

OIST – occipito-iliac stâng transvers

SUA – Statele Unite ale Americii

VO – ventuză obstetricală

INTRODUCERE

Autorii acestei recomandări abordează stările de urgență în obstetrică și au scopul de a ajuta medicii-practicieni, studenții, medicii-rezidenți, moașele în obținerea sau completarea cunoștințelor despre nașterea vaginală asistată instrumental prin ventuză obstetricală. Lucrarea dată este prima dintr-o serie de lucrări ce vor urma în viitorul apropiat pe tematica stările de urgență în obstetrică.

Scopul instruirii: pregătirea echipei obstetricale pentru cunoașterea particularităților de orientare și de tracție a capului fătului în nașterea asistată cu ventuză obstetricală; creșterea calității asistenței medicale materno-fetale în republica Moldova.

Obiective:

- Actualizarea cunoștințelor privind nașterea vaginală asistată prin ventuză obstetricală;
- Cunoașterea principiilor de aplicare corectă a ventuzei obstetricale;
- Obținerea consimțământului pentru nașterea vaginală asistată;
- Tehnica de tracție a capului după poziție și varietate;
- Folosirea unei fișe de audit medical post-procedură de evaluare a manipulației de aplicare a ventuzei obstetricale cu scop didactic și de îmbunătățire a actului medical.

Mediul de instruire: IP Universitatea de Stat de Medicină și Farmacie
Nicolae Testemițanu

Durata minimă recomandată pentru derularea instruirii: **2 ore**

Elaborarea acestei lucrări este rezultatul muncii depuse de o echipă de specialiști care au acceptat să se implice în îmbunătățirea procesului didactic, cu scopul final de a oferi beneficiarilor informații pentru a-și perfecționa abilitățile practice în utilizarea și aplicarea ventuzei obstetricale.

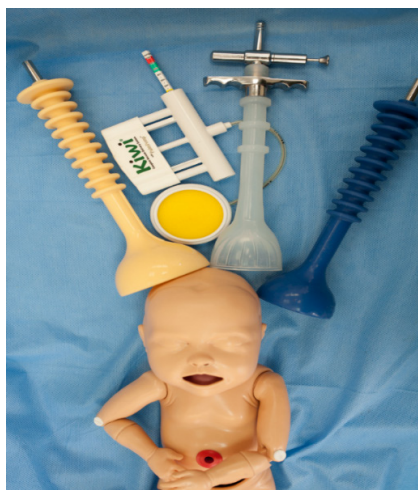Lucrarea conține un bogat materialul ilustrativ original realizat de autori prin utilizarea manechinului de simulare medicală de înaltă calitate.

Suntem convinși că această publicație va avea o valoare educativă pentru tinerii care îndrăznesc să-și urmeze cariera medicală în una dintre cele mai nobile și riscante profesii – obstetrica.

Lucrarea a fost elaborată și e publicată din resursele proprii ale autorilor.

**”A cere ajutor este un semn de înțelepciune și de tărie de caracter.
Nimeni nu trece prin viață sau nu lucrează de unul singur.”**

(Bruce Hyland)



DEFINIȚIA ȘI PRINCIPIUL DE FUNȚIONARE A VIDEXTRACȚIEI

Vidextracția reprezintă modalitatea de extracție a fătului din prezența craniană angajată, cu ajutorul ventuzei obstetricale [1]. **Ventuză obstetricală** este un aparat care permite extragerea fătului în prezența craniană angajată, atunci când nașterea trebuie finalizată rapid, din motive materne sau fetale.

Principiul extracției constă în aplicarea unei presiuni negative la nivelul craniului fetal, pentru nașterea acestuia. Aplicarea instrumentală de la nivelul capului fetal aduce un plus de forță de tracțiune ce va crește forța parturientei de a împinge mobilul fetal [5]

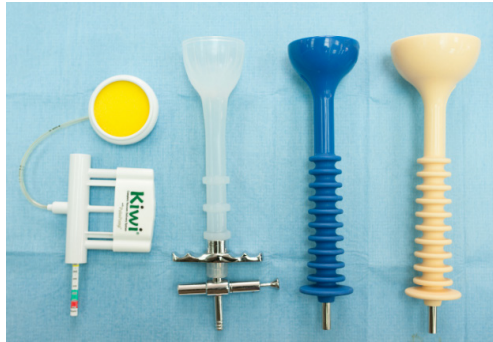SINONIME ALE NAȘTEREI VAGINALE ASISTATE:

- naștere prin/cu ventuză obstetricală
- vidextracție
- ventuză
- vacuum
- vacuum-extracție
- aplicare instrumentală
- naștere instrumental asistată
- naștere vaginală operatorie

COMPONENTELE VENTUZEI OBSTETRICALI SUNT [7]:

1. Partea extractoare:

- a) o cupă circulară cu diametrul variabil (4-6 cm)
- b) mânerul de tracțiune (tub scurt, tijă lungă sau lanț extractor).



2. Aparatul de producere a presiunii negative:

- a) pompă manuală
- b) aspirator electric



DATE ISTORICE PRIVIND NAȘTEREA VAGINALĂ ASISTATĂ

Nașterea vaginală asistată (NVA) este practică de secole. Inițial, era utilă pentru extracția fătului în timpul travaliilor disfuncționale prelungite, în încercarea de a salva doar viața mamei.

Ideea de a extrage fătul cu ajutorul unei ventuze cu vid este atribuită lui James Young, care în 1705 a construit un vidextractor cu cupă din sticlă.

Construirea unor instrumente destinate extragerii capului fătului din căile genitale cu ajutorul vidului a cunoscut o dezvoltare largă în secolul XX. Au fost construite numeroase aparate, care însă nu au reușit să se impună în practica obstetricală, pe de o parte, din cauza că au rămas numai la nivelul de prototipuri utilizate doar de constructorii lor [5].

Evoluția modernă a nașterii cu ajutorul vacuum-extracției poate fi atribuită sistemului de vacuum cu ajutorul cupei din metal, dezvoltate de Malmstrom în 1954 și numită ”ventuză suedeză” [3].

NVA a evoluat semnificativ și astăzi reprezintă un mecanism ce facilitează nașterea vaginală a nou-născutului, minimizând riscurile materne. În obstetrica modernă, nașterea prin forceps sau ventuză obstetricală este folosită cu scop de naștere în siguranță, cu indicații fetale și materne pentru efectuarea acesteia. Nașterea asistată instrumental este indicată ori de câte ori apare suferință fetală sau maternă, care poate fi eliminată prin naștere.

DATE STATISTICE CU PRIVIRE LA NAȘTERILE INSTRUMENTALE

Conform Anuarului statistic din Republica Moldova, pe parcursul ultimilor șase ani, în țara noastră se atestă o scădere anuală considerabilă a numărului de nașteri (cu aproximativ 1000 de nașteri). Totodată, la fiecare a 23-a naștere naturală (pe cale vaginală) este aplicată vacuum-extracția [18]. Incidența nașterilor vaginale asistate instrumental în diferite zone geografice este diferită. Raportul de ventuză obstetricală (VO) : forceps în ultimii ani în Republica Moldova este de 100 : 1 [18].

În Statele Unite ale Americii (SUA), conform studiului din 2010 efectuat de Yomans, raportul VO : forceps este de 4 : 1. După datele certificatelor de naștere raportate la Institutul Național de Statistică, incidența nașterilor asistate în SUA este de 3,6%. Din 1990 până în 2010, în SUA s-a observat scăderea ratelor nașterilor vaginale asistate instrumental, conform autorului Martin (2012) [9]. Datele din 2017 din SUA arată că 3,1% din numărul total de nașteri sunt asistate instrumental, dintre care 0,5% cu forceps și 2,6 prin ventuza obstetricală [12]. Autorii A.A. Merriam și A.M. Friedman într-un studiu au analizat preferințele de utilizare a nașterii vaginale asistate instrumental pe 22 598 971 de nașteri monofetale cu termenul de la 36 până la 42 de săptămâni de amenoree în perioada 2005-2013 în SUA. Rezultatele înregistrate au fost: nașteri prin ventuză obstetricală – 1 083 318 (4,8%), iar prin forceps – 237 792 (1,1%) [13].

Cercetătorul V. Fauveau, într-un studiu de sănătate publică, a chestionat medici-obstetricieni din 120 de țări dezvoltate despre faptul dacă ventuza obstetricală este de primă intenție în nașterile vaginale asistate și care este nivelul lor de cunoaștere teoretică și de abilități practice. Astfel, 48% au răspuns că au cunoștințe și practică de NVA, 15% au raportat că nu cunosc și nu folosesc metoda dată, iar 37% au confirmat că cunosc teoretic metoda, dar un număr mic de specialiști o pot aplica în sala de naștere [14].

Date privind perspectivele globale ale NVA recomandă să fie implementate programele de formare pentru a crește numărul de lucrători calificați din domeniul asistenței obstetricale și a consolida sistemul de sănătate, cu scopul de a oferi echipamente necesare și a facilita nașterile vaginale asistate [15]. Preocupările medicilor cu privire la siguranța utilizării NVA pentru mamă și făt, precum și răspunderea profesională, au ca tendință scăderea numărului de cazuri de forceps și ventuză obstetricală pe glob. Frica obstetricienilor de litigiile de malpraxis în nașterea vaginală asistată instrumentale duce la creșterea numărului de operații cezariene în întreaga lume. Colegiul American de Obstetrică și Ginecologie (ACOG) confirmă această situație în raportul său: 37,1% din medici sunt pentru intervenția chirurgicală decât să asiste instrumental o naștere. Aceste tendințe au drept urmare pierderea abilităților practice ale medicilor-practicieni de a asista instrumental o naștere vaginală, precum și lipsa experienței acumulate pentru a fi împărțită cu medicii-rezidenți sau începători [12].

INDICAȚII MATERNE ȘI FETALE PENTRU NVA

Unii autori clasifică indicațiile pentru NVA în *absolute* și *relative*. Este clar că nașterea vaginală asistată instrumental este un mijloc de dirijare a expulziei și de finalizare a nașterii la parturientă, la care, prin dirijarea travaliului cu mijloace farmacodinamice, se menține hipodinamica în expulzie, epuizarea gravidei sau alte stări ce determină finalizarea travaliului.

Indicații materne pentru NVA:

- stări ce contraindică efortul expulziv (eventrații, hernie, operații recente abdominale sau toracice, cicatrice abdominale extinse, retinopatii etc.);
- parturiente cardiopate, cu miopatie accentuată, boli infecțioase acute etc.;
- dirijarea expulziei la parturientele cu hipodinamică uterină necorectată medicamentos în perioada de expulzie;
- epuizare maternă în expulzie;
- necesitatea terminării nașterii la parturientele cu infecții intra-partum (corioamniotită).

Indicații fetale pentru NVA [6–10]:

- suferința fetală/stare compromisă a fătului/hipoxie acută a fătului;
- stare fetală nesatisfăcătoare/făt recent mort;
- în operația cezariană – când sunt dificultăți la extragerea capului.

Se va evita aplicarea ventuzei obstetricale în caz de:

- disproporție fetopelviană;
- prezența bosei pe capul fătului;
- prezența craniană varietate posterioară;
- cap asinclitic în planșeul pelvian.

RISCURI ȘI CONTRAINDICAȚII PENTRU NVA

Riscurile pentru eșecul NVA sunt reprezentate de următoarele situații[2.3]:

- vârsta maternă înaintată;
- IMC crescut;
- diabet gestațional sau diabet zaharat tipul 1 sau 2;
- polihidroamnios;
- rasă afro-americană;
- declanșarea travaliului;
- prezența occipito-posterioare;
- travaliu distocic;
- travaliu prelungit;

Contraindicații pentru NVA:

- prematuritate extremă;
- prezența facială;
- macrosomie fetală;
- prezența pelviană a fătului;
- prezența noncefalică;
- craniu fetal neangajat;
- coagulopatie fetală – hemofilie;
- trombocitopenie;
- traumatism sever al scalpului;
- patologii demineralizante ale oaselor fetale – osteogenesis imperfecta (boala oaselor fragile).

COMPLICAȚII POSIBILE MATERNO-FETALE LEGATE DE NVA

Pentru parturientă, extragerea fătului cu ventuza obstetricală este netraumatizantă, urmările fiind aceleași ca și în nașterea spontană. Traumatismele fetale sunt în general minore, localizate la locul aplicării cupei și se vindecă spontan și ușor. Gravitatea traumatismelor este în funcție de intensitatea vidului, de durata extracției. Bosa dispare după 12-48 de ore, fără tratament. După travaliu prelungit, presiune negativă prea coborâtă sau alunecare repetată a cupei la punerea acesteia, apar excoriații, flictene, bese difuze, dar care se vindecă ușor cu tratament local. Fisurile osoase sunt extrem de rare.

Leziunile neurovasculare sunt minime și este greu de stabilit dacă pot fi atribuite intervenției obstetricale sau sunt o consecință a hipoxiei intra-partum, mai ales când vidextractorul se aplică pentru suferință fetală. Pe lângă leziunile scalpului fetal, se mai citează următoarele complicații: cefalohematomul, hemoragia intracraniană, icterul neonatal, hemoragiile subconjunctivale, distocia de umăr, paralizia Erb, hemoragii retiniene, dezlipiri de retină, chiar și moarte fetală. Aceste complicații apar mai frecvent în cazul utilizării unei cupe metalice, comparativ cu folosirea unei cupe de plastic sau din silicon [5].

Tabelul 1. Posibile complicații materne / fetale după NVA

Complicații materne	Complicații fetale
<ul style="list-style-type: none">- Durere perineală severă- Lacerări perineale gradele III, IV- Disfuncție urinară și/sau anală- Incontinență urinară/anală- Leziunea sfincterului anal- Disfuncția planșeului pelvian de tip sexual- Trauma plexurilor nervoase- Rupturi de uretră, uter- Complicații combinate	<ul style="list-style-type: none">- Hemoragie intracraniană- Encefalopatie neonatală- Cefalohematom- Lacerarea scalpului fetal- Hemoragie retiniană- Hematom subgaleal- Lacerări faciale- Dizabilități vizuale, auditive- Paralizia nervului facial- Fracturi de craniu- Lezarea coloanei vertebrale- Altele,+ combinate

CONSILIERE ȘI OBȚINEREA CONSIMȚĂMÂNTULUI PENTRU NAȘTEREA VAGINALĂ ASISTATĂ

Este esențial de a discuta și a explica parturientei de ce este indicată o naștere operativă (NVA), care este instrumentul ales, prognosticul și alternativele disponibile (operația cezariană de urgență). Consimțământul (verbal și/sau scris) trebuie să fie obținut după explicarea indicațiilor și trebuie inclus în foia de observație (fișa pacientei) [1].

Consimțământul informat conține trei elemente: *informația, înțelegerea și voluntariatul*. Scopul principal al consimțământului este de a-i permite gravidei să ia în considerare și să cântărească beneficiile și dezavantajele tratamentului medical propus, pentru a putea alege rațional între acceptarea sau refuzul tratamentului sau al actului medical. În situații de urgență, medicul poate semna în interesul pacientului [4].

EXEMPLU DE CONSIMȚĂMÂNT PENTRU NAȘTERE ASISTATĂ

(elaborat de dr. șt. med., conf. univ. Cătălin Cauș)

Nașterea vaginală asistată este nașterea în care se folosește ventuza obstetricală (VO) (sinonim: vacuum-extractor) sau forcepsul, constituind deprinderi practice importante pentru dirijarea celei de a doua perioade a nașterii (expulzia fătului). Toți obstetricienii sunt instruiți pentru utilizarea acestor instrumente, deoarece fiecare travaliu este un eveniment dinamic și poate necesita o naștere de urgență. Incidența utilizării acestor tehnici variază în diferite țări de la 10% până la 15%. Atunci când este necesară o naștere asistată, se iau în calcul avantajele și dezavantajele fiecărei metode, alegând-o pe cea potrivită cazului concret.

Beneficiile nașterii asistate: în prezența circumstanțelor clinice favorizante și a condițiilor obstetricale, metoda dată este o reușită, reduce perioada de expulzie, scade probabilitatea operației cezariene de urgență, favorizează nașterea în cazurile în care trebuie evitat efortul matern la expulzie, urgentează expulzia în cazul unei suferințe fetale acute.

Indicațiile pentru nașterea vaginală asistată sunt determinate de starea fătului sau a mamei, fiind folosită pentru a scurta a doua perioadă de naștere (expulzia).

Indicații materne: retinopatie, cardiopatie, neuropatie, anevrism cerebral, prelungirea duratei celei de a doua faze a travaliului, insuficiența scretmetelor (extenuarea parturientei), insuficiența persistentă a contracțiilor uterine ce nu se supun medicamentos, anestezia indusă medicamentos (anestezie epidurală),

lipsa coborârii din cauza rezistenței țesuturilor moi, sângerare genitală neelucidată la expulzie, crize eclamptice, epileptice în perioada de expulzie etc.

Indicații fetale: suferință fetală acută, hipoxie incipientă și progresivă a fătului, procidența cordonului ombilical cu condiții favorabile pentru ventuza obstetricală, lipsa coborârii capului fetal, cap flotant etc.

Ambele metode de naștere asistată sunt sigure și ating rezultatele scontate, însă nu putem evita uneori unele complicații posibile ce pot surveni la mamă și/sau la copil.

Riscul matern: lacerări de diferit grad (vaginului, colului uterin, perineului, rectului etc.), incontinență urinară tranzitorie, lacerarea vulvei, hematom (vaginului, vulvei, altele) etc.

Riscul fetal: emfizemul scalpului, bosă sero-sangvină, cefalohematom, diferit grad de hematom, hiperbilirubinemie, lacerare de diferit grad a pielii scalpului, excoriații etc.

În mai multe țări și maternități din lume, aplicarea ventuzei obstetricale a devenit procedura preferată în caz de necesitate a nașterii asistate și de multe ori este mai sigură și mai eficace decât forcepsul. În cadrul maternității, pentru nașterea asistată se folosește ventuza obstetricală automată și/sau de tip Kiwi.

O alternativă a nașterii asistate este *operația cezariană de urgență*, însă se ține cont de amplasarea capului în cavitatea bazinului mic al femeii. Metoda este folosită în circumstanțe individuale și/sau când nașterea vaginală asistată eșuează.

Folosirea ventuzei obstetricale: sunt de acord / la decizia medicului / doar la necesitate / refuz categoric.

În caz de refuz, de scris motivul: _____

Rezultatele procesului nașterii sunt strâns legate de complianța pacientei și/sau a familiei ei cu echipa medicală.

”După citirea acestui consimțământ informat, am avut timp pentru a analiza literatura de specialitate, informațiile furnizate de rețelele de socializare, sursele de internet și/sau alte surse de informare (broșuri informative, cărți pentru femeile însărcinate) etc. De asemenea, am avut posibilitatea de a discuta cu partenerul/soțul, membrii de familie, prietene, alte persoane de încredere, ceea ce mi-a permis într-un final să decid asupra modului de derulare a travaliului (perioada legată de procesul nașterii) pentru care îmi d-au acordul scris prin bifare, scriere și/sau încercuire.

Am fost informată că pot solicita o a doua părere a unui specialist, de asemenea pot renunța la anumite decizii luate inițial la semnarea acestui formular, precum și mă pot baza pe experiența echipei medicale, care are drept scop oferirea unei nașteri în condiții de maximă siguranță, cu respectarea dreptului omului la libertate, opinie, exprimare, opțiune, demnitate, decizie.

Semnând acest consimțământ, afirm că am citit acest formular și că am înțeles pe deplin conținutul său. Am avut ocazia să pun întrebări și la toate întrebările am primit răspunsuri satisfăcătoare. Toate completările și observațiile necesare au fost făcute înainte de a semna acest formular. Îmi asum Bbnevol responsabilitatea pentru decizia luată și pentru consecințele ce pot urma ca rezultat al celor completate în acest formular.

Accept că medicina nu este o știință exactă și deci nu se pot da garanții în ceea ce privește rezultatele scontate.

Numele, prenumele parturientei _____

Semnătura parturientei/reprezentantului legal al acesteia _____

Ziua ____ luna _____ anul _____

Subsemnatul (soțul/partenerul/altă pers.), numele, prenumele _____,

în calitate de martor, confirm că prezentul formular de consimțământ a fost completat în prezența mea și a fost semnat de parturientă fără ca asupra ei să se fi exercitat vreo constrângere.

Semnătura martorului _____ Ziua ____ luna _____

anul _____

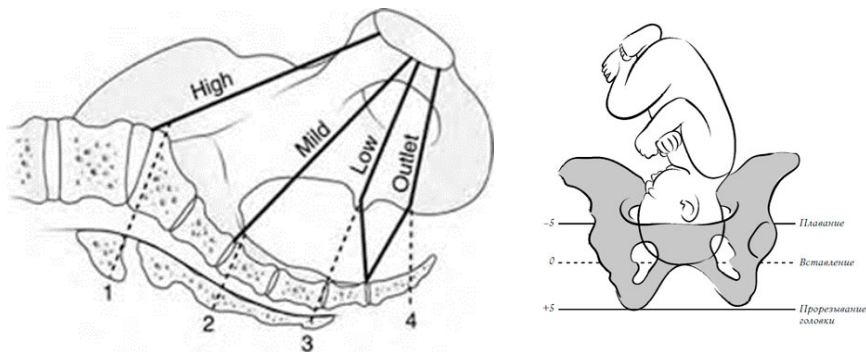
Prin prezentul act, **medicul** _____ confirmă că a prezentat onest și pe înțelesul parturientei informația completă despre nașterea asistată (indicații, riscuri, posibile complicații etc.). Parturienta a pus un șir de întrebări și a primit răspuns la ele.

Semnătura medicului _____ Ziua ____ luna _____

anul _____

CLASIFICAREA NAȘTERILOR VAGINALE ASISTATE ÎN FUNCȚIE DE STĂȚIONAREA CAPULUI ÎN PELVIS

Colegiul American de Obstetrică și Ginecologie (ACOG, 2012) clasifică nașterile vaginale asistate instrumental în funcție de staționarea și rotația capului fetal. Stațiile se măsoară în centimetri: de la -5 la 0 și la +5 cm. Stația 0 este reprezentată de linia ce trece prin spinele ischiatice. Astfel, procedurile instrumentale sunt clasificate ca: *ieșire, joase, mijloc*. Aplicarea ventuzei obstetricale sau a forcepsului înalt atunci când trebuie aplicat mai sus de stația 0 nu-și mai găsește indicație în obstetrica modernă. Tot ACOG avertizează că nașterea vaginală asistată instrumental poate fi încercată doar dacă evaluarea clinică sugerează o reușită. Dacă NVA se așteaptă a fi dificilă, atunci ea trebuie abandonată și urmează a fi efectuată operația cezariană [9].



1. Craniul coborât și rotit – la ieșire (outlet)

Scalpul fetal este vizibil la ieșire fără îndepărtarea labiilor, craniul fetal a ajuns la nivelul planșeului pelvian (perineu), sutura sagitală este orientată

anteroposterior sau posterior pe dreaptă sau stânga, craniul fetal este la nivelul perineului, rotație de 45°.

2. Craniul coborât și nerotit – jos (low)

Reperul craniului fetal este localizat la stația $\geq +2$ cm, și nu pe planșeul pelvian, rotație de $\leq 45^\circ$ (din occipito-anterior stânga sau dreapta în occipito-anterior sau occipito-posterior stânga sau dreapta în occipito-posterior) sau rotație mai mult de 45°.

3. Craniul în strâmtoarea medie – mijloc (mid)

Stație mai mare de + 2 cm, dar craniul fetal este angajat.

CONDUITA ÎN APLICAREA VENTUZEI OBSTETRICALE

Tabelul 2. **Conduita obstetricală optimă pentru finalizarea nașterii** [11]

Capul fetal	Clasificarea ACOG	Starea bună (stabilă) a fătului	Risc de suferință fetală ↑180 sau ↓100	Risc de macrosomie
Aplicat	High/sus	cezariană	cezariană	cezariană
Fixat	Mid/mijloc	cezariană	cezariană	cezariană
Angajat varietate posterioară	Low/jos	cezariană,	cezariană	cezariană
Angajat varietate anterioară	Low/jos	forceps, ventuză	cezariană forceps, ventuză	cezariană
Coborât	Outlet/ ieșire	forceps, ventuză, spatule	forceps, ventuză, spatule	forceps, ventuză, spatule

RENUNȚAREA LA NAȘTEREA VAGINALĂ INSTRUMENTALĂ ȘI OPTAREA PENTRU OPERAȚIA CEZARIANĂ [1, 2]

– Nu există evidență de progresare a coborârii cu fiecare tracțiune (atenție la apariția bosei – să nu fie interpretată ca o coborâre a capului!).

– Nașterea nu este iminentă după trei tracțiuni corecte succesive cu un instrument bine aplicat de către un operator experimentat sau bine pregătit teoretic.

– Timpul total al aplicării VO a depășit 20 de minute, cupa s-a detașat de trei ori.

– Dacă se renunță la procedura prin NVA, poate fi necesară asistența pentru a împinge craniul fetal în sus din vagin în timpul operației cezariene, capul poate fi blocat în pelvis.

– Parturienta și/sau familia trebuie informată despre rata de reușită a NVA, după caz poate fi obținut consimțământul verbal și/sau scris, dacă permite timpul, pentru acceptul probei de naștere instrumentală.

– Proba de naștere instrumentală are ca scop nașterea naturală și evitarea operației cezariene în perioada de expulzie a fătului, când există indicații materno-fetale.

– Proba de naștere instrumentală se face de către un medic experimentat și/sau care are la îndemână o sală de operație disponibilă pentru conversie în operație cezariană urgentă.

– Putem evita eșecul nașterii instrumentale prin efectuarea operației cezariene urgente.

PUNCTUL DE FLEXIE – APLICAREA CORECTĂ A CUPEI VENTUZEI OBSTETRICALE

Aplicarea corectă a cupei pe punctul de flexie reprezintă cheia reușitei în extracția fătului. Acest punct favorizează tracția și exclude detașarea cupei, totodată flexează capul fetal evitând răsucirea lui în naștere. Respectând această regulă, capul fetal se va naște prin filiera pelviană cu diametrul cranian cel mai mic, astfel îmbunătățind rata de reușită, scăzând traumatismul scalpului fetal și reducând leziunile canalului de naștere (destinde vulva).

Punctul de flexie se găsește de-a lungul suturii sagitale, la aproximativ 3 cm în fața fontanei posterioare și la aproximativ 6 cm de la fontanela anterioară (figura 1 A).

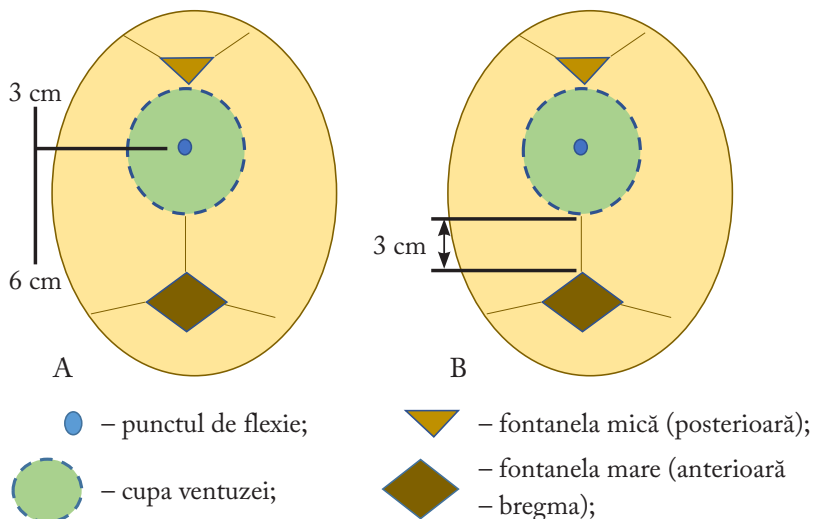
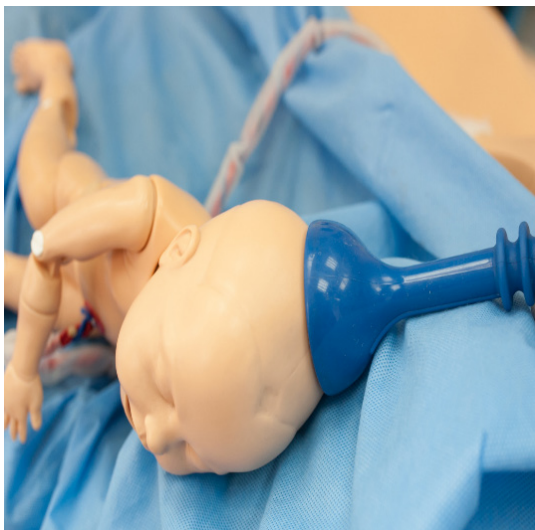
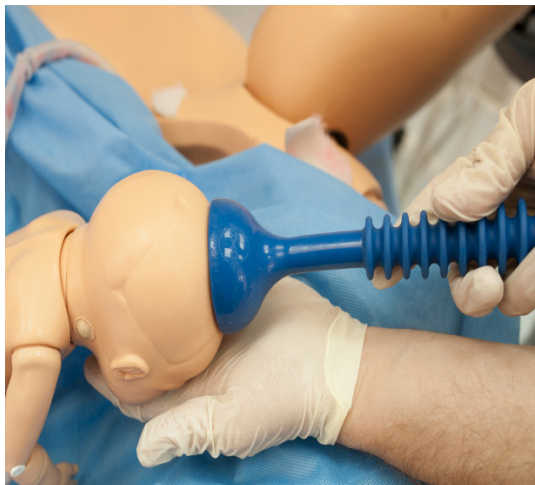

Figura 1. Amplasarea corectă a cupei ventuzei pe punctul de flexie

Deoarece diametrele cupei variază de la 5 cm la 6 cm, atunci când este poziționată în mod corespunzător, bordura cupei se găsește la 3 cm de la fontanela anterioară (figura 1 B).



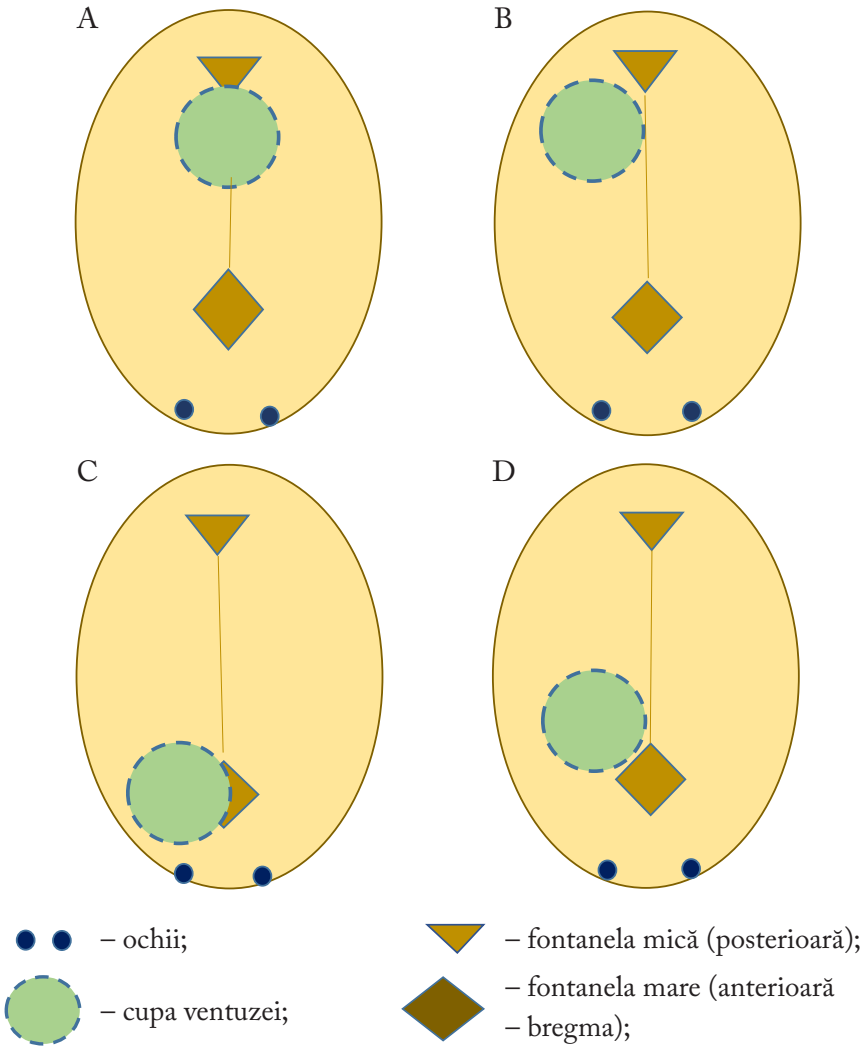
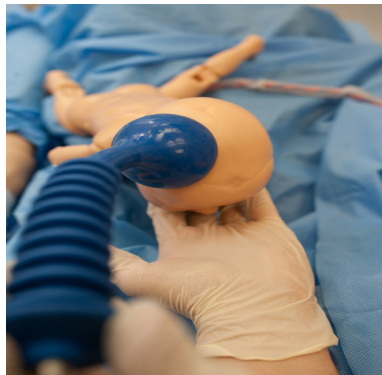
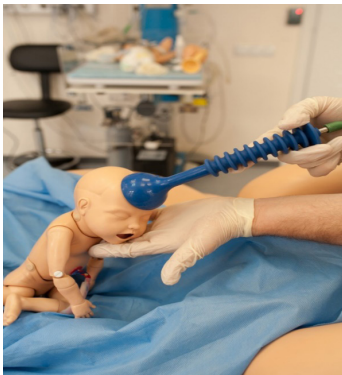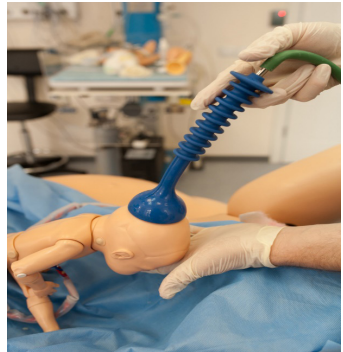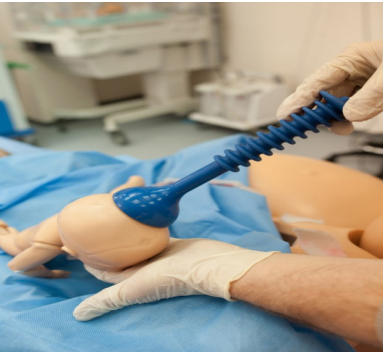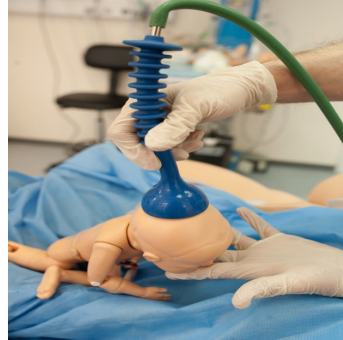


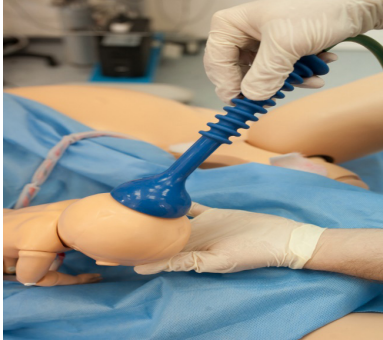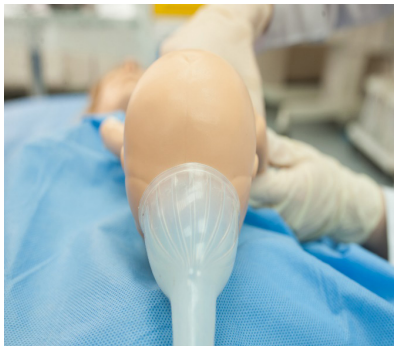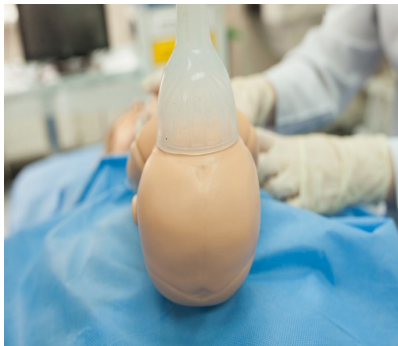Figura 2. Amplasarea incorectă a cupei ventuzei

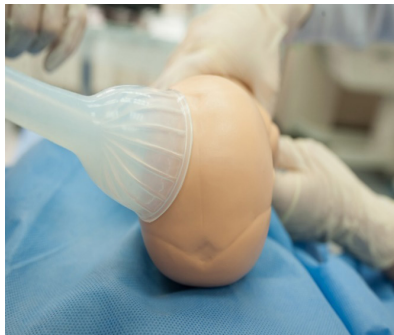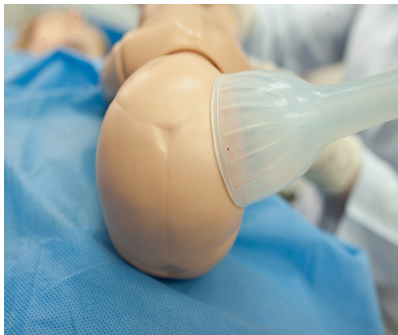**AMPLASAREA INCORECTĂ A CUPEI VENTUZEI
OBSTETRICALE PE CAPUL FĂTULUI (ÎN IMAGINI)**



Plasarea cupei mai anterior pe craniul fetal – lângă fontanela anterioară (mare) – ar trebui evitată, deoarece duce la extensia coloanei cervicale în timpul tracțiunii. De asemenea, o astfel de amplasare dă naștere unui diametru cranial fetal mai mare.



Plasarea asimetrică față de sutura sagitală poate agrava asinclitismul.

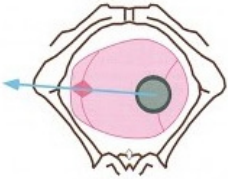
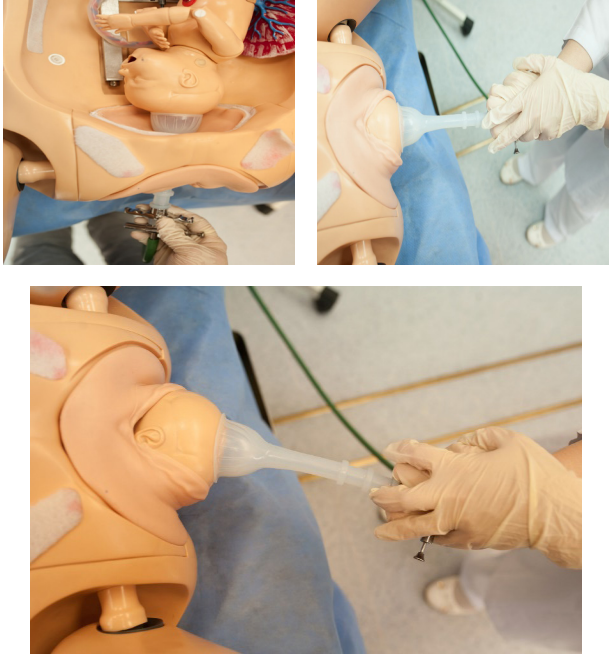


În contrast, când prezentația întârzie să coboare din cauza malpoziției occipitale – cu sau fără asinclitism sau deflexiune, poziționarea cupei poate fi dificilă. Poziționarea cupei în varietățile anterioare rareori este dificilă.

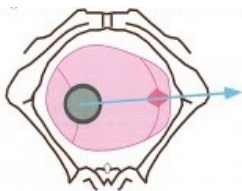
TEHNICA DE TRACȚIE A CAPULUI DUPĂ POZIȚIE ȘI VARIETATE (ÎN IMAGINI)

Orientarea tracției capului prin VO trebuie să simuleze exact axa de progresare (coborâre) a capului fetal ca și în cazul unei nașteri spontane (naturale). În tabelul 3 sunt prezentate șase modalități de tracție prin VO, fiind respectați doi factori importanți: *modalitatea de flexie a capului și direcția de tracție*.

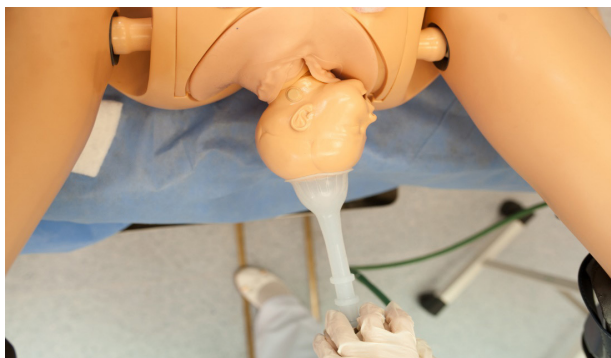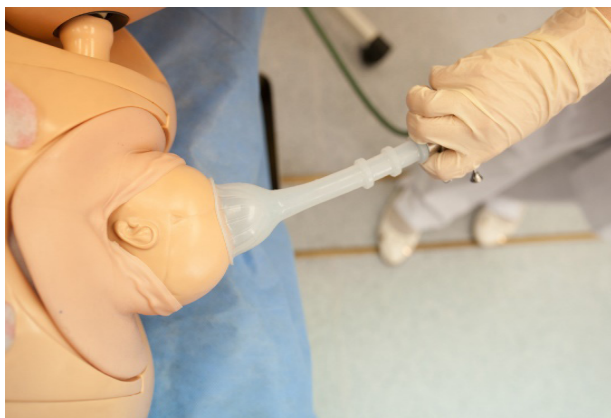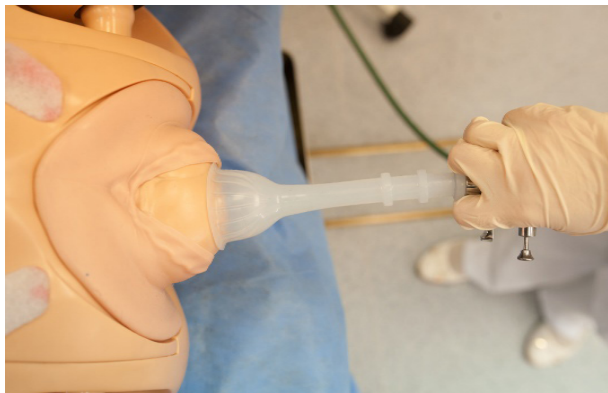Tabelul 3. Modalitățile de tracție prin ventuză obstetricală

Schema localizării capului	Modul de tracție (a parturientei)
<p>OIST – occipito iliac stâng transvers</p>  <p>Tracția va fi: orizontal spre dreapta</p>	

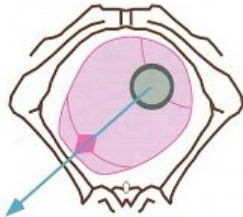
OIDT – occipito
iliac drept transvers



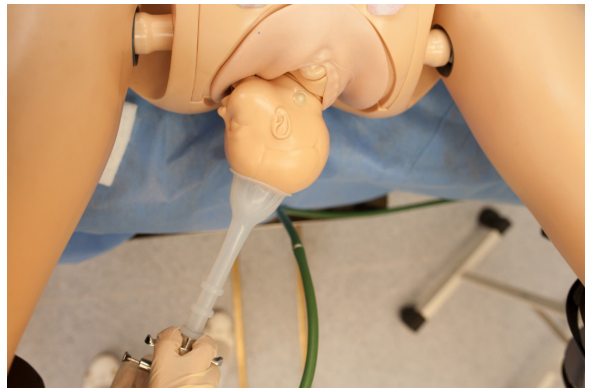
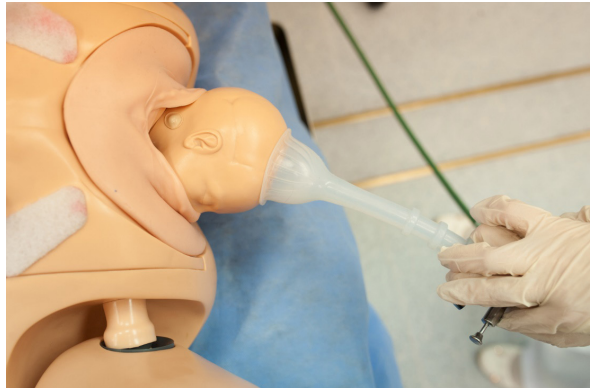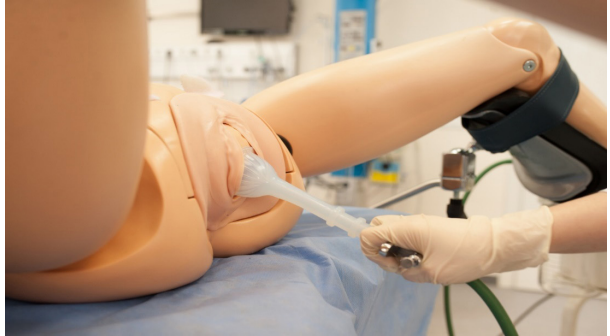Tracția va
fi: **orizantal**
spre stânga



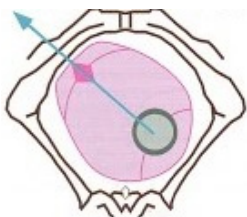
OISA – occipito
iliac stânga anterior



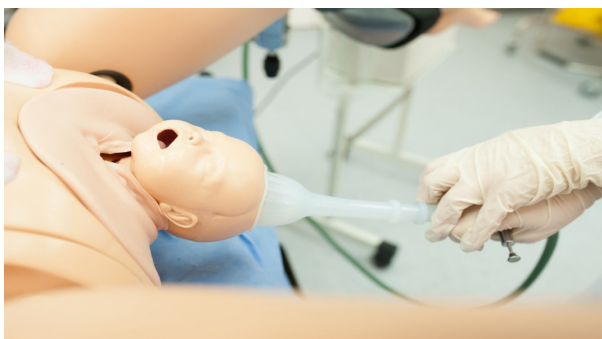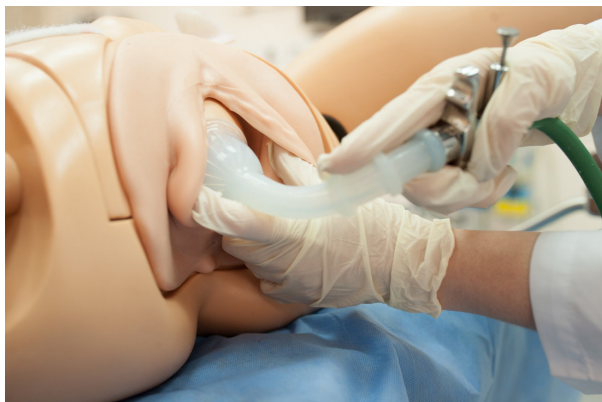
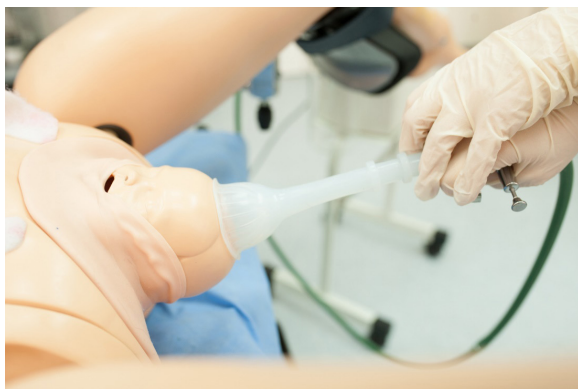Tracția va fi: **în
jos spre dreapta**



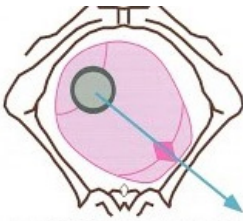
OISP – occipito
iliac stâng posterior



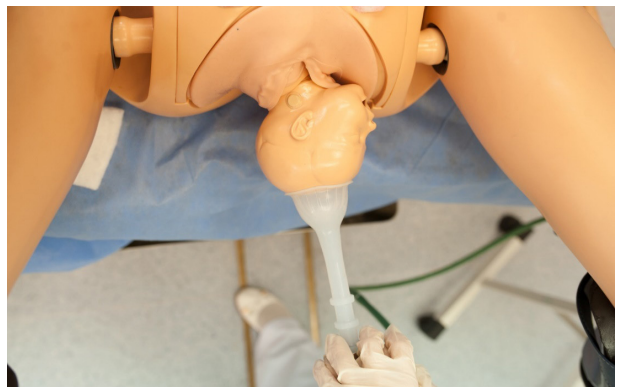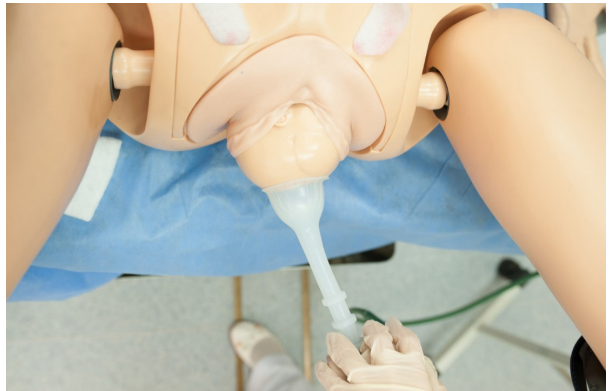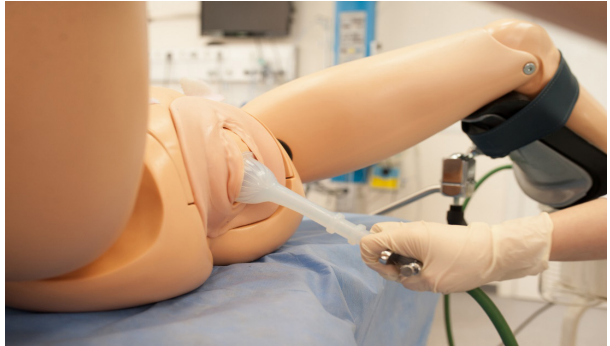Tracția va fi: **în
sus spre dreapta**



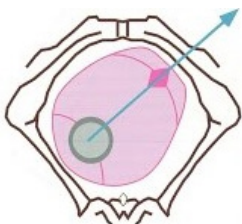
OIDA – occipito
iliac drept anterior



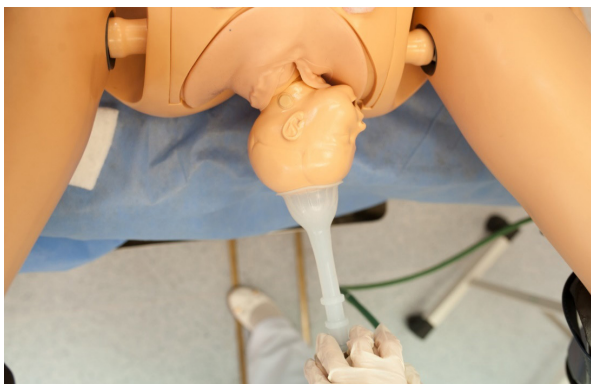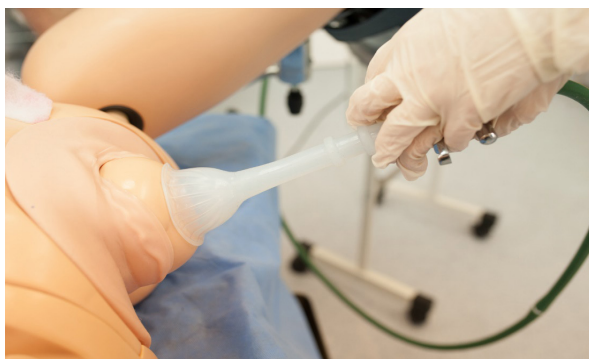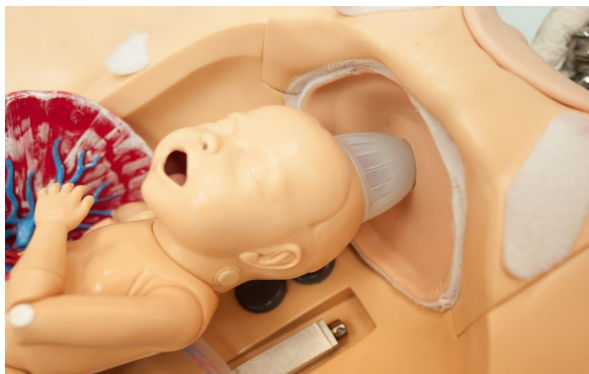Tracția va fi: **în
jos spre stânga**



OIDP – occipito
iliac drept posterior



**Tracția va fi: în
sus spre stânga**

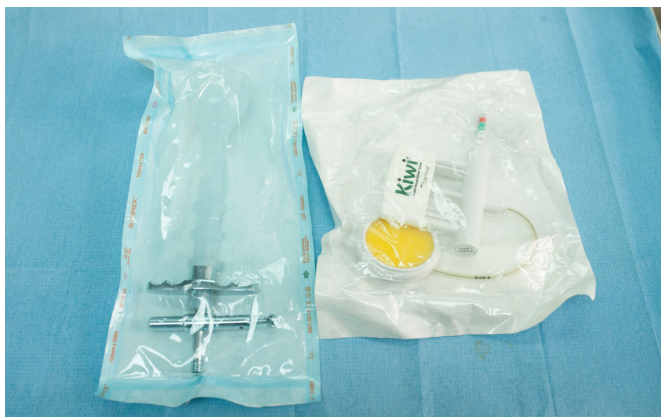
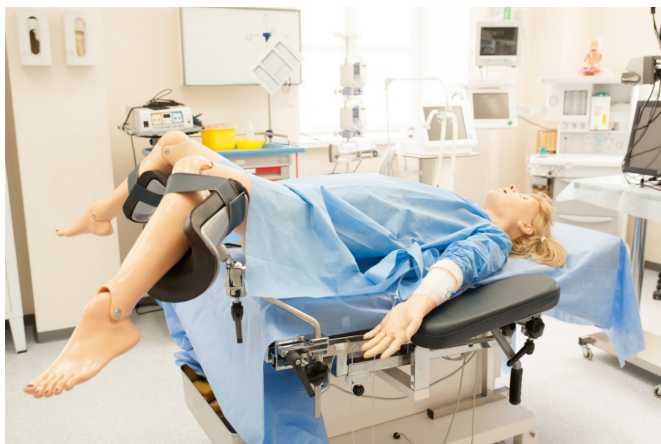
PAȘI TEHNICI ÎN APLICAREA VENTUZEI OBSTETRICALE

1. Toate gestantele la internare trebuie să semneze acordul pentru nașterea asistată și acesta va fi anexat la fișa medicală. În cazul în care nu a fost semnat, se va obține acordul verbal al pacientei după explicațiile privind riscurile și beneficiile procedurii.
2. Anestezie locoregională – a fi efectuată dacă sunt premise.
3. Parturienta plasată în poziție dorsală (culcată pe spate) pe masa de naștere.
4. Vezica urinară golită.
5. Capul fătului se șterge de sânge și lichid amniotic.
6. Se apreciază coborârea capului.
7. Se apreciază fontanela anterior și posterior.
8. Testul de siguranță – al presiunii negative a cupei – prin aplicare pe mâna obstetricianului.
9. Aplicarea corectă a cupei pe punctul de flexie.
10. Testul de siguranță – circumferința cupei VO – cu degetele.
11. Tracția capului în funcție de varietatea și staționarea capului.

TEHNICA APLICĂRII VENTUZEI OBSTETRICALĂ (ÎN IMAGINI)

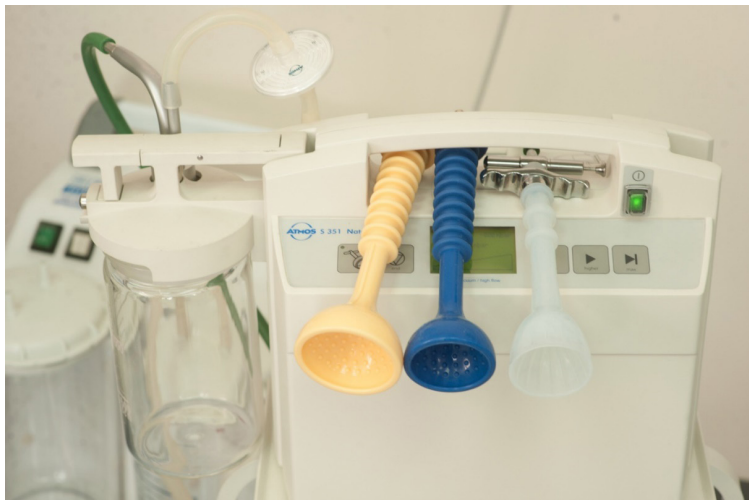Intervenția (manevra de aplicare a VO) se practică în sala de naștere, pe masa ginecologică, cu respectarea măsurilor de asepsie și de antisepsie, componentele ventuzei (cupa) fiind sterilizate.



Se realizează verificarea echipamentului disponibil.



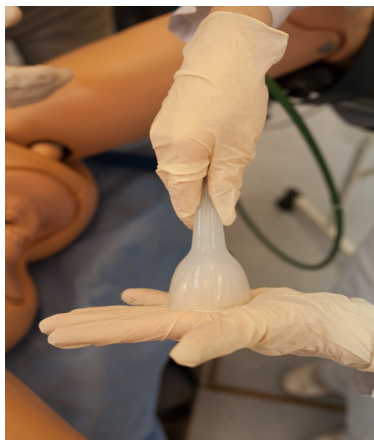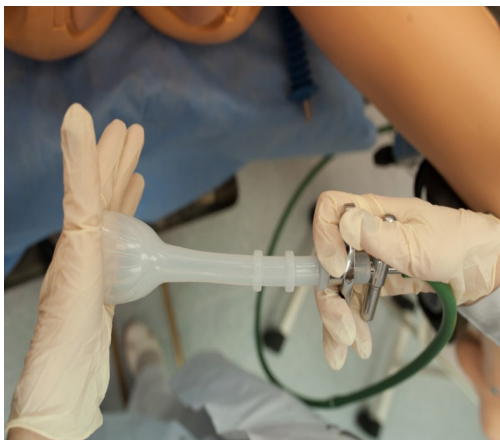Se analizează care sunt cupele disponibile.



Se alege cupa cu diametrul potrivit conform parametrilor materni și fetali. Se selectează modalitățile de presiune negativă treptată sau de presiune negativă bruscă.



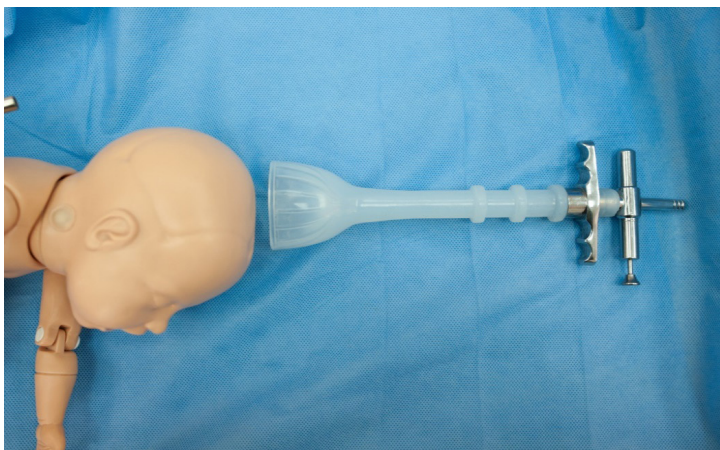Se verifică echipamentul spre funcționare prin testul de prindere a mânușii.



Dislocarea cupei este determinată de aplicarea incorectă a cupei și/sau din cauza că sunt prinse părțile moi materne, ceea ce provoacă lacerări profunde ale organelor genitale feminine.

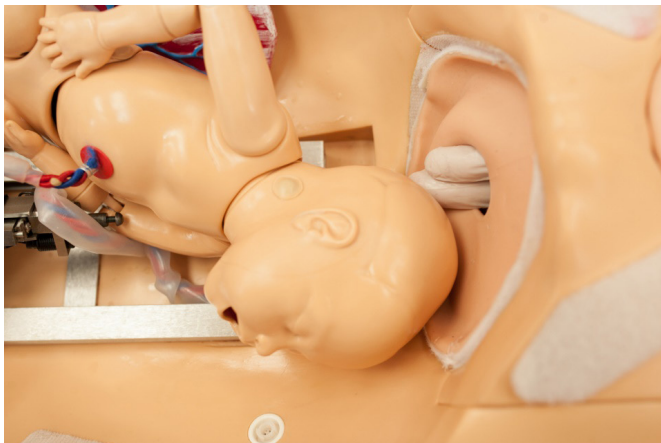Cauzele detașării cupei ventuzei sunt [8]:

- Tehnici incorecte de tracțiune;
- Presiune inadecvată creată de vacuum;
- Interpunerea țesuturilor moi ale parturientei (vagin, cervix etc.);
- Aplicarea incorectă a cupei ventuzei obstetricale, care produce deflexiune a capului.



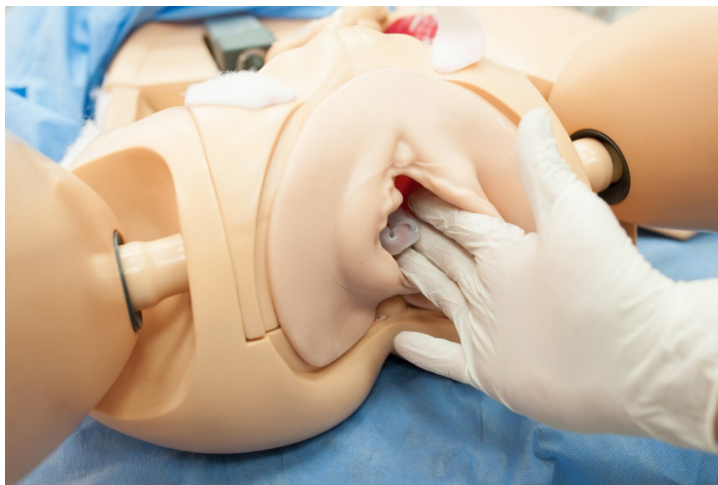
Capul se șterge de sânge și de lichid amniotic. Determinarea poziției capului fetal: având un diagnostic precis sau, după posibilități, în baza varietății și poziției fontaneli.

- a) Fontanela anterior este cea mai mare, în formă X;
- b) Fontanela posterior este mai mică, în formă de Y.

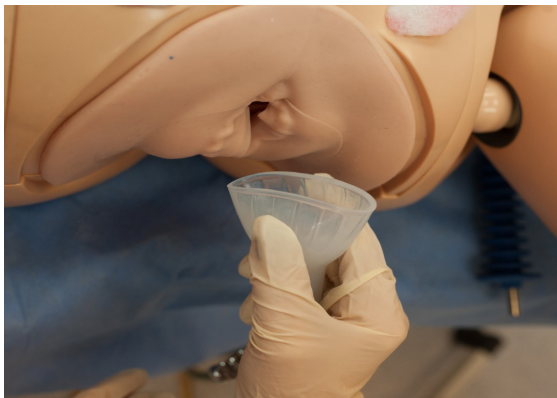

În cazul în care se suspectează o posibilă distocie sau un asinclitism – de renunțat la NVA.

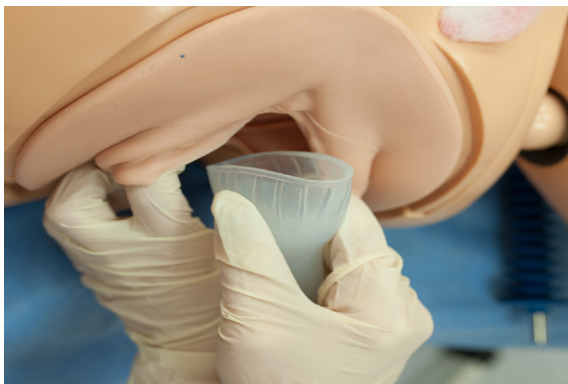La examenul vaginal trebuie exclusă aflarea concomitentă a mânuței fătului în excavația sacrală. Se verifică să nu se interpună țesuturile moi ale mamei între cap și marginile cupei.



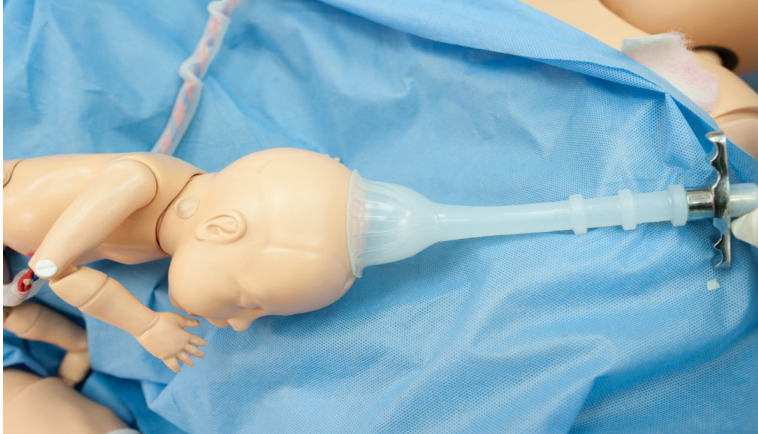Cupa trebuie să aibă un volum minim pentru a fi introdusă ușor în vagin, să fie de formă adecvată pentru a asigura o priză solidă în vederea tracțiunii eficiente.



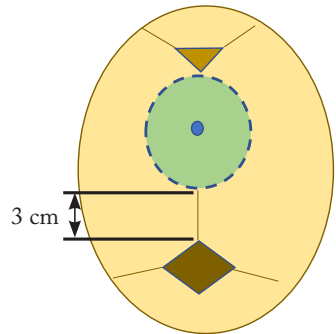
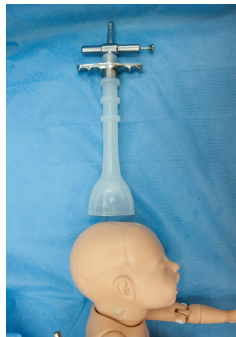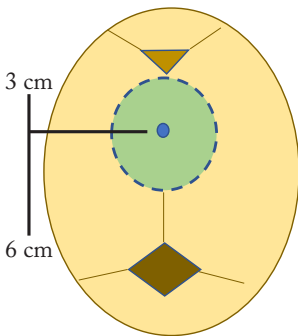
După ce s-a ales cupa cu diametrul potrivit, în timp ce două degete ale mâinii stângi deprimă perineul, cu mâna dreaptă se introduce în vagin cupa din margini și apoi se culcă toată cu o mână, aplicându-se pe capul fătului în porțiunea lui cea mai declivă (care coboară).



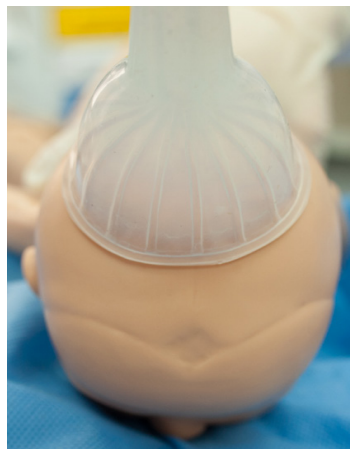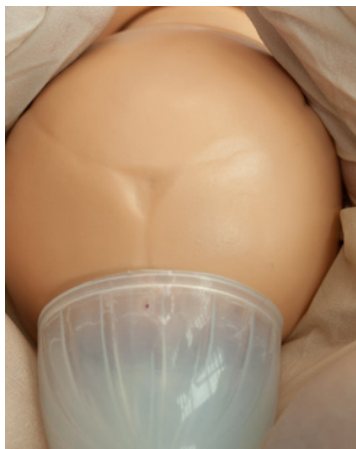Întreaga circumferință a cupei trebuie palpată atât înainte, cât și după ce a fost creat vacuumul, precum și înainte de tracție. Forța de adeziune a cupei este direct proporțională cu gradul presiunii negative, suficiente pentru a împiedica desprinderea cupei, de aceasta depinzând reușita tracțiunii.



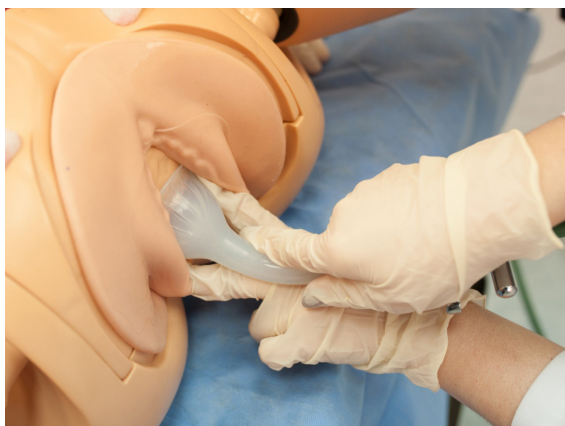Punctul de flexiune este un reper important pentru aplicarea vacuumului.



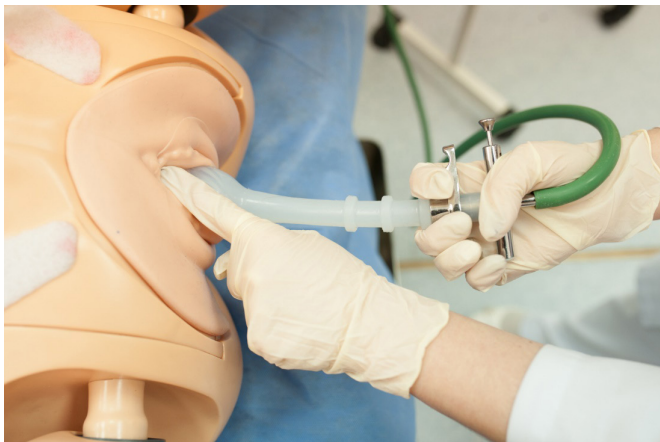Când aplicăm cupa ventuzei, aceasta trebuie să producă flexiune în timpul tracțiunii, iar flexiunea capului fetal duce la prezentarea celui mai mic diametru al acestuia în bazin.



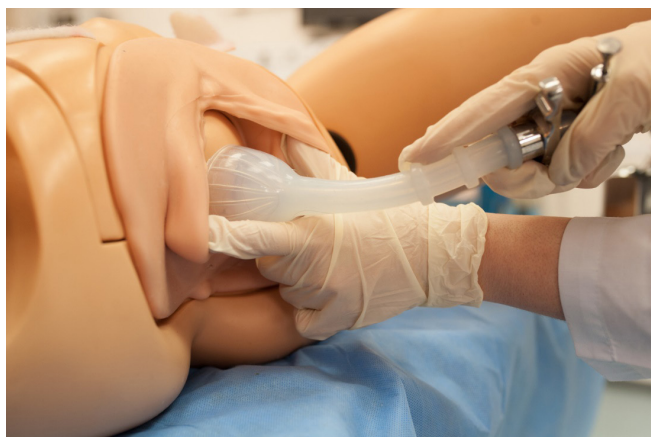Marginea ventuzei se va verifica cu indexul (arătătorul) mâinii care efectuează tracțiunea.



După fixarea ventuzei, cu indexul celeilalte mâini se va verifica pe perioada tracțiunii dacă VO este bine fixată de capul fetal.



Întreaga circumferință a cupei VO trebuie palpată atât înainte, cât și după ce a fost creat vacuumul, precum și înainte de tracțiune, pentru a exclude țesuturile maternelle alăturate.

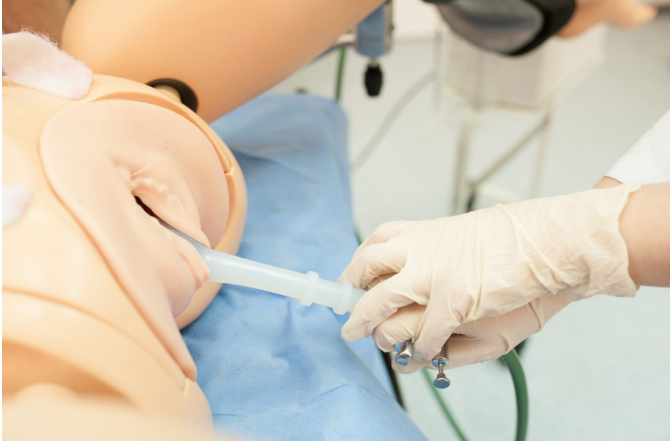

Presiunea de aspirație (negativă) recomandată în timpul tracției este de 500-600 mmHg.

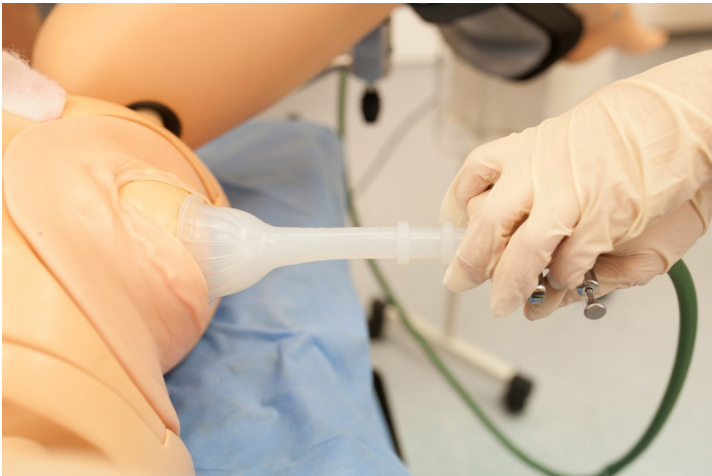După ce se plasarea corectă a cupei este confirmată, presiunea vacuum se ridică la 100-200 mmHg pentru menține poziției fixate a acesteia. La nivelul unei contracții, presiunea este crescută progresiv până la aproximativ 0,7-0,8kg/cm₂ (500-600 mmHg), aceasta fiind presiunea negativă recomandată pentru nașterea fătului. Între contracții, presiunea se micșorează.



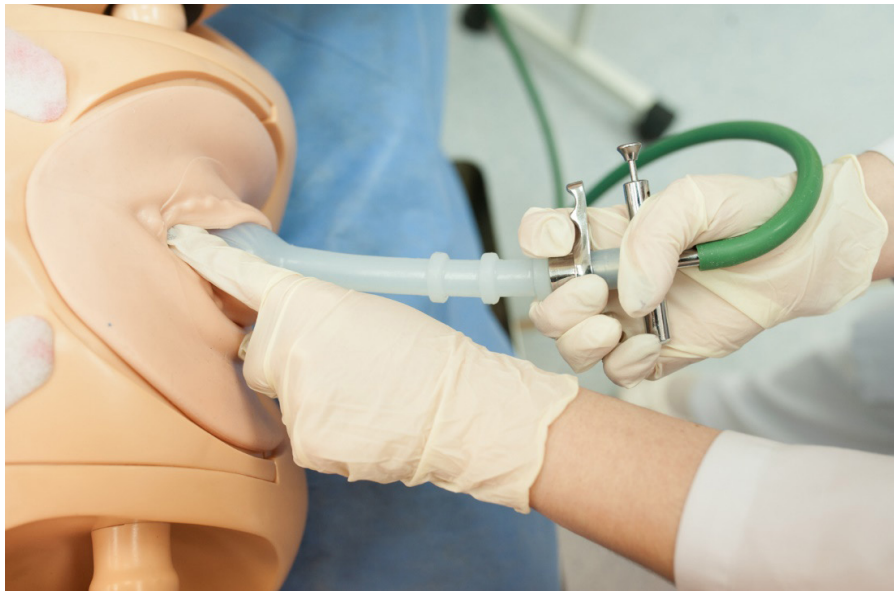Direcția de tracție va depinde de coborârea capului, de poziția și varietatea acestuia și va fi diferită (vezi compartimentul de tehnică în funcție de varietate).



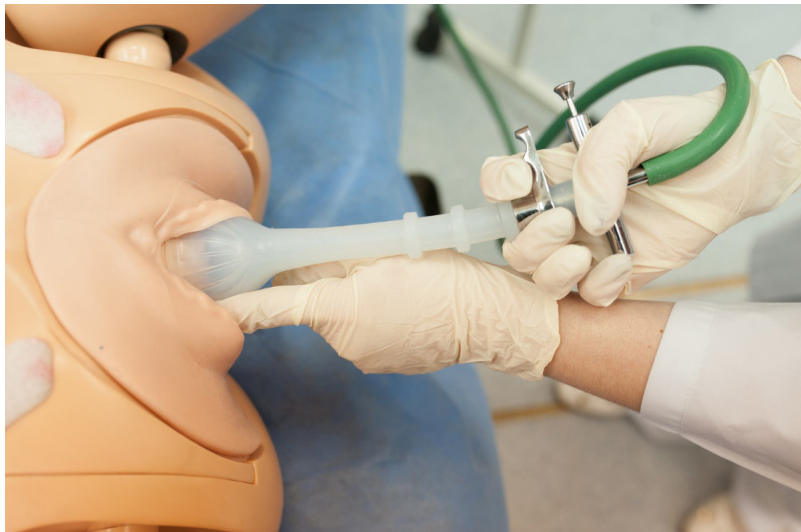Tracțiunea trebuie efectuată, în timpul contracțiilor uterine. Pentru a finaliza rapid nașterea, în situații anumite, se permite efectuarea tracției inclusiv între contracții. Direcția de tracțiune standard sunt: în jos, în față și în sus pe măsură ce capul apare. Nu trebuie folosite manevre de torsionare (răsucire) sau basculare (rotirea în jurul axei sale).



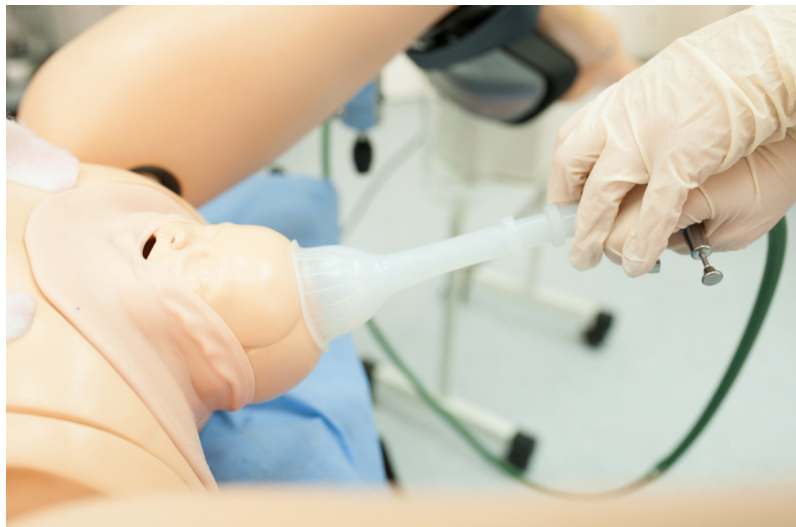În timpul tracțiunilor, operatorul trebuie să plaseze mâna nedominantă în vagin, cu policele pe cupa extractorului și unul sau mai multe degete pe scalpul fetal. Pe toată durata tracțiunii, este menținută și controlată adeziunea cupei la craniul fetal.



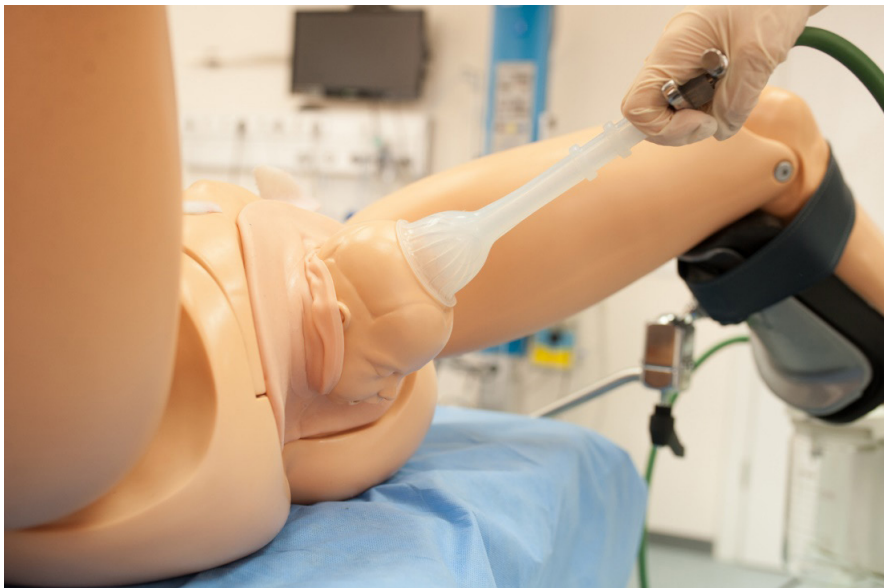Astfel poziționată, partea descendentă poate fi evaluată și unghiul de tracțiune poate fi ajustat cu descensusul capului. Totodată, poate fi apreciată starea marginii cupei în raport cu scalpul și detectată separarea cupei.



Dacă maxilarul fătului poate fi atins – stop ventuza. Cuplarea manuală a cupei trebuie evitată, deoarece poate produce laceratii pe scalpul fătului.



Durata totală de aplicare a procedurii nu trebuie să depășească 20-30 de minute, deoarece frecvența leziunilor crește semnificativ după 11 minute.



Aplicarea ventuzei obstetricale reprezintă un progres în practica obstetrică, având grijă însă să fie respectate condițiile și tehnica de aplicare, evitându-se astfel mici accidente și complicații posibile.

TEHNICA APLICĂRII VO PRIN MNEMONICUL A B C D E F G H I J [19]

A

- Ask for help – A cere ajutor
- Address the patient – A se adresa pacientei (a informa pacienta)
- Anesthesia – A efectua anestezie

B

- Bladder empty – A cateteriza vezica urinară

C

- Cervix fully dilated – A determina dilatarea completă a colului

D

- Determine position – A determina poziția
- Anterior fontanel larger + - Fontanela mare
- Posterior fontanel smaller, Y – Fontanela mică
- Think Shoulder Dystocia – A gândi despre posibilitatea distociei de umeri

E

- Equipment and Extractor ready – A pregăti echipamentul și VO

F

- Apply cup over sagittal suture 2-3 cm in front of posterior Fontanel – A aplica cu 2-3 cm anterior de fontanela mică
- “Flexion point” proper application results in flexion of fetal head when traction applied – Tracția efectuată corect va rezulta flexia

G

- Gentle traction – A efectua tracția controlată
- Only during contractions – Doar în contracții
- Bend or paramedian application will cause detachment – Rotire /aplicare paramediană va cauza detașare VO

H

- Halt tracture after contraction – A opri tracția după contracție
- Reduce pressure between contractions – A reduce presiunea între contracții
- Halt procedure if – A opri procedura dacă are loc ...
- Disengagement of cup 3 times – Detașarea cupei de 3 ori
- No progress in 3 consecutive pulls – Lipsa progresului de 3 ori

I

- Evaluate for Incision (episiotomy) when head being delivered – A evalua epiziotomia la nașterea capului

J

- Remove vacuum when Jaw reachable – A scoate VO când maxilarul este vizibil.

PUNCTE-CHEIE PRIVIND NAȘTEREA VAGINALĂ ASISTATĂ

- Nașterea vaginală asistată este folosită în caz de suspectare a compromiterii fetale și/sau a asocierii diverselor situații obstetricale sau stări materne patologice.
- Alegerea instrumentului pentru finalizarea nașterii pe cale naturală (vaginală) trebuie să se bazeze pe circumstanțele clinice concrete și pe abilitatea operatorului, pentru a minimiza morbiditatea materno-fetală.
- Nu există circumstanțe în care nașterea vaginală asistată să aibă indicații absolute.
- Trebuie analizate indicațiile, riscurile, beneficiile și tipul de instrument ce poate fi folosit pentru NVA; se recomandă a obține acordul verbal sau scris al gestantei înainte de NVA.
- Ventuza obstetricală trebuie folosită doar pentru tracțiune, și nu pentru rotație.
- Pentru a obține un spațiu pelvian suplimentar și a evita lezarea vezicii urinare, înainte de NVA vezica trebuie să fie golită.
- Nașterea prin ventuză obstetricală trebuie abandonată dacă cupa se detașează mai mult de 3 ori
- Nașterea vaginală asistată are un rol crucial pentru evitarea în condiții de siguranță a operației cezariene, oferind parturientei șansa de a naște pe cale naturală (vaginal).
- Reușita statistică a unei nașteri vaginale asistate variază între 83% și 94%, iar restul se finalizează prin operație cezariană de urgență sau prin alte complicații.
- Post-partum este esențial ca atât nou-născutul, cât și perineul matern să fie examinate și monitorizate imediat și la distanță .
- După nașterea instrumental asistată, trebuie prevăzute analgezia și antibioterapia.

**LISTA DE VERIFICARE (CHECK LIST)
PRIVIND VENTUZA OBSTETRICALĂ**

CONDIȚII OBLIGATORII (bifează)

A

Deschiderea completă a colului uterin	
Pungă amniotică ruptă sau absentă	
Prezența craniană	
Aprecierea fontanelor fetale (stabilirea varietății capului)	
Disproporție fetopelviană nu se suspectează	

B

Echipamentul de extracție funcțional este prezent în sala de naștere.	
Aparatul de cardiotocografie e disponibil și funcțional (ce documentează BCF și contracțiile uterine).	
Medicul-obstetrician are cunoștințe teoretice și abilități practice.	
Consimțământ informat este obținut de la gestantă sau familia acesteia- verbal/ scris	

INDICAȚII PENTRU NAȘTEREA ASISTATĂ (bifează)

Maternă		Fetală	
Preeclampsie		Hipoxie acută și progresivă a fătului	
Eclampsie		Suferință a fătului	
Insuficiența scremetelor (extenuarea parturientei)		Prolaps ombilical	
Insuficiența contracțiilor uterine (secundară)		Lipsa coborârii capului fetal	
Sângerare genitală neelucidată în perioada II		Mobilitate crescută (cap flotant)	
Prelungirea perioadei II de travaliu			
Boli cardiace/pulmonare/neurologice			

AUDITUL NAȘTERII ASISTATE PRIN VENTUZĂ OBSTETRICALĂ

(elaborat de dr. șt. med., conf. univ. Cătălin Cauș)

ÎNAINTE DE APLICAREA VENTUZEI (încercuiește)

Pacienta:			primipară		multipară	
Durata I perioade (ore)	< 6	7-11	12-17	18-24	25-30	>36
Durata perioadei II de travaliu	1 oră		2 ore		3 ore	
Anestezie locoregională	absentă		pudendală		epidurală	
CTG: contracții	regulate		scurte		neregulate	
Starea perineului, vaginului	moi, elastice		înguste, dure		rigide/cicatriciale	
BCF	110-170		< 100		> 180	
Perfuzia cu oxitocină este conectată	lipsește		Perioada I a travaliului		Perioada II a travaliului	
Fontanela mică determinată	sus		jos		greu de apreciat	
Fontanela mare	jos		sus		greu de apreciat	
Varietatea	anterioară		posterioară		greu de apreciat	
Prezența craniană – capul	la ieșire		jos		mijloc	
Altă informație						

ÎN TIMPUL APLICĂRII VENTUZEI

Ora				Data				Descriere			
Vezica urinară				golită				cateter prezent	plină		
Incizia perineului				neefectuată				epiziotomie	perineotomie		
Anestezie				neefectuată				pudendală	epidurală		
Prezența capului față de bazin				la ieșire				jos	mijloc		
Ventuza (cupa) aplicată				ușor				dificil	cu particularități		
Ventuza aplicată (partea pacientei)				stânga sus				stânga jos	dreapta sus/jos		
Testul de siguranță				efectuat				neefectuat	altele		
Tracția ventuzei inițial (timp 1)				jos				sus	vertical		
Numărul de tracții				1				2	3		
Tracție:				în timpul contractiei				până la contractie	după contractie		
Altă informație											

DUPĂ APLICAREA VENTUZEI

Leziuni/ laceratii la lăuză	perineu	vagin	cervix	rect
Capul nou-născutului	bosă	hematom		cefalohematom
Capul nou-născutului	leziune	deformare		hemoragie craniană
Distocia umerilor	lipsește	prezentă		altele
Scorul Apgar	1 min.	5 min.		10 min.
Alte complicații la nou-născut				
Alte complicații la lăuză				

TESTE DE EVALUARE A CUNOȘTINȚELOR

1. **CS.** Tehnica de tracție cu VO a capului OIDA (occipito iliac drept anterior)

- a) În sus spre dreapta
- b) În sus spre stânga
- c) Orizontal spre dreapta
- d) Orizontal spre stânga
- e) În jos spre dreapta
- f) În jos spre stânga

Răspuns: f

2. **CS.** Tehnica de tracție cu VO a capului OIDT (occipito iliac drept transvers)

- a) În sus spre dreapta
- b) În sus spre stânga
- c) Orizontal spre dreapta
- d) Orizontal spre stânga
- e) În jos spre dreapta
- f) În jos spre stânga

Răspuns: d

3. **CS.** Tehnica de tracție cu VO a capului OISA (occipito iliac stânga anterior)

- a) În sus spre dreapta
- b) În sus spre stânga
- c) Orizontal spre dreapta
- d) Orizontal spre stânga
- e) În jos spre dreapta
- f) În jos spre stânga

Răspuns: e

4. **CS.** Tehnica de tracție cu VO a capului OISP (occipito iliac stâng posterior)

- a) În sus spre dreapta
- b) În sus spre stânga
- c) Orizontal spre dreapta
- d) Orizontal spre stânga
- e) În jos spre dreapta
- f) În jos spre stânga

Răspuns: a

5. **CS.** Tehnica de tracție cu VO a capului OIDP (occipito iliac drept posterior)

- a) În sus spre dreapta
- b) În sus spre stânga
- c) Orizontal spre dreapta
- d) Orizontal spre stânga

e) În jos spre dreapta

f) În jos spre stânga

Răspuns: b

6. **CS.** Tehnica de tracție cu VO a capului OIST (occipito iliac sting transvers)

a) În sus spre dreapta

b) În sus spre stânga

c) Orizontal spre dreapta

d) Orizontal spre stânga

e) În jos spre dreapta

f) În jos spre stânga

Răspuns: c

7. **CM.** Contraindicarea aplicării ventuzei obstetricale

a) Făt recent mort intra-partum

b) Prezența facială a fătului

c) Prezența craniană a fătului

d) Făt supramaturat

e) Prematuritate extremă

f) Prezența pelviană a fătului

Răspuns: b, e, f

8. **CM.** Renunțarea la aplicarea ventuzei obstetricale

- a) Perineu înalt sau risc de lacerare
- b) Disproporție fetopelviană
- c) Cap asinclitic în planșeul pelvian
- d) Prezență craniană varietate posterioară
- e) Prezență craniană varietate anterioară

Răspuns: b, c, d

9. **CM.** Indicații pentru aplicarea ventuzei obstetricale

- a) Suferință fetală/ stare compromisă a fătului
- b) Stare fetală nesatisfăcătoare
- c) Făt mort antenatal
- d) Al doilea făt din gemeni
- e) În operația cezariană, când sunt dificultăți la extragerea capului

Răspuns: a, b, e

10. **CM.** Condiții obligatorii pentru nașterea vaginală asistată

- a) Operator experimentat și/sau bine instruit
- b) Prezență craniană
- c) Dilatație cervicală completă
- d) Gestantă purtătoare de HIV
- e) Membranele amniotice să fie rupte
- f) Craniu fetal neangajat

Răspuns: a, b, c, e

BIBLIOGRAFIE

1. Collins S., Arulkumaran S., Hayes Kevin ș.a. *Ghid practic de obstetrică și ginecologie Oxford*. Ediția a 3-a. București: Editura Hipocrate, 2018.
2. Comandașu Diana-Elena, Vincenzo Berghella. *Ghiduri și protocoale în medicina materno-fetală*. Ediția a 3-a. București: Editura Hipocrate, 2019.
3. Comandașu Diana-Elena, Vincenzo Berghella. *Ghiduri și protocoale în obstetrică*. Ediția a 3-a. București: Editura Hipocrate, 2019.
4. Friptu Valentin, Bologan Ion, Hodorogea Stelian. *Obstetrică și ginecologie. Suport de curs*. Chișinău, 2018.
5. Munteanu Ioan. *Tratat de obstetrică*. București: Editura Academiei Române, 2000.
6. Paladi Gheorghe, Cernețchi Olga. *Obstetrică patologică*. Vol. 2. Chișinău, 2007.
7. Petrov Victor, Gațcan Ștefan, Gladun Sergiu. *Nașterea vaginală asistată. Modul de instruire pentru cursul de simulare în obstetrica de urgență*. Chișinău, 2013.
8. Padlenco-Marian A., Cardaniuc C., Mihalcean L. *Nașterea vaginală asistată. Modul de instruire medicală prin simulare*. Chișinău, 2014
9. Vlădăreanu Radu, William W. Beck. Jr. *Obstetrică și ginecologie*. Ediția a 4-a. București: Editura Medicală, 1998.
10. Czekelius P., Ognean L., Schneider A. *Urgențe ginecologice obstetricale neonatale*. București: Editura Medicală, 2009.

11. Schaal J.P., Riethmuller D., Maillet R., Uzan M. *Mecanique Technique Obstetricales*. 3-eme edition. Paris, 2007.
12. Procedure for vacuum-assisted vaginal delivery <https://www.uptodate.com/contents/operative-vaginal-delivery>
13. Merriam A.A., Ananth C.V., Wright J.D., et al. Trends in operative vaginal delivery, 2005-2013: a population-based study. In: *BJOG*. 2017; 124(9): 1365-1372. Disponibil pe: doi: 10.1111/1471-0528.14553
14. Fauveau V. Is vacuum extraction still known, taught and practiced? A worldwide KAP survey. In: *Int. J. Gynaecol. Obstet.* 2006; 94(2): 185.
15. Assisted vaginal birth green top guideline 26 Published 29/04/2020 https://www.rcog.org.uk/globalassets/documents/guidelines/gtg_26.pdf
16. Vannevel V., Swanepoel C., Pattinson R.C. Global perspectives on operative vaginal deliveries. In: *Best Pract. Res. Clin. Obstet. Gynaecol.* 2019; 56: 107-113. Disponibil pe: doi: 10.1016/j.bpobgyn.2018.09.004
17. Goetzinger K.R., Macones G.A. *Operative Vaginal Delivery: Current Trends in Obstetrics*. Disponibil pe: <https://doi.org/10.2217/17455057.4.3.281>
18. Anuarul statistic al republicii Moldova https://statistica.gov.md/public/files/publicatii_electronice/Anuar_Statistic/2020/Anuar_statistic_editia_2020.pdf
19. Ciobanu V., Stavinskaia L., Tabuica U., Petrov, V. Protocol clinic standardizat pentru medicii obstetricieni-ginecologi Vacuum-extractia fătului, Chişinău, 2020. <https://msmps.gov.md/wp-content/uploads/2021/04/PCS-Vacuum-extractia-f%C4%83tului.pdf>



Comanda Nr. 16/0921
RIDGEONE GROUP SRL

TIPOGRAFIA TAICOM

Coli editoriale: 1.76

or. Chișinău,
str. Alexandru cel Bun, 111
tipograf@taicom.md; www.taicom.md
022-227-368; 067-713-082

Tipografia nu-și asumă răspunderea pentru conținutul
materialelor tipărite