

MENINGITA NEONATALĂ: ETIOLOGIE ȘI MANIFESTĂRI CLINICE

Autor: Guleac Natalia. Conducător științific: Hadjiu Svetlana

Universitatea de Medicina si Farmacie “N. Testemitanu”, Chisinau, Republica Moldova;

²Institutul Mamei si Copilului, Chisinau, Republica Moldova

Introducere. Meningita neonatală este o afecțiune inflamatorie a meningelor, cu potențial sever evolutiv, cauzată de diferiți agenți infecțioși, cu manifestări în primele 28 de zile de viață.

Cuvinte cheie Meningita neonatală precoce, neonatală tardivă, lichid cefalorahidian (LCR).

Scopul studiului: estimarea tipului și etiologiei meningitelor la nou-născuți cu scop de analiză a tratamentului pentru îmbunătățirea rezultatelor neurologice precoce și la distanță.

Material și metode. Au fost evaluate fișele medicale ale copiilor nou-născuți cu vârsta cuprinsă între 0-28 zile, aflați la tratament în secția de neurologie a IMC pe parcursul anilor 2018-2019.

Rezultate: afecțiune de origine infecțioasă (bacterii, virusuri, fungi, protozoare) cu implicarea învelișurilor cerebrale, medulare și a spațiului subarahnoidian, evoluând în mod acut, subacut și cronic. Simptome în meningita cu debut precoce: instabilitate de temperatură, episoade de apnee sau bradicardie, hipotensiune arterială, dificultăți în alimentație, disfuncție hepatică, distensie abdominală, iritabilitate sau letargie; în cea cu debut tardiv: stupor și/sau iritabilitate, convulsii, bombarea fontanelii anterioare, opisthotonos, semne cerebrale focale. Diagnostic pozitiv: examenul LCR clinic, biochimic, imunologic și bacteriologic.

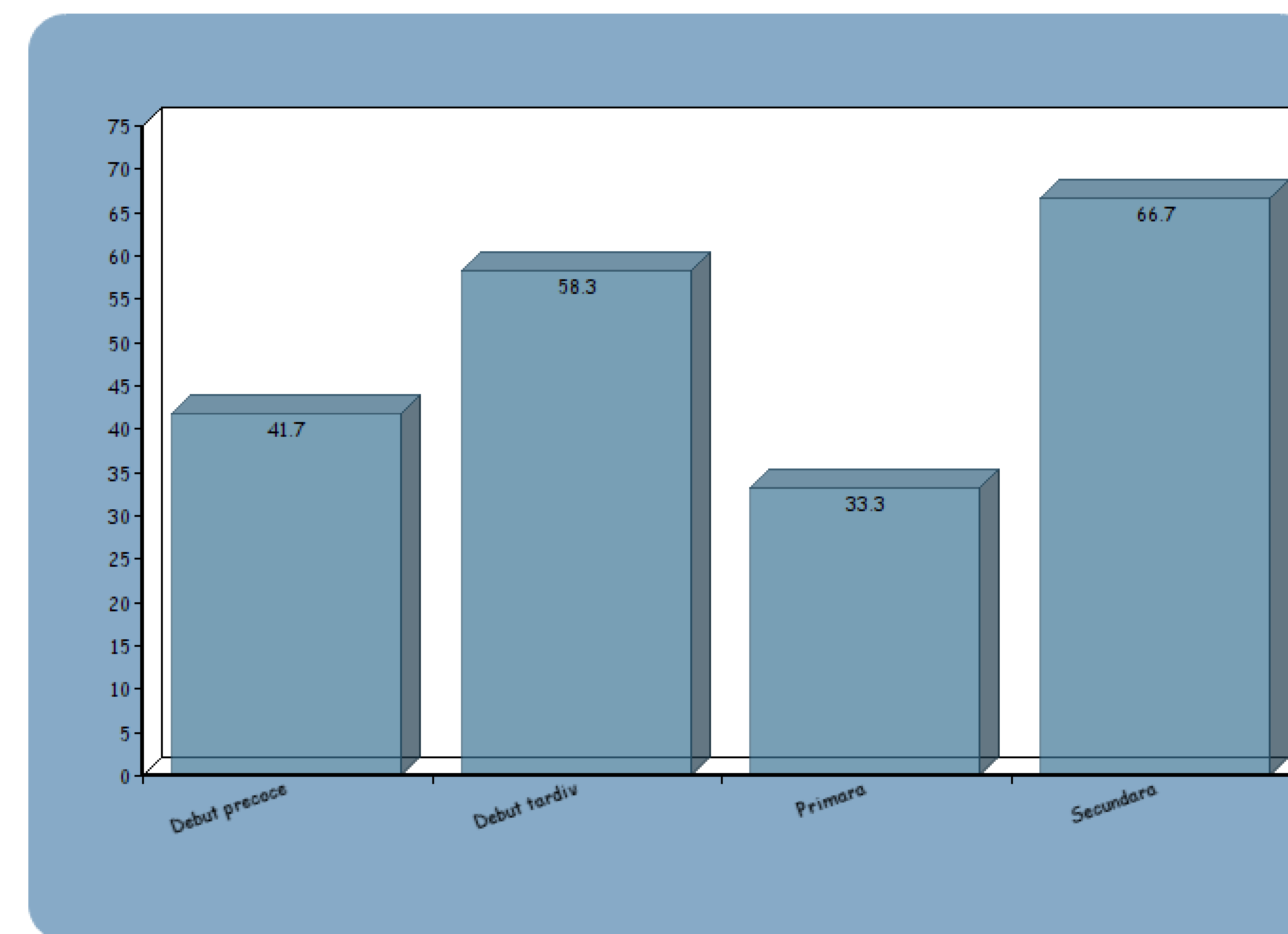


Fig. 1. Tipul meningitei neonatale în funcție de debut și evoluție.

Concluzii. Meningitele neonatale reprezintă un risc înalt de mortalitate și morbiditate printre nou-născuți, determinând sechele neurologice severe. Diagnosticul timpuriu a meningitelor neonatale dar și estimarea etiologiei, sunt esențiale în ceea ce privește tratamentul precoce și prognosticul ulterior al rezultatelor neurologice la distanță.



Des. 1. Semne clinice ale meningitei neonatale. Poziție forțată.