

REPOZIȚIONAREA FASCICULULUI ALVEOLAR INFERIOR PENTRU INSERAREA IMPLANTELOR DENTARE ENDOOSOASE

Dumitru Sirbu, dr. șt. med., conf. universitar
*Catedra de chirurgie oro-maxilo-facială și
implantologie orală „Arsenie Guțan”,
IP USMF „Nicolae Testemițanu”,
Clinica stomatologică SRL „OMNI DENT”*

Rezumat

Atrofia severă a creștelor alveolare mandibulare creează dificultăți pentru reabilitarea implanto-protetică.

Scop: Evaluarea metodei de re pozi ționa re a FVNAI în vederea inserării implantelor dentare endoosoase.

Material și metodă: Acest studiu a inclus 10 pacienți, cu vârsta 18–63 ani și media de $43,2 \pm 2,6$ ani, 7 dintre care s-au adresat în clinica stomatologică „OMNI DENT”, iar 3 în secția chirurgie OMF a IMU, în perioada 2018–2017. Implantele au fost inserate simultan cu operația de re pozi ționa re a FVNAI prin tehnica de lateralizare, transpoziție și distalizare. S-au utilizat implantate de dimensiuni medii standard, de tip Dentium Superline (D), A.B. Dental Implants (AB) și Megagen AnyRidge (AR).

Rezultate: Evaluarea s-a efectuat la adresa pacienților pentru etapa a II-a chirurgicală și în dinamică, de la 10 până la 116 luni, cu o medie de $49,9 \pm 0,76$ luni. Din 10 pacienți cu 14 cazuri clinice, lateralizarea s-a efectuat la 2 pacienți unilateral și la 1 pacient bilateral, transpoziția la 1 pacient unilateral și la 1 pacient bilateral, în cazul a 2 pacienți unilateral efectuându-se transpoziția fără secționarea n. incisival, iar la alți 2 pacienți bilateral și la 1 pacient unilateral s-a recurs la distalizarea FVNAI. Tulburări neurosenzoriale au survenit la toți pacienții, cu o durată de la 2 săptămâni până la 2 ani.

Concluzie: Metoda de re pozi ționa re a FVNAI pentru inserarea simultană a implantelor dentare endoosoase poate fi aplicată în reabilitarea implanto-protetică la pacienții cu atrofia severă a creștelor alveolare mandibulare atunci când înălțimea osoasă a crestei alveolare până la canalul mandibular este ≤ 6 mm.

Cuvinte cheie: implantare, atrofia, lateralizare, transpoziție, nerv alveolar inferior, resorbție.

Introducere

În condiții de atrofia severă a creștelor alveolare mandibulare în regiunea posterioară, atunci când

REPOSITIONING THE INFERIOR ALVEOLAR BUNDLE FOR ENDOSSEOUS DENTAL IMPLANTS PLACEMENT

Dumitru Sirbu, PhD. Doctor of medical sciences, Associate Professor
*Department of oro-maxillo-facial surgery and oral
implantology “Arsenie Guțan”
PI SMPU “Nicolae Testemițanu”,
Dental Clinic “OMNI DENT” LTD.*

Summary

Severe atrophy of mandibular alveolar ridges creates difficulties for prosthetic implant rehabilitation.

Purpose: Evaluation of the method of IANVB repositioning for endosseous dental implants placement.

Material and method: This study included 10 patients, aged 18–63 years, average 43.2 ± 2.6 years, 7 of whom addressed the Dental Clinic “OMNI DENT”, and 3 were treated in the OMF Surgery Department of Emergency Medicine Hospital, within the period of 2018–2017. The implants were inserted simultaneously with IANVB repositioning by the technique of lateralization, transposition and distalization. We have used medium-size standard implants types Dentium Superline (D), A.B. Dental Implants (AB) and Megagen AnyRidge (AR).

Results: The evaluation was conducted during the patients' visits for the second surgical stage and over time, from 10 to 116 months, with a mean of 49.9 ± 0.76 months. Out of 10 patients with 14 clinical cases, unilateral lateralization was performed in 2 patients, and bilateral - in 1 patient, in transposition - in 1 patient unilaterally and in 1 patient bilaterally, in 2 patients - unilateral transposition without sectioning the incisive nerve, and IANVB distalization was performed in 2 patients bilaterally and in 1 - unilaterally. Neurosensory disorders occurred in all patients, lasting from 2 weeks to 2 years.

Conclusion: The method of IANVB repositioning for simultaneous insertion of endosseous dental implants can be applied for prosthetic implant rehabilitation in patients with severe atrophy of mandibular alveolar ridges when the height of the alveolar bone crest to the mandibular canal is ≤ 6 mm.

Keywords: implantation, atrophy, transposition, inferior alveolar nerve, resorption.

Introduction

In case of severe atrophy of mandibular alveolar crests in the posterior region, when the bone height

înălțimea osului disponibil este ≤ 7 mm, una din metodele de elecție în reabilitarea implanto-protetică a pacienților edentați este metoda de re poziționare a fasciculului vasculo-nervos alveolar inferior (FVNAI). Repoziționarea fasciculului alveolar inferior este o metodă utilizată în implantarea alternativă, indicată în cazul ofertei osoase insuficiente a crestei alveolare în sectoarele posterioare mandibulare, când este imposibilă osteoplastia. Scopul metodei constă în menajarea fasciculului alveolar inferior prin prepararea și deplasarea lui din poziția anatomică, în timpul inserării implantelor, într-o poziție nouă, modificată. Metoda, în diverse modificări, este întâlnită în literatura de specialitate sub diferiți termeni: lateralizare, transpoziție, distalizare [1,2,3].

Primul caz de re poziționare a FVNAI a fost raportat de Alling (1977), care a realizat această intervenție cu scopul de reabilitare a pacienților cu atrofii severe prin intermediul protezelor mobilizabile. În 1987, Jenson și Nock au realizat aceeași intervenție, însă cu scop de inserare a implantelor, care se întrebuințează și astăzi, sub diverse modificări tehnice. Abia în anul 1992, Rosenquist a efectuat primul studiu bazat pe o serie de 10 cazuri clinice, a căror reabilitare s-a finalizat cu inserarea a 26 implante dentare, raportând o rată de succes a implantelor în cadrul acestei proceduri de 93,6%. Acest rezultat a servit la considerarea acestei tehnici ca fiind una optimă pentru tratamentul situațiilor clinice de acest gen, care însă necesită perfecționare tehnică și instrumentală, cu scop de reducere a ratei de complicații intra și postoperatorii [4,5].

Criteriul principal în alegerea între metoda de creștere a ofertei osoase pe înălțime și lateralizarea fasciculului alveolar inferior este condiționată de coraportul implant-coroană și distanța disponibilă pentru confecționarea suprastructurii. Celelalte criterii de alegere a metodei, precum: traumatismul și invazivitatea metodei, durata de reabilitare, reabilitarea morfo-funcțională și estetică, estimarea economică, pronosticul, etc. sunt discutabile, iar metoda cea mai optimă de tratament, individualizată cazului clinic, se stabilește și se decide de comun acord cu pacientul. Decizia către alegerea uneia sau altei varietăți de tehnică de re poziționare a FVNAI depinde și de cât de mult acesta necesită a fi deplasat [6]. Conform unui studiu efectuat de Lorean și Col., întinderea nervului la 10-17% poate rezulta în ruperea fibrelor nervoase interne [7]. Așadar, în situațiile în care sunt necesare doar deplasări minimale (de exemplu inserarea unui implant la nivelul dintelui 6) poate fi utilizată metoda de lateralizare a FVNAI. Transpoziția FVNAI este utilizată când sunt necesare deplasări mai ample. Distalizarea prevede deplasarea spre posterior a sitului de părăsire de către FVNAI a canalului mandibular (în cadrul operațiilor reconstructive sau rezecțiilor unor tumori). Într-un studiu retrospectiv, Kan și Col. au demonstrat că tulburările de inervație în transpoziție au constituit 77,8%, pe când în lateralizare doar 33,3% [4]. Aceas-

is ≤ 7 mm, one of the methods of choice in prosthetic implant rehabilitation of edentulous patients is the method of inferior alveolar neurovascular bundle (IANVB) repositioning. The inferior alveolar bundle repositioning is a method used in alternative implant placement, indicated in case of insufficient bone supply of the alveolar crest in the posterior mandibular regions, when osteoplasty is impossible. The purpose of the method is to manage the inferior alveolar bundle by preparing and displacing it from the anatomical position during implant insertion into a new modified position. The method, with its various modifications, is found in the literature under various terms: lateralization, transposition, distalization [1,2,3].

The first case of IANVB repositioning was reported by Alling (1977), who performed this intervention in order to rehabilitate patients with severe atrophy using mobile prostheses. In 1987, Jenson and Nock performed the same intervention, but with the purpose of inserting the implants, which is still used today under various technical modifications. Only in 1992, Rosenquist performed the first study based on a series of 10 clinical cases, whose rehabilitation was completed with the insertion of 26 dental implants, reporting a successful implant rate of this procedure of 93.6%. This result allowed to consider this technique as an optimal one for the treatment of similar clinical cases, which however requires technical and instrumental improvement with the aim of reducing the rate of intra and post-operative complications [4,5].

The main criterion in selecting the method of increasing the bone supply in height and lateralization of the inferior alveolar bundle is determined by the crown/implant rate and the distance available for making the superstructure. Other selection criteria for the method, such as: the level of traumatization and invasiveness of the method, duration of rehabilitation, morpho-functional and aesthetic rehabilitation, economic estimation, prognosis, etc., are debatable, and the most optimal treatment method is selected individually in each clinical case and decided and agreed upon with the patient. The decision to select one IANVB repository technique versus another depends on how much it needs to be moved [6]. According to a study by Lorean et al., nerve stretching at 10-17% may result in internal nerve fibers rupture [7]. Therefore, in situations where only minimal displacements (e.g. insertion of one implant at the level of tooth 6) is required, the method of IANVB lateralization can be applied. The IANVB transposition is used when wider movements are required. Distalization stands for posterior movement of the site, when IANVB is moved from the mandibular channel (in case of tumors resection or reconstructive surgery). In a retrospective study by Kan et al., the authors demonstrated that disorders of innervation in case of transposition have occurred in 77.8%, while occurring only in 33.3% cases after

tă complicație este cea mai frecventă și respectiv cea mai discutată în literatura de specialitate. Anume din aceste motive metoda are indicații limitate și nu cunoaște o răspândire atât de largă în rândul specialiștilor, dar nici a pacienților [8,9].

Tulburările neurosenzoriale ale nervului alveolar inferior reprezintă lezările survenite la nivelul nervului în timpul manipulărilor chirurgicale de realizare a metodei de re poziționare a FVNAI. Lezarea fibrelor nervoase poate apărea la exercitarea unor tracțiuni exagerate, cu o suprafață mică de contact a instrumentarului asupra fasciculului, ce pot provoca ischemia FVNAI sau chiar ruptura fibrelor nervoase. [9,10] Conform unor studii, dereglările neurosenzoriale survin în majoritatea cazurilor, cu o durată care variază de la 1 la 6 luni. Cele mai frecvente cauze, conform unui studiu metaanalitic realizat de B. Abayev, bazat pe 21 publicații, de lezare a FVNAI sunt: tracțiunile exagerate ale FVNAI, cu depărtătorul, în timpul deplasării lamboului muco-periostal; presiunea îndelungată exercitată de edem/hematom postoperator asupra FVNAI; fracturile de corp mandibular. Conform aceluiași studiu, în 99,47% cazuri (376 din 378 intervenții) tulburările neurosenzoriale au fost reversibile, iar în 0,53% cazuri (2 din 378 intervenții) au fost ireversibile [11]. În același studiu, care include 10 publicații cu referire la transpoziție, altele 7 la lateralizare și 4 la ambele procedee chirurgicale, relatează despre faptul că cea mai des utilizată intervenție este cea de lateralizare. Astfel, s-a determinat că în 62,2% (235 din 378 intervenții) cazuri s-a efectuat lateralizarea FVNAI, iar în 37,8% (143 din 378 intervenții) cazuri s-a efectuat transpoziția FVNAI. Cu referire la rata de supraviețuire a implantelor, aceasta s-a atestat la 100% în 10 din aceste studii. Lorean și Col. [7] au specificat o rată de supraviețuire de 99,57%, Ferrigno și Col. de 95,7%, Kan și Col. de 93,8% [11], iar Chrcanovic și Col. de 88% [12].

Scop

Evaluarea metodei de re poziționare a FVNAI în vederea inserării implantelor dentare endosoase.

Material și Metodă

În acest studiu au fost incluși 10 pacienți (femei), cu vârsta cuprinsă între 18 și 63 ani și media de $43,2 \pm 2,6$ ani, care s-au adresat în clinica stomatologică „OMNI DENT“, în perioada 2008—2017, cu excepția a 3 dintre ei, care s-au adresat în secția de chirurgie OMF a IMU.

Preoperator, în timpul consultării pacienților, a fost discutat atât planul de tratament, condițiile de realizare ale acestuia, posibilele riscuri și complicații intra și postoperatorii, menajarea lor, dar și predictibilitatea metodei. Cea mai frecventă complicație este apariția tulburărilor neuro-senzoriale ale nervului alveolar inferior. Din acest motiv, pentru a ajuta pacientul să se decidă către efectuarea intervenției, am propus simularea acestei stări postoperatorii prin efectuarea anesteziei mandibulare cu efect de lungă

lateralization [4]. This complication is the most frequent and most discussed problem in the literature. It is for these reasons that the method has limited indications and is not widespread among specialists and patients [8,9].

Neurosensory disorders of the inferior alveolar nerve are represented by the nerve lesions incurred during surgical manipulations while performing IANVB repositioning. Nerve fibers can be damaged following excessive traction, with a small area of contact between the instrument and the bundle, which can result in IANVB ischemia or even rupture of nerve fibers [9,10]. According to some studies, neurosensory disorders occur in most cases, with a duration ranging from 1 to 6 months. According to a meta-analysis study by B. Abayev, based on 21 publications, the most common causes of IANVB injury are: exaggerated tractions of IANVB with the instrument during the movement of the muco-periosteal flap; prolonged pressure exerted by post-operative edema/hematoma on the IANVB; mandible bone fractures. According to the same study, in 99.47% of cases (376 of 378 interventions) the neurosensory disorders were reversible, and in 0.53% of cases (2 of 378 interventions) they were irreversible [11]. The same study, which includes 10 publications with references to transposition, 7 — to lateralization and 4 — to both surgical procedures, states that the most widely used method is lateralization. Thus, it was determined that in 62.2% (235 out of 378 interventions) cases IANVB was lateralized, and in 37.8% (143 out of 378 interventions) cases IANVB transposition was performed. In regards to the survival rate of implants, it was reported equal to 100% in 10 of these studies. Lorean et al. [7] reported a survival rate of 99.57%, Ferrigno et al. inform about 95.7%, Kan et al. — 93.8% [11], and Chrcanovic et al. indicate a rate of 88% [12].

Purpose

Evaluation of the method of IANVB repositioning for endosseous dental implants placement.

Material and Method

This study included 10 patients (women), aged between 18 and 63 years, average 43.2 ± 2.6 years old, who have addressed the Dental Clinic “OMNI DENT” in the period 2008 –2017, except 3 of them, who addressed to the OMF surgery ward of the Emergency Hospital.

Preoperatively, during patient examination, we discussed the treatment plan, the conditions for its realization, the possible risks and complications during and after surgery, risk management and the predictability of the method. The most common complication is the occurrence of neuro-sensory disorders of the inferior alveolar nerve. For this reason, in order to help the patient to decide on the intervention, we suggested to simulate this postoperative condition by performing long-lasting man-

durată. Astfel, pacientul are capacitatea de a verifica toleranța personală la această eventuală complicație. [4]

Intervențiile chirurgicale s-au petrecut sub anestezie locală, utilizând substanțe anestezice pe bază de articaină și vasoconstrictori pentru un efect prelungit, în condiții de ambulator la 7 dintre pacienți, iar sub anestezie generală la 3 dintre ei, cu intubare nazo-traheală, în condițiile sălii de operație. Pentru obținerea informației și efectuarea calculelor necesare, pacienții au fost examinați clinic și paraclinic, au fost studiate fișele de ambulator, ortopantomografiile (OPG) și tomografiile computerizate cu fascicul conic (CBCT). La toți pacienții abordul osos s-a efectuat prin crearea lamboului mucoperiostal. În cadrul acestei metode s-au utilizat implante cu diametrul de 3,4 mm; 3,5 mm; 3,75 mm și 4,2 mm, iar lungimea de 8,0 mm; 10,0 mm; 11,5 mm; 12 mm și 13 mm, de tip Dentium Superline (D), A.B. Dental Implants (AB) și Megagen AnyRidge (AR). Implanțele au fost inserate simultan cu operația de re poziționare a FVNAI, în corespundere cu cerințele implantării, respectând atât raportul dintre lățimea osului disponibil, cu diametrul implantului, cât și înălțimea osoasă disponibilă, cu lungimea implantului. Osteotomia pentru expunerea FVNAI s-a efectuat cu piezotomul și kitul destinat acestei proceduri, care include diferite discuri, freze, spreadere, dălți, osteotoame. După inserarea implantelor, deficitul de os a fost suplinit cu rumeguș osos obținut fie la forarea neoalveolelor, fie prin raclare cu chiuretele pentru os; cu membrane A-PRF sau/și cu biomaterial aloplastic "Colapol KP 3-LM". Biomaterialele au fost utilizate de sine stătător sau în combinație. În acest studiu, membranele de protecție nu au fost utilizate.

Supravegherea postoperatorie a pacienților a fost realizată conform protocolului intervențiilor chirurgicale, până la vindecarea plăgii și suprimarea suturilor. Evidența în dinamică a pacienților a fost realizată de la 10 până la 116 luni, timpul mediu de supraveghere constituind $49,9 \pm 0,76$ luni. În cadrul studiului, pentru toți pacienții s-au evaluat datele conform criteriilor de apreciere propuse, astfel fiind luați în considerație următorii parametri: gradul de atrofie, oferta osoasă disponibilă (cantitativă și calitativă) și cea necesară pentru inserarea implantelor, lățimea și grosimea mucoasei keratinizate, tipul și dimensiunile implantului, invazivitatea metodei, complicațiile apărute și managementul lor, resorbția periimplantară, predictibilitatea în timp. Gradul de atrofie a fost determinat conform măsurărilor efectuate de la marginea crestei alveolare până la canalul mandibular prin intermediul programului „SIDEXIS 4.2”. Oferta osoasă disponibilă și grosimea mucoasei keratinizate au fost determinate cu ajutorul sondei parodontale, în timpul intervențiilor chirurgicale propriu-zise. Analiza rezultatelor a fost efectuată prin redarea valorilor medii și erorii standard.

Tehnica intervenției chirurgicale de re poziționare a FVNAI (Figura 1)

dibular anesthesia. Thus, the patient has the ability to verify personal tolerance to this possible complication [4].

Surgical interventions were conducted under local anesthesia, using articaine-based anesthetics and vasoconstrictors for a longer effect, in ambulatory conditions in 7 patients, and under general anesthesia in 3 of them, with naso-tracheal intubation in the operation room. To obtain the information and make the necessary calculations, the patients were clinically and para-clinically examined, and their out-patient medical charts were studied, including their orthopantomography (OPG) and cone-beam computer tomography (CBCT) results. In all patients the bone access was performed by creating the mucoperiosteal flap. In this method we have used implants with the diameter of 3.4 mm; 3.5 mm; 3.75 mm and 4.2 mm and the length of 8.0 mm; 10.0 mm; 11.5 mm; 12 mm and 13 mm, Dentium Superline (D), A.B. Dental Implants (AB) and Megagen AnyRidge (AR) types. The implants were inserted simultaneously with IANVB repositioning, in accordance with the implantation requirements, respecting both the ratio of the available bone width to the implant diameter, as well as the available bone height to the implant length. Osteotomy for IANVB exposure was performed using the piezotome and the kit for this procedure, which includes various discs, mills, spreaders, chisels and osteotomes. After implants placement, the bone defects were supplemented with bone sawdust obtained either from neoalveolar drilling or from scraping with bone curettes; with A-PRF membranes and/or with "Colapol KP 3-LM" alloplastic bio-material. Biomaterials were used separately or in combination. In this study we have not used protective membranes.

Postoperative patients' follow-up was carried out according to the surgical protocol until wound healing and sutures suppression. The long-term patients' follow-up was conducted from 10 up to 116 months, the average follow-up time being equal to 49.9 ± 0.76 months. Within this study, all patients were evaluated according to the suggested criteria, thus taking into account the following parameters: the degree of atrophy, available bone offer (quantitative and qualitative) and the one needed for inserting the implant, width and thickness of keratinized mucosa, the implant type and size, the invasiveness of the method, the encountered complications and their management, the peri-implant resorption, the long-term predictability. The degree of atrophy was determined based on the measurements from the edge of the alveolar ridge to the mandible channel in "SIDEXIS 4.2" software. Available bone offer and keratinized mucosa thickness were determined using the periodontal probe during surgical intervention. The results analysis was performed using average and standard error values.

The technique of to IANVB reposition surgery (Figure 1)

Incizia țesuturilor moi se efectuează pe mijlocul crestei alveolare, preponderent pe mijlocul gingiei keratinizate, separând astfel cele două margini ale plăgii. De obicei, o dată cu atrofia crestei alveolare, se produc modificări și la nivelul țesuturilor moi, reducându-se zona de gingie keratinizată. Incizia plasată astfel permite obținerea gingiei keratinizate pe ambele margini ale plăgii, chiar și la o lățime minimală (1-2 mm), astfel fiind mai ușoară afrontarea lor. Incizia verticală de degajare este de preferat să nu treacă prin șanțul gingival al dinților limitrofi breșei pentru a nu deregla joncțiunea epitelio-dentară, cu excepția situațiilor clinice de prezență a pungilor osoase care necesită o abordare chirurgicală, cazuri în care un câmp operator comun devine rațional. Bisturiile utilizate de către noi sunt — Nr. 15, 15C, 12, 12D. Pentru aprecierea unor date (lungimi, grosimi etc.) recomandăm efectuarea măsurărilor cu sonda parodontală, riglă, șubler (*Figura 1*).

Decolarea lamboului mucoperiosteal trebuie efectuată astfel încât să punem în evidență partea coronară și cea vestibulară a crestei alveolare, expunând într-un câmp operator bine vizibil orificiul mentonier și zona de osteotomie. Evităm decolarea dinspre lingual pentru a nu avea un impact negativ asupra vascularizării lamboului. La această etapă, în caz de necesitate, atunci când recurgem și la augmentare pentru creșterea volumului crestei alveolare, efectuăm mobilizarea lamboului mucoperiosteal, preferabil cel vestibular, prin realizarea periostotomiei cu atenție maximă mai ales la nivelul orificiului de ieșire a FVNAI. Periostotomia la această etapă va preîntâmpina formarea hematomului postoperator prin stoparea hemoragiei până la finele operației. Actual este disponibilă o gamă vastă de decolatoare, însă recomandăm utilizarea celor cu care este obișnuit fiecare specialist în parte. La fel, utilizarea tuturor instrumentelor trebuie să corespundă indicațiilor proprii și să nu fie uzate, în caz contrar existând riscul de a provoca daune prin întindere, ruptură, etc. (*Figura 1*)

Osteotomia pentru expunerea FVNAI se efectuează la nivelul proiecției canalului mandibular și în jurul orificiului mentonier, utilizând freze sferice sau piezotomul, cu atenție deosebită, ca să evităm deraparea instrumentelor. Traiectul canalului mandibular se marchează cu creionul sterilizat în prealabil, pe suprafața osoasă vestibulară, de la nivelul orificiului mentonier spre distal, cu 3-4 mm de locul inserării ultimului implant, luând în considerație topografia lui analizată preoperator la CBCT [13]. Pentru expunerea conținutului canalului mandibular există două tehnici ce pot fi folosite: 1) frezajul osos utilizând freza sferică, în cadrul căruia se înlătură țesutul în totalitate, astfel pierzând o cantitate importantă de os; 2) prepararea cu piezotomul a unei ferestre dreptunghiulare pe proiecția canalului mandibular până la nivelul osului spongios, cu înlăturarea acestui bloc osos și crearea unui acces facil spre FVNAI, dar și folosirea ulterioară a acestuia ca grefă osoasă autogenă în formă de bloc integru sau os particularizat

The incision of the soft tissues was performed in the middle of the alveolar ridge, predominantly in the middle of the keratinized gum, so that the two edges of the wound are separated. Usually, the atrophy of the alveolar ridge is accompanied by modifications in the soft tissues, reducing the keratinized gum area. The incision made this way allows obtaining keratinized gum on both sides of the wound, even of a minimal width (1–2 mm), thus being easier to confront them. The vertical clearance incision is preferred without passing through the gingival sulcus of the teeth bordering the gap, in order to avoid lesions of the epithelial–dental junction, unless clinical presence of bone pouches requiring surgical approach, cases in which a common surgical field becomes justified. We have used the following scalpels no. 15, 15C, 12, 12D. For measurements (length, thickness, etc.) we recommend using periodontal probe, ruler and caliper (*Figure 1*).

Mucoperiosteal flap elevation must be performed so that it exposes the coronary and vestibular parts of the alveolar ridge, making the mental foramen and the osteotomy area well visible in the operating field. We avoid elevating the flap from the lingual side to prevent negative impact on flap vascularity. At this stage, if necessary, in cases when we perform augmentation to increase the alveolar crest volume, we mobilize the mucoperiosteal flap, preferably the vestibular one, by a thorough periosteotomy with maximal attention at the level of IANVB exit foramen. Periosteotomy at this stage will prevent postoperative hematoma formation by hemostasis before the end of surgery. Currently a wide range of elevators is available, but we recommend using those which every specialist is used to work with. Similarly, the use of all instruments must meet its own indications and should not be warren, otherwise there is a risk of causing damage by stretching, rupturing tissues, etc. (*Figure 1*).

Osteotomy for IANVB exposure is carried out at the level of mandibular canal projection and around the mental foramen, using spherical milling cutters or piezotomes, with special care to avoid instrument sliding. The mandibular canal is marked with the pre-sterilized pencil on the vestibular bone from the mental foramen distally, 3–4 mm from the place of insertion of the last implant, taking into account its topography analyzed before surgery on CBCT [13]. In order to expose the mandibular canal content there are two techniques that can be used: 1) bone grooving using spherical milling cutters, in which the tissue is removed completely, thus losing a significant amount of bone; 2) Preparation of a rectangle window with the piezotome at the level of mandibular canal projection down to the spongy bone with removal of this bone block creating an easy access to IANVB, and its subsequent use as an autogenous block-shaped integral bone graft or a bone customized using a mill. In the proximity of the IANVB, we recommend using a diamond spherical piezotome in

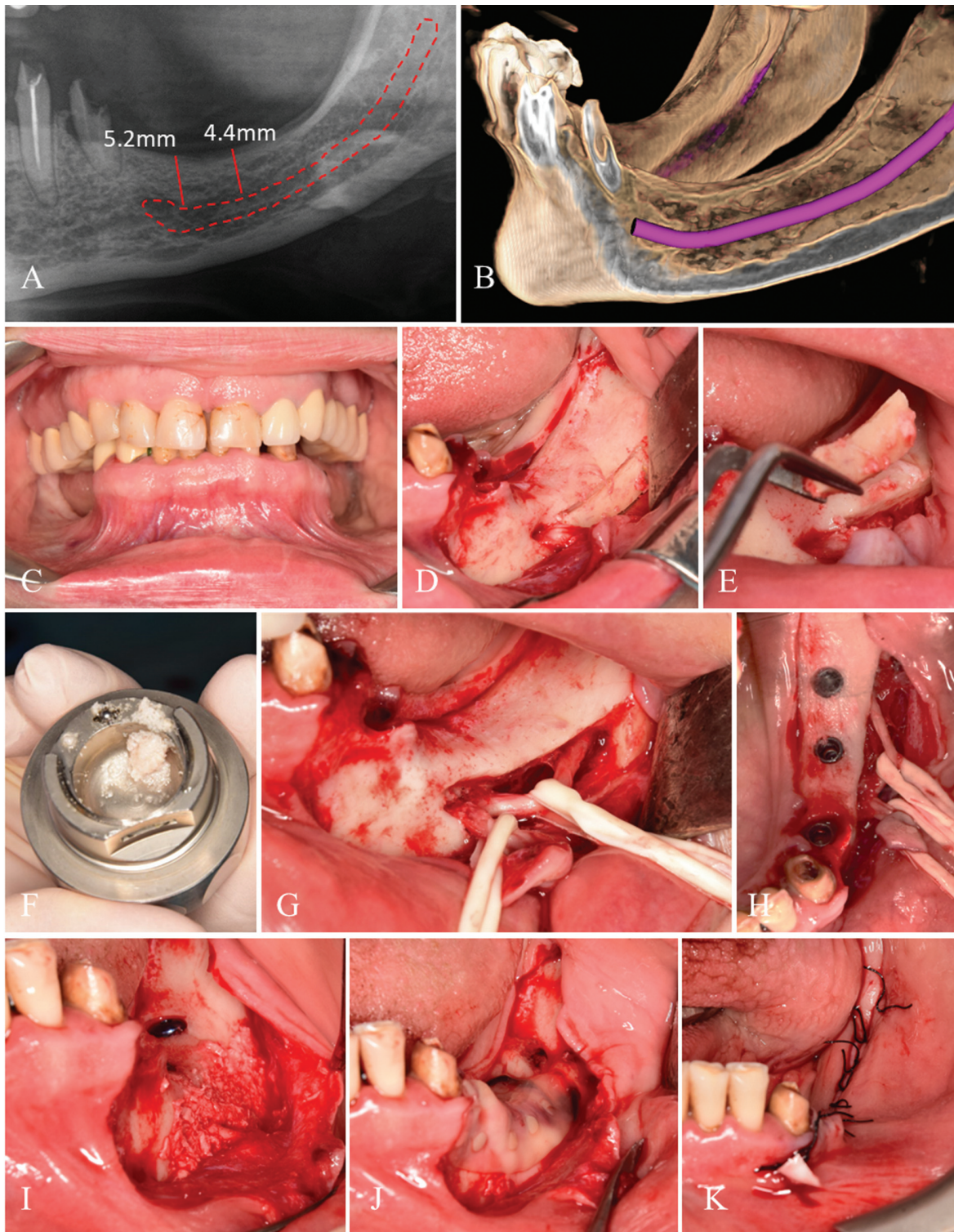


Fig. 1. Operația de lateralizare a fascicului vasculo-nervos alveolar inferior (FVNAI): A) Secvență OPG - măsurări ale înălțimii crestei alveolare mandibulare; B) Secvență din reconstrucția volumetrică tridimensională CBCT - atrofie de creastă alveolară C-h Misch; C) Aspect endooral al atrofiei de creastă alveolară; D) Creasta alveolară și orificiul mentonier vizibile după incizia și decolarea lamboului mucoperiostal; E) Decuparea unei porțiuni de os corticospongios în accesul către canalul mandibular; F) Particularizarea grefei în moara de os; G) Prepararea FVNAI și deplasarea spre vestibular; H) Inserarea implantelor; I) Augmentarea defectului cu os autogen; J) Acoperirea cu membrane A-PRF; K) Suturarea și drenarea plăgii.

Fig. 1. Operation of inferior alveolar neurovascular bundle (IANVB) lateralization: A) OPG image – measurements of mandibular alveolar crest height; B) Image from volumetric tridimensional CBCT reconstruction - C-h Misch alveolar crest atrophy; C) intraoral aspect of alveolar crest atrophy; D) alveolar crest and mental foramen visible after incision and mucoperiosteal flap incision and elevation; E) Cutting off a portion of corticospongious bone in accessing the mandibular canal; F) graft formation in the bone mill; G) IANVB preparation and movement in vestibular direction; H) Implants placement; I) defect augmentation with autologous bone; J) Covering with A-PRF membranes; K) wound suturing and draining.

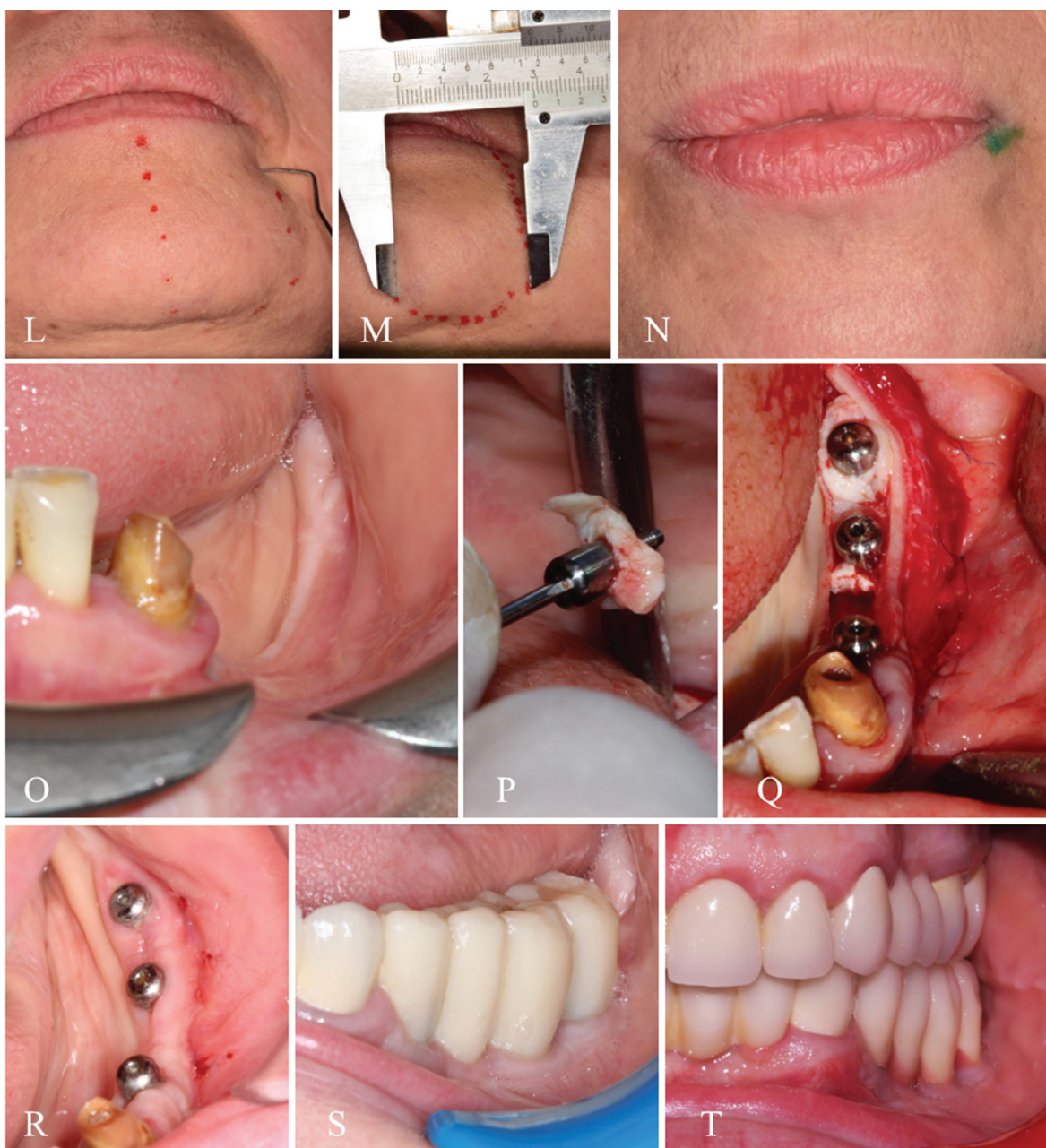

Fig. 1. (continuare): L) Marcarea zonei de pierdere a sensibilității postoperatorii în teritoriul de inervație al nervului alveolar inferior (NAI); M) Măsurări ale zonei de anestezie; N) Reducerea vădită a ariei de anestezie determinată la 1 lună postoperator, evidențiată în regiunea comisurii bucale din partea stângă, prin marcaj de culoare verde; O) Aspect endooral la 4 luni postimplantar, cu evidențierea insuficienței gingiei și a vestibulului; P) Aplicarea conformatorilor de gingie, cu grefă conjunctivo-epitelială liberă avasculară, prelevată din regiunea palatului dur; Q) Aplicarea conformatorilor de gingie, grefare de țesuturi moi în zona gingiei, vestibuloplastie; R) Aspectul țesuturilor moi ale crestei alveolare la 2 săptămâni după operația de regenerare a țesuturilor moi; S) Reabilitare implanto-protetică prin coroane temporare pentru modelarea conturului țesuturilor moi; T) Reabilitarea implanto-protetică prin coroane permanente, prezența gingiei și a vestibulului bucal.

Fig. 1. (continued): L) Marking of the postoperative sensitivity loss area in the inferior alveolar nerve (IAN) innervation area; M) Measurements of the anesthesia area; N) Clear reduction in the anesthesia area determined at 1 month postoperatively, highlighted in the left-side mouth area by green markings; O) intraoral appearance at 4 months post implant, with evidence of insufficiency of the gum and vestibule; P) Applying gum conformants, with the free avascular free conjunctive-epithelial graft, taken from the region of the hard palate; Q) Application of gum conformants, soft tissue grafting in the gum area, vestibuloplasty; R) Appearance of soft tissues of the alveolar crest 2 weeks after soft tissue regeneration; S) Implant-prosthetic rehabilitation by temporary crowns for soft tissue contouring; T) prosthetic implant rehabilitation by permanent crowns, view of gums and oral vestibule.

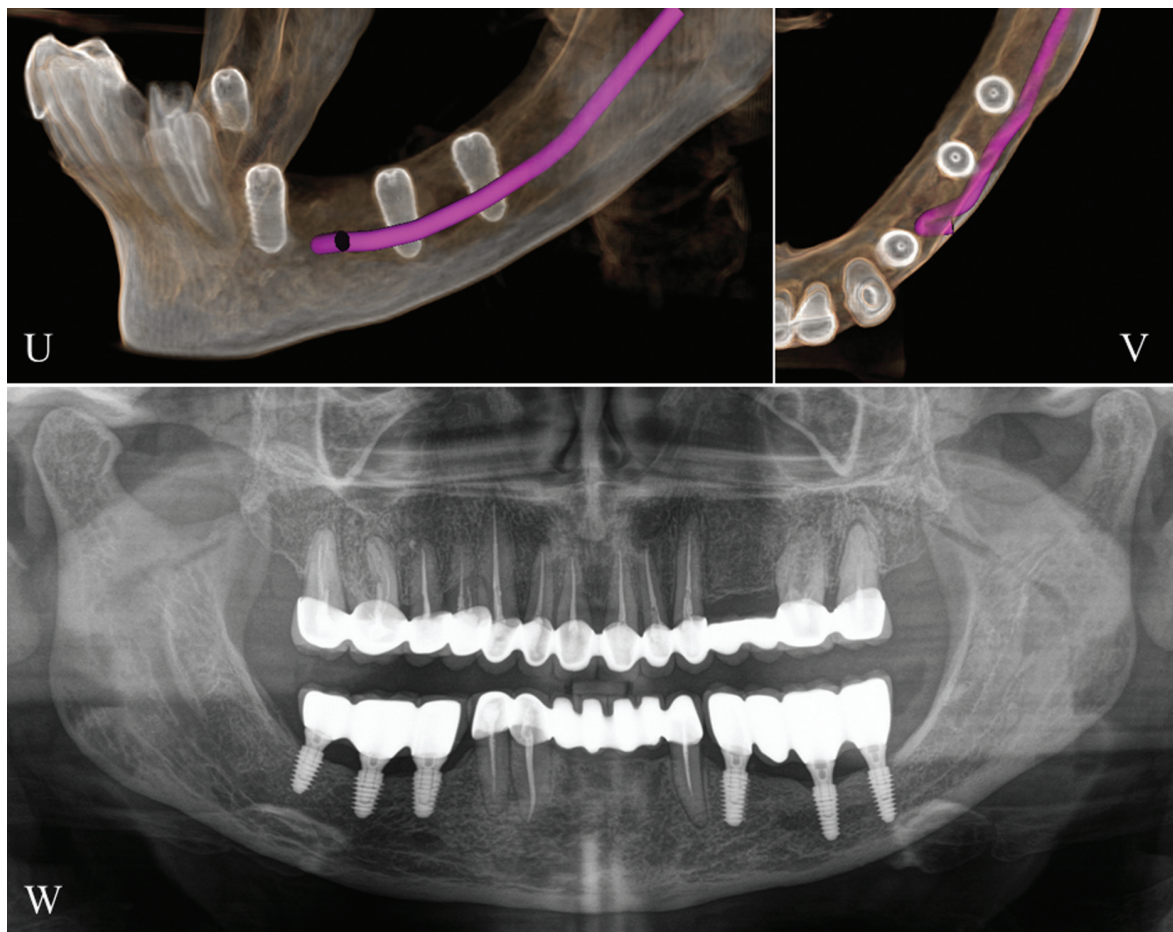


Fig. 1. (continuare): U) Reconstrucție volumetrică 3D, privire dinspre vestibular, la 4 luni postimplantar - poziția implantelor vis-a-vis de traiectul canalului mandibular (mov) pe care îl intersectează; V) Reconstrucție volumetrică 3D, privire dinspre occlusal - poziția implantelor vis-a-vis de traiectul canalului mandibular (FVNAI este deplasat spre vestibular); W) OPG la 6 luni de funcționare a construcției implanto-protetice definitive. Figura reprezintă cazuistica proprie a autorului, întâlnită și în monografia „Biomateriale în reconstrucția creștelor alveolare mandibulare în tratamentul implantar”.

Fig. 1. (continued): U) 3D volumetric reconstruction, vestibular look at 4 months postimplant - position of implants vs the mandibular canal tract (pink) that they intersect; V) 3D volumetric reconstruction, occlusal look - position of implants vs the mandibular canal tract (IANVB is moved in vestibular direction); W) OPG at 6 months after the surgery of permanent prosthetic implant construction. The figure represents the author's own case study, also found in the monograph „Biomaterials in reconstruction of mandibular alveolar crests in implant treatment”.

prin moara de os. În apropierea FVNAI recomandăm utilizarea piezotomului cu ansă sferică diamantată cu scopul de a reduce riscul traumatizării lui. Pentru o manipulare facilă și reducerea tensiunii exercitate asupra FVNAI în timpul tracțiunii lui, recomandăm extinderea ferestrei osoase. În toate cazurile din acest studiu osteotomia a fost extinsă spre anterior, implicând și orificiul mentonier. Dacă excludem prepararea FVNAI la ieșirea din orificiul mentonier rezultă reducerea traumării lui, dar și reducerea câmpului operator, ceea ce limitează manipulațiile chirurgicale. Pentru răcire în timpul frezajului, obligatoriu efectuăm lavaj utilizând soluție salină. (**Figura 1**)

Menajarea FVNAI. Manipulațiile cu FVNAI trebuie să fie fine și precise pentru a exclude întinderea și traumarea lui. Se recomandă utilizarea instrumentelor care au partea activă bontă. După deplasarea FVNAI spre lateral, acesta se ancorează cu una sau două panglici elastice preparate din manușă sterilă, cu ajutorul cărora se va manipula în timpul forării

order to reduce the risk of trauma. For easy handling and reduced tension on IANVB during its traction, we recommend expanding the bone window. In all cases in this study, osteotomy was extended anteriorly, involving the mental foramen. If we exclude the preparation IANVB at the level of mental foramen, we reduce its traumatization, but also reduce the operating field size and limit the range of surgical manipulations. For cooling during milling, one must perform saline lavage on a mandatory basis (**Figure 1**).

IANVB Management. IANVB manipulations must be gentle and precise to exclude its extension or injury. It is recommended to use instruments with a blunt active end. After moving the IANVB to the side, it is anchored with one or two elastic ribbons made from sterile gloves, with which it will be handled during neoalveolar drilling and implants insertion. We did not prepare the incisive part of IANVB in any case (**Figure 1**).

nealveolelor și inserării implantelor. Noi nu am secționat prelungirea incisivală a FVNAI în nici unul din cazuri. (*Figura 1*)

Crearea neoalveolelor și inserarea implantelor.

La această etapă lamboul mucoperiostal este preparat, cu periostotomia realizată pentru mobilizarea lui, FVNAI este deplasat și manipulat prin cele două benzi elastice, iar chirurgul forează neoalveolele. Forarea se efectuează cu răcire, iar la forarea în os de densitate mică (D3), turațiile se reduc, putem evita irigația și ca rezultat colecta rumeguș de os. (*Figura 1*)

Inserarea implantelor se efectuează atent, respectând poziția și angulația planificată, luând în considerație stabilitatea scăzută a implantelor în utilizarea acestei metode, posibilitatea devierii de la axul de inserție și fracturării peretelui vestibular al crestei alveolare. În pofida faptului că implantele inserate prin această metodă sunt cele de dimensiuni medii standard, condițiile de inserare micșorează din stabilitatea lor primară, astfel necesitând o atenție deosebită, precauție maximă, manipulații fine și exacte, care pot fi realizate de specialiștii experimentați. Stabilitatea primară bună a implantelor se obține pe baza lungimii lor mai mari, astfel încât să ajungă până la marginea bazilară. Acest moment necesită și el precauție suplimentară, odată ce marginea bazilară poate fi perforată și astfel slăbită, devenind cauza fracturilor de mandibulă, complicație raportată în literatura de specialitate. Implantele trebuie plasate subcrestal pentru preîntâmpinarea expunerii lor după perioada de osteointegrare, ca urmare a resorbției mai accentuate a marginii crestale din vestibular. Aplicarea conformatoarelor de gingie sau încărcarea imediată a implantelor nu este indicată în această metodă deoarece adeseori nu se obține o stabilitate primară adecvată. (*Figura 1*)

Repoziționarea FVNAI. FVNAI se repoziționează după aplicarea prealabilă la suprafața implantelor a biomaterialului pentru augmentare. În acest fel obținem un regenerat osos care va depărta FVNAI de suprafața implantelor. Poate fi utilizată o membrană de colagen sau membrană A-PRF pentru izolarea FVNAI de suprafața implantului. (*Figura 1*)

Augmentarea defectului din vestibular se poate efectua cu diverse biomateriale disponibile. Cel mai indicat biomaterial se consideră rumegușul de os autogen obținut prin raclare sau osul particulat obținut din blocul ferestrei de acces spre canalul mandibular, mărunțit în moara de os. Unii autori însă recomandă cu rezerve osul autogen din cauza resorbției accentuate postoperatorii [14,15]. Ca alternativă, ei propun osul xenogen sau cel sintetic. Pentru a stimula regenerarea tisulară, unii autori propun utilizarea derivatelor sangvine (PRF, PRP), concentrate trombocitare ce conțin factori de creștere, celule stem, BMP-uri, etc. Utilizarea membranelor de protecție resorbabile, din colagen, previne proliferarea țesutului conjunctiv și migrația epiteliului în spațiul destinat regenerării osoase. Unii specialiști însă nu preferă utilizarea lor, considerând că acest rol îi revine periostului, care

Creating neoalveoli and inserting implants. At this stage the mucoperiosteal flap is prepared, with periosteotomy made for its mobilization, the IANVB is moved and handled by two elastic bands, and the surgeon is drilling the neoalveoli. The drilling is carried out with cooling, and when drilling is performed in a low density bone (D3) the speed is reduced, and thus irrigation can be avoided and bone chips can be collected (*Figure 1*).

Implant insertion is carried out carefully, observing the planned position and angulation, taking into account the poor stability of the implant in the use of this method, the possibility of deviation from the axis of insertion and fracturing of the vestibular wall of the alveolar crest. In spite of the fact that the implants inserted by this method are of medium standard size, the insertion conditions decrease their primary stability, thus requiring special attention, maximum caution, fine and accurate handling, which can be done by experienced specialists. The primary stability of the implant is obtained on the basis of their length and height, so as to reach the basilar margin. This moment also requires additional caution, once the basilar margin can be perforated and thus weakened, becoming the cause of the mandible fractures, a complication reported in the literature. Implants should be placed subcrestally to prevent their exposure after the osteointegration period, as a result of a more pronounced resorption of the vestibular crest. Gum conformation or immediate loading of implants is not indicated in this method because it often does not achieve adequate primary stability (*Figure 1*).

IANVB repositioning. IANVB is repositioned after prior application of biomaterial to the surface of implants for augmentation. This way we obtain a bone regenerate that would depart the IANVB from the Implants surface. A collagen membrane or A-PRF membranes can be used to isolate the IANVB from the implant surface (*Figure 1*).

Augmentation of the vestibular defect can be performed with various available biomaterials. The most suitable biomaterial is the autogenous bone chips obtained by scraping or the bone part obtained from the access block to the mandibular canal, grinded in the bone mill. Some authors are recommending the autogenous bone with reservations due to postoperative resorption [14,15]. Alternatively, they propose xenogenous or synthetic bone. In order to stimulate tissue regeneration, some authors suggest using blood derivatives (PRF, PRP), platelet concentrates containing growth factors, stem cells, BMPs, etc. The use of resorbable protective membranes made of collagen, prevents the connective tissue proliferation and migration of epithelial tissue in the space for bone regeneration. However, some specialists do not prefer the use of these materials, considering that this role belongs to the periosteum, which also has other functions that can be suppressed due to the presence of the membrane (*Figure 1*).

mai deține și alte funcții ce pot fi suprimate din cauza prezenței membranei. (Figura 1)

Suturarea plăgii trebuie efectuată etanș, cu fire simple, continui, în saltea, însă fără tensiune, astfel încât să nu dereglăm vascularizarea la marginile lam-bourilor. Este de preferat utilizarea firelor monofilament resorbabil Nr. 4, 5, 6, iar acul invers tăietor. Suturele aplicate pe gingia fixă sunt sigure, stabile, pe când cele aplicate în zona mobilă pot rezulta cu dehiscentă. (Figura 1)

Examinarea radiologică preoperatorie, imediat postoperatorie și la distanță este un instrument indispensabil în activitatea atât clinică, cât și științifică a specialistului. Aceste examinări permit verificarea corectitudinii realizării planului de tratament stabilit și prin intermediul lor este posibilă analiza unui șir de parametri: numărul de implante; poziția implantelor față de canalul mandibular, dinții vecini și marginea crestală; distanța dintre implante; angulația implantelor; aspectul crestei alveolare pre- și postimplantar; nivelul de resorbție al crestei alveolare; realizarea și adaptarea construcției protetice pe implante, dar și raportul ei cu creasta alveolară și dinții antagoniști etc. (Figura 1)

Vizitele de control pentru supravegherea pacienților (pansamente, înlăturarea suturilor, confecționarea și fixarea construcțiilor protetice, etc.) sunt obligatorii pentru a obține un rezultat bun cu un pronostic favorabil în timp, dar reprezintă și o parte componentă a unei bune conduite medicale.

Rezultate

Repoziționarea FVNAI pentru inserarea implantelor dentare endosoase s-a realizat la 10 (100%) femei, ceea ce demonstrează frecvența mai mare a atrofiilor severe de creastă alveolară în rândurile sexului feminin (Tabel 1). Vârsta medie de $43,2 \pm 2,6$ ani la subiecții în studiu nu corespunde cu gradul avansat de atrofie de tip C-h și D (Misch) atestat, diapazonul de vârstă fiind totuși în limita 18-63 ani. Înălțimea osoasă disponibilă de la coama crestei alveolare până la canalul mandibular a fost de minimum 2 mm, maximum 6 mm și cu o valoare medie de 4,57 mm. Aceste situații clinice, ce prezintă o insuficiență de volum osos a crestei alveolare pe înălțime sunt mai frecvent excepții, ca urmare a parodontitei marginale generalizate de formă gravă — la 5 pacienți, ca urmare a rezecției tumorale cu defect postoperator — la 1 pacientă, ca urmare a nedevoltării procesului alveolar de cauză congenitală, manifestată prin anodonție primară — la 1 pacientă, ca urmare a timpului îndelungat postextracțional — la 3 pacienți. 5 dintre pacienți au purtat proteze mobile, în cazul lor atrofia accentuându-se în timp prin transmiterea nefiziologică a forțelor de masticație asupra fibromucoasei, cu dereglarea vascularizației periferice a mandibulei. Cu toate acestea, vârsta favorabilă a pacienților în studiu și lipsa unor patologii de ordin general au reprezentat indicații pentru elecția metodei de repoziționare a FVNAI, cu inserarea simultană a implantelor dentare endosoase și rezultate bune în timp.

Suturing the wound should be done with a simple, continuous, mattress sutures but without tension, so that we do not disturb the vascularization at the flaps' edges. It is preferable to use resorbable monofilament sutures no. 4, 5, 6, and the reverse cutter needle. The sutures applied to the fixed gums are safe, stable, while those applied on mobile tissues can result in dehiscence (Figure 1).

Radiological examination — preoperative, immediately postoperative and remotely after surgery — is an indispensable method in both the clinical and scientific work of the specialist. These examinations enable verification of the correctness of the treatment plan implementation, and makes it possible to analyze a number of parameters: the number of implants; the position of the implants with respect to the mandibular canal, neighboring teeth and the crest margin; the distance between implants; angulation of implants; the appearance of pre- and post-implant alveolar crest; the level of resorption in the alveolar crest; realization and adaptation of implant prosthesis, but also its relationship with alveolar crest and antagonistic teeth. (Figure 1)

Follow-up visits (dressing, suture removal, prosthetic construction and fixation, etc.) are mandatory in order to achieve a good result with a favorable prognosis over time but also a part of good medical conduct.

Results

IANVB Repositioning for endosseous dental implant placement was performed in 10 (100%) women, which demonstrates a higher frequency of alveolar crest atrophy in among females (Table 1). The mean age of 43.2 ± 2.6 years in the study subjects does not correspond to the high degree of observed atrophy type C-h and D (Misch), the age range being within 18–63 years. The available bone height from the top of the alveolar ridge to the mandibular canal was minimum 2 mm, and maximum 6 mm, with a mean value of 4.57 mm. These clinical situations, which have a bone size insufficiency of the alveolar ridge in height, are more often exceptions and are due to generalized marginal periodontitis — in 5 patients; a result of tumor resection with postoperative defect — in 1 patient; a consequence the congenital underdevelopment of the alveolar process, manifested by primary anodontia — in 1 patient; due to the long post-extraction time — in 3 patients. Five of all patients carried mobile prostheses, in which case atrophy increased over time by the non-physiological transmission of masticatory forces on fibromusoca, with impaired peripheral vascularization of the mandible. However, the favorable age of the patients in this study and the absence of general pathologies were indications for the choice of the IANVB reposition method with simultaneous insertion of endosseous dental implants and good results over time.

Tabel 1. Datele pacienților tratați prin metoda de re poziționare a FVNAI

Cod pacient	Tip operație	Vârsta	Localizare impl.	Reg. operată	Tip impl.	Dia-metru impl. (mm)	Lun-gime impl. (mm)	Înălți-me os (mm)	Lăți-me os (mm)	Evi-dența în timp (luni)	RNAI (luni)	Com-plicatii	MC
CT	T	57	45	dr	D	3,4	12	6	4	16	1		
			46		D	4	10	6	4	16			
FA	L	43	45	dr	AB	3,5	13	6	5	104	24	P	CD
			46		AB	3,5	11,5	5	5	104			
IA	L	63	35	st	AB	3,75	10	5	5	116	36	P	CD
			36		AB	3,75	10	6	5	116			
PG	TS	26	35	st, dr	D	3,4	12	5	4	29	6		
			36		D	3,4	10	4	4	29			
	TS		45	D	4	12	5	5	29				
			46	D	4	12	5	5	29				
PO	L	18	35	st, dr	D	4	12	6	4	23	0,5		
			36		D	4	10	5	4	23			
	L		45	D	3,4	10	5	3,5	22				
			46	D	3,4	8	4	3,5	22				
SN	T	42	36	st	AR	4,5	10	6	6	10	1		
			37		AR	4	10	6	6	10			
MO	D	37	35	st	AB	3,75	13	-	-	37	6		
			36		AB	3,75	11,5	-	-	37			
BE	D	55	35	st, dr	AB	3,75	10	3	5	48	10	P	E
			36		AB	3,75	10	3	5	48			
			37		AB	3,75	10	3	5	48			
	D		46	AB	3,75	10	2	5	48	10	P	E	
			47	AB	3,75	10	2	5	48		P	E	
CL	D	45	35	st, dr	AB	4,2	10	4	6	83	12		
			36		AB	4,2	8	3	6	83			
	D		45	AB	3,75	10	4	5	83	12	P		
			46	AB	3,75	11,5	4	5	83				
			47	AB	3,75	11,5	3	5	83				
IS	TS	46	45	dr	AR	4	10	4	5	35	6		
			46		AR	4	10	4	5	35			
Total		10	30	14	30	30	30	28	28	30	8	8	
media		43,2				3,80	11,23	4,57	4,82	49,90	10,1		
max		63				4,5	13	6	6	116	36		
min		18				3,4	8	2	3,5	10	1		

Legendă: L- lateralizarea FVNAI; T — transpoziția FVNAI fără secționarea n. incisival; TS — transpoziția FVNAI cu secționarea n. incisival; D — distalizarea FVNAI; RNAI — restabilirea inervației nervului alveolar inferior; MC — menajarea complicației; P — periimplantită; CD — chiuretaj deschis; E — explantare.

Toți pacienții incluși în studiu au prezentat creastă alveolară deficitară, care corespunde tipului C-h și D după Misch, cu edentație totală la 3 pacienți, edentație parțială unilaterală la 6 pacienți și edentație parțială terminală bilaterală la 1 pacient. Operația s-a efectuat unilateral în 6 cazuri și bilateral în 8 cazuri. Din totalul de 14 operații, transpoziția FVNAI s-a efectuat în 2 cazuri, transpoziția FVNAI cu secționarea nervului incisival în 3 cazuri, lateralizarea FVNAI s-a efectuat în 4 cazuri, iar distalizarea FVNAI în 5 cazuri. Osteotomia ferestrei corticale pe proiecția canalului mandibular s-a efectuat cu piezotomul la 4 pacienți, în 6 cazuri, iar utilizând freze la 6 pacienți, în 8 cazuri. Unele studii recomandă utilizarea piezotomului pentru efectuarea osteotomiei datorită avan-

All patients included in the study presented with a poor alveolar crest, which corresponds to C-h and D type after Misch, with total edentation in 3 patients, unilateral partial edentation in 6 patients, and partial bilateral terminal edentation in 1 patient. Surgery was carried out unilaterally in 6 cases and bilaterally in 8 cases. Of the total of 14 operations, IAN-VB transposition was carried out in 2 cases, IANVB transposition with incisive nerve section in 3 cases, IANVB lateralization was performed in 4 cases, and IANVB distalization in 5 cases. The osteotomy of the cortical window on the mandibular canal projection was performed with the piezotome in 4 patients in 6 cases, and using mills in 6 patients in 8 cases. Some studies recommend the use of piezotome to per-

Table 1. Data on the patients treated using the IANVB repositioning method

Patient Code	Surgery type	Age	Impl. location	Region	Impl. Type	Impl. Diameter (mm)	Impl. length (mm)	Bone height (mm)	Bone thickness (mm)	Follow up (months)	RIAN (months)	Complications	MC
CT	T	57	45	R	D	3,4	12	6	4	16	1		
			46		D	4	10	6	4	16			
FA	L	43	45	R	AB	3,5	13	6	5	104	24	P	OC
			46		AB	3,5	11,5	5	5	104			
IA	L	63	35	R	AB	3,75	10	5	5	116	36	P	OC
			36		AB	3,75	10	6	5	116			
PG	TS	26	35	L, R	D	3,4	12	5	4	29	6		
			36		D	3,4	10	4	4	29			
	45		D		4	12	5	5	29				
PO	L	18	35	L, R	D	4	12	6	4	23	0,5		
			36		D	4	10	5	4	23			
	45		D		3,4	10	5	3,5	22				
SN	T	42	36	L	AR	4,5	10	6	6	10	1		
			37		AR	4	10	6	6	10			
			36		AR	4	10	6	6	10			
MO	D	37	35	L	AB	3,75	13	-	-	37	6		
			36		AB	3,75	11,5	-	-	37			
BE	D	55	35	L, R	AB	3,75	10	3	5	48	10	P	E
			36		AB	3,75	10	3	5	48		P	E
			37		AB	3,75	10	3	5	48		P	E
	D		46	AB	3,75	10	2	5	48	10	P	E	
			47	AB	3,75	10	2	5	48		P	E	
CL	D	45	35	L, R	AB	4,2	10	4	6	83	12		
			36		AB	4,2	8	3	6	83			
	D		45		AB	3,75	10	4	5	83	12	P	
			46		AB	3,75	11,5	4	5	83			
IS	TS	46	45	R	AR	4	10	4	5	35	6		
			46		AR	4	10	4	5	35			
			47		AR	4	10	4	5	35			
Total		10	30	14	30	30	30	28	28	30	8	8	
mean		43,2				3,80	11,23	4,57	4,82	49,90	10,1		
max		63				4,5	13	6	6	116	36		
min		18				3,4	8	2	3,5	10	1		

Legend: L — IANVB lateralization; T — IANVB transposition without incisive nerve sectioning; TS — IANVB transposition with incisive nerve sectioning; D — IANVB distalization; RIAN — rehabilitation of the inferior alveolar nerve innervation; MC — management of complications; P — periimplantitis; CD — open curettage; E — explantation.

tajelor pe care le posedă. Acest dispozitiv dezvoltă o vibrație în limitele a 20 — 200 μm și taie continuu și uniform prin țesutul osos mineralizat, protejând țesuturile moi prin incapacitatea de a acționa asupra lor. Acesta este un avantaj incontestabil, pe lângă faptul că în timpul osteotomiei utilizarea lui permite conservarea maximă a țesutului osos, fără pierderi suplimentare nejustificate. Deși există dezavantajul, relatat și în literatura de specialitate, precum că utilizarea piezotomului implică o durată mai mare de timp, acesta este după părerea noastră contrabalansat de avantajele net mai semnificative [12,16,17].

Lateralizarea fascicului alveolar inferior este mai puțin traumatică deoarece nu necesită manipulația asupra orificiului mentonier și secționarea fasci-

form osteotomy due to the advantages it possesses. This device develops a vibration within the range of 20 — 200 μm and cuts continuously and uniformly through the mineralized bone tissue, protecting soft tissues through the inability to act on them. This is an indisputable advantage, in addition to the fact that during osteotomy its use allows the maximum preservation of the bone tissue without additional unjustified losses. Although there is a disadvantage, also reported in the literature, that the use of piezotome requires more time, which, in our opinion, is counterbalanced by the more significant net benefits [12,16,17].

The IANVB lateralization is less traumatic because it does not require manipulation on the men-

culului incisival inferior. A fost aplicată la 2 pacienți unilateral și la 1 pacient bilateral. La pacienții FA și IA, dorind să reducem traumatismul prin metoda de lateralizare a FVNAI, care prevede un abord osos limitat, cu inconveniențe în timpul manipulațiilor chirurgicale și respectiv tensiuni exagerate asupra FVNAI, intervențiile s-au soldat cu tulburări neurosenzoriale pe o perioadă îndelungată (>2 ani). După o perioadă îndelungată de timp, pacientul nu mai poate oferi un răspuns exact cu referire la prezența/lipsa sensibilității pe traiectul nervului alveolar inferior. Acest fenomen poate fi explicat prin așa-numitul efect de obișnuință, termen întâlnit și la F. Khoury, la 19 pacienți dintr-un studiu bazat pe 94 cazuri clinice [18]. Noi am observat acest fenomen și în cazul pacienților cu fracturi ale mandibulei cu deplasări pronunțate și lezarea fascicului, precum și în cazul pacienților după operații de rezecție mandibulară (tumori), cu secționarea FVNAI. La pacientul PO, aceeași tehnică de lateralizare a FVNAI aplicată bilateral, însă cu extinderea osteotomiei spre distal și mărirea câmpului operator a redus tensiunile în timpul manipulării FVNAI, cu impact minimal asupra lui și restabilirea tulburărilor neurosenzoriale postoperatorii în doar 2 săptămâni. În acest caz trauma minimală a fost asigurată și de utilizarea piezotomului, iar stimularea regenerării a fost posibilă prin utilizarea membranelor A-PRF.

Transpoziția fascicului alveolar inferior, realizată la 1 pacient unilateral și la 1 pacient bilateral este o intervenție mai traumatică, necesitând prepararea orificiului mentonier și secționarea nervului incisival, motiv pentru care nu este indicată în cazul prezenței dinților vitali în zona interforaminală, cu scop de evitare a necrotizării pulpei dentare la nivelul lor. La ambii pacienți, tulburările de inervație survenite ulterior utilizării acestui procedeu s-au menținut pe o perioadă de până la 6 luni. În cazul a 2 pacienți, pentru a reduce din impactul traumatic al metodei, noi am recurs unilateral la transpoziția FVNAI fără secționarea n. incisival. Mai mult decât atât, această tactică, prin extinderea zonei de osteotomie spre distal și asupra orificiului mentonier a permis detensionarea FVNAI în timpul manipulațiilor chirurgicale. Morbiditatea mai mică la aplicarea acestui procedeu s-a manifestat și prin restabilirea precoce a inervației nervului alveolar inferior la ambii pacienți, în doar 1 lună postoperator. Ca urmare, considerăm că de importanță primordială este impactul operator asupra FVNAI și nu asupra țesutului osos. La tensionarea fascicului, impactul traumatic poate avea consecințe ireversibile, pe când defectul osos, indiferent de mărimea lui, poate regenera în totalitate.

De cele mai dese ori, metoda de lateralizare a FVNAI permite inserarea unui singur implant, la nivelul dintelui 6, pe când metoda de transpoziție a FVNAI, datorită câmpului mai mare de manipulație și posibilității de deplasare a fascicului alveolar inferior, permite inserarea a două implante, la nivelul dinților 5 și 6.

tal foramen, nor the incision of the inferior incisive nerve. It was applied unilaterally in 2 patients and bilaterally in 1 patient. In patients FA and IA, we wanted to reduce injury by IANVB lateralization, which provides for a limited bone approach with inconveniences during surgery and, respectively, exaggerated tension on the IANVB, and the interventions have led to a long-term neurosensory disorder (> 2 years). After a long period of time, the patient cannot give a precise answer with respect to the presence/absence of sensitivity along the inferior alveolar nerve path. This phenomenon can be explained by the so-called habit effect, a term also encountered in articles by F. Khoury, in 19 patients from a study based on 94 clinical cases [18]. We have also noticed this phenomenon in case of patients with mandible fractures with significant dislocations and nerve bundle lesions, as well as in patients after mandibular resection (tumors), with IANVB sectioning. In the patient PO, the same IANVB lateralization technique was applied bilaterally, but after the operator field was extended distally through osteotomy, the tension on the IANVB decreased and the impact on the bundle was minimal, thus postoperative neurosensory impairment disappeared in just 2 weeks. In this case, the minimal trauma was also ensured by the use of the piezotome, and regeneration stimulation was possible by using A-PRF membranes.

The inferior alveolar bundle transposition, performed in 1 patient unilaterally and in 1 patient bilaterally, is a more traumatic intervention requiring the preparation of the mental foramen and sectioning of the incisive nerve, which is why it is not indicated in case if vital teeth are present in the interforaminal area, in order to avoid necrotizing of the dental pulp at their level. In both patients, postoperative innervation disorders maintained for up to 6 months. In 2 patients, in order to reduce the traumatic impact of the method, we did unilateral IANVB transposition without incisive nerve incision. Moreover, this tactic of expanding the osteotomy area distally and to the mental foramen, allowed reducing the tension on the IANVB during surgical manipulations. A lower morbidity after using this technique also manifested by an early restoration of inferior alveolar nerve innervation in both patients in only 1 month postoperatively. As a result, we believe that the primary impact have the surgical manipulations on the IANVB, and not on the bone tissue. When stretching the nerve bundle, the traumatic impact can have irreversible consequences, while the bone defect, regardless of its size, can regenerate completely. Most often, the IANVB lateralization method allows the insertion of one implant only at the level of tooth 6, while the IANVB transposition method due to a larger manipulation area and possibility to move the IANVB at a higher range, it allows the insertion of two implants at the level of teeth 5 and 6.

La 2 pacienți bilateral și la 1 pacient unilateral, pentru crearea ofertei osoase s-a recurs la distaliza-rea FVNAI în cadrul operației de osteoplastie prin grefe autologe din creasta iliacă. În celelalte cazuri augmentarea defectului sa efectuat cu o combinație de biomateriale (rumeguș de os, biomaterial aloplast — "Colapol KP-3LM", A-PRF).

Inserarea celor 30 implante dentare s-a efectuat la nivelul dinților 5, 6 și 7, din dreapta și din stânga (Figura 2). Implantele au avut lungimi de minim 8,0 mm și maxim 13,0 mm, cu o medie de 11,23 mm, iar diame-tre de minim 3,4 mm și maxim 4,5 mm, cu o medie de 3,8 mm. Aceste date corespund cu valorile implantelor de dimensiuni medii standard. Așadar, în condiții de insuficiență osoasă verticală a crestelor alveolare mandibulare cu atrofie pronunțată, metoda de re-poziționare a FVNAI permite inserarea implantelor de dimensiuni medii standard, cu o predictibilitate înaltă în timp. Oferta osoasă disponibilă la nivelul crestelor alveolare la pacienții în studiu a fost de minim 2 mm și maxim 8 mm, cu o valoare medie de 4,57 mm. Considerăm că oferta osoasă disponibilă este insuficientă pentru inserarea implantelor, chiar și a celor subdi-mensionate, metoda de re-poziționare a FVNAI având astfel indicații justificate în aceste situații clinice. Lăți-mea crestelor alveolare în clasele C-h și D după Mis-ch, deși mai puțin semnificativă în cazul deciziei de realizare a intervenției date, a fost măsurată în acest studiu și a prezentat valori suficiente (de la 3,5 mm până la 6 mm, cu valoarea medie de 4,82 mm) pentru inserarea implantelor de dimeniuni medii standard.

Evaluarea re-zultatelor la pa-cienții în studiu s-a efectuat în perioada post-operatorie, cu scop de moni-torizare a tulbură-rilor de inervație

și a condițiilor de restabilire a ei. În timpul celei de-a doua etape chirurgicale, la descoperirea implantelor, s-a evaluat gradul lor de osteointegrare, la fel ca și nivelul remodelării osoase periimplantare, manifes-tată prin apoziție și resorbție osoasă periimplantară, apreciată la marginea crestală a implantului dinspre mezial și distal. Resorbția periimplantară a fost eva-luată și la distanță, după punerea în funcție a lucrării protetice pe implante (fig.2). Acest termen de evalu-are a fost diferit în funcție de adresabilitatea pacien-ților și a constituit minim 10 luni și maxim 116 luni, cu o medie de $49,9 \pm 0,76$ luni.

La cei 10 pacienți în studiu, în cele 14 cazuri de re-poziționare a FVNAI au fost inserate 30 implante dentare. Pentru toate aceste implante am studiat apo-ziția/resorbția la a doua etapă chirurgicală, de după implantare, și anume la descoperirea lor, 6 luni post-operator. Pentru determinarea resorbției periimplan-tare, utilizând instrumentarul de măsurare al pro-gramului Sidexis 4.0, am măsurat resorbția dinspre

In order to create bone supply, we performed IANVB distalization in 2 patients bilaterally and 1 patient unilaterally, during osteoplasty with autolo-gous iliac crest graft. In the other cases, the defect augmentation was performed with a combination of biomaterials (bone chips, and aloplast biomaterial — "Colapol KP-3LM", A-PRF).

The insertion of the 30 dental implants was con-ducted at level 5, 6 and 7, on the right and left sides (Figure 2). The implants had lengths of min 8.0 mm and max 13.0 mm, with an average of 11.23 mm, and diameters min 3.4 mm and max 4.5 mm, with an av-erage of 3.8 mm. These data correspond to the values of standard medium size implants. Thus, under ver-tical bone deficit of mandibular alveolar ridges with pronounced atrophy, the IANVB repositioning method allows the insertion of standard mid-size implants with high predictability over time. The bone supply available at the alveolar elevations in the study pa-tients was at least 2 mm and maximum 8 mm with an average of 4.57 mm. We believe that the available bone supply is insufficient to insert the implants, even the undersized, so IANVB repositioning hav-ing justifiable indications in these clinical situations. The width of the alveolar ridges ranging within C-h and D classes after Misch, although less significant after making the decision to perform the interven-tion, was measured in this study and showed suffi-cient values (from 3.5 mm to 6 mm, with the average value of 4.82 mm) for insertion of standard mid-size implants.

The evalua-tion of the results in the patients in the study was performed during the postop-erative period with the purpose of monitoring

the innervation disorders and the conditions for its restoration. During the second surgical stage, im-plantation was revealed, their degree of osteointe-gration was assessed, as well as the periimplantation bone remodeling, manifested by periimplantation bone resorption and bone resorption, appreciated at the crest of the implant from the medial to the distal. The periimplantation resorption was evaluated also remotely, after the prosthetic work on implants (fig. 2). This assessment period was different according to patient addressability and was at least 10 months and up to 116 months with an average of 49.9 ± 0.76 months.

In the 10 patients in the study, 30 dental implants were inserted in the 14 cases of FVNAI reposition-ing. For all these implants we studied the resorption / resorption at the second surgical stage after implan-tation, namely at their discovery, 6 months postop-eratively. To determine the periimplantation resorp-tion using the Sidexis 4.0 measuring instrument, we




Fig. 2. Repartizarea numărului de implante după localizare
Fig. 2. Distribution of the implants number based on location

mezial și distal, de la platforma fiecărui implant spre cel mai decliv punct al zonei radiotransparente evidentă radiologic pe radiografia panoramică (OPG), conform metodei propuse de către autori [13]. Evaluarea sa efectuat la pacienții care sau adresat la aceste inetvale de timp. Rezultatele au demonstrat apozitie osoasă cu o valoare medie dinspre mezial de 0,48 mm și dinspre distal de 0,71 mm la 9 dintre implante, la alte 17 prezentând resorbție cu o valoare medie dinspre mezial de -0,39 mm și dinspre distal de -0,38, mm. Ulterior, am continuat studiul cu determinarea resorbției periimplantare după un an de funcționare la 19 implante, cu o valoare medie dinspre mezial de -1,49 mm și dinspre distal de -1,11 mm; după 3 ani de funcționare la 15 implante, cu o valoare medie dinspre mezial de -2,51 mm și dinspre distal de -2,00 mm; după 5 ani de funcționare la 6 implante, cu o valoare medie dinspre mezial de -2,02 mm și dinspre distal de -1,85 mm și respectiv după 7 ani de funcționare la 4 implante, cu o valoare medie dinspre mezial de -3,22 mm și dinspre distal de -2,53 mm (Figura 3).

În aceste cazuri de creastă alveolară deficitară, pentru

reabilitarea cărora s-a utilizat metoda de re poziționare a FVNAI care prevede osteotomii, comparativ cu implantarea în condiții standard, când există ofertă osoasă suficientă, se poate admite un asemenea nivel de resorbție dacă luăm în considerație traumatismul mai mare intraoperator prin decolări extinse și dereglări de vascularizație [6]. Intervențiile realizate la pacienții din acest studiu au prezentat și unele complicații biologice condiționate de funcționarea construcției implanto-protetice în timp (în cazul tuturor celor 4 pacienți la >5 ani), și nu de intervenția propriu-zisă. La 3 dintre pacienții în studiu, menajarea complicațiilor cu păstrarea implantelor s-a efectuat prin deschiderea lamboului, chiuretajul în câmp deschis și augmentarea defectului periimplantar. Explantarea s-a efectuat într-un singur caz, în care defectul periimplantar a prezentata dimensiuni mai mari, semnificative, soldat cu pierderea a 5 implante după o funcționare de 4 ani (Tabel 1). Astfel, rata reușitei pe perioada de supraveghere a constituit 83,33%.

Referitor la tulburările neurosenzoriale, analizând rezultatele la distanță, am observat că la compararea metodele de re poziționare nu se determină o diferență semnificativă, deoarece anestezie, parestizie, hipoestezie s-a determinat la toți pacienții, iar perioada de restabilire a variat de la 2 săptămâni până la 2 ani în toate tehnicile de re poziționare a FVNAI,

measured the medial and distal resorption from the platform of each implant to the most radius of the radiopaque radiographically visible area on the panoramic radiograph (OPG), according to the method proposed by the authors [13]. The evaluation was performed in patients who addressed these instances of time. The results showed bone prosthesis with an average median value of 0.48 mm and distal from 0.71 mm to 9 of the implants, another 17 exhibiting resorption with an average median value of -0.39 mm and distal to -0.38 mm. Subsequently, we continued the periimplantation resorption study after one year of operation at 19 implants, with an average value of -1.49 mm and a distal -1.11 mm; after 3 years of operation at 15 implants, with an average value of between -2.51 mm and distal from -2.00 mm; after 5 years of operation at 6 implants, with an average value from the gap of -2.02 mm and from the distal of -1.85 mm and after 7 years of operation at 4 implants respec-

tively, with an average value from the median of -3,22 mm and distal to -2.53 mm (Figure 3).

In these cases of poor alveolar crest, for the rehabilitation of which the use

of the FVNAI repositioning method, which provides for osteotomies, compared to the standard implantation, when there is a sufficient bone supply, such a level of resorption can be accepted if we consider the higher trauma intraoperatively through extended take-offs and vascular disorders [6]. Interventions in patients in this study also presented some biological complications conditioned by the operation of the implanto-prosthetic construction over time (in all 4 patients > 5 years) and not by the intervention itself. In 3 of the study patients, implantation complications were managed by opening the flap, open-field curettage, and augmenting the periimplantary defect. Explantation was performed in a single case where the peri-implant defect presented significant larger dimensions, resulting in the loss of 5 implants four years after surgery (Table 1). Thus, the rate of success during the follow-up period was 83.33%.

Regarding the neurosensory disturbances, analyzing the results at a distance, we noticed that the comparison of the repositioning methods did not cause a significant difference because anesthesia, paraesthesia, hypoesthesia was determined in all patients, and the restoration period ranged from 2 weeks to 2 nor in all techniques for repositioning IANVB, regardless of the change. In our opinion, other factors are influencing the success of the opera-

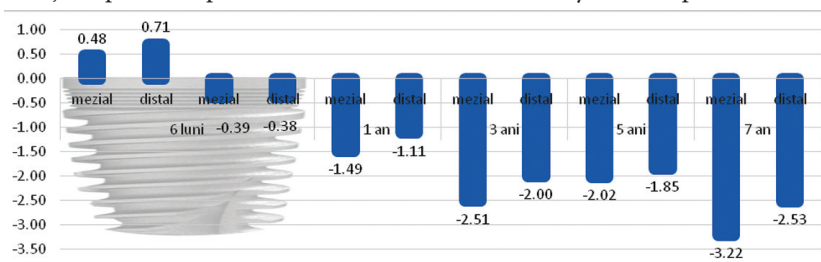


Fig. 3. Media resorbție/apozitie raportată la implantul în cauză (mm), examinați în dinamică, determinată dinspre mezial și distal.

Fig. 3. Resorption / aperture average relative to the implants concerned (mm), examine in dynamics, determined from the medial to the distal.

indiferent de modificare. După părerea noastră, alți factori sunt cei care influențează reușita operației, factori precum: traumatismul redus, manipulațiile chirurgicale fine și precise, timpul mai mic de intervenție, utilizarea tehnologiilor moderne (piezotom, instrumentar adecvat) și a posibilităților de stimulare a regenerării tisulare (A-PRF, biomateriale), etc.

Analizând rezultatele obținute, am notificat unele avantajele și dezavantaje ale metodei, indicațiile și contraindicațiile ei. Prin prisma lor venim și cu o serie de observații, concluzii și recomandări:

- **Avantajele** metodei de re poziționare a FVNAI includ: posibilitatea de inserare a implantelor de dimensiuni standard în aceeași etapă chirurgicală, fixate bicortical cu stabilitate primară înaltă, reducând astfel durata tratamentului; posibilitatea de extindere a zonei de implantare spre distal; opțiunea de încărcare imediată a implantelor, cu restabilirea precoce a funcției masticatorii și îmbunătățirii calității vieții pacientului [19].
- **Dezavantajele** metodei de re poziționare a FVNAI includ: nu restabilește în totalitate morfologia creștelor alveolare atrofiate (nu prevede creșterea pe verticală); osteotomia realizată pentru expunerea canalului mandibular, de rând cu inserarea implantelor de dimensiuni standard, care traversează mandibula până la marginea bazilară crează locuri de rezistență scăzută, cu risc de fractură; intervenția nu garantează lipsa complicațiilor postintervenționale sau a unor consecințe caracteristice altor intervenții în regiunea oro-maxilo-facială (edem, hematom, dehiscentă, suprainfectare, etc.) [2,4,12,20].
- **Indicațiile** metodei de re poziționare a FVNAI includ: evitarea lezării FVNAI în timpul inserării implantelor în regiunile mandibulare posterioare edentate, atrofici; atrofia creștelor alveolare clasa IV, V și VI după Cawood și Howell sau C-h și D după Misch cu reducerea spațiului liber protetic; același grad de atrofie a creștelor alveolare în regiunea posterioară, în condiții de prezență a grupului de dinți frontali, interforaminali sau când pacientul își dorește o reabilitare implanto-protetică rapidă, cu rezultate predictibile [4].
- **Contraindicațiile** metodei de re poziționare a FVNAI includ: dacă pacientul se prezintă cu stare generală precară, ce implică boli sistemice care s-ar putea acutiza în urma intervenției de re poziționare a FVNAI; limitări de acces către situl operator (ex.: microstomie, limitări de deschidere a cavității bucale); pacienții susceptibili la infecții, hemoragii sau labili psihoemoțional [4].

Concluzii

1. Metoda de re poziționare a FVNAI pentru inserarea implantelor dentare endosoase poate fi aplicată în reabilitarea implanto-protetică la pacienții cu atrofie severă a creștelor alveolare mandibulare, având indicații atunci când înălțimea osoasă a crestei alveolare până la canalul mandibular este

tion, such as: reduced trauma, fine and precise surgical manipulations, less intervention time, the use of modern technologies (piezotome, appropriate instrumentation) and the possibility to stimulate tissue regeneration (A-PRF, biomaterials), etc.

Analyzing the obtained results, we have noticed some of advantages and disadvantages of the method, its indications and contraindications. Through their prism, we came to a series of observations, conclusions and recommendations:

- **The advantages** of the IANVB repositioning method include: the possibility of insertion of standard size implants in the same surgical step, bicortically fixed with high primary stability, thus reducing the duration of treatment; the possibility of extending the implantation zone distally; Immediate loading of implants, early rehabilitation of masticatory function and improvement of patient's quality of life [19].
- **The disadvantages** of the IANVB repositioning method include: does not fully restore the morphology of atrophied alveolar ridges (does not provide for vertical growth); the osteotomy performed for the mandibular canal exposure, along with the insertion of standard implants that cross the mandible to the basilar edge, creates low resistance sites with fracture risk; the surgical intervention does not guarantee the absence of post-intervention complications or of other specific consequences in oro-maxillofacial region (edema, hematoma, dehiscence, superinfection, etc.) [2,4,12,20].
- **The indications** of the IANVB reposition method include: avoiding IANVB damage during insertion of implants into the edentated, atrophic posterior mandibular regions; atrophy of alveolar ridges of Class IV, V and VI after Cawood and Howell or C-h and D after Misch with reduction of prosthetic free space; the same degree of atrophy of the alveolar ridges in the posterior region under the presence of the frontal, interforamino-us group of teeth, or when the patient desires a rapid implant-prosthetic rehabilitation with predictable results [4].
- **The contraindications** to the IANVB reposition method include: if the patient is in a poor general condition, involving systemic illnesses that may become more acute after the IANVB repositioning procedure; restricted access to the operative site (e.g., microstomy, mouth opening limitations); patients susceptible to infections, hemorrhages or psychoemotional lability [4].

Conclusions

1. The method of IANVB repositioning for the insertion of endosseous dental implants can be applied for implant-prosthetic rehabilitation in patients with severe atrophy of the mandibular alveolar ridges, indicated when the alveolar crest bone height to the mandibular canal is ≤ 6 mm

≤ 6 mm (în acest studiu a prezentat valori de la 2,0 mm la 6,0 mm, cu o medie de 4,57 mm).

2. Comparativ cu alte metode de creare a ofertei osoase, metoda de re poziționarea a FVNAI nu necesită o intervenție chirurgicală repetată pentru inserarea implantelor, ele inserându-se simultan.
3. În perioada de evaluare resorbția este prezentă la toate implantele, având un caracter aproape constant, însă ușor mai accentuat în comparație cu media implantării standarde, depășind valoarea de 2,0 mm.
4. Comparativ cu neajunsurile altor metode care se utilizează pentru tratamentul acestor cazuri de atrofie severă, resorbția prezentă, pierderea unor implante, precum și tulburările neurosenzoriale sunt discutabile dacă ar fi să comparăm riscurile vs beneficiile, aceasta transformând metoda în una ce poate fi acceptată.
5. Predictibilitatea metodei de re poziționare a FVNAI, ca tehnică alternativă de implantare simultană în condiții de atrofie osoasă severă a creștelor alveolare mandibulare, depinde de respectarea protocolului operator și a condițiilor anatomice locale, de tehnica și abilitățile profesionale, de respectarea protocolului de inserare a implantului și de respectare a condițiilor aseptice.
6. Multitudinea metodelor de creare a ofertei osoase la mandibulă vin să completeze posibilitățile medicinei contemporane de a ajuta pacientului chiar și în situațiile clinice dificile, cu scopul de a reîntoarce confortul reabilitării anatomice, funcționale și estetice.

Recomandări:

- ✓ Deoarece comportă anumite riscuri, metoda de re poziționare a FVNAI cu inserarea simultană a implantelor de dimensiuni medii standard trebuie efectuată de către specialiști de competență și experiență necesară;
- ✓ Planificarea preoperatorie minuțioasă tridimensională cu notarea dimensiunilor zonei de interes și a formațiunilor anatomice învecinate, ajustarea acestor dimensiuni cu cele ale frezelor, discurilor, dălților, implantelor și cu adâncimea de inserare vor avea ca rezultat micșorarea riscurile posibile;
- ✓ Decolarea lamboului mucoperiostal și osteotomia limitată micșorează morbiditatea, însă crează inconveniente pentru manipularea chirurgicală a FVNAI, cauzând astfel tensiuni exagerate asupra lui, cu consecințe nefaste, manifestate prin tulburări neurosenzoriale îndelungate. Pentru a reduce tensiunea în manipularea FVNAI, adeseori este justificată extinderea câmpului operator;
- ✓ Osteotomia peretelui vestibular reduce stabilitatea primară a implantelor, la fel ca și posibilitatea menținerii poziției și axului de inserare. Din aceste motive trebuie de luat în considerație necesitatea menținerii ferme a poziției și angulației implantului în timpul inserării lui;
- ✓ După părerea unor autori, dar și din experiența

(in this case study showed values from 2.0 mm to 6.0 mm, with an average of 4.57 mm).

2. Compared to other methods of creating the bone supply, the method of IANVB repositioning does not require repeated surgery to insert the implants, inserting them simultaneously.
3. During the follow-up period, the resorption is present in all implants, having a near constant but slightly more pronounced compared to the average implantation standard, exceeding 2.0 mm.
4. Compared to the shortcomings of other methods used to treat these cases of severe atrophy, the presence of resorption, loss of implants and neurosensory disorders are questionable if we compare the risks versus the benefits, transforming the method into one that can be accepted.
5. The predictability of IANVB repositioning method as an alternative technique of simultaneous implantation under severe bone atrophy conditions of mandibular alveolar ridges depends on how the surgical protocol is observed and the local anatomical conditions are taken into account, as well as on the technique and the professional abilities, the observance of the implant insertion protocol and compliance with aseptic conditions.
6. The multitude of ways to create bone supply in the mandible come to complement the possibilities of contemporary medicine to help the patient even in difficult clinical situations in order to restore the comfort of anatomical, functional and aesthetic rehabilitation.

Recommendations:

- ✓ Since it involves certain risks, the method of IANVB repositioning with simultaneous insertion of standard mid-size implants must be performed by the specialists with a necessary proficiency and experience level;
- ✓ Precision three-dimensional pre-operative planning with marking the area of interest and adjacent anatomical formations, adjustment of these dimensions to those of the cutters, discs, chisels, implants and insertion depth will result in the reduction of possible risks;
- ✓ Mucoperiosteal flapping and limited osteotomy decreases morbidity, but creates inconveniences for surgical manipulation on IANVB, causing excessive tension on it, with adverse consequences manifested by long-term neurosensory disturbances. In order to reduce tension in IANVB manipulation, it is often justified to extend the operation field;
- ✓ Osteotomy of the vestibular wall reduces the primary implant stability, as well as the possibility of maintaining the position and insertion axis. For these reasons, consideration should be given to the need to firmly maintain the position and angulation of the implant during insertion;
- ✓ According to some authors, but also based on

proprie, utilizarea unității piezo-chirurgicale în intervenția de re poziționarea a FVNAI simplifică complexitatea acestei intervenții, oferindu-i un caracter miniinvasiv;

- ✓ Plasarea implantelor subcrestal, la 2,0 mm, va preîntâmpina expunerea marginii implantului după procesul de resorbție osoasă vestibulară;
- ✓ Primele intervenții de utilizare a acestei metode se recomandă a fi efectuate sub conducerea unui coleg mai experimentat, care deține abilitățile profesionale și competența necesară;
- ✓ Tehnicile de reabilitare orală trebuie mereu selectate și adaptate situațiilor clinice individuale;
- ✓ Planul de tratament trebuie stabilit și decis împreună cu pacientul, dar și în colaborare cu specialiștii de tangență în cadrul reabilitării implant-to-protetice integrale;
- ✓ Alegerea metodei de tratament trebuie efectuată în funcție de situația clinică individuală, abilitățile și profesionalismul practicianului, raportul dintre riscurile și complicațiile ce pot apărea și rezultatele așteptate, precum și de starea psihologică a pacientului.

our own experience, the use of the piezo-surgical unit in the IANVB repositioning decreases the complexity of this intervention, giving it a mini-invasive character;

- ✓ The placement of subcrest implants at 2.0 mm will prevent the implant margin from exposing the vestibular bone resorption process;
- ✓ The first interventions to use this method are recommended to be conducted under the guidance of a more experienced colleague who has the necessary professional skills and competence;
- ✓ Oral rehabilitation techniques must always be selected and adapted to individual clinical situations;
- ✓ The treatment plan has to be established and decided together with the patient, but also in collaboration with the tangent specialists in the integral implant-to-prosthetic rehabilitation;
- ✓ The choice of treatment method should be based on the individual clinical situation, the skills and professionalism of the practitioner, the relationship between the risks and complications that may arise and the expected results, as well as the psychological state of the patient.

Bibliografie / Bibliography

1. Sirbu D., Topalo V., Mostovei A., Suharschi I., Mighic A., Mostovei M. Crearea ofertei osoase la pacienții cu atrofii severe ale mandibulei pentru reabilitarea implanto-protetică. *Medicina stomatologică*.nr.3(28)/2013, p.47-53.
2. Barbu HM, Levin L, Bucur MB, Comaneanu RM, Lorean A. A modified surgical technique for inferior alveolar nerve repositioning on severely atrophic mandibles: case series of 11 consecutive surgical procedures. *Chirurgia (Bucur)*. 2014 Jan-Feb;109(1):111-6.
3. Pimentel A. C., Sanches M. A., Ramalho G. C. et al. Lateralization Technique and Inferior Alveolar Nerve Transposition. In: *Case Reports in Dentistry*, vol. 2016, p. 1-9.
4. Abayev B., Juodzbalys G. Inferior Alveolar Nerve Lateralization and Transposition for Dental Implant Placement. Part I: a Systematic Review of Surgical Techniques. In: *J Oral Maxillofac Res*, 2015, vol. 6, nr. 1 p.1-13.
5. Gasparini G., Boniello R., Saponaro G. et al. Long Term Follow-Up in Inferior Alveolar Nerve Transposition: Our Experience. In: *BioMed Research International*, vol. 2014, p. 1-7.
6. Alves P. M., Rios R. N. C., Fonseca A. M. C. et al. Inferior Alveolar Nerve Skeletalization with Simultaneous Implants Placement- Buccal Cortical Plate Reposition Technique. In: *Advances in Dentistry and Oral Health*, 2016, nr. 1(3), p. 1-6.
7. Lorean A, Kablan E, Mazor Z, Mijiritsky E, Russe P, Barbu H, Levin L. Inferior alveolar nerve transposition and reposition for dental implant placement in edentulous or partially edentulous mandibles: a multicenter retrospective study. *Int J Oral Maxillofac Surg*. 2013 May;42(5):656-9.
8. Kubilius R., Sabalys G., Juodzbalys G., Gedrimas V. Traumatic Damage to the Inferior Alveolar Nerve Sustained in Course of Dental Implantation. Possibility of Prevention. In: *Stomatologija, Baltic Dental and Maxillofacial Journal*, 2004, vol. 6, nr. 4, p. 106-109.
9. Nishimaki F., Kurita H., Tozawa S. et al. Subjective and qualitative assessment of neural disturbance after inferior alveolar nerve transposition for dental implant placement. In: *International Journal of Implant Dentistry*, 2016, nr. 2(14), p. 1-6.
10. Khajehahmadi S, Rahpeyma A, Bidar M, Jafarzadeh H. Vitality of intact teeth anterior to the mental foramen after inferior alveolar nerve repositioning: nerve transpositioning versus nerve lateralization. *Int J Oral Maxillofac Surg*. 2013 Sep;42(9):1073-8.
11. Abayev B., Juodzbalys G. Inferior Alveolar Nerve Lateralization and Transposition for Dental Implant Placement. Part II: a Systematic Review of Neurosensory Complications. In: *J Oral Maxillofac Res*, 2015, vol. 6, nr. 1, p. 1-10.
12. Chrcanovic BR, Custódio AL. Inferior alveolar nerve lateral transposition. *Oral Maxillofac Surg*. 2009 Dec;13(4):213-9. Review.
13. Monuir M. Computer-Guided Inferior Alveolar Nerve Lateralization With Simultaneous Implant Placement: A Preliminary Report. In: *Journal of Oral Implantology*, 2018, nr. 44(3), p. 1-5.
14. Sirbu D., Biomateriale în reconstrucția creștelor alveolare mandibulare în tratamentul implantar. Chișinău: "Tipografia-Sirius"; 2018:1-187.
15. Buser D., Bragger U., Lang N.P., Nyman S.. Regeneration and enlargement of jaw bone using guided tissue regeneration. *Clin Oral Implants Res*, 1 (1990), pp. 22-32 nts Res 2004;15(5): 607-615.
16. Hassani A., Motamedi M. H. K., Saadat S. Inferior Alveolar Nerve Transpositioning for Implant Placement. In: *A Textbook of Advanced Oral and Maxillofacial Surger*, 2013, chapter 25, p. 659-689.
17. Castro-Silva L. M., Moraes M., Pereira-Filho V. A., Real G. M. F. Inferior Alveolar Nerve Transposition Using a Piezosurgery Device with Simultaneous Implant Insertion. In: *Int. J. Odontostomat.*, 2012, nr. 6(3), p. 303-306.
18. Fouad Khoury. Bone Augmentation in Oral Implantology. Quintessence Publishing Co Ltd. 2006. p-448.
19. Khojasteh A., Hassani A., Motamedian S. R. et al. Cortical Bone Augmentation-Versus Nerve Lateralization for Treatment of Atrophic Posterior Mandible: A Retrospective Study and Review of Literature. In: *Clinical Implant Dentistry and Related Research*, 2016, vol. 18, nr.2, p. 342-356.
20. Morrison A., Chiarot M., Kirby S. Mental Nerve Function After Inferior Alveolar Nerve Transposition for Placement of Dental Implants. In: *Journal of the Canadian Dental Association*, 2002, vol. 68, nr. 1, p. 46-50.