

EVALUAREA CLINICO-RADIOLOGICĂ A PACIENȚILOR CU EDENȚAȚIE PARȚIALĂ UNIDENTARĂ TRATAȚI CU PUNȚI DENTARE

Nicolae Chele,
d.m., conf.univ.

Olga Cheptanaru,
asist. univ.

Nicolae Bajurea,
d.m., conf. univ.

Catedra Propedeutică
Stomatologică și
Implantologie Dentară
„Pavel Godoroja“ USMF
„Nicolae Testemițanu“

Rezumat

Succesul reabilitării protetice prin punți dentare este rezultatul unui raționament medical bazat pe cunoștințe teoretice și deprinderi practice. Determinarea erorilor tratamentului protetic cu punți dentare în edentațiile unidentare a fost scopul acestui studiu pentru evitarea complicațiilor în perioada post-protetică.

Cuvinte cheie: edentație unidentară, punte dentară, dinți stâlpi.

Summary

CLINICAL AND RADIOLOGICAL ASSESSMENT OF PATIENTS WITH SINGLE MISSING TOOTH TREATED WITH DENTAL BRIDGES

The success of prosthetic rehabilitation with dental bridges is the result of a medical reasoning based on the theoretical and practical skills. The aim of this study was to determine the errors in prosthetic treatment with dental bridges in case of single missing tooth to avoid complications in post-prosthetic period.

Key words: single missing tooth, dental bridge, abutment teeth.

Introducere

Conform datelor descrise în literatura de specialitate studiate de noi, edentația unidentară este întâlnită la circa 70 % din populație. La momentul actual se observă o tendință de creștere a pacienților care se adresează la medic cu dorința de reabilitare a breșei prezente. Acest fenomen se explică prin faptul că în ultimul timp pacienții acordă o atenție sporită esteticii dentare, zămbetului și frumuseții. [1,5,8]

Rezolvarea acestor tipuri de edentații după metoda clasică se efectuează prin utilizarea punților dentare care au la bază suportul dento-parodontal. Acest suport (reprezentat de dinții stâlpi și parodonțiul adiacent) definește longevitatea tratamentului protetic, exprimată prin conservarea dinților stâlpi și a parodonțiului. Ca urmare, criteriile de evaluare a suportului dento-parodontal sunt:

1. Vitalitatea dinților stâlpi.

Este de preferat includerea dinților vitali în acest tip de construcție protetică, datorită rezistenței fizice a țesuturilor coronare. În cazul includerii dinților tratați endodontic apare pericolul formării unui proces periapical. [7,8]

2. Valoarea de suport dento-parodontal.

Punțile dentare, fiind fixate pe dinții stâlpi, transmit presiunea masticatoare și alte forțe funcționale (forța de tracțiune, forțele orizontale: sagitală și transversală) asupra parodontului. Prin urmare, la alegerea dinților stâlpi este necesară cunoașterea căilor și modalităților de repartizare a presiunilor masticatorii pe puntea dentară cât și modul de transmitere a lor la parodont. În scopul menținerii integrității acestor structuri Agapov, Mamlok, Oksman au stabilit indici ai valorii de rezistență parodontală fiecărui dinte față de solicitările masticatorii.

„Mare precauție și rezervă sunt esențiale când încercăm să evaluăm fenomenele biologice și evaluările matematice.“- Tylman [6]

3. Starea de troficitate a parodonțiului marginal.

Pe parcursul vieții spațiul periodontal se restructurează permanent în raport cu funcția dintelui datorită proceselor de resorbție și apozitie ale țesutului osos alveolar. Acest fenomen se evidențiază prin migrări dentare, retracții gingivale, punți parodontale patologice.

4. **Morfologia dinților:**

a) morfologia coronară — dacă coroana este mai mare va rezulta un suport de susținere și fricțiune mai mare.

b) morfologia radiculară — numărul și direcția rădăcinilor.

5. **Localizarea topografică a dintelui pe arca dentară.**

Cu cât dintele este localizat mai distal pe arcadă cu atât are importanță mai mare în privința solicitărilor funcționale.

6. **Topografia edentației.**

Ne permite să vedem solicitările la care au fost suși dinții înainte de edentație.

7. **Direcția axului de implantare a rădăcinei dinților stâlpi și ocluzia dentară.**

Funcționalității, prin criteriile ocluziei funcționale, susțin că pentru un parodontiu sănătos este necesară realizarea unor contacte dento-dentare care transformă forțele în presiune masticatorie în axul lung al dintelui. Aceasta este dependentă de orientarea feței ocluzale a dintelui în funcție de antagoniști, cu realizarea reliefului ocluzal individualizat și în armonie cu curbele de ocluzie.[4] Configurația radiculară a dintelui stâlp poate influența capacitatea dintelui de a rezista forțelor care acționează asupra lui. Rădăcinile efilate sau fuzionate au o capacitate redusă de a suporta încărcătura ocluzală în cazul unei restaurări protetice fixe. Rădăcinile curbe sau dilacerate sunt favorabile din punctul de vedere al sprijinului dento-parodontal. Pe de altă parte, această configurație radiculară face dificilă o intervenție endodontică eventual necesară.

8. **Implantarea dintelui (raportul între coroana clinică și rădăcina clinică).**

Raportul coroană-rădăcină se referă la înălțimea coroanei din punctul cel mai incizal sau ocluzal până la limbul alveolar din jurul dintelui, comparativ cu lungimea rădăcinii implantate în os. Evaluarea acestei caracteristici este de maximă importanță atunci când asupra restaurării protetice vor acționa forțe laterale, excentrice, în timpul funcțiilor sistemului stomatognat. Forțele laterale transformă stâlpul natural într-o pârghie de gradul I cu punctul de sprijin la nivelul marginii alveolare. Cu cât crește coroana clinic și se reduce porțiunea de rădăcină implantată în os, cu atât se amplifică momentul forței la nivelul pârghieii, cu efecte distructive. Se consideră dintele echilibrat funcțional când brațul intraalveolar este mai mare decât cel extraalveolar (raport optim rădăcină: coroană = 3:2). [2]

Nerespectarea unor sau mai multor criterii enumerate mai sus pot duce la complicații în tratamentul edentațiilor unidentare cu punți dentare.

Scopul studiului

Determinarea erorilor tratamentului protetic cu punți dentare în edentațiile unidentare pentru evitarea complicațiilor în perioada post-protetică.

Obiective

1. Identificarea complicațiilor prin examinarea clinică și paraclinică a pacienților din studiu.
2. Determinarea cauzelor complicațiilor tratamentului protetic cu punți dentare în edentațiile unidentare prin evaluare clinico-radiologică.
3. Evidențierea factorilor iatrogeni și endogeni în apariția complicațiilor tratamentului protetic cu punți dentare.

Materiale și metode

Pentru realizarea acestui studiu au fost examinate 30 cazuri clinice cu edentații unidentare la maxilă și mandibulă restabilite prin punți dentare. Pacienții s-au adresat la clinica stomatologică universitară Nr. 2 pentru tratament repetat.

Selectarea pacienților pentru studiul dat a fost efectuat în baza criteriilor de includere și excludere. Criteriile de includere în studiul dat au fost: lipsa a unui dinte la maxilarul superior sau inferior restabilită prin punte dentară. Criteriile de excludere din studiu au fost: edentațiile parțiale întinse și extinse, tratamentul edentației unidentare prin alte metode așa ca tratament implanto-protetic sau cu proteză parțială mobilizabilă. Vârsta, sexul pacienților, precum și starea dinților stâlpi (vitali sau tratați endodontic) nu au influențat criteriile de includere sau excludere.

Identificarea complicațiilor a fost obținută prin evaluarea clinică a pacienților, utilizând metodele de examinare clinică tradiționale, cu accentuarea examenului endobucal. Paraclinic s-a efectuat radiografia panoramică digitală. La pacienții din acest studiu pentru efectuarea radiografiei panoramice Planmeca Pro-One. S-au apreciat următorii parametri: starea țesuturilor moi din jurul punții dentare, oferta osoasă, integritatea dinților stâlpi și a rădăcinilor acestora. În conformitate cu fișele de examinare a fost întocmită baza de date a pacienților. După examinarea clinică și paraclinică ei au fost divizați în 2 eșantioane:

Eșantionul I a fost alcătuit din 15 pacienți cărora li s-au fixat construcțiile protetice pe dinții vitali, în 60% cazuri — cu punți dentare metalice întreg turnate, în 20%- punți dentare metalo-acrilice și în 20% — punți dentare metalo-ceramice.

Eșantionul II a fost alcătuit din 15 pacienți cărora li s-au fixat construcțiile protetice pe dinții tratați endodontic, din ei în 53,3% cu punți dentare metalo-ceramice și în 46,7% cazuri cu punți dentare metalo-acrilice.

Rezultate și discuții

În conformitate cu examenul clinic și paraclinic al pacienților din studiu au fost identificate următoarele complicații:

- Suprasolicitarea dinților stâlpi prin traumatism ocluzal și instalarea unei paradontite marginale
- Retractivă gingivală masivă

- Apariția cariilor secundare, a cariilor de colet sau continuarea unor procese carioase incipiente neobservate în timpul tratamentului cu punți dentare
- Apariția periodontitelor apicale cronice survenite în urma tratamentelor radiculare incorecte
- Apariția fracturilor coronare ale dinților stâlpi apărute ca urmare a depulparilor și îndepărtării în exces de substanță amelo-dentinară.
- Apariția de hiperplazii, ulceratii, resorbții/atrofii osoase la nivelul suportului muco-osos.

Conform evaluării clinico-radiologice a 65 de dinți preparați cauzele complicațiilor tratamentului protetic cu punți dentare în edentațiile unidentare au fost selectate după starea dinților limitrofi breșei. În așa mod cauzele au variat la grupul cu dinții stâlpi vitali, marea majoritate fiind determinată de șlefuirea dinților sănătoși — 50%. (Fig.1)

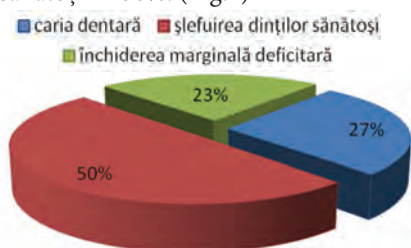

Fig.1 Cauzele complicațiilor tratamentului protetic cu punți dentare fixate pe dinții stâlpi vitali

În grupul cu dinții stâlpi tratați endodontic respectiv a prevalat tratamentul radicular incorect în 41%. (Fig.2)

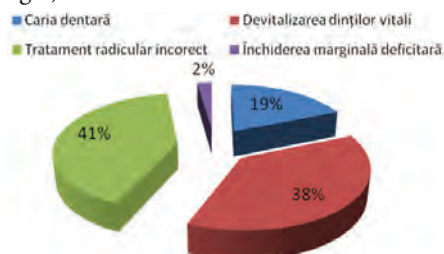


Fig. 2 Cauzele complicațiilor tratamentului protetic cu punți dentare fixate pe dinții stâlpi devitalizați

În ambele eșantioane ca și cauze al complicațiilor au fost întâlnite cari dentară și închiderea marginală deficitară. Comparând aceste cauze s-a determinat predominarea cariei dentare în I-ul eșantion, iar închiderea marginală deficitară a predominat în eșantionul II. (Fig.3)

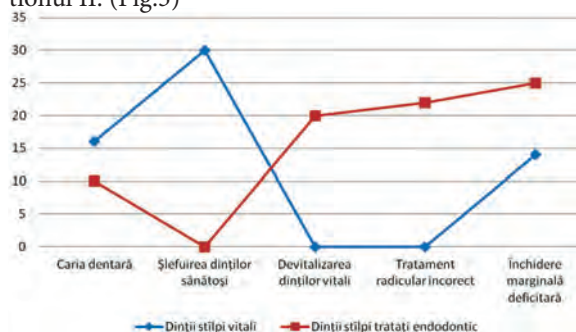


Fig. 3 Comparația predominării cauzelor complicațiilor pe eșantioane

Datorită acestor cauze după o perioadă de timp, în eșantionul I s-au constatat următoarele complicații: descimentare, iritație paradontală superficială, resorbția osului crestei alveolare, durere, recensiuni gingivale și altele. Cea mai des întâlnită complicație a fost durerea și complicațiile pulpare, cea mai rar întâlnită complicație a fost fractura dinților stâlpi. (fig. 4)

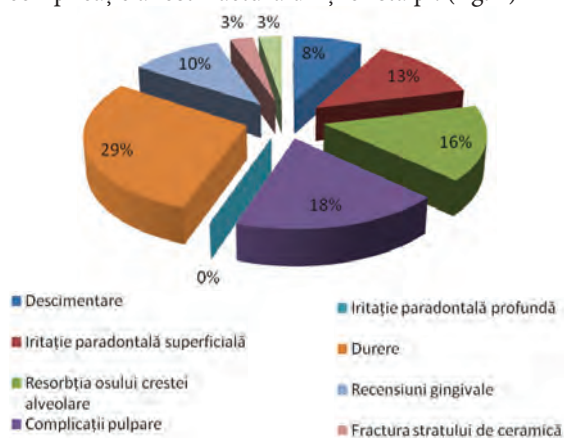


Fig.4 Complicațiile primului eșantion

Un factor important în tratamentul edentației parțiale cu punți dentare este adaptarea intimă a lucrării protetice pe bonturile dentare. Închiderea marginală deficitară poate duce la dizolvarea cimentului cu care au fost fixate lucrările protetice. Cimentul dizolvându-se, între dinții stâlpi și puntea dentară apare un spațiu, în care cu timpul pătrund lichidul bucal și resturile alimentare. În timp, din această cauză, dinții de sub lucrările protetice se pot caria. (Fig. 5,6) Nerespectarea regulilor de preparare a dinților vitali cum ar fi preparările intempestive, precum și nerealizarea unei protecții corespunzătoare a plăgii dentinare, duc la apariția pulpitelor, necrozelor, gangrenelor.

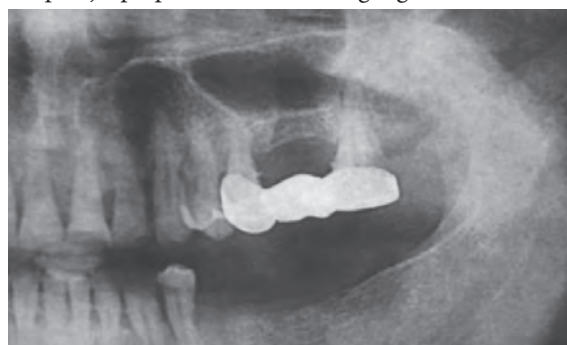

Fig.5 Defect carios în regiunea dintelui 27.

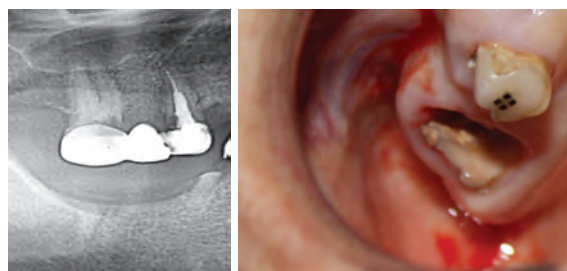


Fig.6 Închiderea marginală deficitară cu formarea cariei secundare în regiunea dintelui 27 ce a dus la descompunerea și fracturarea dintelui.

La pacienții din eșantionul II cele mai frecvente complicații au fost fractura dinților stâlpi, iritația paradontală profundă și superficială, resorbția osului crestei alveolare (Fig.7)

Tratamentul endodontic al dinților stâlpi efectuat incorect cum ar fi: obturarea parțială a canalului radicular, perforarea coroanei cu pivotul intraradicular, împingerea materialului de obturație după apex pot duce la apariția periodontitelor apicale cronice. (Fig.8,9)

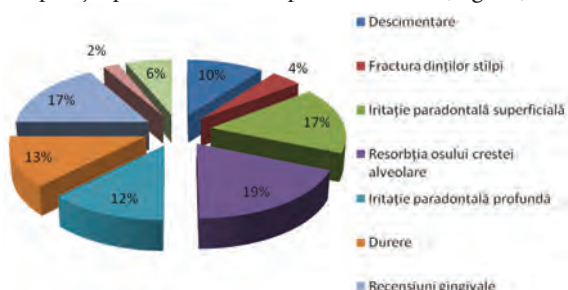


Fig. 7 Complicațiile în al II-lea eșantion

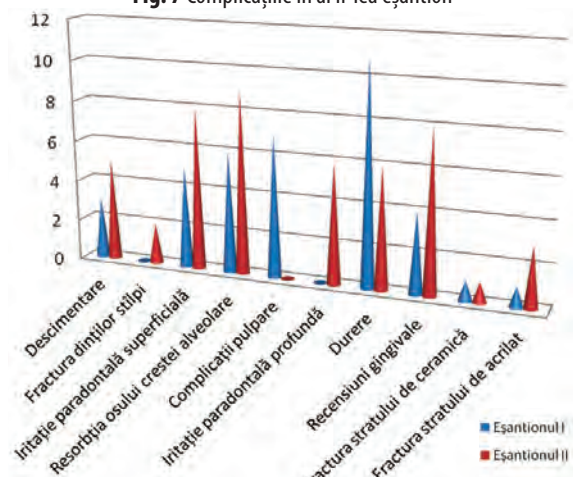


Fig.8 Comparația complicațiilor pe eșantioane

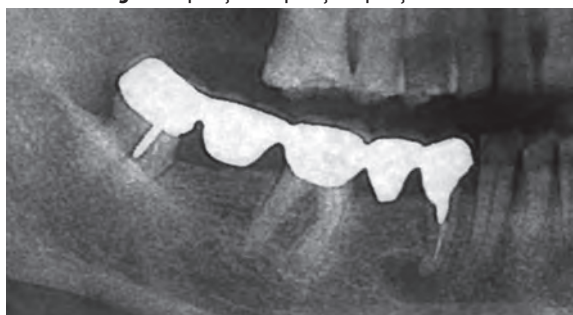

Fig.9 Perforarea dintelui 48 cu pivotul intraradicular; chist apical în reg. d. 4.4

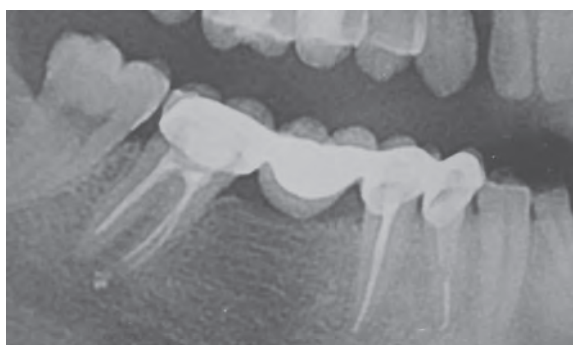

Fig.10 Propulsarea materialului de obturație după apex, la dinte 4.7

Un alt factor nefavorabil în tratamentul cu punți dentare este apariția de hiperplazii, ulceratii, resorbții/atrofii osoase la nivelul suportului muco-osos. (Fig.11,12)

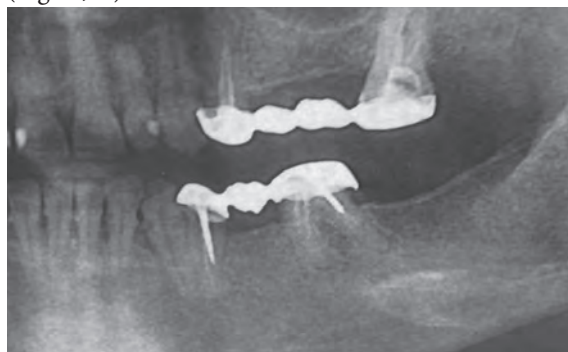

Fig.11 Periodontită apicală cronică cu atrofie osoasă la nivelul suportului muco-osos

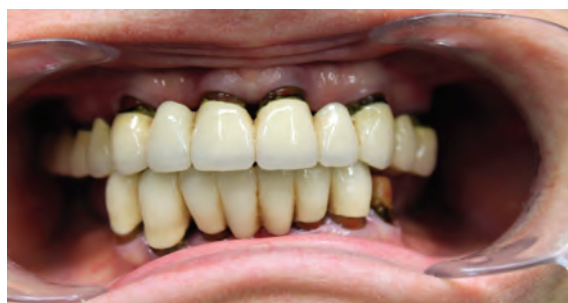

Fig.12 Retracții gingivale la nivelul dinților stâlpi

Se mai întâmplă destul de des fractura stratului de acrilat al lucrărilor mixte metalo-acrilice datorită faptului că acrilatul are o legătură mecanică destul de slabă cu scheletul metalic. (fig.13)




Fig.13 Fractura acrilatului de pe carcasul metalic

Fracturarea sau „ciobirea“ lucrărilor de ceramică este un accident care de obicei are ca și cauză mușcarea unui aliment dur. Fractura nu se va produce la nivelul legăturii dintre metal și ceramică, care este extrem de puternică. Ele se produc în masa ceramică. (Fig.14)

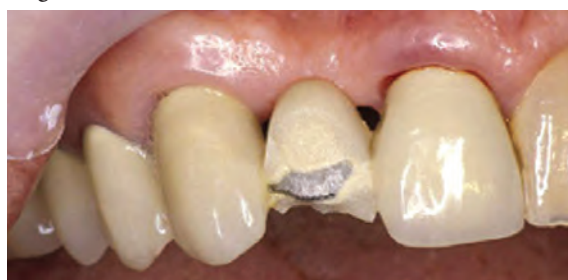

Fig.14 Fractura ceramicii de pe carcasul metalic

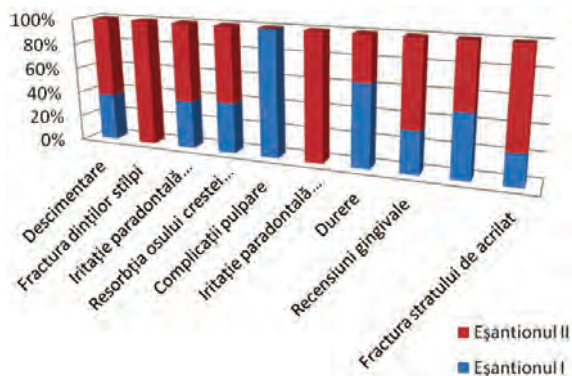


Fig.16 Predominarea complicațiilor pe eșantioane

Concluzii

În urma cercetărilor realizate în timp a pacienților cu edentații unidentare tratați prin metoda tradițională (punți protetice) sa depistat că cele mai frecvente complicații în timp sunt: resorbția osului crestei alveolare, recesiuni gingivale, iritația parodontală profundă, fractura dinților stâlpi cu apariția proceselor inflamatorii în jurul resturilor radiculare și nu în ultimul rând complicațiile apărute în urma tratamentului endodontic cu ar fi: procese inflamatorii periapicale (periodontite cronice granuloase și granulomatoase), chistogranuloame, perforații radiculare în timpul înfiletării pivoților metalici, tratament endodontic necalitativ (obturații de canal până la jumătate sau propulsarea materialului periapical, în canalul man-

dibular, sinusul maxilar), fracturarea instrumentelor endodontice pe canal.

Succesul reabilitării protetice prin punți dentare este rezultatul unui raționament medical bazat pe cunoștințe teoretice și deprinderi practice.

Recomandăm în caz de edentații unidentare cu dinții limitrofi breșei vitali de recurs la un tratament implanto-protetic care va evita complicațiile sus numerotate.

Bibliografie

1. Bratu D. Aparatul dento-maxilar: date de morfologie funcțională clinică. Editura „Helicon”, Timișoara, 1998.
2. Bratu D., Nussbaum R. Bazele clinice și tehnice ale protezării fixe, ed. III, Ed. Med. București, 2006.
3. Frățilă, A.; Boitor C.; Stanciu, L.; Sebesan, V. (2009). Edentația parțială și tratamentul prin proteze pluridentare fixe. Editura Universității „Lucian Blaga”, ISBN 978-973-739-737-9, Sibiu.
4. Popa, S. (2004). Ocluzia dentară. Normală, Patologică și Terapeutică. Ed. Dacia, ISBN 973-35-1892-1, Cluj-Napoca.
5. Postolachi Ilarion și coautorii. Protetica dentară. Chișinău „Știința”, 1993.
6. Rândașu, L., Stanciu, L. (2006). Restaurări protetice dentare, Ed. Meteor Press, ISBN: 978-973-728-146-3, București.
7. Shillingburg, H.T.; Herbert, T.; Jacobi, R.; Brackett, S. L. (1987). Fundamentals of Tooth Preparations for Cast Metal and Porcelain Restorations, Quintessence, ISBN: 0-86715-157-9, Singapore.
8. Vasile Burlui, Norina Forna, Gabriela Ifteni. Clinica și Terapia Edentației Parțiale Intercalate Reduse, editura Apollonia — Iași, 2001

Data prezentării: 18.12.2013.
Recenzent: Oleg Solomon