

FLEGMON RETROPERITONEAL POSTAPENDICECTOMIE

Vrabie Mihai, Iliadi Alexandru

Catedra de chirurgie nr.2, USMF „Nicolae Testemițanu”

Introducere

Flegmonul retroperitoneal este o complicație rară a apendicitei acute distructive retrocecale, care se soldează cu un nivel crescut de mortalitate, necesitând abordare terapeutică complexă.

Cuvinte-cheie

Flegmon retroperitoneal, apendicită distructivă retrocecală, apendicită gangrenoasă perforativă.

Scopul

Optimizarea managementului unui caz clinic diagnosticat cu apendicită distructivă retrocecală complicată.

Material și metode

Pacientul E., 59 ani, transferat în secția chirurgie, Spitalul Clinic Republican. A fost monitorizat prin examen clinic și paraclinic în dinamică. Ecografia abdominală a permis stabilirea datelor sugestive și confirmarea complicației postoperatorii, care au corelat cu modificările intraoperatorii.

Rezultate

Pacientul a fost operat pentru apendicită gangrenoasă perforativă. Perioada postoperatorie precoce trenantă. Pacientul a prezentat dureri abdominale regionale, ulterior difuze, sindrom febril, pareză intestinală, confuzie mintală. Într-a 5-a zi postoperatorie, a fost stabilit diagnosticul de flegmon extins al peretelui abdominal anterior, fiind practică debridarea chirurgicală (Fig.1). Postoperator s-a atestat endotoxicoză progredientă. Evaluarea clinico-paraclinică a indicat reintervenție chirurgicală imediată, care a soluționat complicațiile infecției severe intraabdominale -flegmonul retroperitoneal, peritonita postoperatorie difuză (Fig.2,3). Evoluția postoperatorie – fără particularități.

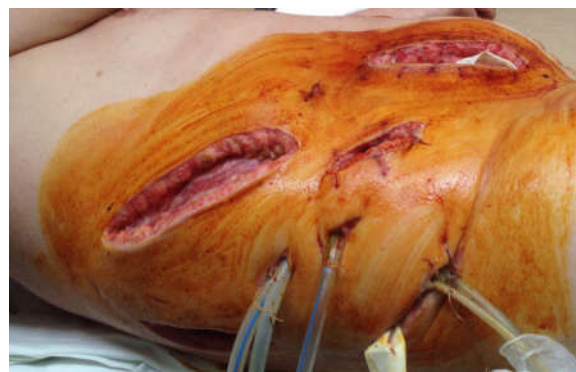

Fig.1

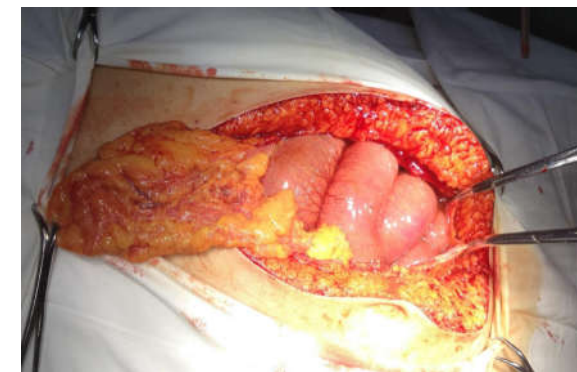

Fig.2

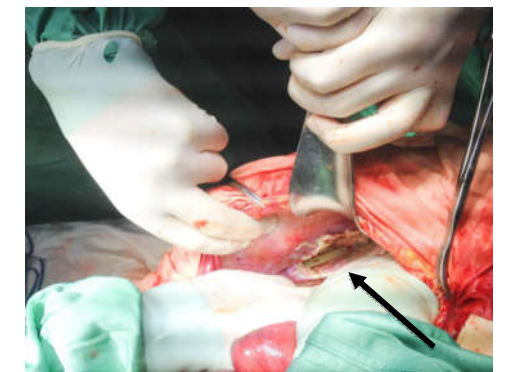


Fig.3

Concluzii

Flegmonul retroperitoneal reprezintă o complicație rară a apendicitei acute retrocecale. Necesită diagnostic precoce, în scopul prevenirii posibilelor complicații severe și abordării unui management complex.