

CZU: 616.37-006.2-053.2

DOI: <https://doi.org/10.52692/1857-0011.2022.2-73.17>

PSEUDOCHISTUL DE PANCREAS LA COPII

¹HANGANU Elena, Șef Lucrări, Medic primar chirurgie pediatrică,¹MUNTEANU Valentin, Medic primar Secția de Anestezie și Terapie Intensivă,²MĂNDRĂȘESCU Dana, Medic primar Chirurgie Pediatrică,¹LĂPTOIU ALMA, Doctorand, medic rezident Chirurgie Pediatrică.¹Universitatea de Medicină și Farmacie “Grigore T. Popa”, Iași, România;²Clinica de Chirurgie Pediatrică a Spitalului Clinic de Urgență pentru Copii “Sfânta Maria”, Iași, România.*e-mail: alma_mssm@yahoo.com*

Rezumat.

Traumatismele pancreatice includ o varietate de leziuni de la simpla contuzie până la ruptura completă a ductului și capului pancreatic. Deși leziunile pancreatice sunt rare la copii, pseudochistul de pancreas reprezintă cea mai frecventă leziune posttraumatică de tip chistic a pancreasului și este o colecție localizată ce conține suc pancreatic și țesut necrotic peripancreatic. Managementul pseudochistului de pancreas a evoluat de la etapa de tratament chirurgical deschis exclusiv, către cel conservator, respectiv etapa de tratament minim invaziv (drenaj percutan, drenaj endoscopic) și tratament laparoscopic. Managementul rămâne însă controversat, abordarea depinzând de tipul leziunii, dimensiuni și caracteristici evolutive. Lucrarea de față prezintă cazul unei paciente de vârstă pediatrică, politraumatism prin accident feroviar ce este diagnosticată la 3 săptămâni după internare cu pseudochist de pancreas. Vom prezenta atât mijloacele diagnostice cât și managementul medicamentos, chirurgical respectiv evoluția pacientei.

Cuvinte cheie: pseudochist de pancreas, leziune chistică, pancreas, traumă pediatrică.

Summary: Pancreatic Pseudocyst in children.

Pancreatic injuries include a variety of injuries from simple contusion to complete rupture of the duct and pancreatic head. Although pancreatic lesions are rare in children, the pancreatic pseudocyst is the most common posttraumatic cystic lesion of the pancreas and is a localized collection containing pancreatic juice and the peripancreatic necrotic test. The management of the pancreatic pseudocyst has evolved from the stage of exclusive surgical treatment exclusively, to the conservative one, respectively the stage of minimally invasive treatment (percutaneous drainage, endoscopic drainage) and laparoscopic treatment. However, the management remains controversial, the approach depending on the type of lesion, size and evolutionary characteristics. This paper presents the case of a pediatric patient, polytrauma due to a rail accident who is diagnosed 3 weeks after hospitalization with a pseudocyst of the pancreas. We will present both the diagnostic means and the management, both medicinal and surgical, as well as the subsequent evolution of the patient.

Keywords: pancreatic pseudocyst, cystic lesion, pancreas, pediatric traum.

Аннотация: Псевдокиста поджелудочной железы у детей

Травма поджелудочной железы включает разнообразные повреждения от простой контузии до полного разрыва протока и головки поджелудочной железы. Хотя поражения поджелудочной железы у детей встречаются редко, псевдокиста поджелудочной железы является наиболее частым посттравматическим кистозным поражением поджелудочной железы и представляет собой локализованное скопление, содержащее панкреатический сок и перипанкреатический некротический тест. Лечение псевдокисты поджелудочной железы эволюционировало от этапа исключительно открытого оперативного лечения к консервативному, соответственно к этапу малоинвазивного лечения (чрескожное дренирование, эндоскопическое дренирование) и лапароскопического лечения. Тем не менее, лечение остается спорным, подход зависит от типа поражения, размера и эволюционных характеристик. В статье представлен случай ребенка с политравмой в результате железнодорожной катастрофы, у которого через 3 недели после госпитализации диагностирована псевдокиста поджелудочной железы. Мы представим как диагностические средства, так и медикаментозное и хирургическое лечение, соответственно эволюцию пациента.

Ключевые слова: псевдокиста поджелудочной железы, кистозное поражение, поджелудочная железа, детская травма.

Introducere.

Deși leziunile pancreatice sunt rare la copil, însumând aproximativ 0,3% [3] din totalul traumatismelor, pseudochistul de pancreas reprezintă cea mai frecventă leziune posttraumatică de tip chistic a pancreasului și este o colecție localizată ce conține suc

pancreatic (amilază, lipază, tripsină) și țesut necrotic peripancreatic. Acesta nu are perete propriu și nici endoteliu de captușire și comunică cu sistemul ductal.

Pseudochistul de pancreas apare cel mai adesea secundar traumatismelor abdominale (din cauza extravazării sucului pancreatic), prin leziuni ale ductu-

lui pancreatic, secundar pancreatitei acute sau cronice, în cazul tratamentului cu acid valproic sau la pacientul oncologic.

Spre deosebire de adulți, unde etiologia pseudochistului de pancreas este cel mai frecvent reprezentată de pancreatita, la copil apare frecvent în urma unor leziuni traumatiche. 75-100 % [2] din leziunile posttraumatice sunt cauzate de lovituri prin ghidonul de bicicleta la nivel abdominal, lovituri violente în epigastru sau strivire cu centura de siguranță în accidente rutiere. Fiind un organ retroperitoneal, mecanismul de producere al leziunii pancreatice este reprezentat de comprimare pe coloana vertebrală, rezultând contuzie a țesutului pancreatic până la rupturi ale ductului pancreatic.

Traumatismele pancreatice includ o varietate de leziuni de la simpla contuzie până la ruptura completa a ductului și capului pancreatic (Tabel 1). Leziunile de grad I-II vor determina așa numita pancreatită posttraumatică și au un management particular, de cele mai multe ori conservator. Peste 85% [5] din leziuni sunt limitate, fără afectarea țesutului glandular sau se limitează la pancreasul distal. Leziunile ductului pancreatic, gradele III-V sunt principalul factor determinant al pseudochistului de pancreas.

Cel mai frecvent simptomatologia este nespecifică, sindromul algic abdominal fiind prezent la până la 94% din pacienți [4]. Durerea se localizează preponderent în epigastru și hipocondrul stang, cu iradiere spre ambele lombe, în special spre cea stângă. Durerea iradiază de asemenea în umărul stang, din cauza iritării diafragmului și pleurei stângi. La examinarea clinică, la aproximativ 64% din pacienți se decelează tumoră abdominală palpabilă, deseori vizibilă și la inspecție, cu creștere progresivă. Triada Shafer și Silver (durere epigastrică, tumora abdominală palpabilă, modificări radiologice la examinarea abdomenului pe gol), rămân de actualitate în orientarea diagnosticului.

Rol esențial în diagnosticul pseudochistului de pancreas îl au investigațiile paraclinice și imagistice. Biochimic amilaza și lipaza au valori crescute în sânge, valoarea serică fiind marker al severității leziunilor pancreatice. Literatura de specialitate citează că determinarea amilazemiei devine relevantă abia la minim 6 ore de la traumă [5]. De asemenea, din cauza afectării hepatice concomitente, transaminazele și bilirubina directă pot avea valori crescute.

Explorările imagistice sunt utile atât în diagnostic, cât și în evaluarea în dinamică a pseudochistului de pancreas. În funcție de disponibilitatea acestor metode imagistice în spital, ele vor evalua dimensiunile, ritmul de creștere și gradul de maturare al pseudochistului, orientând managementul terapeutic. Ecografia abdominală este explorarea inițială care are indicație

atât la pacientul stabil, cât și instabil cu traumatism abdominal.

Computer tomografia este "golden standard" în evaluarea și clasificarea leziunilor pancreatice. Rezonanța magnetică nucleară este explorarea cea mai precisă în evaluarea leziunilor iar colangiopancreatografia retrogradă rămâne dificil de efectuat, în special în faza posttraumatică imediată, având rol în etapa de management a leziunilor pancreatice de grad III-V.

Tratamentul pseudochistului de pancreas implică management conservator, ce presupune administrarea de Sandostatin, acetat de octeotrid, ce diminuează secreția pancreatică exocrină în asociere cu nutriția parenterală care funcționează pe același principiu.

Tratamentul chirurgical este indicat pseudochistului pancreatic ce persistă peste 6 săptămâni, are peste 6 cm diametru sau este simptomatic [4]. Tratamentul chirurgical implică tehnici de drenaj intern sau extern al pseudochistului. Drenajul intern poate fi practicat prin abord deschis sau laparoscopic dintre metodele chirurgicale cel mai utilizate fiind chistogastroanastomoza, chistoduodenoanastomoza sau chistojunoanastomoza.

Material si metodă.

Lucrarea de față prezintă cazul unei paciente de sex feminin, în vârsta de 17 ani, victimă a unui accident feroviar soldat cu politraumatism complex. La prezentarea în urgență, pacienta este în șoc pottraumatic, comă grad II, traumatism craniocerebral, trauma toracică minoră, traumatism abdominal sever dar fără marcă traumatică la nivel toracic sau abdominal. Pacienta este internată în ATI unde se instituie măsuri de reanimare complexe și se montează cateter venos central. În urgență se efectuează CT cranio-toraco-abdominal ce ridică suspiciunea de leziune posttraumatică de duct pancreatic, evidențiindu-se prezența unei contuzii pancreatice cu extravazarea de substanță de contrast anterior de coada pancreasului și transecție distală de grad III cu afectarea ductului Wirsung. Evoluția imediată este bună, pacienta este stabilă, starea generală se îmbunătățește, tranzitul intestinal este prezent, pacienta nu prezintă manifestări subiective digestive. Se decide abordarea leziunii pancreatice prin management conservator, se instituie nutriție parenterală totală și se recomandă administrarea de Sandostatin (indisponibil la momentul internării), ce se inițiază în ziua 5 și se continuă administrarea timp de 14 zile. În dinamică pacienta este monitorizată clinic-biologic și imagistic. În ziua a-7-a se repetă CT-ul toraco-abdominal cu substanță de contrast și se remarcă menținerea transecției pancreatice grad de III, cu delimitarea unor arii de necroză de 33%. De asemenea, în dinamică, pacienta menține valori crescute ale amilazei și lipazei serice (Figura 1.). Valorile

maxime sunt întâlnite în ziua a-7-a de la traumatism, 1098 respectiv 614 U/l. De menționat că valoarea inițială a amilazemiei a fost recoltată la un interval de sub 2 ore de la traumatism. Se constată în ziua 14 curbă în platou a amilazemiei, cu ușoară creștere în ziua 28. Pacienta menține stare generală bună până în ziua 19, fără semne obiective abdominale, fără manifestări subiective. Începând cu ziua 20 instalează progresiv creștere de volum a abdomenului, dar fără vărsături, cu toleranță digestivă prezentă. În ziua 28 se reevaluează imagistic pacienta prin CT abdominal care constată prezența unei formațiuni expansive cu conținut lichidian, cu perete de aproximativ 4 cm, localizată prepancreatic, supravezicolic, determinând efect de masă asupra cavității gastrice, formațiune de aproximativ 9 cm diametru.

În ziua 30 se intervine chirurgical și se practică laparotomie mediană supra și subumbilicală, deschiderea peretelui anterior gastric, punșionarea pseudochistului cu extragerea a aproximativ 4000 ml lichid serocitrin, chistogastroanastomoză cu drenarea cavității peritoneale (Figura 3.).

Evoluția postoperatorie a pacientei este favorabilă, reia toleranța digestivă după 48 ore și tranzitul intestinal la 72h postoperator. Constantele biologice se ameliorează, la externare, în a 10-a zi postoperator atingând valori normale.

La evaluarea postoperatorie, la 30 de zile, pacienta este cu stare generală bună, constantele biologice în limite normale, imagistic fără modificări, pancreas cu structura omogenă, fără formațiuni la nivel abdominal.

Discuții.

Conform „American Association for the Surgery of Trauma” (Asociația Americană de Chirurgie a Traumei) pseudochistul de pancreas este o entitate rară la pacienții pediatrici, dar poate constitui o leziune severă ce necesită management individualizat.

Managementul pseudochistului de pancreas a evoluat din etapa de tratament chirurgical deschis, către cel conservator, respectiv etapa de tratament minim invaziv (drenaj percutanat, drenaj endoscopic) și tratament laparoscopic. Managementul pseudochistului de pancreas la copil rămâne controversat, abordarea depinzând de tipul leziunii, dimensiuni și caracteristici evolutive. Astfel, leziunile de grad I-II pot beneficia de tratament conservator, în cazul leziunilor de grad III-V standardul de aur în managementul terapeutic rămâne drenajul chirurgical prin abord deschis. În ceea ce privește drenajul percutanat sub ghidaj imagistic, acesta reprezintă o alternativă în cazuri selectate dar prezintă risc crescut de rezoluție incompletă a leziunii, de fistulă pancreatică sau infecție. Drenajul

endoscopic este tehnic dificil de realizat, necesitând abordarea pluridisciplinară în colaborare cu specialistul de gastroenterologie intervențională.

Tabelul 1.

Clasificarea leziunilor traumatiche pancreatice

Grad	Leziune	Descriere
I	Hematom	Contuzie minoră, fără leziunea ductului pancreatic
	Lacerație	Lacerație superficială, fără leziune a ductului pancreatic
II	Hematom	Contuzie majoră fără leziunea ductului pancreatic sau pierde de țesut pancreatic
	Lacerație	Contuzie majoră CU leziune a ductului pancreatic sau pierdere de țesut pancreatic
III	Lacerație	Transecție distală sau leziune a parenchimului pancreatic cu leziune a ductului pancreatic
IV	Lacerație	Transecție proximală cu leziuni ale parenchimului pancreatic implicând ampula
V	Lacerație	Ruptură a capului pancreatic

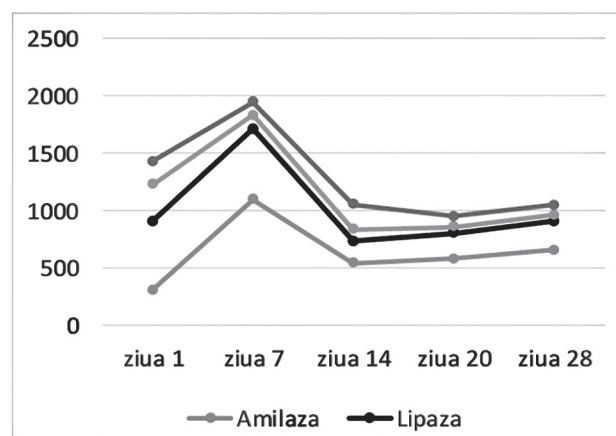


Figura 1. Valori amilazei respectiv lipazei serice în dinamică

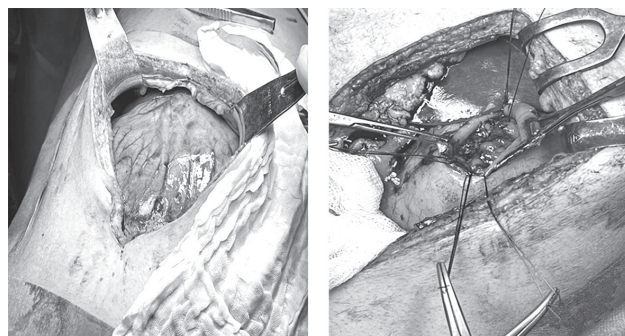


Figura 2. Imagini CT abdominal

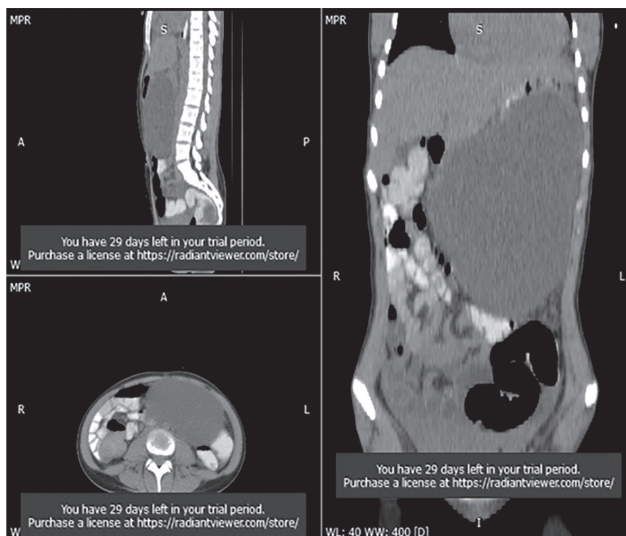


Figura 3. Perete anterior gastric destins de pseudo-chist-aspect intraoperator

Concluzii.

Tratamentul pseudochistului de pancreas ramane controversat în ceea ce privește opțiunea și timingul intervenției chirurgicale. Tratamentul chirurgical deschis pentru traumatismele pancreatice severe cu afectarea ductului pancreatic (grad III-V) și pseudochist pancreatic de dimensiuni mari (>6 cm) rămâne prima opțiune a chirurgului pediatru. Chistogas-

troanastomoza este cea mai facilă și mai utilizată tehnică chirurgicală pentru tratamentul pseudochistului pancreatic matur secundar leziunii corporeocaudale de duct pancreatic.

Bibliografie.

1. Antonsen, Ingrid, Veronica Berle, and Kjetil Søreide. Blunt pancreatic injury in children. *Tidsskrift for Den norske legeforening* (2017).
2. Cigdem, Murat Kemal, et al. Nonoperative management of pancreatic injuries in pediatric patients. *Surgery Today* 41.5 (2011): 655-659.
3. Englum, Brian R., et al. Management of blunt pancreatic trauma in children: review of the National Trauma Data Bank. *Journal of pediatric surgery* 51.9 (2016): 1526-1531.
4. Ohno, Y., et al. Management of traumatic pancreatic pseudocysts in children. *Pediatric surgery international* 11.5 (1996): 326-328.
5. Ratan, Simmi K., et al. Cystogastrostomy: a valid option for treating pancreatic pseudocysts of children in developing countries. *Pediatric surgery international* 22.6 (2006): 532-535.
6. Sheikh, Fariha, et al. Image-guided prediction of pseudocyst formation in pediatric pancreatic trauma. *Journal of surgical research* 193.2 (2015): 513-518.
7. Teh, Swee H., et al. Pancreatic pseudocyst in children: the impact of management strategies on outcome. *Journal of pediatric surgery* 41.11 (2006): 1889-1893.