

CZU: 616.37-001-089-053.2

DOI: <https://doi.org/10.52692/1857-0011.2022.2-73.18>

## TRAUMATISMELE PANCREASULUI LA COPII

<sup>1</sup>GUDUMAC Eva, dr. hab. șt. med., prof. univ., acad. AȘM, Om Emerit,<sup>1</sup>BERNIC Jana, Dr. hab. șt. med., prof. univ.,<sup>2</sup>ȚÎSTOI Tatiana, Studentă anul VI.<sup>1</sup>Catedra de chirurgie, ortopedie și anesteziologie pediatrică „Natalia Gheorghiu”,

USMF „Nicolae Testemițanu”,

IMSP Centrul Național Științifico-Practic de Chirurgie Pediatrică „acad. Natalia Gheorghiu”, Chișinău, Moldova.

<sup>2</sup>Facultatea Medicină nr. 1, USMF „Nicolae Testemițanu”, Chișinău, Moldova*eva.gudumac@usmf.md*

### Rezumat.

Traumatismele pancreasului la copii sunt rare în contextul traumei abdominale și dificil de diagnosticat, o întârziere a acestuia poate duce la complicații precum: pseudochisturi, peritonită și insuficiență endocrină sau exocrină, care sunt asociate cu morbiditate și mortalitate ridicate. Pseudochistele de pancreas apar după un traumatism izolat sau complex, ca rezultat al rupturilor ducto-acrinare, cu extravazarea lichidului pancreatic în cavitatea retro-stomacală, peritoneul periferic și visceral. Studii recente arată, că 25 % din pseudochistele de pancreas sunt de natură traumatică. Obiectivele tratamentului chirurgical sunt: evacuarea complete a conținutului pseudochistului, rezecția buzelor peretelui anterior cu drenaj extern la copii, spre deosebire de adulți, unde se practică drenajul intern, deci o derivație internă pe ansa. Prezentăm cazurile a 3 pacienți examinați și tratați în Centrul Național Științifico-Practic de Chirurgie Pediatrică „Natalia Gheorghiu” pe parcursul a 4 ani (2018-2021). Evoluția pacienților a fost favorabilă, datorită tacticii de tratament adaptate fiecărui caz individual.

**Cuvinte-cheie:** pancreas, traumă, chirurgia pediatrică, pseudochist, tratament.

### Abstract: Pancreas trauma in children.

Pancreatic trauma in children is rare in the context of abdominal trauma and difficult to diagnose, a delay in it can lead to complications such as: pseudocysts, peritonitis and endocrine or exocrine insufficiency, which are associated with high morbidity and mortality. Pseudocysts of the pancreas appear after an isolated or complex trauma, as a result of the ducto-acrinary ruptures, with the extravasation of the pancreatic fluid in the retro-stomach cavity, the peripheral and visceral peritoneum. Recent studies show that 25% of pancreatic pseudocysts are traumatic in nature. The objectives of the surgical treatment are: complete evacuation of the contents of the pseudocyst, resection of the lips of the anterior wall with external drainage in children, unlike adults, where internal drainage is practiced, so an internal derivation on the loop. We present the cases of 3 patients examined and treated in the National Scientific-Practical Center for Pediatric Surgery „Natalia Gheorghiu” during 4 years (2018-2021). The evolution of the patients was favorable, due to the treatment tactics adapted to each individual case.

**Keywords:** pancreas, trauma, pediatric surgery, pseudocyst, treatment

### Резюме. Травма поджелудочной железы у детей.

Травма поджелудочной железы у детей встречается редко на фоне травмы живота и трудно диагностируется, промедление с ней может привести к таким осложнениям как: псевдокисты, перитонит и эндокринная или экзокринная недостаточность, которые связаны с высокой инвалидностью и летальностью. Псевдокисты поджелудочной железы появляются после изолированной или комплексной травмы, в результате разрывов протоков и акринарного отдела, при экстрavasации панкреатического сока в ретрожелудочную полость, периферическую и висцеральную брюшину. Недавние исследования показывают, что 25% псевдокист поджелудочной железы имеют травматический характер. Целями оперативного лечения являются: полная эвакуация содержимого псевдокисты, резекция губы передней стенки с наружным дренированием у детей, в отличие от взрослых, где практикуется внутреннее дренирование, поэтому внутреннее отведение на петле. Представлены случаи 3 пациентов, обследованных и пролеченных в Национальном научно-практическом центре детской хирургии «Наталья Георгиу» в течение 4 лет (2018-2021 гг.). Эволюция больных была благоприятной, что обусловлено тактикой лечения, адаптированной к каждому индивидуальному случаю.

**Ключевые слова:** поджелудочная железа, травма, детская хирургия, псевдокиста, лечение.

## Introducere.

Traumatismele pancreatice sunt rare în contextul traumatismelor abdominale închise, reprezentând doar 0,4% din totalul traumatismelor.

Pancreasul este așezat într-o poziție relativ protejată, ridicat în retroperitoneu, și rareori este rănit în leziuni contondente (de exemplu, din accidente de autovehicule) în comparație cu omologii săi splenici și hepatici. În consecință, multe leziuni pancreatice contondente nu sunt recunoscute imediat și, prin urmare, ajung să provoace rate de morbiditate și mortalitate mai mari decât cele observate în leziunile altor organe intraperitoneale [1].

Cunoștințele despre mecanismele leziunilor pancreatice, prezența leziunilor coexistente, prezența sau absența leziunii ductale majore și rolul diferitelor modalități de imagistică sunt esențiale pentru un diagnostic prompt, precoce și precis. Detectarea timpurie a perturbării canalului pancreatic principal este de o importanță capitală, deoarece o astfel de perturbare este principala cauză a complicațiilor întârziate, cum ar fi chistul pseudopancreatic [2].

Accidentarea-decelerarea leziunii și forța directă de compresie în epigastru sunt responsabile pentru leziunile pancreatice. Un astfel de mecanism este reprezentat de leziunile la ghidon ale bicicletelor, în special la copii, raportându-l ca fiind cea mai frecventă cauză a leziunilor pancreatice de grad înalt, altă cauză ar putea fi directă lovitură. Leziunea pancreatică contondentă este mai frecventă la copii, deoarece ei au o manta mai subțire de grăsime de protecție, care înconjoară pancreasul la adulți [3].

Pacienții cu traume pancreatice prezintă, de obicei, caracteristici ale pancreatitei acute. Triada clinică tipică a traumei pancreatice este durerea abdominală superioară, leucocitoza și nivelul crescut de amilază serică.

Ultrasonografia este utilă în cazurile de formare a pseudochistelor, care sunt mai susceptibile să apară în cazurile cu pancreatită traumatică [4]. Tomografia computerizată este utilă în recunoașterea leziunilor pancreasului și a altor organe și a complicațiilor asociate acestora. Colangiopancreatografia prin rezonanță magnetică permite imagistica directă a canalului pancreatic și perturbarea acestuia [8].

Leziunile pancreatice ușoare pot fi gestionate în mod conservator, dar întreruperea ductului Virsung necesită de obicei o intervenție chirurgicală. Rezultatele depind de vârstă, leziuni asociate, gravitatea leziunii și răspunsul la tratament [5].

## Prezentarea cazului clinic nr.1

Pacientul A. în vârstă de 10 ani, a fost transportat pe linia AVIASAN și internat în mod urgent în Centrul Național Științifico-practic de Chirurgie Pediatri-

că „Academician Natalia Gheorghiu”, IM și C pentru traumă bontă a abdomenului.

**Istoricul bolii:** în urmă cu 2 zile copilul a suferit un traumatism abdominal, în condiții habituale, a căzut de pe bicicletă, volanul acestuia lovindu-l în epigastru (Figura 1). Evolutiv, durerile au devenit violente. S-a adresat la medicul din spitalul raional, unde a urmat tratament simptomatic, fără dinamică pozitivă, după care copilul a fost trasportat la IMSP IM și C.

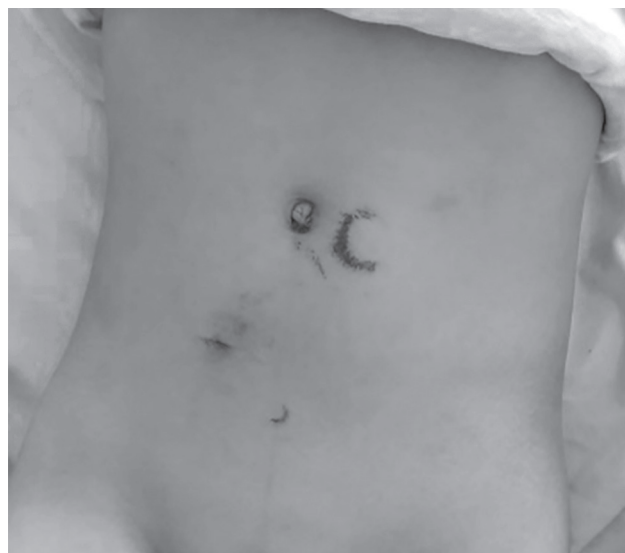

Figura 1. Pacientul A.-Traumă bontă a abdomenului.

La inspecția generală se observă abdomenul ușor balonat, dureros în regiunea porțiunii superioare. Prezente semne de iritare peritoneală în etajul superior. Ficat: marginea superioară la nivelul coastei a 5 marginea inferioară nu depășește rebordul costal, dar sensibil la palpație.

**Hemoleucograma:** Hemoglobina-120 g/l; Eritrocite- $3.8 \times 10^{12}/l$ ; Hematocrit-0.36 %; Leucocite- $10.7 \times 10^9/l$ ; Nesegmentate-12 %; Segmentate-74 %; Limfocite-9 %; Monocite-2 %; VSH-2 mm/h.

**Biochimia sângelui:** Proteina totală-72.7 g/l; Ureea-5.22 mmol/l; Creatinina-60.2  $\mu\text{mol}/l$ ; Bilirubina totală-8.4  $\mu\text{mol}/l$ ; ALT-11.7 U/l; AST-27.4 U/l; Amilaza-363 U/L; Fibrinogen-4.88 g/l; Indicele Protrombinic-98.4%.

**EAB:** pH-7.42 unit; pCO<sub>2</sub>-33.90 mmHg; pO<sub>2</sub>-70.90 mmHg; Na-137 mmol/l; K-5.00 mmol/l; Cl-99.00 %; glucoza-8.50 mmol/l; Lactat-3.20 mmol/l.

**Ecografia abdominală:** ficatul cu contur clar, parenchimul omogen. În parenchimul pancreasului se vizualizează o formațiune lichidiană cu contur neregulat, cu conținut neomogen aproximativ 50x30 mm. Splina și rinichii cu capsula integră, parenchimul omogen.

**Tratament chirurgical:** S-a decis o laparatomie, care presupune revizia și rezolvarea cauzei. Date de lezare a organelor nu s-a depistat. La deschiderea bursei omentale – pancreasul cu semne de contuzie tota-

lă și 10-15 ml de lichid sero-hemoragic. S-a executat hemostaza. Drenarea bursei omentale mici cu dren Foley. Terapia limfotropă mezenterială cu soluție Novocaina 0.25%-5 ml. Lavajul cavității abdominale cu 200 ml soluție acid aminocapronic 5 %. S-a drenat cavitatea abdominală prin contrapertură fiind motată o lamă de mână.

**Tratament conservator (postoperator):** reechilibrare hidroelectrolitică, metabolică, acido-bazică, spasmolitică, inhibitori ai proteazei, antibioticoterapie.

Evoluția bolii cu ameliorare. Starea generală a copilului satisfăcătoare. Control repetat la 1, 2 luni, fără modificări.

Peste 8 luni postoperator, copilul se internează cu suspexie la abdomen acut. La internare copilul prezintă dureri în epigastru, grețuri, inapetență. Inspectând abdomenul s-a constatat prezența unei formațiuni tumorale, abdomenul de formă ovală, moale, fără defans muscular, la palpare ușor dureros în regiunea epigastrului.

**Hemoleucograma:** Hemoglobina – 130 g/l; Eritrocite- $4.3 \times 10^{12}/l$ ; Hematocrit – 41.0 %; Leucocite- $7.0 \times 10^9/l$ ; Nesegmentate – 8 %; Segmentate – 46 %; Limfocite – 38 %; Monocite – 4 ; *VSH*-23 mm/h.

**Biochimia sîngelui:** Proteina totală – 56.2 g/l; Ureea-5.22 mmol/l; Creatinina – 83.4 mcmol/l; Bilirubina totală – 9.6 mcmol/l ; ALT – 13.9U/l; AST – 23.7 U/l; Amilaza – 48.7 U/L; Fibrinogen – 2.0 g/l; Indicele Protrombinic – 96.4% .

**EAB:** pH – 7.31 unit; *pCO*2 – 37.5 mmHg; *pO*2 – 98.1mmHg; Na – 136 mmol/l; K-3.9 mmol/l; Cl – 102 %; glucoza – 16.2 mmol/l; Lactat – 5.1 mmol/l.

**Ecografia abdominală:** Pancreasul cu contur șters. În proiecția pancreasului se depistează o formațiune de volum 96x74 cm, cu conținut lichid (Figura 2).

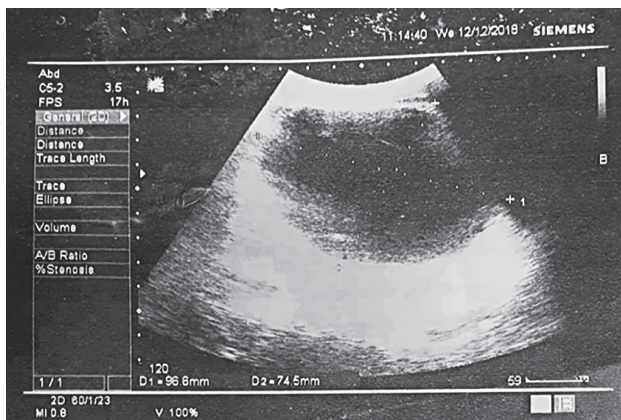


Figura 2. Pacientul A.-Ecografia abdominală. Pseudochist posttraumatic al pancreasului.

**Tomografia computerizată a abdomenului:** date imagistice CT concludente pentru prezența unei formațiuni chistice masive localizată în regiunea corpului și cozii pancreasului (Figura 3).

**Tratament chirurgical:** Prezența formațiunii de volum în proiecția corpului și cozii pancreasului, confirmată ecografic și la CT cu angiografie, au servit indicație pentru intervenție chirurgicală. La deschiderea bursei omentale mici, s-a depistat un pseudochist al pancreasului 8.0x8.0 cm, cu semne de contuzie. Capsula îngroșată, cu aderențe, tumora elastică, în tensiune mare. S-a evacuat 800 ml de lichid brun. Deoarece, înlăturarea totală a pseudochistului a fost imposibilă s-a extirpat o treime din peretele anterior. S-a montat în interiorul pungii un tub tip Foley urmată de marsupializarea pseudochistului. Drenarea bursei omentale cu dren Foley. Terapia limfotropă mezenterială cu soluție Novocaina 0.25%-5ml. Lavajul cavității abdominale cu aproximativ 200 ml soluție acid aminocapronic. Drenarea cavității abdominale

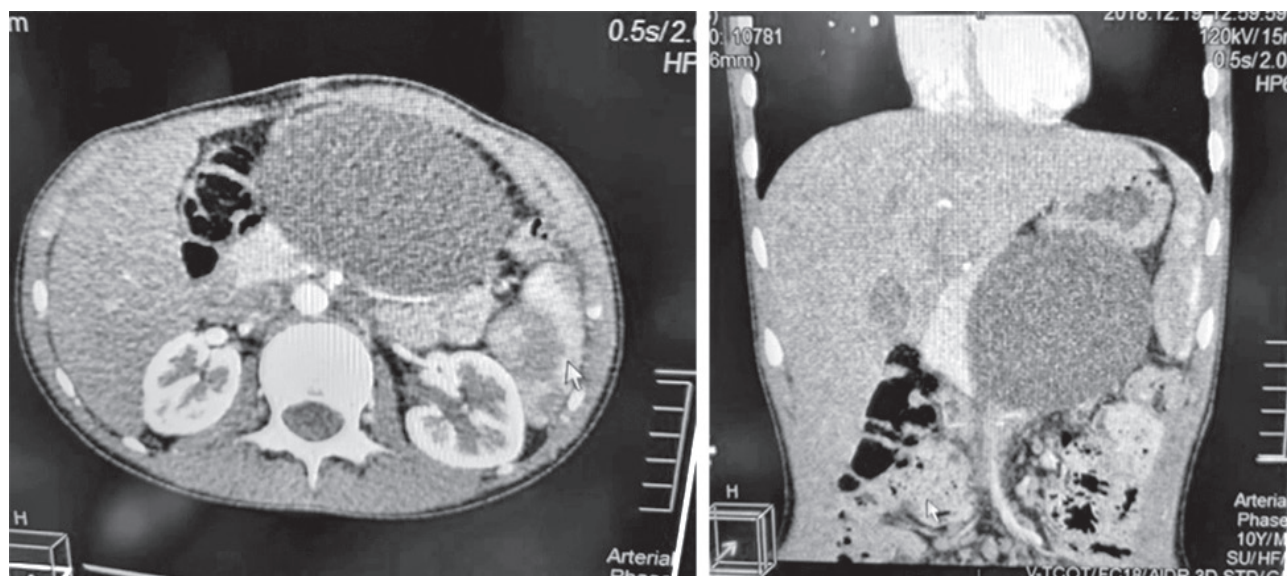


Figura 3. Pacientul A.-CT abdominală. Pseudochist posttraumatic al pancreasului.



prin contrapertura aparte cu o lama de mânășă. Perețele pseudochistului nu era tapetat cu epiteliu ceia ce a exclus un chist adevărat. Era format din țesut conjunctiv, fără careva structuri sistematizate, fiind prezentă o rețea tisulară conjunctivă ca rezultat la un proces patologic la nivelul pancreasului în antecedente.

**Tratament conservator (postoperator):** reechilibrare hidroelectrolitică, spasmolitice, terapie cu inhibitori ai proteazei, antibioticoterapie, tratament simptomatic.

Starea generală a copilului satisfăcătoare. Corespunde volumului și zilelor post-operatorii. Formațiuni patologice nu se palpează. S-a externat cu recomandări la domiciliu.

### Prezentarea cazului clinic nr.2

Pacientul B. în vârstă de 8 ani, s-a adresat în mod urgent, transferat de echipa 112, cu suspexie la Pancreatită acută.

**Istoricul bolii:** Cu 1 oră în urmă a căzut de pe bicicletă, s-a lovit cu ghidonul bicicletei (Figura 4), în regiunea epigastică. Inițial durerile au fost de caracter moderat, care au diminuat desinestător în poziție antalgică. Mai apoi, copilul a adormit, dar s-a trezit, prezentând dureri abdominale violente, vome repetate, greață, urmate de slăbiciune generală.

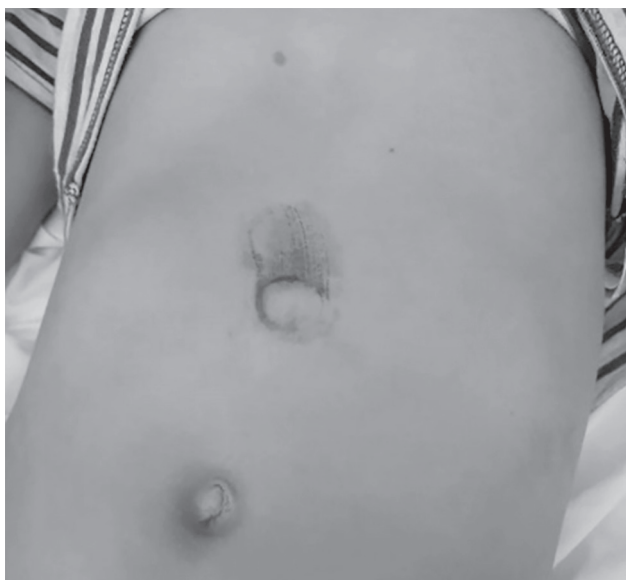

Figura 4. Pacientul B. - Traumatism abdominal.

La examenul clinic: copilul acuză dureri abdominale „în centură”. Abdomenul ușor balonat, de formă ovală, simetric. La palpare, accesibil pe toată suprafața, dureros în regiunea epigastică, în punctul xifoid. Palparea profundă prezintă defans muscular în etajul superior abdominal, regiunea inferioară a abdomenului moale, fără semne peritoneale.

**Ecografia abdominală** – Ficatul LD-91 mm, LS-41 mm, contur regulat, parenchimul omogen, ecogenitatea crescută. Vezica biliară 50x20 mm, conținut

omogen. Pancreasul 8x8x8 mm, contur șters, parenchimul neomogen, ecogenitatea sporită, în proiecția corpului pancreasului se vizualizează un hematom subcapsular 32x14 mm (Figura 5). Splina 78 mm, omogenă, lichid neânsemnat lângă splină.

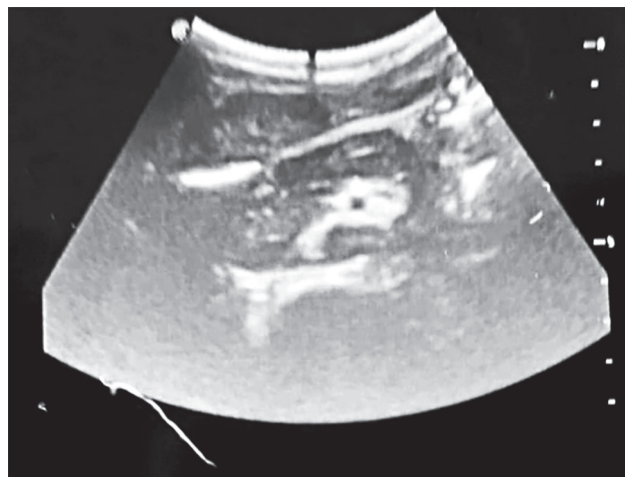


Figura 5. Pacientul B. Ecografia abdominală. Hematom subcapsular al pancreasului.

**Tratament conservator:** Corectarea dezechilibrilor acido-bazice, aport nutritiv, terapie antiinfecțioasă, susținerea funcției imunitare (Acid ascorbic), terapie antiinflamatoare (Dexametazon), terapie antiemetică (Metoclorpramid), tratamentul analgetic (Novocain-Darnița), antiproteaze (Contrical, Trasilol, Gordox), coloizi naturali (Albumină umană, proteine plasmatică – plasma congelată), coloizi sintetici (Dextrani), soluții coloide. Local (punga cu gheață în regiunea epigastică).

A fost exclusă necesitatea intervenției chirurgicale, deoarece s-a determinat eficacitatea tratamentului terapeutic. În baza rezultatelor investigațiilor s-a decis continuarea schemei de tratament prestabilit (Tabel 1).

Tabelul 1

23.05.2020	<b>Hemoleucograma:</b> Hemoglobina 133 g/l; Eritrocite $4,4 \times 10^{12}/l$ ; Hematocrit 4,1 %; Leucocite $13,4 \times 10^9/l$ .
	<b>Biochimia sângelui:</b> ALT – 45,9 U/L; AST – 78,7 U/L; Amilaza – 748,8 U/L; Bilirubina totală – 9,0 mcmmol/l; Bilirubina conjugată – 4,08 mcmmol/l; Fibrinogen 3,11 g/l; Proteina totală – 61,7 g/l; Creatinina – 75 mcmmol/l; Ureea – 6,5 mmol/l; Glucoza – 7,55 mcmmol/l.

Rezultatele investigațiilor în dinamică

Starea copilului cu ameliorare. Copilul se externează la domiciliu, pentru tratament medical de susținere a funcției pancreatice. Evaluat la 1, 2, 3 luni – fără dinamică negativă.

### Prezentarea cazului clinic nr.3

Pacientul C. (3 ani), transferat pe linia AVIASAN și internat în mod urgent în Centrul Național Științifi-

co-Practic de Chirurgie Pediatrică „Academician Natalia Gheorghiu”, cu diagnosticul de Pancreatită acută.

La internare copilul prezenta dureri abdominale, în epi- și mezogastru, grețuri, vome cu conținut gastric și bilă (de 6 ori), slăbiciune generală, dehidratare, lipsa tranzitului intestinal. La copil a fost montată sonda nazo-gastrică, prin care se elimină conținut gastric cu alimente și bilă, de culoare galbuie, ușor verzuie.

Din anamneză: Mama neagă posibilitatea traumei. Obiectiv: la nivelul peretelui abdominal anterior, prezente excoriații, ce sugerează o posibilă traumă în antecedente sub rebordul costal drept și regiunea suprailiacă pe stânga.

La examenul clinic: Abdomenul simetric, moderat balonat, slab participă în actul de respirație, peristaltica intestinală absentă. La palpare abdomenul slab dureros, prezent defans muscular pe toată aria, semne de iritare a peritoneului slab pozitive, în special sub rebordul costal stâng.

**Hemoleucograma:** Hemoglobina 105 g/l; Eritrocite 3,5x 10<sup>12</sup>/l; Leucocite 7x10<sup>9</sup>/l; Nesegmentate 10%; Segmentate 52%; Limfocite 25%; Monocite 13; VSH 3 mm/h.

**Biochimia sângelui:** Proteina totală 71 g/l; Ureea 4,7 mmol/l; Creatinina 102 mcmmol/l; Bilirubina 14,7; ALT 87 U/l; AST 57 U/l; Amilaza 929 U/L; Fibrinogen 3,77 g/l; Protrombina 87.

**EAB:** pH – 7,42 unit; pCO<sub>2</sub> – 8,80 mmHg; pO<sub>2</sub> – 81,3 mmHg; Na – 134 mmol/l; Ca – 0,90 mmol/l; Cl – 115 %; glucoza – 3,80 mmol/l; HCO<sub>3</sub> – 11,50 mmol/l.

**Ecografia abdominală:** Ficat – Lobul drept=102 mm; Lobul stâng – 53 mm; contur regulat, ecogenitate crescută. Pancreas 18x16x20 mm, cu zone hipoeogene 3,3x3,2 mm (Figura 6). Ductul Wirsung 2,3 mm. Splina contur regulat, omogenă 77x43 mm.

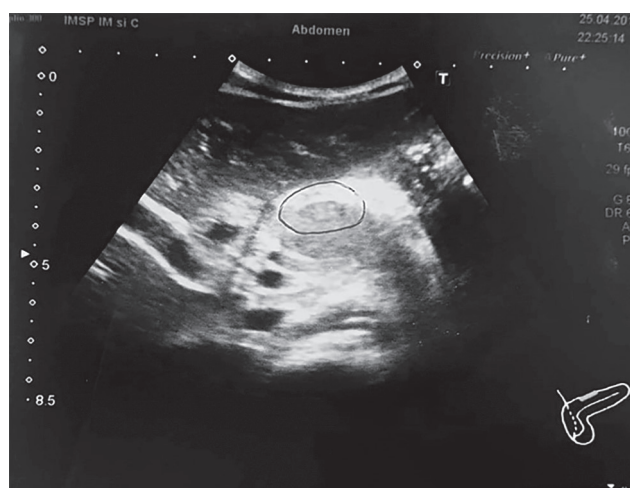

Figura 6. Pacientul C. Ecografia abdominală.

**Tratament chirurgical:** S-a decis o laparotomie, care presupune revizia și rezolvarea cauzei. La explo-

rare se constată peritoneul edemat. Bursa omentală îngroșată, prezent un hematom masiv cu rupere și hemoragie, hematom masiv la rădăcina mezoului, multiple hematoame pe peretele colonului transvers și ascendent. Pancreasul edemat, cu multiple hematoame punctiforme. Cavitatea peritoneală conține lichid circa 150 ml de lichid sangvinolent. A fost drenată bursa omentală cu tub Foley N12. Drenată cavitatea peritoneală printr-o contrapertură separată în regiunea iliacă dreaptă, cu lamele de mânășă. În mezoul intestinului a fost administrată sol. Novocaină 0,25% 10 ml. Lavajul cavității abdominale cu soluție acid aminocaproic 5 % 100 ml.

**Tratament conservator (postoperator):** de detoxicare, reechilibrare hidro-electrolitică, metabolismului acido-bazic, antibioticoterapie, spasmolitice, analgetice și local (punga cu gheață pe peretele anterior al abdomenului pe parcursul a 48 ore).

Starea generală post-operatorie satisfăcătoare. Copilul se externează la domiciliu, pentru tratament ambulatoriu. Evaluat la 1, 2, 3 luni, extras drenul Foley 12. Copilul practic sănătos.

#### Discuții.

În baza studiilor din ultimile decenii, atât metodele de diagnostic, cât și tratamentul au evoluat. Principalele cauze ale traumatismului pancreatic la copii, rămân a fi leziunile contondente, precum accidentarea peretelui abdominal superior cu ghidonul bicicletei.

Trauma pancreatică poate fi mascată de leziunea altor organe învecinate în urma unui traumatism abdominal, de aceea este nevoie de un diagnostic diferențiat minuțios, pentru a exclude oricare alți factori, care ar putea influența starea pacientului și managementul ulterior [9].

Leziunile izolate ale pancreasului în traumatismele abdominale, în special în perioada posttraumatică imediată (de la câteva ore sau zile) sunt diagnosticate relativ tardiv, deoarece este necesară o perioadă de timp de aproximativ câteva săptămâni (4-6 săptămâni) pentru dezvoltarea semnelor clinice locale, generale, biumorale, imagistice, precum: creșterea semnificativă a amilazei serice, depistată în toate cazurile, sau pancreatita acută. Metodele de investigații clinice și paraclinice, sunt necesare pentru confirmarea diagnosticului și a tacticii de tratament [7-10].

Managementul traumatismelor pancreatice, este complex și necesită o abordare multidisciplinară, depinde de stabilitatea hemodinamică a pacientului, starea ductului pancreatic principal, de gradul și localizarea anatomică a leziunilor parenchimatose [6].

Astfel s-a efectuat un reviu de literatură, în care sau selectat principale aspecte, asupra cărora trebuie accentuată atenția în managementul traumatismelor

pancreatice la copii. S-a elaborat un algoritm de acțiune pentru rezolvarea leziunilor în diferite stări de gravitate a pacienților.

Studiul asupra acestor 3 cazuri clinice, de leziune pancreatică demonstrează rezultatele clinice și abordarea individuală, diferențiată a fiecărui caz în parte. Strategiile de management conservator (pacientul B) și chirurgical (pacientul A, C), tactica ulterioară în cazul apariției complicațiilor (pacientul A). Toate 3 cazuri au fost tratate cu succes, prezentând însănătoșire.

### Concluzii

În baza sistematizării surselor bibliografice de specialitate am stabilit că traumatismele abdominale cu lezarea pancreasului sunt rare la copii, în comparație cu leziunile altor organe abdominale.

Cunoașterea mecanismelor de producere, diagnosticarea precoce și anticiparea evoluției leziunilor, pot contribui la reducerea morbidității și mortalității în leziunile pancreatice la copii.

Tratamentul chirurgical se presupune a fi unul esențial în managementul acestor pacienți. Dar totodată în fiecare caz sunt disponibile diverse metode de tratament atât conservator, cât și chirurgical, iar superioritatea unei metode față de alta, nu este stabilită în mod concludent.

O extirpare completă a pseudochistului traumatic al pancreasului la copii este imposibilă, deoarece nu deține un perete propriu, care poate fi dezlipit de alte formațiuni anatomice învecinate. Metoda soluționă-

rii cazului este chirurgicală prin laparatomie, puncția pseudochistului pancreatic, deschiderea lui, evacuarea complete a conținutului lichidian, excizia buzelor, marsupializarea și drenarea.

### Bibliografie

1. Nillsen E. et al. Pancreatic trauma in a defined population. *Acta. Chir. Scand.*, 1986;152:647-651.
2. Ahmed N et al. Pancreatic trauma. *South. Med J.*102, 2009; (12):1253-6.
3. Kuza C.M., Hirji S.A. et al. Pancreatic Injuries in Abdominal Trauma in US Adults: National Trauma Database Analysis of Management, Outcomes, and Predictors of Mortality. *Scand. J Surg.*, 2020; 109 (3), 193-204.
4. Bradley E.L. et al. Diagnosis and initial management of blunt pancreatic trauma: guidelines from a multi-institutional review. *Ann. Surg.*, 1998; 227 , 861-869.
5. Sutherland I. et al. Pancreatic trauma in children. *Pediatr. Surg. Int.*, 2010; 26: 1201-1206.
6. Gupta A. et al. Blunt trauma to the pancreas and bile duct: a multimodal imaging approach to diagnosis. *Radiography*, 2004; 24, 1381-1395.
7. Linsenmaier U. et al. Diagnosis and classification of pancreatic and duodenal lesions in emergency radiology. *Radiography*, 2008; 28, 1591-1602.
8. Meredith J.W. et al. CT scan in acute abdominal lesions. *Surg. Clin. North. Am.*, 1988; 68, 255-268.
9. Sănescu V., Steopol V., Antonescu P. Pseudochistele traumatice ale pancreasului. *Jurnalul Chirurgie*, vol. 102, 2007, p. 455-462.
10. Zyromoki N.J., Kendrick M.L., SARR, M.G. Acute and chronic pancreatitis. In *Mayo clinic Gastrointestinal surgery*. Ed. Sandera, 2004, p. 329-331.