

CZU: 616.44:616.98:578.834.1-06:616.1/.8

DOI: <https://doi.org/10.52692/1857-0011.2022.2-73.22>

MODIFICĂRI ECO-MORFOLOGICE ALE ORGANELOR INTERNE LA SUBIECTII CU AFECȚIUNI ALE GLANDEI TIROIDE POST-COVID-19

CEBOTARI Anghela, doctorandă, cercetător științific.

Institutul de Fiziologie și Sanocreatologie,
Universitatea de Stat de Medicină Și Farmacie „N. Testemițanu”

E-mail: viomedcord@gmail.com

Rezumat.

COVID-19 este o boală serioasă și agresivă care afectează toate sistemele organismului uman manifestându-se prin diferite complicații, majoritatea de durată (glanda tiroidă, plămânii, ficatul, rinichii, colecistul, sistemul nervos, sistemul organelor genitale, sistemul osos etc.). Pacienții necesită o investigație complexă cu analiza minuțioasă a tuturor investigațiilor efectuate pentru a aplica un tratament mai efektiv, diminuând complicațiile postcovid.

Cuvinte cheie: glandă tiroidă, ecomorfologie, perioadă postcovid, afecțiune, organe interne.

Summary. The eco-morphological changes of internal organs at subjects with post-COVID-19 thyroid gland diseases

Covid-19 is a serious and aggressive disease that affects all systems of the human body manifesting itself through various complications, most of which last (thyroid gland, lungs, liver, kidneys, gallbladder, nervous system, genital system, bone system, etc.). Patients require a complex investigation with a thorough analysis of all investigations performed to apply a more effective treatment, reducing postcovid complications.

Keywords: thyroid gland, ecomorphology, postcovid period, disease, internal organs.

Аннотация. Эко-морфологические изменения внутренних органов у субъектов с постковидными заболеваниями щитовидной железы.

COVID-19 – серьезное и агрессивное заболевание, поражающее все системы организма человека, проявляющееся в виде различных осложнений, большинство из которых длятся долго (щитовидная железа, легкие, печень, почки, желчный пузырь, нервная система, половая система, костная система и т.). Пациентам требуется комплексное обследование с тщательным анализом всех проведенных исследований, чтобы применить более эффективное лечение, уменьшающее постковидные осложнения.

Ключевые слова: щитовидная железа, экоморфология, постковидный период, болезнь, внутренние органы.

Introducere.

Boala Coronavirus (COVID-19) este o boală emergentă care se răspândește rapid la nivel mondial și amenință biosecuritatea tuturor țărilor [13, 22].

COVID-19 este o boală complexă, în unele cazuri, foarte gravă. Virusul SARS-CoV-2, datorită unei S-glicoproteine speciale („spake”), se leagă de „ținta” sa principală – enzima de conversie a angiotensinei 2 (ACE2), care este larg reprezentată pe membrana multor celule ale organismului uman (în primul rând epiteliale și endoteliale), apoi cu ajutorul serinproteazei transmembranare 2 (TMPRSS2), pătrunde în spațiul intracelular și efectuează un ciclu de replicare, provocând modificări necrobiotice și moartea ulterioară a celulei infectate. Apariția antigenelor virale și a produselor de distrugere celulară (DAMP – un model molecular asociat cu deteriorarea) provoacă un răspuns sistemic al sistemului imunitar cu activarea celulelor din seria macrofagelor monocitare, a limfocitelor T și B și a creșterii sub formă de undă a pro-

ducerii de citokine cum ar fi interleukinele (IL) 1, 2, 6, 8 etc., factorului de stimulare a coloniilor de granulocite-macrofage, factor de necroză tumorală (TNF) α , a interferonilor (IFN) γ , α și β , diverse chemokine. Activarea în cascadă a sintezei de citokine și chemokine, care crește brusc concentrația acestora în plasma sanguină, într-un curs nefavorabil al bolii, se realizează sub forma unei „furtuni de citokine”. Necrobioza celulelor endoteliale vasculare, asociată cu acțiunea citopatică a SARS-CoV-2, fixarea complexelor imune și activarea complementului, provoacă vasculită pe scară largă, hiperproducție al factorului de creștere a endoteliului vascular, activarea sistemului de coagulare și trombocitelor. Această patologie se manifestă prin inflamarea acută a vaselor de diferite dimensiuni, tromboză locală, tromboembolism și sindrom de coagulare intravasculară diseminată. Atacul viral direct, răspunsul inflamator sistemic, tulburările de microcirculație și complicațiile tromboembolice duc la afectarea multor organe și sisteme. Pe lângă

pneumonia bilaterală și sindromul de detresă respiratorie acută (ARDS) tipice infecției cu SARS-CoV-2, COVID-19 dezvoltă leziuni ale sistemului cardiovascular (pericardită, miocardită, endocardită, vasculită, complicații tromboembolice), ale sistemului digestiv (tractul gastrointestinal, pancreas și ficat), rinichi, sistemul nervos periferic și central (SNC), sistemul musculo-scheletic etc. [1, 6, 7].

Această răspândire rapidă virală a determinat publicarea a numeroase studii pentru a identifica predictorii clinici, biologici, radiologici și genetici pentru a preîntâmpina progresia formelor severe și fatale ale bolii [16]. S-au raportat predictorii biologici (limfopenie, hiperferritinemie, niveluri serice de proteină C reactivă) [2, 9, 17].

Rezultatele de laborator au arătat că pacienții cu infecția COVID-19 atestă un nivel ridicat al lactat dehidrogenazei (LDH), glucozei, alaninaminotransferazei (ALT) și aspartataminotransferazei (AST) [2, 9].

Un alt studiu a raportat modificări ale markerilor inflamatori la pacienții cu COVID-19, inclusiv proteina C reactivă, viteza de sedimentare a eritrocitelor și Interleukina-6, gama-glutamil transferaza, LDH și un nivel scăzut al nivelurilor de acid lactic și limfocite [12, 21].

COVID-19 poate provoca atât inflamații pulmonare, cât și sistemice, determinând disfuncția multor organe. Datele referitoare la relația dintre COVID-19 și tiroidă au apărut și cresc rapid din martie 2020. Glanda tiroidă și infecția cu virusul, cu răspunsurile sale inflamatorii-imune asociate, sunt cunoscute ca fiind implicate în interacțiuni complexe. Tulburările tiroidiene legate de COVID-19 includ tirotxicoză, hipotiroidismul, precum și sindromul bolilor netiroidiene [20]. Mai mult, planurile de tratament pentru cancerul tiroidian se schimbă considerabil în direcția mai multor teleconsultări și mai puțin în direcția procedurilor diagnostice și terapeutice. Revizuirea actuală include constatări care ar putea fi schimbate în curând prin noi rezultate pe această temă, având în vedere rapiditatea cercetărilor la nivel mondial privind COVID-19 [18].

Conform studiilor efectuate la subiecții în perioada postcovid a glandei tiroide s-au depistat afecțiuni nu numai ale acesteia, dar și a organelor interne.

Se cunoaște că în perioada postcovid suferă afecțiuni nu numai glanda tiroidă, dar și tot organismul: sistemul nervos, pielea, vederea, mirosul, sistemul respirator, sistemul cardiovascular, sistemul gastrointestinal și sistemul urogenital.

O consecință inevitabilă a pneumoniei virale este fibroza pulmonară interstițială difuză, a cărei prevalență este determinată de volumul de distrugere a țesutului pulmonar și de severitatea modificărilor

vasculare. Un rol fundamental îl joacă aici supraproducția factorului de creștere transformant β (TGF- β), principalul activator al fibrozei, care are un efect antiinflamator și imunosupresor, stimulează proliferarea și diferențierea fibroblastelor, accelerează sinteza fibrelor de colagen și suprimă activitatea colagenazelor. Progresia modificărilor fibrotice duce la pierderea unei părți semnificative a țesutului alveolar activ, la scăderea capacității vitale și a capacității de perfuzie a plămânilor, ceea ce provoacă hipoxemie cronică și hipoxie, precum și creșterea presiunii pulmonare în sistemul arterial [5, 14, 23]. Modificările fibroase implică și miocardul. Motivele dezvoltării cardiosclerozei pot fi: efectul citopatic direct al SARS-CoV-2, provocând moartea cardiomiocitelor; asociat cu blocarea proteinei S a virusului ACE2 stimularea sistemului renină-angiotensină-aldosteron (RAAS), conducând la hiperaldosteronism secundar; hipoxie cronică; creșterea postsarcinii pe ventriculul drept cu pneumonie și dezvoltarea ulterioară a fibrozei pulmonare; efectul cardiotoxic al medicamentelor utilizate pentru tratarea COVID-19 (cum ar fi hidroxiclorochina și azitromicina). Cardioscleroza duce la formarea cardiomiopatiei dilatate, scăderea fracției de ejeție și dezvoltarea insuficienței cardiace cronice [10, 19].

Una dintre complicațiile viscerale frecvente în formele grave de COVID-19 este afectarea rinichilor. Efectul citopatic direct al SARS-CoV-2 asupra nefrocitelor, hipertensiunea arterială, disfuncția endotelială și tromboza vasculară renală duc la disfuncție renală până la insuficiență renală acută. Conform unor studii observaționale și de cohortă, complicații renale potențial periculoase au fost observate la unul din cinci pacienți internați cu COVID-19. La 3-4% dintre pacienți, dezvoltarea insuficienței renale acute a necesitat hemodializă. Rezultatul acestei patologii poate fi nefroscleroza progresivă cu dezvoltarea sau progresia bolii renale cronice [3, 4, 11].

În perioada acută a maladiei COVID-19, marea majoritate a pacienților raportează dureri musculare și articulare, slăbiciune musculară și oboseală severă. Patogenia acestor manifestări ale bolii poate fi asociată cu afectarea țesutului muscular cauzată de inflamația imunocomplexului, tulburări sistemice de microcirculație și hipoxie tisulară. Modificările necrobiotice ale miocitelor în COVID-19 sunt confirmate de o creștere a nivelului de creatin fosfokinază, aspartat aminotransferază și lactat dehidrogenază. În forma critică al bolii, rhabdmioliza este descrisă ca un grad sever de afectare a țesutului muscular, însoțit de intoxicație severă și dezvoltarea rapidă a insuficienței renale acute. Consecințele post-COVID-19 sunt fibroza diseminată a țesutului

muscular, atrofia musculară, precum și tulburările proceselor neurotransmițătoare [8, 15].

O altă complicație a infecției cu SARS-CoV-2 pot fi tulburările endocrine, inclusiv insuficiența suprarenală acută și cronică. Acest virus are capacitatea de a exercita un efect citopatic direct asupra celulelor hipotalamusului, glandei pituitare și cortexului suprarenal. Necrobioza celulelor endocrine este, de asemenea, cauzată de vasculită, hipoxie, răspuns inflamator sistemic și procese autoimune secundare. De exemplu, a fost înregistrată mimicria moleculară a proteinei S a SARS-CoV-2 și a hormonului adrenocorticotrop, ceea ce poate duce la apariția autoanticorpilor. Insuficiența relativă și absolută a cortexului suprarenal în perioada de convalescență poate fi o consecință a activității sintetice extrem de ridicate („epuizare”) a sistemului simpatoadrenal în formele severe de COVID-19, în special cu dezvoltarea sepsisului sau șocului. Trebuie menționat despre posibilitatea dezvoltării hipocorticismului prin mecanismul „feedback-ului negativ” ca complicație după utilizarea glucocorticoizilor exogeni, care sunt utilizați pe scară largă în terapia complexă a cazurilor spitalizate de COVID-19 [178].

Complicațiile postcovid s-au depistat la subiecții cu afecțiuni ale glandei tiroide și a organelor interne, iată de ce scopul acestui studiu a fost cercetarea schimbărilor eco-morfologice a organelor interne la acești subiecți.

Materiale și metode.

Cercetarea a fost efectuată prin participarea a 482 subiecți, care au fost stocați în baza de date a instituțiilor medicale și au fost examinați ultrasonografic în perioada anilor 2018, practic sănătoși și confirmați cu maladia Covid-19 în 2019-2021. Subiecților incluși în studiu li s-a efectuat examenul ultrasonografic în perioada post-Covid-19 la 1 lună, la 6 luni și la 12 luni.

Observațiile clinice și eco-morfologice au fost descrise analitic. Examenul ultrasonografic (USG) al glandei tiroide a fost efectuat cu aparatul Philips EnVisor HD7XE (Philips, Germania) cu utilizarea sondei liniare cu frecvența 7-12 MHz. Au fost apreciate dimensiunile, volumul, conturul, ecogenitatea glandei și structura țesutului glandular, prezența sau lipsa formațiunilor solide sau chistice în țesutul glandular.

Rezultate și discuții.

La persoanele cu afecțiuni ale glandei tiroide postcovid, ecoscopic s-au depistat și afecțiuni ale organelor abdominale.

Ecoscopic apar în evidență schimbări la organele interne: a ficatului, pancreasului, rinichilor, plămânilor și organelor genitale:

În rezultatul investigației subiecților postcovid s-au depistat afecțiuni pronunțate ale ficatului, care în prima lună postcovid, ecoscopic au avut dimensiuni mărite, cu aspect de hepatită toxică, structură neomogenă, cu arii hipoecogene haotic amplasate de diferite dimensiuni, cu ecogenitate de tip mixt (Figura 1 și 2).

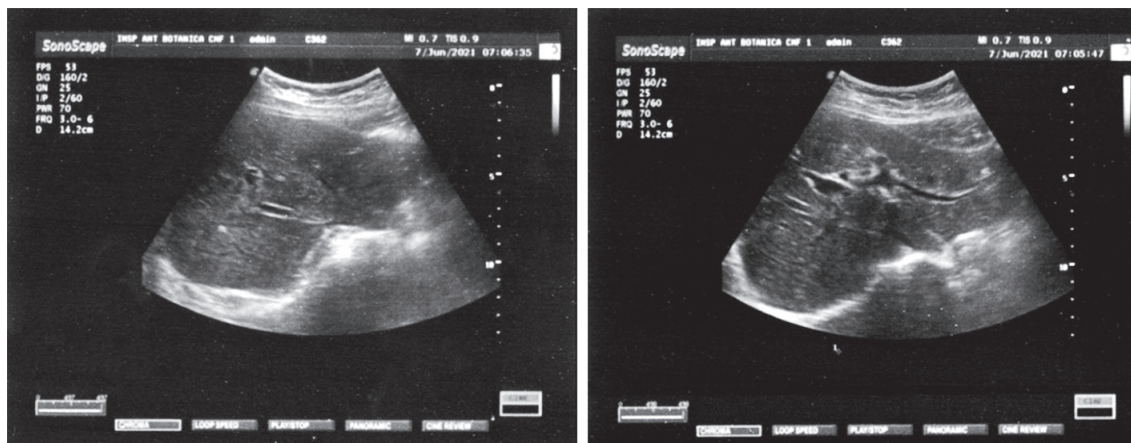


Figura 1. Aspect ecomorfologic al ficatului postcovid (în primele zile)

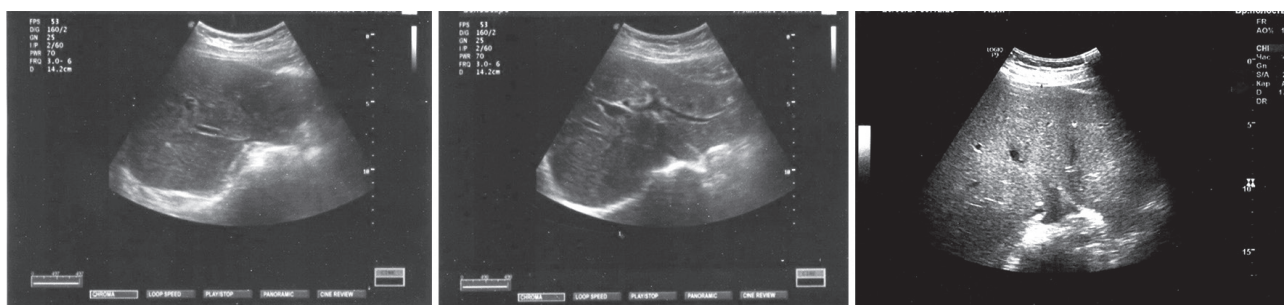

Figura 2. Modificări ecomorfologice ale ficatului la subiecții postcovid (după o lună)

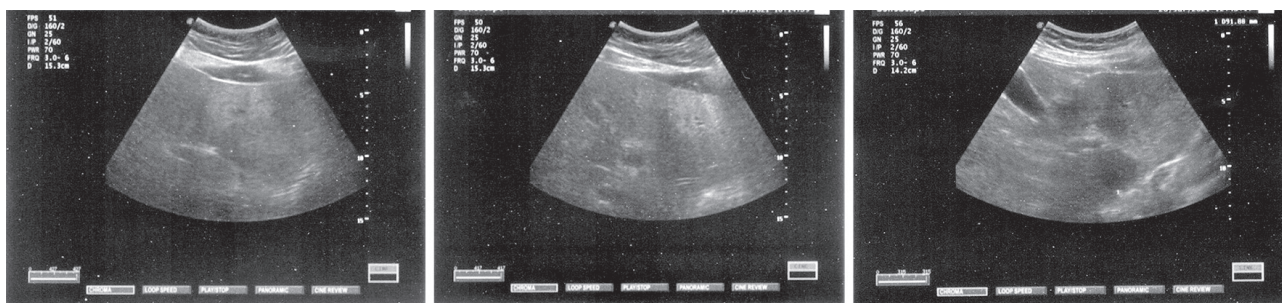


Figura 3. Modificări ecomorfologice ale ficatului postcovid (după 6 luni)

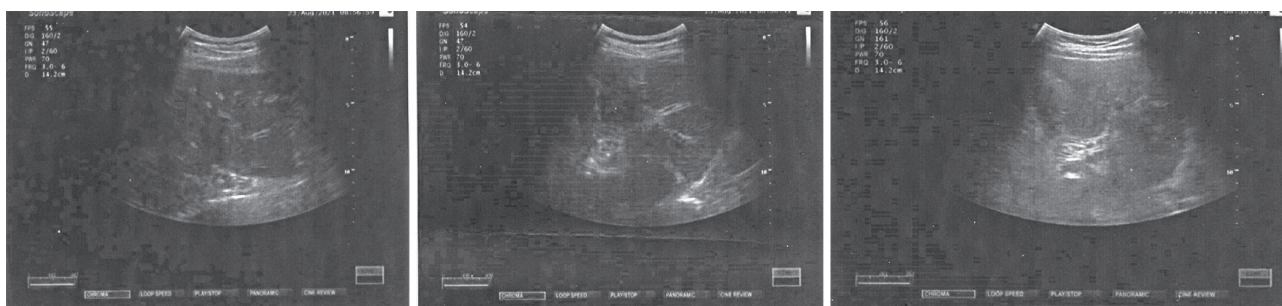


Figura 4. Modificări ecomorfologice ale ficatului postcovid (după 12 luni)

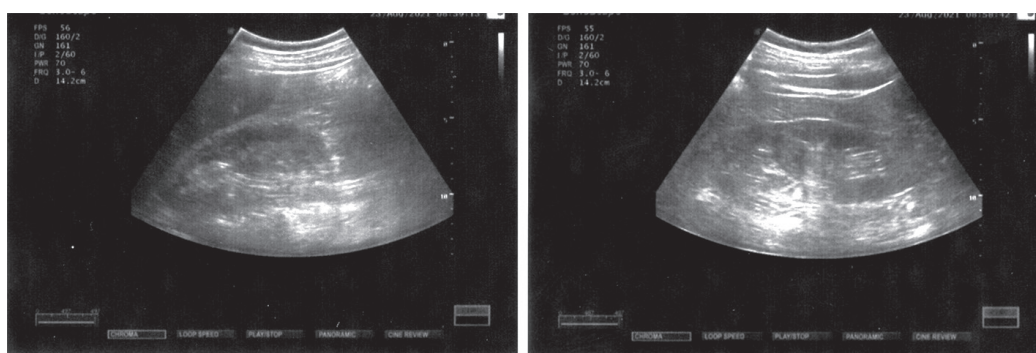


Figura 5. Modificări ecomorfologice ale rinichilor postcovid

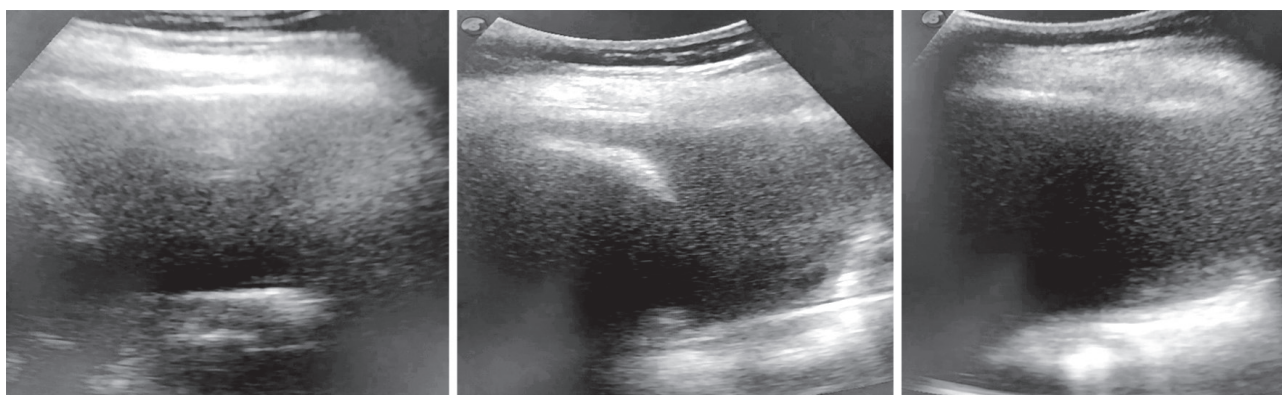


Figura 6. Colecții de lichid liber în spațiile pleurale

În rezultatul investigației ultrasonografice, la 6 luni postcovid, tabloul ecoscopic se atenuiază, ariile hipoeogene se micșorează, iar unele dispar (Figura 3.).

La 12 luni ai perioadei postcovid, în rezultatul studiului ultrasonografic, ariile hipoeogene sunt slab evidențiate (Figura 4.).

Analizele biochimice se caracterizează prin hepatită reactivă nespecifică și o hiperglicemie fără precizare. De obicei indicii sunt ca și la hepatita toxică, cu

indici ai glucozei până la 14-20 mmol/l. În rezultatul analizei biochimice s-au atestat indici ai glucozei de 6-8 mmol/l (la început formă ascunsă), mai rar până la 12-17 mmol/l, care pe fon de infecție severă, indicii glucozei pot urca la cifre mai mari și pot pune viața în pericol. Foarte des se întâlnesc indici sporți ai colesterolului – 8-9 mmol/l.

Colecistul ecoscopic are pereții îngroșați, în lumen se întâlnesc elemente flotante, tipice pentru acutiza-

re. *Pancreasul* ecoscopic uneori este mărit în dimensiuni, cu structură neomogenă, caracteristică pentru acutizare. Sunt observate schimbări în analize. Rar se întâlnesc modificări ecoscopice ale *splinei*, dar poate fi cu dimensiuni mărite cu structură omogenă.

În rezultatul investigațiilor ultrasonografice ale *rinichilor* s-a constatat o clinică tipică cu dureri în regiunea lombară și temperatură subfebrilă, dereglări ale tensiunii arteriale (preponderent mărită). *Rinichii ecoscopic* sunt măriți ușor în dimensiuni. Zona pie-localicială este afectată în majoritatea cazurilor „cu brazde”. Se atestă desen accentuat, îngroșat cu dilatări de calicii, uneori dilatări și de basinet (hidronefroza) (Figura 5.). Analizele urinei se caracterizează prin numărul mare de leucocite, mai rar eritrocite.

La bărbați în perioada postcovid s-a depistat afectarea și prostatei, fiind o hiperplazie ușoară, iar la femei se atestă dereglări ale ciclului menstrual.

De asemenea s-au depistat afecțiuni ale plămânilor prin examinarea ecoscopică a spațiilor pleurale (Figura 6.).

La examinarea ecoscopică a spațiilor pleurale la subiecții care au suportat infecția COVID-19, s-a depistat colecții de lichid liber în diferite cantități. În majoritatea cazurilor, lichidul conținea elemente flotante, uneori semne de fibroză, în dependență de momentul adresării subiectului pentru investigație.

În rezultatul infectării organismului cu maladia COVID-19 sunt afectați nu numai plămânii, dar și toate sistemele organismului. E de dorit ca bolnavii să fie investigați în complex pentru a evita complicațiile postcovid. Din păcate, distrugerea masivă a celulelor extrem de diferențiate și a matricei intercelulare organizate cauzate de infecția cu SARS-CoV-2, de către dereglările imune, hipoxice și microcirculatorii, precum și stresul suportat (în special în cazurile severe ale bolii), chiar și un sfârșit favorabil al COVID-19 și eliminarea completă a virusului nu pot trece fără consecințe. În rezultatul bolii, trebuie să ne așteptăm la dezvoltarea, într-o măsură mai mare sau mai mică, a modificărilor degenerative și distrofice (în special, fibroză pulmonară, fibroză a glandei tiroide), a disfuncțiilor moderate sau severe ale organelor și sistemelor, precum și a problemelor psihoemoționale (inclusiv tulburare de stres posttraumatic) [177]. La afectarea sistemului nervos un rol important îl joacă nu numai îmbolnăvirea, dar și izolarea, care la rândul ei afectează concentrarea, memoria și procesarea informațiilor.

După cum s-a menționat mai sus, efectul citopatic direct al SARS-CoV-2 și inflamația imună sistemică care apare ca răspuns la infecție pot provoca leziuni diferitor organe și țesuturi ale organismului uman.

În rezultatul afecțiunii a glandei tiroide și a sistemului imun se micșorează producerea calcitoninei,

în urma căreia apar afecțiuni și a scheletului osos, ca osteoporoza. Aceste afecțiuni au fost depistate și la subiecții examinați cu afecțiuni tiroidiene postcovid. Astfel, în studiu au fost incluși 60 de subiecți cu vârstă de 25-45 de ani și 46-60 de ani. În urma studiului s-au atestat următoarele rezultate (Tabelul 1.).

Tabelul 1.

Aspectul ecomorfologic și osteodensitometria la subiecții la 12 luni postcovid

Nr. subiecților	Vârsta (ani)	Aspectul ecomorfologic	Rezultatul osteodensitometria
30	25-45	Norma – 12	Norma – 12
		Hiperplazie ușoară – 18	Gr. I – 8
			Norma – 10
30	46-60	Norma – 5	Norma – 5
		Hiperplazie – 7	Norma – 2
			Gr. I – 5
		Hipoplazie – 18	Gr. I – 5
			Gr. II – 11
Gr. III – 2			

De la 25 până la 45 de ani structura osoasă în normă a fost stabilită la 12 subiecți, care aveau și aspect ecomorfologic normal al glandei tiroide. Din 18 subiecți, care aveau hiperplazie ușoară a glandei tiroide, cu osteoporoză de gradul I au fost depistați 8 subiecți, iar restul nu au prezentat semne de osteoporoză.

La vârsta de 46-60 de ani, cu aspect ecomorfologic normal al glandei tiroide au fost 5 subiecți care la fel n-au prezentat semne de osteoporoză. Cu hiperplazia glandei tiroide au fost depistați 2 subiecți cu aspect ecomorfologic normal și 5 – cu gradul I de osteoporoză. Cu hipoplazie și fibroză a glandei tiroide au fost depistați 18 subiecți, dintre care au fost atestați cu semne de osteoporoză de gradul I – 5 subiecți, gradul II – 11 și gradul III – 2 subiecți.

Rezultatul investigațiilor ne-a confirmat faptul că osteoporoză este în strânsă corelație cu funcția și afecțiunile glandei tiroide și după suportarea infecției COVID-19.

Concluzii.

1. COVID-19 este o boală serioasă și agresivă care afectează toate sistemele organismului uman manifestându-se prin diferite complicații, majoritatea de durată (glanda tiroidă, plămânii, ficatul, rinichii, colecistul, sistemul nervos, sistemul organelor genitale, sistemul osos etc.).

2. Pacienții necesită o investigație complexă cu analiza minuțioasă a tuturor investigațiilor efectuate pentru a aplica un tratament mai eficient, diminuând complicațiile postcovid.

Bibliografie.

1. НАСОНОВ, Е.Л. Коронавирусная болезнь 2019 (COVID-19): размышления ревматолога. Научно-практическая ревматология. 2020, 58(2), 123-132. doi: org/10.14412/1995-4484-2020-123-132
2. AL GHAMDI, M., ALGHAMDI, K.M., GHAN-DOORA, Y. et al. Treatment outcomes for patients with Middle Eastern Respiratory Syndrome Coronavirus (MERS CoV) infection at a coronavirus referral center in the Kingdom of Saudi Arabia. *BMC infectious diseases*. 2016, 16(1), 174.
3. AMANN, K., BOOR, P., WIECH, T. et al. COVID-19 effects on the kidney. *Pathologe*. 2021, 1, 1-5. doi: 10.1007/s00292-020-00900-x.
4. ASKARI, H., SANADGOL, N., AZARNEZHAD, A. et al. Kidney diseases and COVID-19 infection: causes and effect, supportive therapeutics and nutritional perspectives. *Heliyon*. 2021, 7(1), e06008. doi: 10.1016/j.heliyon.2021. e06008
5. BUDI EH, SCHAUB JR, DECARIS M, TURNER S, DERYNCK R. TGF-beta as a driver of fibrosis: Physiological roles and therapeutic opportunities. *J Pathol*. 2021, 254(4), 358-373. doi: 10.1002/path.5680.
6. CAPACCIONE, K.M., YANG, H., WEST, E. et al. Pathophysiology and imaging findings of COVID-19 infection: An organ-system based review. *Acad Radiol*. 2021, 28(5), 595-607. doi: 10.1016/j.acra.2021.01.022
7. DARIF, D., HAMMI, I., KIHHEL, A., EL IDRISI SAIK, I., GUESSOUS, F., AKARID, K. The pro-inflammatory cytokines in COVID-19 pathogenesis: What goes wrong? *Microb Pathog*. 2021, 18(153), 104799. doi: 10.1016/j.micpath.2021.104799
8. DE GIORGIO, M.R., DI NOIA, S., MORCIANO, C., CONTE, D. The impact of SARS-CoV-2 on skeletal muscles. *Acta Myol*. 2020, 1, 39(4), 307-312. doi: 10.36185/2532-1900-034.
9. FAN, B.E., CHONG, V.C.L., CHAN, S.S.W. et al. Hematologic parameters in patients with COVID-19 infection. *Am J Hematol*. 2020, 95(6), E131-E134. doi: 10.1002/ajh.25774.
10. FERRARA, F., VITIELLO, A. Scientific and pharmacological rationale for the treatment of cardiac damage caused by COVID-19. *Discov Med*. 2020, 30(161), 155-161.
11. HIGGINS, V., SOHAEI, D., DIAMANDIS, E.P., PRASSAS, I. COVID-19: from an acute to chronic disease? Potential long-term health consequences. *Crit Rev Clin Lab Sci*. 2020, 21, 1-23. doi: 10.1080/10408363.2020.1860895.
12. MARTINS-FILHO, P.R., TAVARES, C.S.S., SANTOS, V.S. Factors associated with mortality in patients with COVID-19. A quantitative evidence synthesis of clinical and laboratory data. *European journal of internal medicine*, 76 (2020), 97-99.
13. MATUIZZI, C., LIPPI, G. Which lessons shall we learn from the 2019 novel coronavirus outbreak? *Ann Transl Med*. 2020, 8, 48.
14. MCDONALD, L.T. Healing after COVID-19: are survivors at risk for pulmonary fibrosis? *Am J Physiol Lung Cell Mol Physiol*. 2021, 320(2), L257-L265. doi: 10.1152/ajplung.00238.2020.
15. OSTERGAARD, L. SARS CoV-2 related microvascular damage and symptoms during and after COVID-19: Consequences of capillary transit-time changes, tissue hypoxia and inflammation. *Physiol Rep*. 2021, 9(3), e14726. doi: 10.14814/phy2.14726.
16. PLAÇAIS, L., RICHER, Q. COVID-19: caractéristiques cliniques, biologiques et radiologiques chez l'adulte, la femme enceinte et l'enfant. Une mise au point au cœur de la pandémie. *Rev Med Interne*. 2020, 41, 308-318.
17. ROSSI, P.G., MARINO, M., FORMISANO, D. et al. Characteristics and outcomes of a cohort of COVID-19 patients in the Province of Reggio Emilia, Italy. *PLoS One*. 2020, 15(8), e0238281. doi: 10.1371/journal.pone.0238281. eCollection 2020.
18. SCAPPATICCIO, L., PITOIA, F., ESPOSITO, K. et al. Impact of COVID-19 on the thyroid gland: an update. *Rev Endocr Metab Disord*. 2020, 1-13. doi: 10.1007/s11154-020-09615-z.
19. SHCHENDRYGINA, A., NAGEL, E., PUNTMANN, V.O., VALBUENA-LOPEZ, S. COVID-19 myocarditis and prospective heart failure burden. *Expert Rev Cardiovasc Ther*. 2021, 19(1), 5-14. doi: 10.1080/14779072.2021.1844005.
20. SPEER, G., SOMOGYI, P. Thyroid complications of SARS and coronavirus disease 2019 (COVID-19). *Endocr J*. 2021, 68(2), 129-136. doi: 10.1507/endocrj.EJ20-0443.
21. WANG, K., QIU, Z., LIU, J. et al. Analysis of the clinical characteristics of 77 COVID-19 deaths. *Scientific Reports*, 2020, 10, p. 16384.
22. WU, F., ZHAO, S., YU, B. et al. A new coronavirus associated with human respiratory disease in China. *Nature*. 2020, 579, 265-269.
23. ZHANG, C., WU, Z., LI, J.W. et al. Discharge may not be the end of treatment: Pay attention to pulmonary fibrosis caused by severe COVID-19. *J Med Virol*. 2021, 93(3), 1378-1386. doi: 10.1002/jmv.26634.