

METODE CONTEMPORANE DE ÎNLĂTURARE A CICATRICELOR ÎN REGIUNEA OMF

Cojuhari Elizaveta,

Aspecte teoretico-practice în stomatologia modernă

Introducere. O cicatrice este o formațiune densă de țesut conjunctiv, ca rezultatul regenerării țesuturilor moi după leziuni traumatiche sau inflamații. Clasificarea cicatricilor (tab.1):

Atrofice	Hipertrofice	Cheloide
-posttraumatice -postinflamat. -după terapie hormonală	-posttraumatice -postinflamat.	-posttraumatice -postinflamat. -spontane

Tab.1

Scopul lucrării. Studiul metodelor contemporane a tratamentului cicatricelor, dezvoltarea metodelor eficiente de tratament.

Material și Metode. Datele anamnestice, examen clinic, analize generale și biochimice ale sângelui, fotografii a cicatricelor înainte și după tratament.

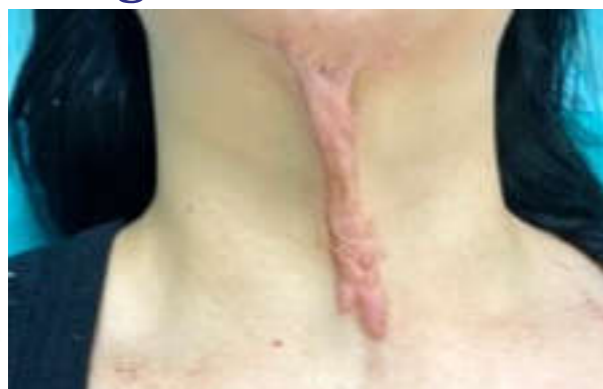

Foto 1 – pacienta 1, F/20 de ani, înainte de tratament.

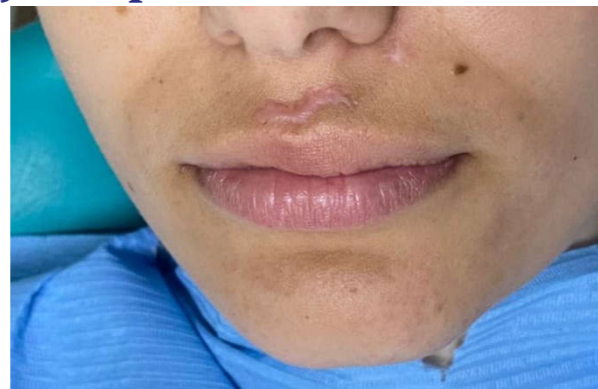


Foto 2 – pacienta 2, F/19 ani, înainte de tratament.

Rezultate. Pe baza literaturii moderne și a recomandărilor, doi pacienți au fost tratați. După examinare și stabilirea diagnosticului am decis să începem tratamentul cu dermabraziune. S-au folosit două freze abrazive cu granule diferite, cu răcire cu soluție fiziologică. După dermabraziune s-a efectuat electroforeza cu lidaza și aplicarea unguentului Contractubex simultan cu unde ultrasonice.

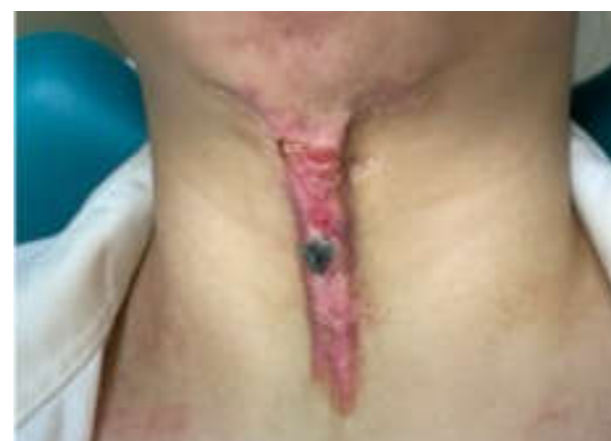

Foto 3 - pacienta 1, F/20 de ani, peste o săptămână după dermoabraziune

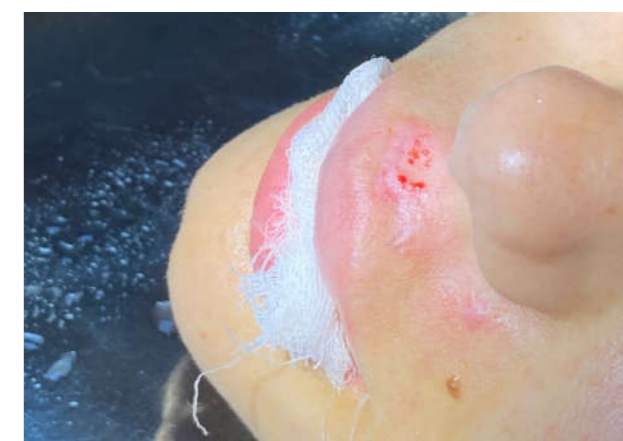

Foto 4 - pacienta 2, F/19 ani, imediat după dermabraziune, "rouă de sânge".

Concluzii. Pe baza datelor a cazurilor clinice, sa depistat că metoda de tratament a deformărilor cicatriciale trebuie selectată individual.

Cuvinte-cheie: cicatrice, cheloid, dermabraziune.