

### TRATAMENTUL CHIRURGICAL AL RECESIUNII PARADONTALE. CAZ CLINIC.

Rojnoveanu Gheorghina<sup>1</sup>, Sîrbu Dumitru<sup>1</sup>, Nuca Dumitru<sup>2</sup>

<sup>1</sup> Universitatea de Stat de Medicină și Farmacie „Nicolae Testemițanu”, Catedra de chirurgie OMF și implantologie orală „Arsenie Guțan”

<sup>2</sup> Universitatea de Stat de Medicină și Farmacie „Nicolae Testemițanu”, Catedra de Odontologie, Parodontologie și Patologie Orală „Sofia Sîrbu”



#### Introducere:

Recesiunea gingivală (RG) reprezintă expunerea suprafeței radiculare rezultate prin migrarea marginii gingivale apical de joncțiunea smalț-cement. Este observată de obicei la adulți și poate fi localizată sau generalizată. Deoarece apare treptat și poate trece neobservat de multe ori este ignorată până la apariția stadiilor avansate, însoțite de hipersensibilitate dentară, tulburări estético-funcționale și o creștere progresivă a acumulării plăcii dentare prin incapacitatea realizării unei igiene orale satisfăcătoare. Studiile epidemiologice arată că, mai mult de 50% din subiecți din populația studiată au unul sau mai multe situri cu recesiune de cel puțin 1 mm. Astfel RG necesită diagnostic precoce și tratament imediat pentru preântâmpinarea complicațiilor.

#### Scopul lucrării:

Analiza metodei de tratament chirurgical a recesiunii gingivale prin grefarea gingivală liberă autogenă prin prisma unui caz clinic.

#### Materiale și metode:

Cazul clinic s-a bazat pe studiul pacientei T.I, F/36 de ani, care s-a adresat la clinica stomatologică „Omni Dent” prezentând acuze estético-funcționale, hipersensibilitate dentară și defecte cuneiforme. S-a depistat prezența biotipului gingival subțire și recesiune gingivală c.II Miller. Nu s-au indentificat pierderi osoase și mobilitate dentară patologică. Planul de tratament prevede asanarea cavității bucale și pregătirea pentru operațiile simultane de creștere a volumului țesuturilor moi prin avansare coronară a lamboului cu utilizarea grefei gingivale libere din palat, metodă propusă de către Zucchelli. Pentru a monitoriza modificările în volum a gingiei keratinizate s-a efectuat scanarea pre- și postoperator.

#### Rezultat:

S-a efectuat intervenția chirurgicală de recoltare a grefei gingivale libere autogene de la nivelul palatului dur pe dreapta prin incizii liniare cu grosime parțială, extinse de la suprafața distală a caninului până la suprafața mezială a molarului II. Defectul a fost închis cu biomaterial sintetic pe bază de collagen (Colapol KP-3LM) urmat de suturare. După pregătirea zonei recipiente, grefa obținută a fost poziționată deasupra suprafețelor radiculare la nivelul dinților 3.3-3.6 apoi fiind fixată prin suturare. Ca rezultat s-a obținut închiderea recesiunii determinând creșterea înălțimii gingivale de la 0,9 mm-1,53 mm și a grosimii gingivale de la 0,5 mm - 1,58 mm. Măsurările au fost efectuate pe baza scanării intraorale (3Shape TRIOS® Intraoral Scanner).

#### Cuvinte cheie:

Recesiune gingivală, grefă autogenă, tratament chirurgical.

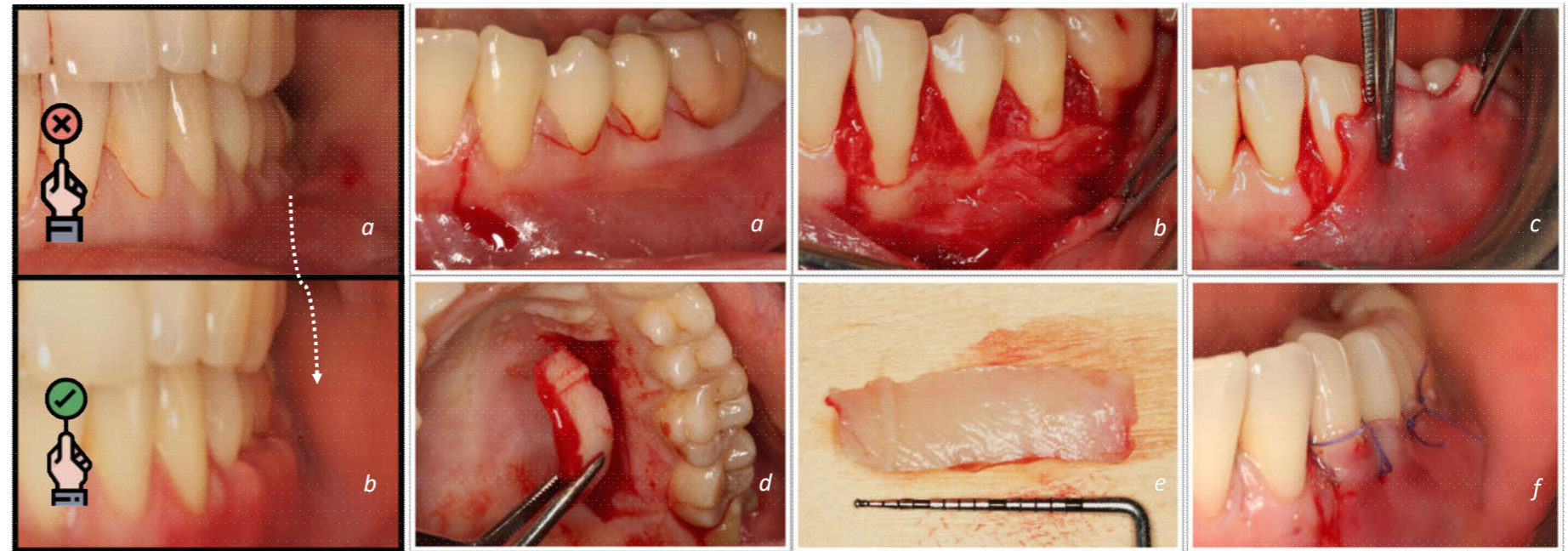


Fig.1: Aspect pre- și postoperator: a. Preoperator; b. Postoperator.

Fig.2: Intervenția de închidere a recesiunii gingivale prin metoda alungirii coronare. a. Incizia; b. Decolarea lamboului; c. Mobilizarea lamboului de inserția musculară; d. Prelevarea grefei gingivale libere din palat; e. Grefa gingivală liberă prelevată; f. Sutura.

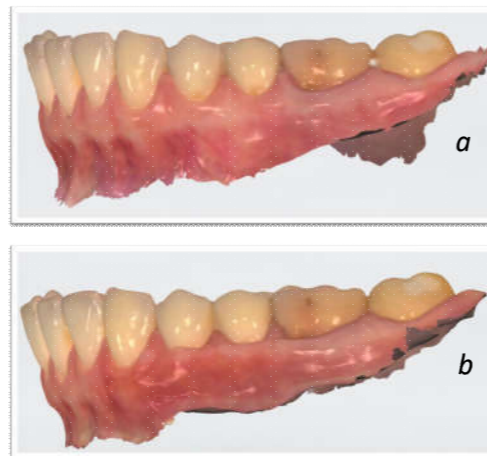


Fig.2: Scanarea pre- și postoperator a arcadei dentare (3Shape TRIOS® Intraoral Scanner): a. Aspect preoperator; b. Aspect postoperator.

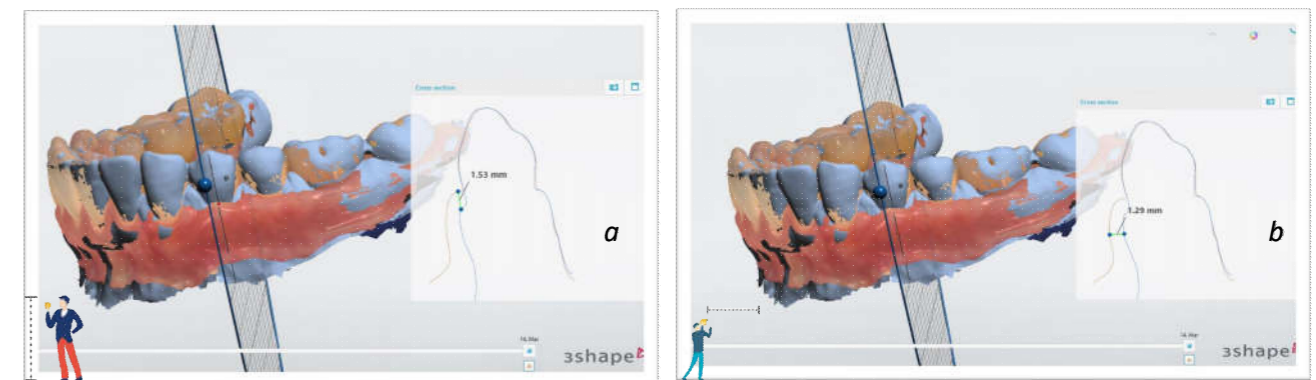


Fig.3: Compararea rezultatelor prin măsurările digitale a grosimii și înălțimii gingivale pre- și postoperator: a. Înălțimea obținută: 0,9mm-1,53 mm; b. Grosimea obținută: 0,5mm-1,58mm.

#### Concluzie:

Combinarea simultană a intervențiilor de îngroșare a biotipului gingival, însoțită de operația cu avansare coronară a lamboului cu utilizarea grefei gingivale libere din palat a demonstrat rezultate morfo-funcționale și estetice înalte rezolvând defectul determinat de RG. Pacienta nu a prezentat disconfort postchirurgical semnificativ iar vindecarea a fost lipsită de complicații.