

## VIZIUNI MODERNE ASUPRA DEFECTULUI CUNEIFORM. RESTAURAREA ESTETICĂ DIRECTĂ

**Autor:** Ceaglei Tatiana

**Conducător științific:** Marcu Diana, Catedra de odontologie, parodontologie și patologie orală „Sofia Sîrbu”, USMF “Nicolae Testemițanu”

### INTRODUCERE

Defectul cuneiform reprezintă o afecțiune necarioasă poli etiologică, apărută după erupție, care se manifestă prin lezarea a țesuturilor dentare dure la nivelul coletului. În rândul afecțiunilor necarioase, defectul cuneiform prezintă o rată de creștere. La momentul actual nu există opinii unanime în ceea ce privește etiopatogenia lui. Studiile clinice arată că un rol mare revine suprasolicitărilor ocluzale și bruxismului.

### CUVINTE-CHEIE

Defectul cuneiform, etiologie, suprasolicitări ocluzale, bruxism, tratament.

### SCOPUL LUCRĂRII

Evaluarea aspectelor etiologice a defectului cuneiform, realizarea tratamentului complex.

### MATERIAL ȘI METODE

Au fost examinați 18 pacienți 10 femei, 8 bărbați cu vârsta cuprinsă între 25-65 ani. Acești pacienți au fost examinați clinic prin inspecție, sondare, termometrie și colorare, iar paraclinic prin ocluzografie, examen fotostatic și radiologic. Conform rezultatelor examenelor clinice și paraclinice a fost stabilit planul de tratament.

### REZULTATE

A fost demonstrat că 37,5% din bărbați aveau bruxism, pe când la femei a fost depistat în 20% din cazuri, 50% din bărbați și 60% din femei cu defecte cuneiforme aveau suprasolicitări ocluzale.

### CONCLUZII

Defectul cuneiform poate fi prezent la pacienți cu suprasolicitări ocluzale în statică și dinamică, cât și la pacienți cu bruxism. Tactica de tratament a fost una de reechilibrare ocluzală și restaurare directă.

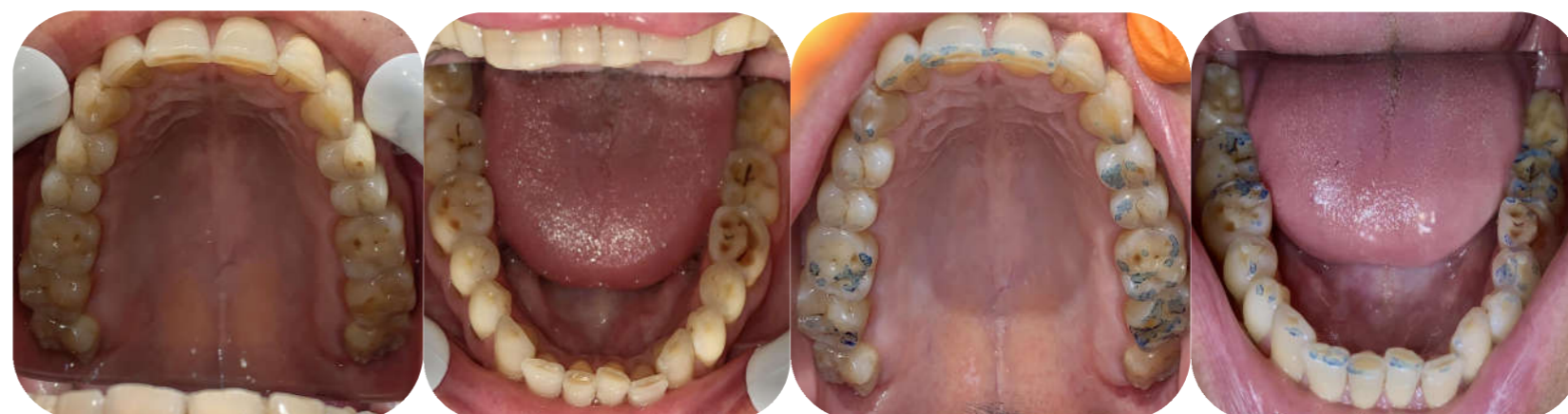

Fig.1 Arcadele dentare, proiecția ocluzală. Ocluzografia

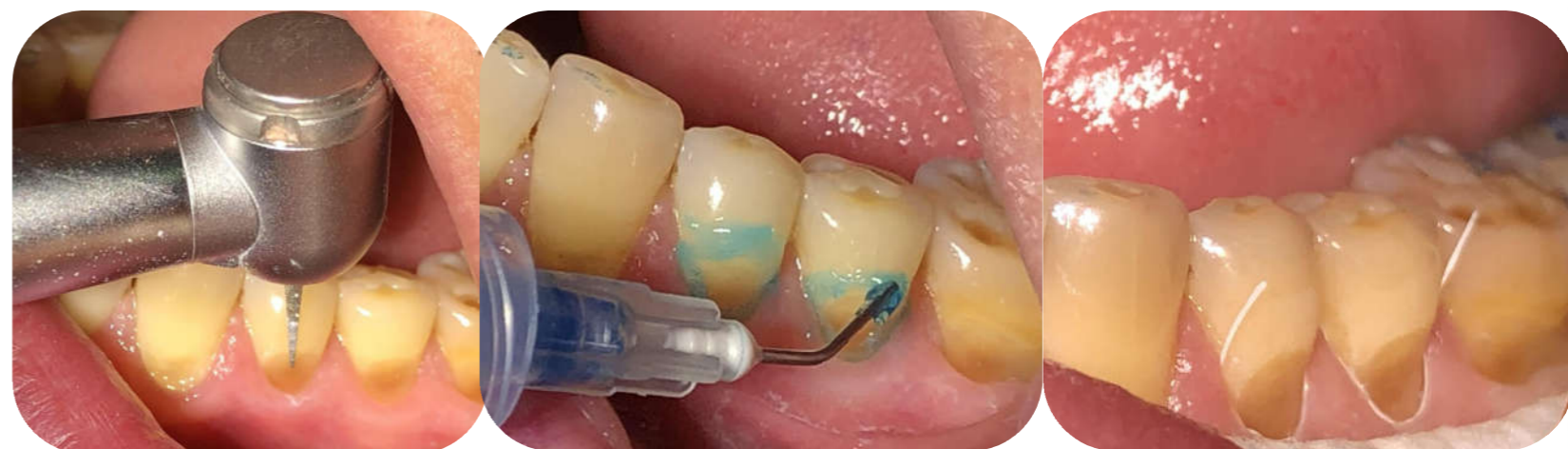

Fig. 2 Etapele restaurării directe a defectului cuneiform

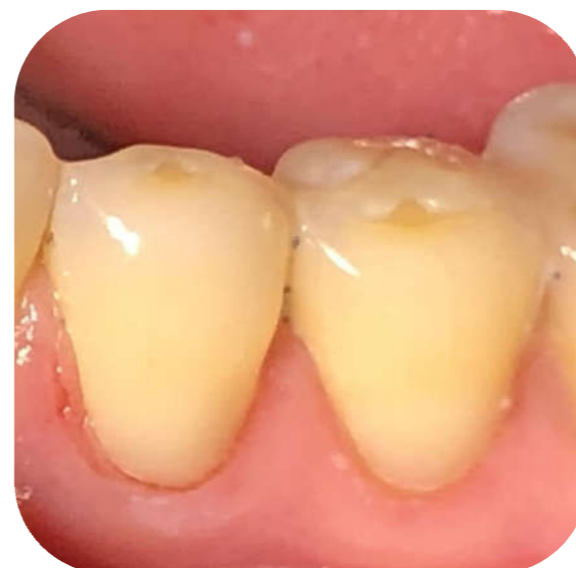

Fig. 3 Restaurările directe

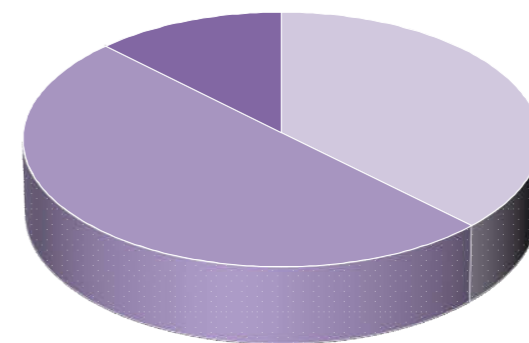


Fig. 4 Diagrama etiologie defecte cuneiforme bărbați:  
\*Suprasolicitare ocluzală  
\*Bruxism  
\*Altele

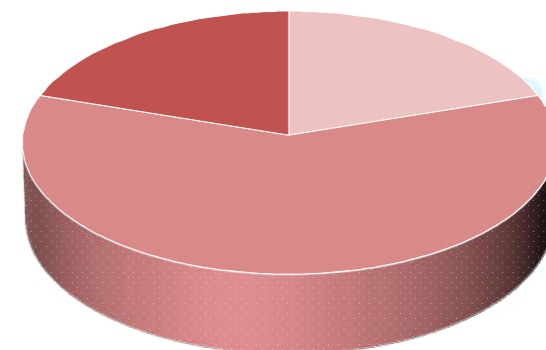


Fig. 5 Diagrama etiologie defecte cuneiforme femei:  
\*Suprasolicitare ocluzală  
\*Bruxism  
\*Altele