

**MINISTERUL SĂNĂTĂȚII AL REPUBLICII MOLDOVA  
UNIVERSITATEA DE STAT DE MEDICINĂ ȘI FARMACIE  
*NICOLAE TESTEMIȚANU***

**CHIRURGIE PEDIATRICĂ**  
**CAZURI CLINICE**

**CHIȘINĂU  
2012**

MINISTERUL SĂNĂTĂȚII AL REPUBLICII MOLDOVA  
UNIVERSITATEA DE STAT DE MEDICINĂ ȘI FARMACIE  
*NICOLAE TESTEMIȚANU*

# CHIRURGIE PEDIATRICĂ

## CAZURI CLINICE

*Sub redacția academicianului Eva GUDUMAC*

CHIȘINĂU  
Centrul Editorial-Poligrafic *Medicina*  
2012

CZU 617.5-053.2  
C 45

Lucrarea este aprobată de Consiliul metodic central al USMF *Nicolae Testemițanu*;  
proces-verbal nr. 4 din 16.02.2012

**Colectivul de autori:**

*Eva Gudumac* – academician, dr. hab. med., prof. universitar, șef de catedră, Om Emerit  
*Boris Curajos* – dr. hab. med., prof. universitar  
*Petru Moroz* – dr. hab. med., prof. universitar  
*Vergil Petrovici* – dr. med., asist. univ., Catedra morfopatologie  
*Nicolae Șavga* – dr. hab. med., prof. universitar  
*Jana Bernic* – dr. hab. med., conf. universitar  
*Nicolae Șavga jr.* – dr. hab. med., conf. cercetător  
*Veaceslav Babuci* – dr. hab. med., conf. cercetător  
*Argentina Sandrosean* – dr. med., conf. universitar  
*Nadejda Andronic* – dr. med., conf. universitar  
*Vera Dzero* – dr. med., conf. universitar  
*Lev Stati* – dr. med., conf. universitar  
*Iurie Nepaliuc* – dr. med., conf. universitar  
*Lidia Grosu* – asistent universitar  
*Vicoria Celac* – dr. med., cercetător științific  
*Olesea Prisacari* – asistent universitar  
*Aliona Pisarenco* – dr. med.  
*Natalia Cojușneanu* – doctorandă  
*Irina Livșiț* – doctorandă  
*Alina Dănilă* – doctorandă

**Recenzenți:** *Gheorghe Ghidirim* – dr. hab. med., prof. univ., acad. AȘ RM  
*Alin Bour* – dr. hab. med., prof. univ.

**Redactor:** *Sofia Fleștor*

**Machetare computerizată:** *Vera Florea*

**DESCRIEREA CIP A CAMEREI NAȚIONALE A CĂRȚII**

**Chirurgie pediatrică:** Cazuri clinice/col.aut.: *Eva Gudumac, Boris Curajos, Petru Moroz* [et al.]; sub red. *Eva Gudumac*; Univ. de Stat de Medicină și Farmacie *Nicolae Testemițanu*. – Ch.: CEP *Medicina*, 2012. – 248 p.

50 ex.

ISBN 978-9975-113-61-8.

617.5-053.2

C 45

© CEP *Medicina*, 2012  
© *Eva Gudumac ș.a.*, 2012

## **PREFAȚĂ**

Lucrarea de față are drept scop de a le ajuta studenților și rezidenților în stabilirea unui diagnostic corect și în efectuarea unei intervenții chirurgicale la o etapă timpurie, cât și recunoașterea unor cazuri clinice dificile din punct de vedere al diagnosticului diferențial și al tratamentului medico-chirurgical. Cazurile clinice sunt selectate din bogata experiență a Clinicii de Chirurgie Pediatrică a Centrului Național Științifico-Practic de Chirurgie Pediatrică „Academician Natalia Gheorghiu”, unde numărul mare al copiilor cu vârsta între 0 și 18 ani a permis adunarea și selectarea unui bogat material factual de cazuri clinice nestandard, cu caracter particular, complicate în stabilirea diagnosticului și a diagnosticului diferențial.

Fiecare caz clinic constituie o lecție de patologie rară, care îmbogățește practica medicală, evită rutina în diagnosticarea și tratamentul malformațiilor și afecțiunilor chirurgicale la copil. Totodată, am utilizat și surse bibliografice de ultimă oră.

Această lucrare este rodul muncii și concepția unui colectiv de chirurși pediatri cu experiență în învățămîntul universitar, cîștigată de-a lungul multor ani.

Chirurgia pediatrică are menirea să vindece copiii de la 0 pînă la 18 ani, dar pentru nou-născut și sugar, specialitatea noastră aduce dificultăți și particularități în plus, legate de cunoștințele profesionale, de îndemînarea practică și de rolul major pe care îl joacă diagnosticul prenatal, ATI-ul, specialitate determinantă în succesul postoperator.

În Republica Moldova, chirurgia pediatrică are un rol major, dacă ne referim în special la rata mortalității infantile destul de înalte, în special în anomaliile congenitale și în cele asociate, deseori incompatibile cu viața, comparativ cu rata natalității.

Sperăm că studenții și rezidenții vor găsi suficiente informații pe paginile acestei lucrări, care să-i orienteze în stabilirea diagnosticului, a diagnosticului diferențial și în alegerea tehnicilor chirurgicale în cazurile dificile.

**Eva Gudumac,**  
academician al AȘRM

*Cele mai complicate arte ale vieții sunt  
arta de a învăța, arta de a vindeca și arta  
de a judeca oamenii.*

**Socrate**

## **I. CHIRURGIE PEDIATRICĂ**

### **1. AGENEZIA ARTEREI PULMONARE STÎNGI ȘI HIPOPLAZIA PLĂMÎNULUI STÎNG**

Malformațiile congenitale bronhopulmonare ocupă un loc important în patologia pulmonară și constituie 4–65% în structura patologiei bronhopulmonare cronice și 3–5% din totalitatea malformațiilor existente la nou-născut. La  $\frac{1}{3}$  din pacienții cu malformații bronhopulmonare sunt diagnosticate un șir de anomalii asociate cu cele ale cordului, sistemului renourinar, tractului digestiv, aparatului locomotor, fapt ce le agravează evoluția.

O importanță majoră prezintă afecțiunile pulmonare congenitale: vascularizația sistemică parțială, aneurismele arteriovenoase, agenezia arterei pulmonare etc. Agenezia arterei pulmonare este o malformație congenitală foarte rar întâlnită și se asociază cu aplazia și hipoplazia pulmonară severă, cu anomalii cardiace și ale vaselor magistrale. Această malformație congenitală trădează probleme de embriogeneză în primele 3–4 săptămâni de dezvoltare intrauterină, când arterele pulmonare se unesc cu trunchiul pulmonar și cu pulmonii în dezvoltare.

În literatura de specialitate, agenezia izolată a arterei pulmonare, cu formarea țesutului pulmonar, este descrisă sub formă de cazuri. Diagnosticul acestei grave malformații a devenit posibil datorită aplicării în practică a angiopulmonografiei, mai cu seamă cu prelucrarea computerizată a rezultatelor tomografice. Agenezia izolată a unei artere pulmonare poate decurge asimptomatic sau să se manifeste prin insuficiență respiratorie pronunțată, edem pulmonar și alte dereglări bronhopulmonare, care duc la dezvoltarea unui proces cronic bronhopulmonar. Putem conchide că în viitor vom dispune de date relevante din evaluarea pacientului și conduita chirurgicală.

**Caz clinic.** Pacientul A., în vîrstă de 14 ani, a fost internat în secția chirurgie toraco-abdominală a Centrului Național Științifico-Practic de Chirurgie Pediatrică „Academician Natalia Gheorghiu” pentru examinarea, stabilirea diagnosticului și tratament. Motivele internării: proces cronic bronhopulmonar asociat cu malformație traheobronhopulmonară. Antecedente fiziologice personale: copil de la I sarcină gemelară mono-zigoți, GN 1890 g., icter fiziologic, alimentație mixtă (naturală și artificială), vaccinat conform programului, de la părinți practic sănătoși. Din primul an de viață, copilul a manifestat infecții respiratorii de 5–6 ori pe an (bronșite și pneumonii), dominate de stări febrile, endotoxicoză de gradele II și III, dispnee, tuse productivă, și a urmat tratament medical în condiții de ambulatoriu.

Examenе și explorări:

- Hemoleucograma: Hb – 104 g/l, er. –  $3,6 \times 10^{12}/l$  leucocite –  $4,2 \times 10^9/l$ .

- Analiza generală de urină, examenul biochimic (probele hepatice) – în normă.

- Electrocardiografia: ritm sinusal neregulat, predispoziție la bradicardie, AE cu deviere spre dreapta. Bloc parțial de ramură dreaptă a fasciculului His. Semne de hipertrofie a ventriculului drept.

- Fibrogastroduodenoscopia: gastroduodenopatie eritematoasă severă, reflux duodeno-gastro-esofagian total.

- Ecocardiografia: extrasistolie. Dilatare ușoară a cavităților drepte ale cordului. Cordaj fals în ventriculul stîng. Insuficiență tricuspidiană de gr. II. PSAP 46 mm Hg – hipertensiune pulmonară moderată.

- Spirograma: disfuncție ventilatorie externă restrictivă de gr. III. Tulburări obstructive severe.

- Scintigrafia hepatică: afectare difuză hepatică, hepatosplenomegalie.

- Scintigrafia pulmonară: pulmonul drept – mărit compensator în dimensiuni, fără dereglări de perfuzie; pulmonul stîng nu se vizualizează, se apreciază doar o neînsemnată acumulare a radiofarmaceuticului (*fig.1*).

- Tomografia computerizată a cutiei toracice, efectuată în fazele nativă și arterială cu reconstrucții MPR, VRT: micșorarea în volum a hemitoracelui pe stînga, cupola hemidiafragmului stîng ascensionată, iar spațiile intercostale moderat îngustate. S-a constatat: atrezia bronhiilor principale superioare a pulmonului stîng, organele mediastinale deplasate accentuat pe stînga, desenul pulmonar pe stanga sărac, hilul pulmonar

sîng micșorat, fără structură, acoperit cu organele mediastinale. Bronhia inferioară – cu aspect normal. Segmentele lobului inferior sunt aerate. Plămînul drept – cu structură hipertransparentă în S1 și S2, umbră hilară dilatată, desen vascular accentuat. Focare infiltrative sau formațiuni patologice nu s-au depistat. Traheea, bronhiile principale și segmentare au traseu obișnuit, permeabile pe parcurs (fig.2).

Contrastarea rapidă cu bolus evidențiază suficient aorta și trunchiul pulmonar. Procedeele efectuate pe imaginile obținute prin reconstrucții MPR, VRT și 3D au evidențiat următoarele aspecte: hipoplazia ramurii superioare a arterei pulmonare drepte, venele pulmonare (3) drepte emergează de la atriul sîng cu un trunchi comun. Pe sînga se vizualizează agenezia arterei pulmonare; artera pulmonară sîngă pornește sub formă de colaterală de la trunchiul comun al arterei pulmonare drepte. Venele pulmonare sîngi nu se evidențiază clar, contrastarea lor este insuficientă (fig.3).

Prelucrarea computerizată a informației tomografice în reconstrucție virtuală a pus în evidență imagini 3D, vizualizarea în detalii a structurii anatomice (fig. 4).

**Concluzie.** În urma investigațiilor paraclinice, diagnosticul a fost stabilit: hipoplazia plămînului sîng, atrezia bronhiei superioare a plămînului sîng, agenezia arterei pulmonare sîngi. Prezența colateralei spre plămînul sîng de la artera pulmonară dreaptă, trunchi comun al venelor pulmonare drepte. Semne concludente de proces cronic bronhopulmonar pe sînga.

**Tratament.** La etapa dată, tratamentul medical a avut drept scop evaluarea atentă clinico-paraclinică a pacientului.

**Elementul-cheie.** Malformațiile congenitale bronhopulmonare vasculare necesită o conduită terapeutică și doar în stări decompensate – intervenție chirurgicală.

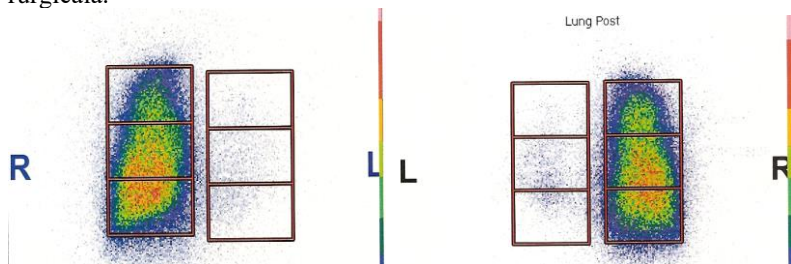


Fig.1. Scintigrafie pulmonară.

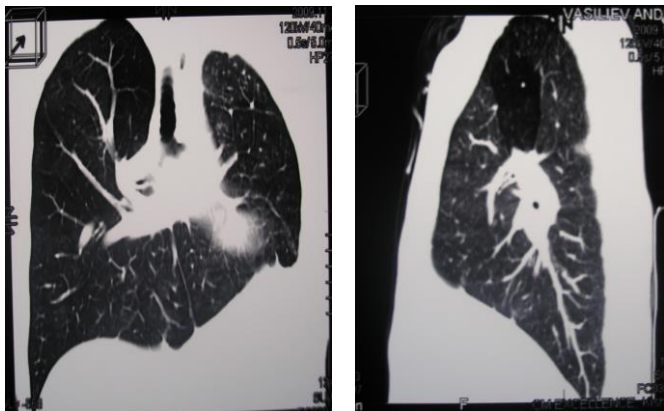


Fig.2. Tomografie computerizată.

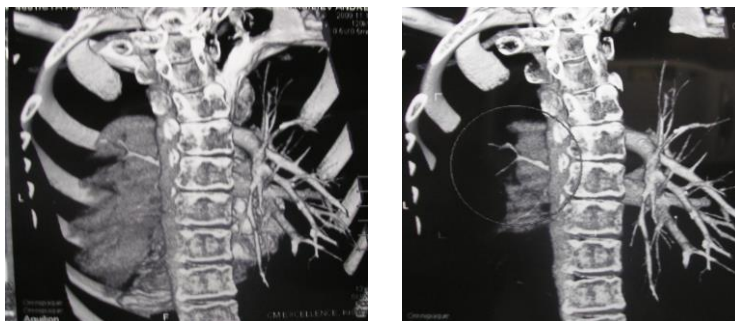
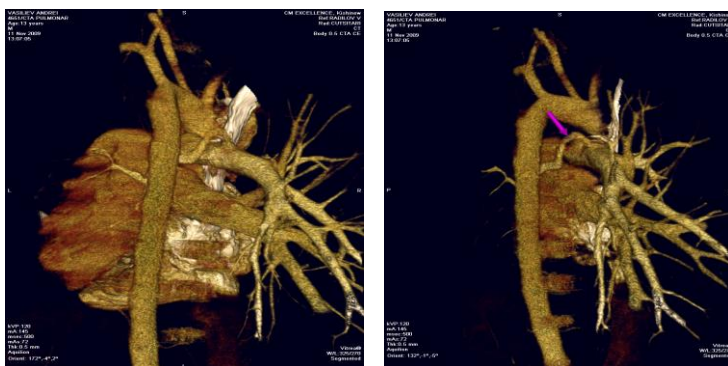

Fig.3. Tomografie computerizată. Angiopulmonografie.



Tab.4. Tomografie computerizată. Angiopulmonografie.  
Reconstrucție virtuală 3D.



## Bibliografie

1. Ашкрафт К. У., Холдер Т. М. *Детская хирургия*. Санкт-Петербург, изд. «Хардфорд», 1996, стр. 201-213.
2. Сорокина Е.В., Розина Н.Н., Белозеров Ю.М., Невструева В.В., Мизерницкий Ю.Л. *Клиническая диагностика аплазий правой ветви легочной артерий*. Российский вестник перинатологии и педиатрии, № 2, 2000, с.58-59.
3. Котляров П.М. *Лучевые методы в диагностике заболеваний органов дыхания*. Российский научный центр рентгенорадиологии, МЗ РФ, Русский Медицинский журнал, том 2, № 5, 2001, стр. 127.
4. Середа Е.В, Рачинский С.В., Волков И.К., Катосова Л.К., Лукина О.Ф. *Лечение пороков развития легких и бронхов у детей*. Научный центр здоровья детей. РАМН, Москва, русский медицинский журнал, 2000, www.rmj.ru.
5. Тихомирова В.Д. *Детская оперативная хирургия*. Санкт-Петербург, изд. «ЛИК», 2001, стр.131–133.
6. Степанов Э.А., Гераскин В.И. *Руководство по торакальной хирургии у детей*. Москва, изд. «Медицина», 1988, стр. 97-112.

## 2. DISPLAZIA PULMONARĂ CHISTICĂ

Displaziile pulmonare sunt afecțiuni malformative cu o frecvență redusă, comparativ cu afecțiunile bronhopulmonare dobândite, dar care prezintă interes, îndeosebi prin evoluția lor infirmizată și prin posibilitatea de a fi diagnosticate, dar încă insuficient studiate. Individualitatea tratamentului medico-chirurgical în afecțiunile malformative bronhopulmonare necesită mult discernământ în stabilirea diagnosticului precis și evaluare competentă a posibilităților terapeutice.

**Caz clinic.** Pacienta D., în vîrstă de 2 ani, F.O. 237 din 15.01.2010, s-a prezentat la clinica de chirurgie toraco-abdominală a Centrului Național Științifico-Practic de Chirurgie Pediatrică „Natalia Gheorghiu” cu acuze de: fatigabilitate, oboseală, cianoză periorală și periorbitală, dispnee, polipnee. Starea generală a copilului continua să se agraveze. Din istoricul bolii reținem că debutul a fost insidios, de la 6 luni fiind diagnosticată cu infecție respiratorie și tratată medicamentos în condiții de ambulatoriu.

Examenul clinic, la prezentare, a relevat următoarele: dispnee, polipnee, reducerea amplitudinii respirației, asimetria cutiei toracice pe seama creșterii în volum a hemitoracelui drept, cu lărgirea spațiilor intercostale – semn ce denotă încordarea intrahemitoracelui drept; la auscultație – respirația lipsește pe ariile pulmonare ale hemitoracelui drept, pe ariile pulmonare ale hemitoracelui stâng respirația este diminuată semnificativ; la percuție – sunet timpanic pe suprafața hemitoracelui drept, pe suprafața hemitoracelui stâng – submatitate; limitele cardiace – deplasate spre stînga, limita dreaptă a matității relative cardiace se apreciază pe linia parasternală stîngă.

Explorări:

*ECG:* ritm sinusal, neregulat, AE – SISIISIII (apex înapoi), tulburări de conductibilitate ventriculară dreaptă, dereglări pronunțate ale proceselor metabolice.

*Ecocardiografia:* cordul examinat din poziție gastrică. Funcția de pompă a miocardului VS – N. Cordaj fals în ventriculul stîng. Insuficiență tricuspidiană de gr. I. PSAP 38 mm Hg.

*Investigațiile de laborator* arată: pH 7,264 (N 7,35–7,45), PCO<sub>2</sub> 23,8 mm Hg (N 35–45 mm Hg), HCO<sub>3</sub> 10,5 mmol/l (N 22–26 mmol/l), PO<sub>2</sub> 65,0 mm Hg (75–100 mm Hg), O<sub>2</sub> sat 87,4% (N 94–100%).

*Explorarea radiologică* (fig. 1, 2) a cutiei toracice a evidențiat o formațiune polichistică cu contururi clare, cu conținut aeric și care ocupă practic tot hemitoracele drept, cu deplasare semnificativă a mediastinului spre stînga și comprimarea plămînelui stîng (fig. 1, 2).

*Scintigrafia* prin perfuzie cu TC 99 m-MAA a plămînelui (fig. 3) a relevat semne de compresiune a unor arii ale plămînelui drept, o diminuare vădită a perfuziei pulmonare în plămînel drept și lipsa perfuziei pe suprafața laterală. Dereglări de perfuzie în plămînel stîng nu s-au determinat.

*Scintigrafia pulmonară* (fig. 4), efectuată în staționar, a evidențiat lipsa perfuziei pulmonare pe dreapta; pe stînga pulmonul se determină micșorat în dimensiuni, cu perfuzie neuniformă; tablou scintigrafic cu dinamică negativă.

*Tomografia computerizată* spiralată a toracelui (fig. 5–6) a completat explorările precedente, indicînd o transformare chistică subtotală, cu păstrarea ventilației segmentului S3S6S10. Dimensiunile chisturilor pulmonare variază între 30 și 110 mm. Se evidențiază dislocarea și comprimarea semnificativă a bronhiei superioare și medii cu semne de amputa-

ție subtotală la acest nivel. Organele mediastinului sunt dislocate spre stînga, comprimînd plămînul stîng. Hemidiafragmul drept este aplăti-zat – semn de încordare a intrahemitoracelui drept.

Investigațiile paraclinice confirmă diagnosticul: malformație congenitală bronhopulmonară. Formațiune majoră polichistică adematoidă tip II, cu afectare masivă a plămînului drept. Insuficiență pulmonară de gr. II, III. Hipertensiune pulmonară. Dislocarea organelor mediastinale spre stînga, hernie mediastinală. Ținînd seama de aceste elemente, s-a profilat tactica chirurgicală. Avînd în vedere starea generală, prezența depresiei imunologice, a procesului bronhopulmonar, s-a efectuat pregătirea preoperatorie timp de 7 zile, apoi – intervenția chirurgicală. Sub anestezie generală, cu respirație dirijată, s-a recurs la toracotomie latero-posterioară pe dreapta. După deschiderea cavității pleurale pe straturi anatomice, la revizie s-au determinat multiple formațiuni chistice tensionate (*fig. 8*), ce proeminau prin plaga operatorie și ocupau  $\frac{2}{3}$  din volumul cavității pleurale pe dreapta. La revizie s-a constatat că formațiunile au modificat totalmente lobul mediu al plămînului drept, cu o aderare intimă la lobul superior. S-a mobilizat lobul mediu cu formațiunea chistică și s-a rezecat (lobectomie).

Explorarea intraoperatorie a furnizat precizări importante pentru rezolvarea tactică, îndeosebi privind numărul și sediul chisturilor, raportul cu sistemul traheobronhial, procesul aderențial etc. Lobectomia (lobul mediu pe dreapta) a constituit procedeul chirurgical de elecție în cazurile cu chisturi pulmonare neinfectate. Drenaj pasiv pleural pe dreapta.

Evoluția postoperatorie a fost favorabilă. La a 8-a zi postoperator radiografia toracică și scintigrafia pulmonară (*fig. 11, 12*) denotă reexpansionarea lobilor superior și inferior ai plămînului drept. Paraclinic: Acide base report: pH 7,45 (N 7,35–7,45), PCO<sub>2</sub> 36,0 mm Hg (N 35–45 mm Hg), HCO<sub>3</sub> 26 mmol/l (N 22–26 mmol/l), PO<sub>2</sub> 75 mm Hg (75–100 mm Hg), O<sub>2</sub> sat 95,8% (N 94–100%).

Pacienta a fost externată la a 10-a zi postoperator, în stare generală satisfăcătoare, cu indicații de a reveni la control periodic, peste fiecare lună. Scintigrafia pulmonară indică restabilirea perfectă a perfuziei pulmonare în lobiile restanți.

Diagnosticul prenatal este posibil prin ecografie, în caz de afectare masivă.

Clinica poate fi prezentă la naștere sau în perioada neonatală, cînd aerul umple cavitățile chistice, producînd detresă respiratorie, dar, în

funcție de volumul pulmonar afectat, poate rămâne asimptomatică pînă la asocierea unei infecții respiratorii.

Diagnosticul postnatal se stabilește în baza simptomatologiei clinice, se confirmă imagistic prin radiografia cutiei toracice și prin tehnici imagistice computerizate, pentru a determina volumul intervenției chirurgicale și malformațiile concomitente bronhopulmonare.

Prognosticul în malformația congenitală bronhopulmonară chistică adenomatoidă prezentă la adulți depinde de caracterul său patologic, precum și de potențialul pentru transformarea malignă în carcinom bronhoalveolar, rabdomiosarcom, blastom pleuropulmonar; sau provoacă hemoptizii și pneumotorace.

În 5–10% din cazuri, manifestările clinice sunt asimptomatice. Cele mai frecvente cazuri simptomatice sunt la nou-născuți și sugari, fiind prezente: detresa respiratorie secundară compresiunii căilor aeriene, tusea, stridorul, tahipneea, cianoza, wheezingul, tirajul intercostal și suprasternal, exacerbația de alimentație și plînsul. La copilul mare predomină clinica unei complicații a chistului bronhogenic cu infecție pulmonară (abces).

Diagnosticul diferențial se va face cu: masele tumorale mediastinale (teratom, lipom, chist dermoid, adenopatii, hemangiom, tumoră neurogenă), emfizemul lobar congenital, tuberculoza pulmonară etc.

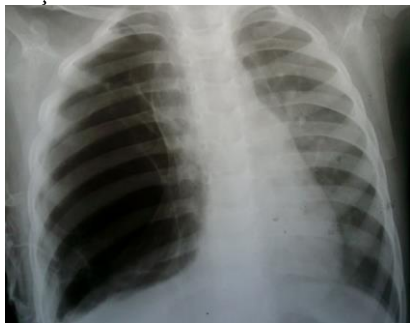
În malformația congenitală bronhopulmonară chistică adenomatoidă cu detresă respiratorie progresivă, tratamentul de elecție este cel chirurgical (*fig. 7, 8*), avînd drept scop de a preîntîmpina comprimarea lobilor pulmonari adiacenți, deplasarea mediastinului cu comprimarea plămînului controlateral și instalarea funcțiilor cardiorespiratorii decompensate. Tratamentul chirurgical constă în segmentectomie sau lobectomie, sau rezecție localizată a formațiunii chistice, în funcție de teritoriul pulmonar afectat. Rezultatele chirurgicale sunt excelente. Intervenția chirurgicală electivă este asociată cu rezultate bune la distanță. La pacienții asimptomatici, tratamentul chirurgical este favorabil și pentru a exclude riscul evoluării maligne a formațiunilor chistice. Multe centre de chirurgie consideră că rezecția chirurgicală este tratamentul de elecție la pacienții asimptomatici.

*Investigație histologică.* La examinarea macroscopică a formațiunii chistice, aceasta avea o culoare mată în focar, ceea ce îi reda un aspect îngroșat, cu reducerea aspectului lobular acinar, alternînd cu zone mai transparente. Ultimele pun în evidență prezența unor formațiuni chistice

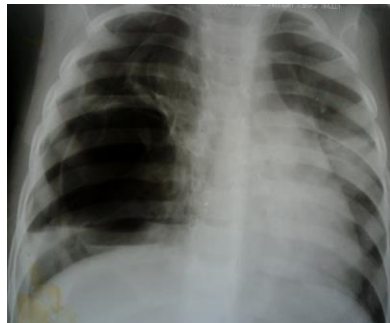
de diverse dimensiuni (0,2–3,4 cm) sau a unor focare cu aspect pseudoemfizematos, ce crepitează ușor (*fig. 9*). Din interior, formațiunea prezintă o cavitate cu suprafața neregulată, cu o gamă variată de culori, cu predominarea aspectului sidefii și violaceu; în unele zone este semitransparentă sau mult mai mată; uneori, sunt prezente depuneri cu focare gălbui, ce se detașează ușor. Pe toată aria se evidențiază o rețea sanguină dispersată, adesea cu hemoragii disperse punctiforme și peteșiale. Aspectul – violaceu de intensitate variabilă în baza unei staze și prezenței vaselor extaziat deformat. Grosimea peretelui variază în funcție de dimensiunile și formele formațiunilor chistice, care au suprafața netedă sau, pe alocuri, cu prezența unor proeminări nesemnificative pseudopapiliforme fără comunicări; unele chisturi au conținut fluid sau sangvin. Pereții chisturilor aveau o grosime variabilă – de la transparent-mat până la intransparență cu focare mult mai dure.

În cadrul examinărilor histologice, în diverse zone ale chistului s-a relevat o structură displazică a componentului structural-funcțional pulmonar, adesea prezentată de formațiuni chistice de diverse dimensiuni, cu pereți de o grosime variabilă, dotați cu țesut conjunctiv și rețea vasculară, din interior fiind tapetate cu epiteliu cilindric pseudostratificat, iar uneori cu mici proliferații papiliforme spre lumen, în lipsa structurilor bronhoalveolare și acinare (*fig.10*).

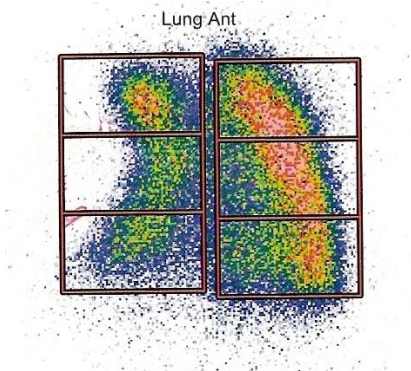
**Elementul-cheie.** Formațiunile chistice pulmonare necesită o rezolvare chirurgicală urgentă, pentru a evita detresa respiratorie și a preveni complicațiile cardiovasculare.



*Fig.1.* Radiografia cutiei toracice. Formațiune polichistică aeriană a plămînilui drept, cu deplasarea mediastinului spre stînga (tratament ambulatoriu; 24.12.2009).

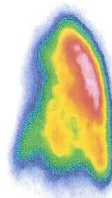


*Fig.2.* Radiografia cutiei toracice. Formațiune polichistică aeriană a plămînilui drept, cu deplasarea mediastinului spre stînga (tratament staționar; 15.01.2010).

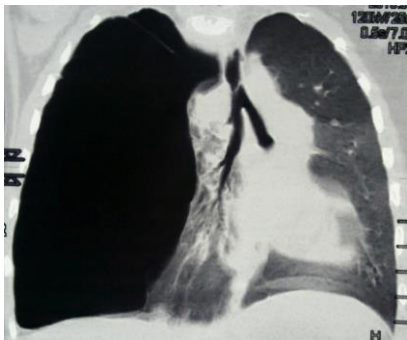

*Fig.3.* Pacientul D. Scintigrafie pulmonară, proiecție antero-posterioară (tratament ambulatoriu; 24.12.2009).

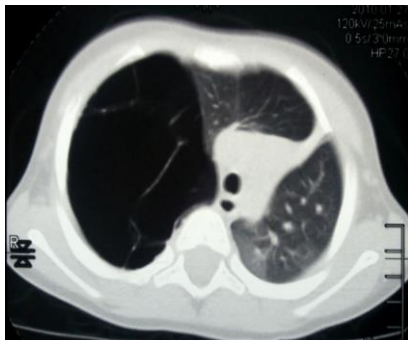
**Lung Ant Filtered Median**



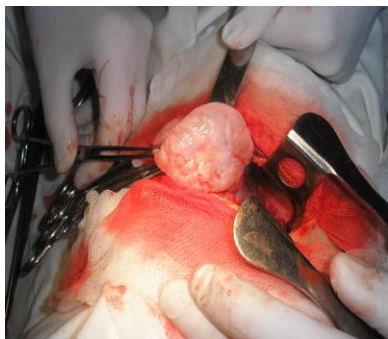
*Fig.4.* Pacientul D. Scintigrafie pulmonară, proiecție postero-anteroară (21.01.2010).



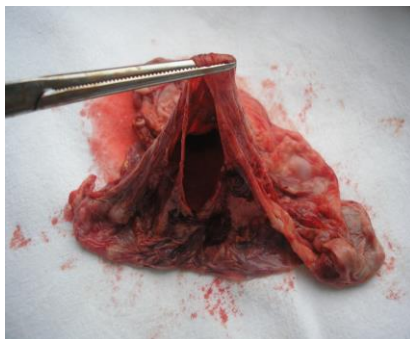
*Fig.5.* Tomografie computerizată spiralată (incidență frontală).



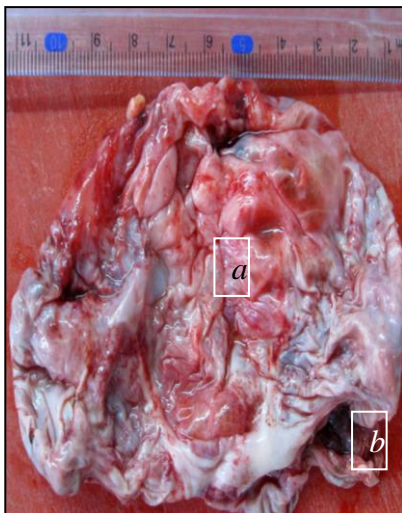
*Fig.6.* Tomografie computerizată spiralată (incidență orizontală). Formațiune polichistică majoră a plămînu-lui drept. Comprimarea plămînu-lui stîng. Hernie mediastinală.



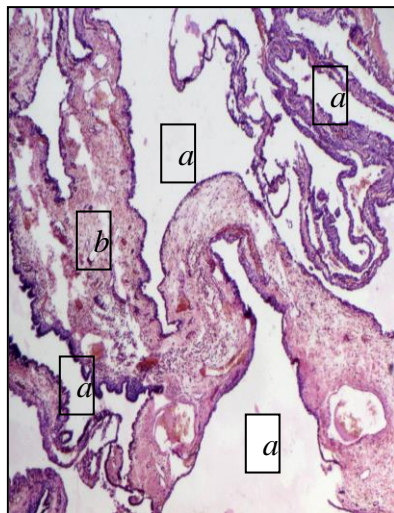
*Fig.7.* Imagine intraoperatorie. Proeminarea formațiunii chistice pulmonare tensionate.



*Fig. 8.* Piesă intraoperatorie. Formațiune multichistică a lobului mediu pe dreapta.



*Fig.9.* Aspect macroscopic exterior în ansamblu al chistului pulmonar: *a)* formațiuni chistice (0,2–0,4 cm) în aria peretelui; *b)* vas chistic dilatat cu conținut sangvin (macropreparat).



*Fig.10.* Aspect microscopic în ansamblu al chistului: *a)* formațiuni chistice de diverse dimensiuni; *b)* componentul structural conjunctiv-vascular al pereților.

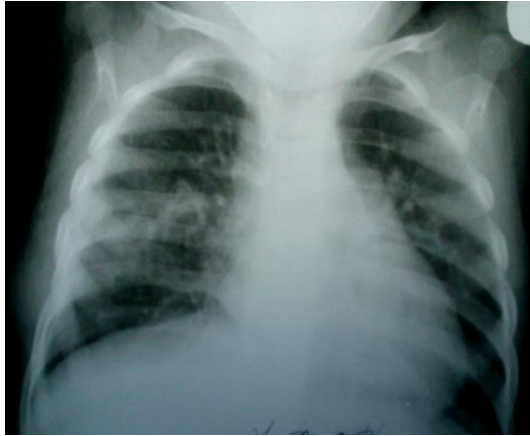

Fig.11. Radiografia postoperatorie a cutiei toracice.




Fig. 12. Scintigrafie pulmonară.

### Bibliografie

1. Ayed A.K., Ovayed A. *Pulmonary rezection in infants for congenital pulmonary malformation*. Departament of Surgery of Medicine, Kuwait University. 2003. [www.medscape.com](http://www.medscape.com).
2. Fernandez-Viadero C., Pena Sarabia N., Vergyga Velez R., Crespo Santiago. *Are congenital malformations in older people underdiagnosed*. J. of American Geriatrics Society 1997, pag. 895–897.
3. Gudumac Eva. *Actualități în malformațiile congenitale la nou-născut*. Anale științifice, 2005, pag. 3–5.



4. Popescu V. *Patologia aparatului respirator la copii*. București, Ed. „Teora”, 2000, pag. 28–64.
5. Ашкрафт К. У., Холдер Т. М. *Детская хирургия*. Санкт-Петербург, изд. «Хардфорд», 1996, стр. 201-213.
6. Котляров П.М. *Лучевые методы в диагностике заболеваний органов дыхания*. Российский научный центр рентгенорадиологии. МЗ РФ, Русский Медицинский Журнал, том 2, № 5, 2001, стр. 127.
7. Середа Е.В, Рачинский С.В., Волков И.К., Катосова Л.К., Лукина О.Ф. *Лечение пороков развития легких и бронхов у детей*. Научный центр здоровья детей. РАМН, Москва, Русский Медицинский Журнал, 2000, www.rmj.ru.
8. Тихомирова В. Д. *Детская оперативная хирургия*. Санкт-Петербург, изд. «ЛИК», 2001, стр. 131–133.
9. Степанов Э.А., Гераскин В.И. *Руководство по торакальной хирургии у детей*. Москва, изд. «Медицина», 1988, стр. 97–112.

### 3. EMFIZEMUL LOBAR CONGENITAL

Emfizemul congenital localizat (lobar, obstructiv, hipertrofic, lobul polialveolar) – malformație congenitală bronhopulmonară terminală (distală) – este o hiperinflație progresivă difuză, anormală și uniformă, a alveolelor pulmonare, a unui sau a doi lobi (de obicei, a celui superior), cu formarea uneia sau a mai multor bule sub presiune, fără perete propriu, cu compresiunea structurilor pulmonare integrale, ale mediastinului, care dezvoltă sindromul de încordare intratoracică (detresă respiratorie severă).

În premieră, emfizemul lobar congenital a fost descris în 1897 de Whithead, ca o descoperire la necropsie, iar primele cercetări anatomoclinice le aparțin lui Peeles și Philp (1932), R. Gross și E. Lewis (1945), L. Leahz și W. Butsch (1949). E. Lewis și W. Potts (1951) au efectuat intervenții chirurgicale reușite în emfizemul lobar congenital. În 1951, R. Robertson și E. James au descris detaliat tabloul clinic al afecțiunii date, definită *emfizem lobar*.

Emfizemul lobar congenital survine cu o incidență de 1:20.000–30.000 de nou-născuți vii, în raportul băieți:fete de 2–3:1. Constituie circa 14% din malformațiile congenitale bronhopulmonare și 1,4–2,2% din toate malformațiile congenitale la copii.

Literatura de specialitate relatează: lobul superior pe stînga este afectat în 42% din cazuri, lobul mediu pe stînga – în 28–35%, lobul superior pe dreapta – în 18–20%, iar lobul inferior pe stînga – în 1%. Malformația dată se asociază cu anomaliile altor organe și sisteme în circa 11–40% – duct arterial persistent, defect de sept interventricular, hernie diafragmatică, malformații renale etc.

Din punct de vedere embriologic, apariția acestei anomalii bronhopulmonare are mai multe interpretări:

- colaps bronhial secundar unei hipoplazii de cartilaj bronhial, de țesut displazic bronhopulmonar;
- obstrucție focală (în circa 24% din cazuri, a bronhiei prin plica membranoasă);
- displazie neuromusculară (în circa 10% din cazuri, a lobului poli-alveolar prin supraextensie de alveole);
- cauze extrinseci (în 2% din cazuri, comprimarea bronhiei de o adenopatie mediastinală, o anomalie vasculară (la nou-născut) sau prin vas magistral de v. azigos (la copilul mare și la adult).

Totodată, în circa 50% din cazuri este dificil de a determina cauza ce a declanșat dezvoltarea emfizemului lobar congenital. Mecanismul de supapă – veriga patogenetică – în dezvoltarea ELC se instalează ca urmare a cauzelor intrinseci sau extrinseci elucidate mai sus.

Conform cercetărilor lui Ю. Исаков (1978), se disting trei tipuri de malformații structurale ale sistemului bronhopulmonar, ce duc la dezvoltarea emfizemului lobar congenital:

1) aplazia musculaturii netede a bronhiolilor terminale și respiratorii, care provoacă modificări emfizematoase ale parenchimului pulmonar, cu subțierea septurilor interalveolare și subdezvoltarea rețelei vasculare;

2) lipsa unor elemente structurale intermediare ale bronhiilor;

3) agenezia terminației respiratorii lobare – lipsa bronhiilor intra-lobare, bronhiolilor respiratorii terminale și alveolare, numită *plămîn micropolichistic* sau *emfizem bronhiolar*.

Tipurile 1 și 2 de malformații structurale bronhopulmonare se consideră emfizem congenital adevărat, iar tipul 3 – emfizem congenital fals.

N. Myers (1969) indică 3 forme clinice de emfizem local congenital:

1) la nou-născuți și sugari – cu simptomatologie acută;

- 2) la copilul mic – cu simptomatologie evidentă;
- 3) la copilul mare – asimptomatic.

Alte studii clinice (Исаков Ю.Ф., Степанов Э.А., Гераськин В.И.) descriu tabloul clinic astfel:

- cu evoluție compensatorie;
- cu evoluție subcompensatorie;
- cu evoluție decompensatorie.

În circa 10–20% din cazuri, simptomatologia este prezentă în primele ore/zile de viață, în ~ 50% diagnosticul se stabilește în prima lună de viață, în ~20% – pînă la vîrsta de 1 an; tipurile 2 și 3 se stabilesc ocazional, de la vîrsta de 3 ani. Conform unor relatări, cele mai tardive cazuri de ELC au fost diagnosticate la vîrsta de 15 și 19 ani.

Autorii raportează că ~90% din nou-născuții care au beneficiat de lobectomie imediat în perioada neonatală, evaluați pe parcursul a 3–11 ani, au demonstrat o creștere compensatorie a țesutului pulmonar restant cu prognostic excelent pentru viață. Macroscopic, lobul afectat este destins (*fig. 5, 6*), neted, roz. Lobul hiperumflat, la secționarea bronhiei lobare sau la comprimarea lui, nu revine la dimensiunile normale.

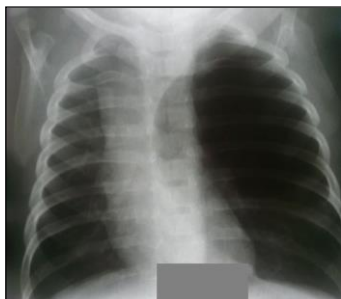În ~50% din cazuri, examenul histopatologic demonstrează afectarea congenitală a cartilajului bronșic (hipoplazie sau lipsa lui), pe cînd alveolele au o structură asemănătoare cu cele normale, dar sunt destinse.

Importanța acordată emfizemului lobar congenital este datorată complicațiilor cu caracter acut – insuficiență respiratorie progresivă cu wheezing, cianoză, plîns, agitație etc. Conform rezultatelor studiului, complexitatea morfogenezei, gravitatea și polimorfismul leziunilor evaluate în complexul bronhopulmonar sunt determinate de procesele displazice, hipoplazice și imaturitatea componentelor structurale bronhopulmonare, fiind prezente din start drept consecințe ale perturbărilor de embriogeneză. Dereglările funcționale sau organice ale componentelor bronhopulmonare provoacă perturbarea dinamicii aerice în plămîn, determinată de gradul deplasării mediastinului, dereglările permeabilității bronhiale, compresiunea lobului neafectat de către lobul emfizematos și nu în ultimul rînd de malformațiile concomitente (*fig. 1–4*).

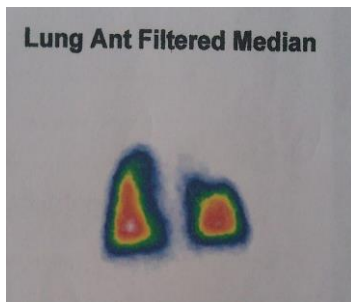
Cazurile prezentate evidențiază particularitățile diagnosticului preoperator în emfizemul lobar congenital, subliniind natura specifică a manifestărilor clinice, a investigațiilor paraclinice și impunînd intervenția chirurgicală de urgență.

Evoluția postoperatorie imediată a fost simplă. Durata de spitalizare postoperatorie – 8–9 zile. Au fost identificate complicațiile posibile care puteau surveni. De remarcat că în lotul de studiu nu au survenit complicații la etape precoce și la distanță. Astfel, rezultatele la distanță au fost satisfăcătoare pentru viața și capacitatea de muncă a pacienților.

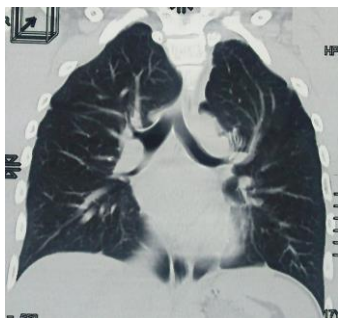
### CAZURI CLINICE



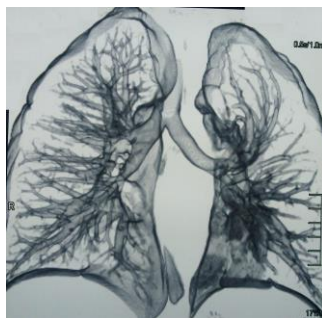*Fig.1.* Copilul V. Radoigrafia cutiei toracice. Hipertransparența lobului superior pe stînga, deplasarea mediastinului controlateral și comprimarea lobului inferior stîng, asimetria cutiei toracice și spații intercostale lărgite pe stînga.



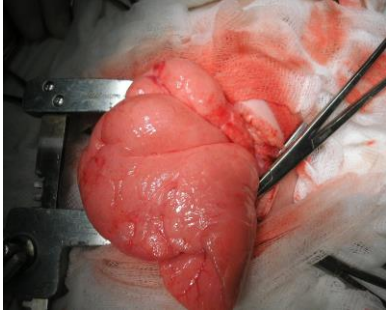
*Fig.2.* Copilul V. Scintigrafie pulmonară. Imaginea plămînilor stînge se vizualizează incomplet, din cauza dereglării grave a perfuziei în zonele superioară și medie.



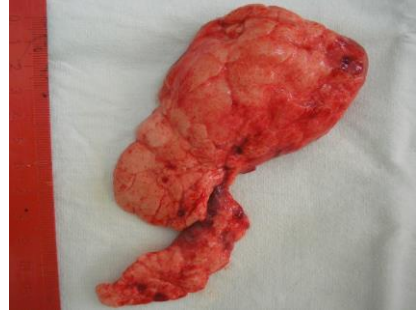*Fig.3.* Copilul M. a suportat toracotomie, lobectomie superioară pe stînga la o lună de viață. Tomografie computerizată la vîrsta de 17 ani. Desenul pulmonar nu atestă modificări patologice în pulmon.



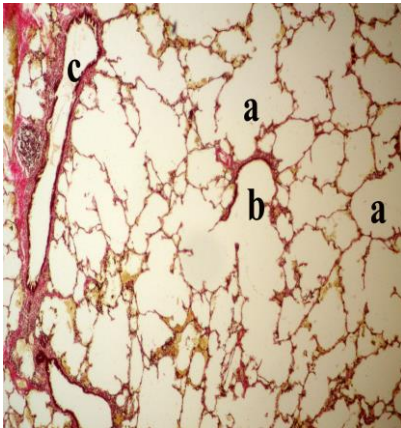
*Fig.4.* Același copil. Tomografie computerizată în regim 3D, bronhografie virtuală, la vîrsta de 17 ani.



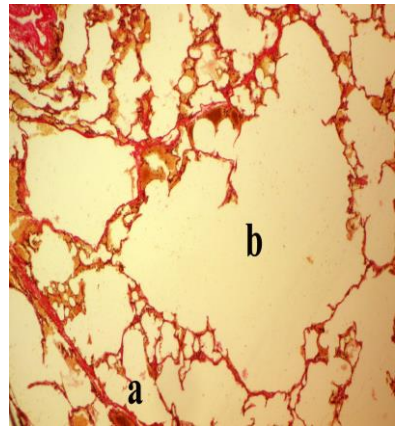
*Fig.5.* Copilul V. Aspect intraoperator. Toracotomie lateroposterioară pe stînga. Lob pulmonar voluminos, emfizematos, crepitant, anemic, cu prezența unor bule subpleurale.



*Fig. 6.* Copilul V. Lobul superior emfizematos și limbus (macropreparat).



*Fig. 7.* Copilul V. Emfizem panacinar: *a)* sector alveolar emfizematos; *b)* segmente bronhiolo-alveolare dilatate; *c)* bronhii de calibru mediu ectaziate.



*Fig.8.* Copilul V. Aspect microscopic emfizematos, cu formarea unor bule recente: *a)* emfizem panacinar; *b)* bule emfizematoase recente.

## Bibliografie

1. Acitores E., Lalinde M., Lamela MT. *Enfisema lobar congenito – Causa de dificultad respiratoria en un neonato*. Rev. Pediatr. Aten Primaria 2007;9:41-46.
2. Alejandra Ollano, Eugenia Altamirano, Ricardo Drut. *Enfisema lobar congenito: reporte de un caso*. Patologia, 2008; 46(4):348-50, pag. 348–350.
3. Alvarez V. *Patologia toracica giurgica en la infancia*. Bol. Pediatr. 2001; 41:131-136.
4. Ayed A.K., Owayed A. *Pulmonary resection in infants for congenital pulmonary malformation*. Chest., 2003; 124:98-101.
5. Canneto B., Carretta A., Puglisi A. et col. *Congenital lobar emphysema in adults*. Minerva Chir. 2000;55:353-6.
6. Cruz Anleu, Marin Santana, Islas Salas et col. *Enfisema lobar congenito. Es el tratamiento conservador una alternativa?* Bol. Pediatr. 2009; 49:118-121.
7. Guidici R., Leao L., Moura L. et col. *Poli-alveolose: patogenese do enfisema lobar congenito*. Rev. Ass. Med. Brasil, 1998; 44:99-105.
8. Gustavo Rpcha, Ines Azevedo, Jorge Correia Pinto et al. *Congenital lobar emphysema of the newborn*. Report of four clinical cases. Revista portuguesa de pneumologia. Vol. XVI, №5/2010, p.849-856.
9. Jawaid Saghir, Shahida Tasneem, Naeem Khan. *Congenital Lobar Emphysema. Case report*. Anaesth, Pain & Intensive Care. Vol.12 (1), p.16-18.
10. Karnak I., Senocak M.E., Ciftci A.O. *Congenital lobar emphysema: diagnostic and therapeutic considerations*. J. Pediatr. Surg. 1999; 34:1347-1351.
11. Mir Sadagat, Javaid A. Malik, Raiesa Karim. *Congenital lobar emphysema in an adult*. Lung India, vol. 28, Issue 1, p.67–69.
12. Myers N.A. *Congenital lobar emphysema*. Aust. N.Z.J. Surg. 1969, p.32–35.
13. Popescu M., Valeria Dehelean, Delia Mihailov. *Congenital lobar emphysema (CLE). Radiologis and imagistic (CT) diagnostic*. Jurnalul pediatriei, vol. XIII, nr. 51–52, p.47–49.
14. Porto A.S., Magalhaes SEM, Coppini M.M. *Enfisema lobar congenito diagnosticado em paciente adulta*. J. Pneumologia, 2000; 26:266-8.

15. Roberto Mijanos Vazquez and Salvador Coronado Aquirre. *Congenital lobar emphysema in right upper and middle lobes in a 2-month-old female patient*. Clinical case. Bol. Med. Hosp. Infant. Mex. 2011; pag. 279-284.

16. Steven Rothenberg. *Congenital lung malformations, update and treatment*. Rev. Med. Clin. Condes- 2009, p. 734-738.

17. Visrutaratna P., Euathrongchit J., Kattipattanopong V. *Clinics in diagnostic imaging*. Singapore. Med. J. 2003; 44:325-329.

18. Л.Н. Бисенков и соавт. *Торакальная хирургия*. Изд. «Гиппократ», 2004, стр. 625–694.

19. Волков И.К. *Эмфизема легких у детей*. «Педиатрия» №3, 2008, с.37–42.

20. Зайцева С. В., Александрина Н. В., Празникова Т.В. *Случай поздней диагностики врожденной лобарной эмфиземы у ребенка 15 лет*. «Педиатрия», 2010, том, 89, №4.

21. Исаков Ю.Ф., Степанов Э.А., Гераскин В.И. *Руководство по торакальной хирургии у детей*. Москва, 1978.

22. Разумовский А.Ю., Алхасов А.Б., Рачков В.У. и др. *Торакоскопические операции при эмфиземе легких у детей*. «Детская хирургия» №4, 2007, стр. 47–450.

23. Рокицкий М.Р., Гребнев П. Н., Осипов А.Ю. *Врожденная лобарная эмфизема*. «Детская хирургия» №1, 2000, стр. 41–43.

#### 4. CHISTUL HIDATIC PULMONAR

Hidatidoza umană, produsă de *Echinococcus granulosus*, este o boală veche, dar mereu actuală, aflându-se printre cele mai grave infecții helmintozoonozice ale omului, cu o incidență ubicuitară, inclusiv în Republica Moldova. Această maladie constituie o problemă globală cu implicații multiple, inclusiv economice și medico-sociale, din cauza pagubelor materiale aduse sectorului zootehnic și sănătății omului.

Originea parazitară a maladiei a fost demonstrată de către Pallas în 1760. El a descoperit forma matură a parazitului, localizată în intestinul carnivorelor, iar termenul *echinococ* a fost lansat de Rudolphi (1801), după ce a stabilit căile de pătrundere a parazitului în organismul omului. Maladia are un istoric străvechi, fiind descrisă încă de Hipocrat și Galen. În 1658, Redi a presupus originea animală a hidatidozei, iar Malpighius a constatat că chistul hidatic este o ființă vie. A. E. Goetze

(1782) a stabilit microscopic că granulațiile corespund scolexurilor helminților, descriind și cărligele aranjate „în coroană”. Forma chistică a parazitului la om pentru prima dată a fost descrisă de Bremser (1821). În 1852, Siebold și Eschricht au obținut forma matură a parazitului, hrănind 12 câini cu organele animalelor bolnave. M.G. Stadnički (1890), A.I. Lebedeva și N.Iu. Andreev (1899) au descris ciclul asexuat de dezvoltare a echinococului fără gazdă intermediară, constatând că „nisipul” hidatic poate servi drept izvor de infectare, izbutind să contamineze animalele (iepurii) cu conținutul larvochistului parazitar.

După incidență, chistul hidatic pulmonar se plasează pe locul al doilea, după afectarea ficatului, constituind circa 18,6–40,7% din totalitatea cazurilor de hidatidoză, iar în structura formelor cu formațiuni chistice multiple atinge 4–7%.

În evoluția clinică a hidatidozei la copii deosebim trei stadii.

*Stadiul I.* Chiar și în prezența unui larvochist de dimensiuni mici, îndeosebi la copiii mici și la preșcolari, clinic se depistează paloarea tegumentelor, adinamie, anorexie, anemie, deficit ponderal, retard fizic. La această etapă precoce a maladiei încă nu sunt prezente semne locale evidente de afectare a organului. De aceea, diagnosticul se stabilește prin investigații imagistice și de laborator.

*Stadiul II* – perioada de stare a bolii. Pe fondul reacției generale a organismului în caz de formațiuni chistice de dimensiuni mari, se determină deformarea tegumentelor în regiunea organului afectat. Diagnosticul se stabilește obiectiv, cu ajutorul investigațiilor imagistice și de laborator.

*Stadiul III* – perioada complicațiilor maladiei. Pentru copii este caracteristică ruperea larvochistului, mai rar – infectarea sau calcificarea acestuia.

În evoluția maladiei hidatice de orice localizare pot fi constatate diferite complicații, frecvența cărora oscilează între 8 și 70%. Cea mai frecventă complicație a chistului hidatic pulmonar este infectarea larvochistului (19,2–34,5%), apoi urmează ruperea chistului în bronhie (14,5–63%), cu diseminarea bronhogenică a elementelor germinative, sau ruperea larvochistului în cavitatea pleurală (4,9–26,3%), calcificarea chistului (2,8–16,6%). Dintre acestea, unele devin fatale pentru pacient.

**Diagnosticul.** Tehnicile moderne de investigare permit diagnosticarea maladiei hidatice cu o probabilitate destul de înaltă, dar fiecare dintre ele are atât priorități, cât și neajunsuri. Metodele clasice de dia-



gnosticare radiologică sunt destul de utile în depistarea chistului hidatic pulmonar și, prin urmare, sunt uzuale în continuare. Cel mai frecvent, în diagnosticarea chistului hidatic pulmonar, se folosește radiografia cutiei toracice, aceasta fiind o modalitate de a depista tabloul caracteristic în funcție de gradul evoluției și dimensiunile chistului.

O metodă mai sensibilă de diagnosticare a hidatidozei este tomografia computerizată, care este folosită cu succes și în depistarea chistului hidatic pulmonar. În ultimul timp, tot mai des apar comunicări despre utilitatea rezonanței magnetice nucleare în depistarea chistului hidatic, inclusiv în recunoașterea formelor pulmonare. De menționat că atât tomografia computerizată, cât și rezonanța magnetică oferă date prețioase, îndeosebi în formele complicate ale chistului hidatic.

În unele cazuri de chist hidatic complicat se poate folosi examenul bronhoscopic cu lavaj bronhoalveolar sau toracosopia – metode ce permit realizarea unui examen citologic sau histopatologic adecvat, singura rezervă fiind agresivitatea acestor tehnici și pericolele ce le implică.

Alte metode folosite în diagnosticarea preoperatorie a hidatidozei sunt: scintigrafia, angiografia, bronhografia, metodele imunologice de investigație.

Puncția transcutanată a chistului hidatic, cu scop de diagnosticare, se folosește rareori în practica medicală, din cauza riscului înalt de rupe a larvochistului și de diseminare a elementelor lui.

**Tratamentul.** Tratamentul hidatidozei este exclusiv cel chirurgical, deși există lucrări științifice privind tratarea unor cazuri de hidatidoză prin medicație antiparazitară.

Metodele de soluționare chirurgicală a hidatidozei pot fi clasificate în: deschise, semiînchise cu rezecția capsulei fibroase, închise și combinate. Alegerea metodei de tratament chirurgical va depinde, în mare măsură, de localizarea, dimensiunile și configurația formațiunii chistice parazitare. Gradul de radicalism în echinococectomie este determinat de atitudinea chirurgului față de capsula fibroasă ca eventual focar de infecție și recidivă.

Dintre operațiile radicale fac parte echinococectomia „ideală” și operațiile de rezecție a organului afectat, mai puțin radicale fiind considerate operațiile de drenare sau marsupializare a formațiunilor chistice parazitare.

Metodele transcutanate de tratament al chisturilor hidatice, considerate pînă în ultimul timp periculoase pe motivul riscului de contaminare a regiunilor adiacente, revin în actualitate, mai mulți autori indicând eficacitatea acestei metode ghidate sonografic, practică sub controlul tomografiei computerizate sau prin endoscopie. Această metodă este abordată și în cavitățile reziduale infectate după intervenții de echinococctomie.

Odată cu progresul tehnic și apariția unui aparat modern videoendoscopic, a apărut o direcție chirurgicală nouă, ce servește ca alternativă pentru chirurgia clasică. Prezintă interes metoda de echinococctomie asistată laparoscopic sau toracoscopic, folosită și în tratamentul chistului hidatic pulmonar la copii, autorii fiind de părerea că prin această metodă se poate preveni mai sigur diseminarea decît prin metodele clasice, ea implicînd un traumatism operator comparativ mai mic.

În afară de procedeele fizice (ultrasunet, laser etc.), în prelucrarea capsulei fibroase se folosesc pe larg unele substanțe chimice (sol. formalină 2–5%, tinctură de iod 3–5%, tiosulfat de sodiu, eter ș.a.). Au apărut și remedii mai noi de inactivare intraoperatorie a larvochistului hidatic: glicerina de 60–80%, alcoolul etilic de 96%, clorhexidina de 10%, soluțiile saline hipertonică de 10–20%, peroxidul de hidrogen de 3–10%, soluția hipertonică salină de 10%, mebendazolul și albendazolul. Autorii unor publicații recente au relatat rezultate diferite privind eficacitatea lor.

Preparatele chimioterapice (albendazol, mebendazol, praziquantel etc.) sunt folosite de marea majoritate a autorilor afit în tratamentul chimioterapic preoperator, cît și cu scop de profilaxie a recidivelor. Chimioterapia antiparazitară le este indicată și bolnavilor care nu pot fi supuși intervenției chirurgicale. Eficacitatea acestor preparate în tratamentul conservator al chistului hidatic de diversă localizare este recunoscută de mai mulți autori, inclusiv în tratamentul acestei afecțiuni parazitare la copii.

Frecvența recidivelor malade oscilează în cadru larg – între 3,3 și 54%. Diapazonul mare pentru frecvența recidivelor în această afecțiune se datorează și tratării diferite a noțiunii de recidivă.

**Caz clinic.** Bolnavul C., în vîrstă de 14 ani, a fost internat în clinică pe data de 10.12.1999 pentru dureri în hemitoracele drept, dispnee în repaus ce se agrava la efort fizic, tuse umedă cu expectorații mucopurulente, periodic hemoptizie.

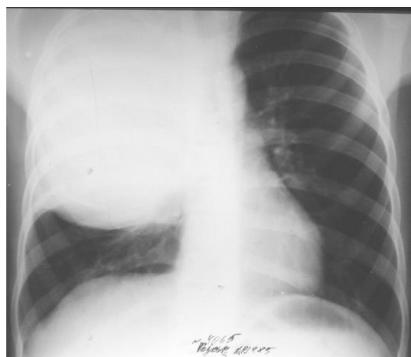
Examenul fizic a evidențiat: la auscultație – lipsa respirației în regiunile superioară și medie ale plămânului drept, în zonele inferioară apreciindu-se murmur vezicular atenuat; la percuție în zonele respective – matitate.

Investigațiile de laborator au indicat anemie și VSH cu valori înalte. Radiografia toracelui indica o formațiune de dimensiuni impresionante, ce ocupa întreaga suprafață a lobului superior al plămânului drept și  $\frac{1}{3}$  a cîmpului lobilor pulmonari inferior și mediu (*fig. 1*). Ecografia toracelui a confirmat prezența unei formațiuni cu consistență lichidă.

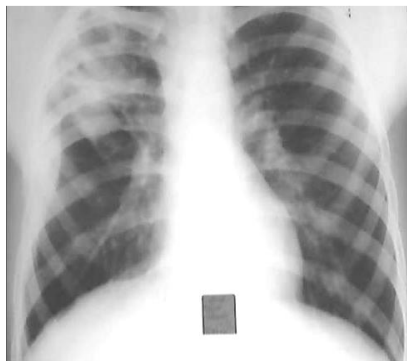
Studierea anamnezei a constatat că pacientul, pe parcursul unui an, a beneficiat de un tratament conservator de ambulatoriu și staționar în baza unei bronhopneumonii.

După o pregătire preoperatorie cu diagnosticul de chist hidatic pulmonar gigant, bolnavul a fost operat (pe 14.12.1999) de toracotomie lateroposterioară pe dreapta în spațiul intercostal IV. La nivelul lobului superior s-a identificat o formațiune chistică de dimensiuni impresionante, ce ocupa toată suprafața lobului pulmonar afectat, cu comprimarea segmentelor pulmonare adiacente. În caviata pleurală s-a depistat un proces aderențial major. După adezioliza pulmonară s-au efectuat echinococectomia lobului superior, înlăturarea parțială a capsulei fibroase, cu suturarea fistulelor bronhiale, capitonarea cavității reziduale cu sutură în burse supraetajate plan pe plan cu sirjet final „dus-întors”, folosind, în calitate de material plastic pentru plombaj, preparatul „LitAr”. Cavitatea pleurală a fost drenată prin microtoracotomie. Evoluția postoperatorie a fost gravă, dar cu reexpansarea completă a parenchimului pulmonar restant. A fost externat la a 11-a zi postoperator. Controlul radiologic, după 6 luni și 1,5 ani, a confirmat lipsa complicațiilor (*fig. 2, 3*), iar scintigrafia – restabilirea perfectă a microcirculației pulmonare (*fig. 4*).

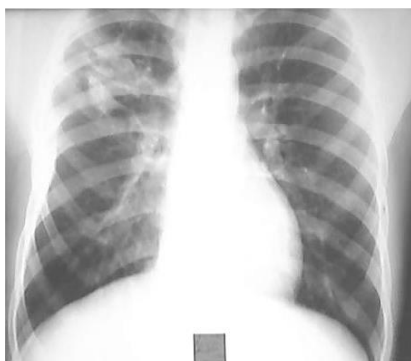Probleme deosebite în rezolvarea cavităților reziduale apar în cazurile de chist hidatic complicat. Remarcăm: absolut toți pacienții cu aceste forme grave au fost spitalizați cu întârziere.



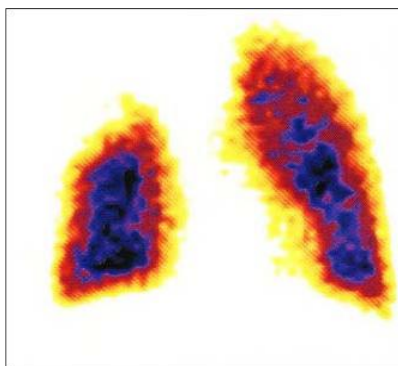
*Fig. 1.* Radiografie toracică preoperatorie. Larvochist hidatic de dimensiuni gigante în plămînul drept.



*Fig. 2.* Radiografie toracică postoperatorie după 6 luni de la operație.



*Fig. 3.* Radiografie toracică după 1,5 ani de la operație.



*Fig. 4.* Scintigrafie pulmonară (perfuzie) postoperatorie după 1,5 ani de la operație.

### **Bibliografie**

1. Ayed A.K., Alshwaf E. *Surgical treatment and follow-up of pulmonary hydatid cyst.* Med. Princ. Pract. 2003. 12(2):12-16.
2. Babuci S. *Argumentarea patogenetică și clinico-morfologică a tratamentului medico-chirurgical în hidatidoza pulmonară la copil.* Teză de dr. hab. Chișinău, 2005, 178 p.

3. Gudumac Eva, Babuci S., Bernic J. ș.a. *Chistul hidatic pulmonar la copii*. An. Șt. ale USMF „N. Testemițanu”. 2000, vol. 5, p. 167–170.

4. Gudumac Eva, Babuci S., Petrovici V. *Chistul hidatic pulmonar și hepatic la copil*. Chișinău, F.E.P. „Tipografia Centrală”, 2011, 220 p.

5. Gudumac Eva, Babuci S., Tcacenco V., Jalbă A. *Aspecte patogenetice și clinico-evolutive în maladia hidatică*. Buletin de Perinatologie, 2001, nr.1, p.109–112.

6. Nepalia S., Joshi A., Shende A., Sharma S.S. *Management of echinococcosis*. J. Assoc. Phys. India, 2006, 54:458-462.

7. Țăbârnă C. *Chirurgia echinococozei*. Chișinău, 2009.

8. Turkyilmaz Z., Sonmez K., Karabulut R. et al. *Conservative surgery for treatment of hydatid cysts in children*. World J. Surg. 2004, 28(6):597-601.

## 5. NEUROBLASTOMUL MEDIASTINAL

Tumorile neurogene sunt incluse în grupul celor mai frecvente formațiuni tumorale întâlnite la copii de diferite vârste și constituie 19–39% din totalitatea tumorilor mediastinale și 75% din tumorile mediastinului posterior. Tumorilor neuroblastice le revin circa 30% din totalitatea tumorilor maligne ale mediastinului la copii. Tumorile neurogene rămân o entitate patologică importantă, cu un potențial letal înalt, deși s-a perfecționat diagnosticul și s-a diversificat tratamentul. Noțiunea de neuroblastom a fost propusă de Homer Wright (1910), deși tumora a fost descrisă anterior de Virchow (1864).

Tumorile neurogene mediastinale, cu toate că au fost definite ca entitate nozologică, sunt încă puțin studiate și incomplet caracterizate. Studiile de biologie moleculară din ultimii ani au adus și argumentări din punct de vedere oncogenetic. Tratamentul standard pentru tumorile operabile rămâne cel chirurgical. Pentru tumorile neurogene la copii este caracteristică variabilitatea gradului de maturizare a tumorii, ce determină ritmul de creștere și posibilitatea malignizării. Tumorile cu celule puțin diferențiate posedă un potențial energetic înalt de creștere embrionară. Gradul de maturizare este determinat de prezența specifică a celulelor ce corespund perioadei de dezvoltare ontogenetică a sistemului nervos.

În baza raportului celule mature:celule imature deosebim 4 grupe de tumori neurogene:

- 1) ganglioneuromul (cel. mature >50%);
- 2) ganglioneuroblastomul (cel. mature – 5–50%);
- 3) neuroblastomul cu celule imature (cel. mature <5%);
- 4) neuroblastomul cu celule nediferențiate.

Cu cât mai multe celule imature nediferențiate sunt depistate la examenul histologic, cu atât gradul de malignizare este mai înalt.

### **Histogeneza**

Teoria I (R. Virhow, J. Vorocoy): „neuroectodermală”; tumora de tipul neurofibroamelor se dezvoltă din țesutul interstițial nervos.

Teoria II (A.F. Kuope, L. V. Suvorova, W. His): „migrațională”; celulele simpatiche prezente în structurile mediastinului apar în urma migrației din mugurii ganglionilor spinali.

Teoria III (R. Wright): „a celulelor nervoase restante”; celulele nefolosite în organizarea elementelor sistemului nervos simpatic pot deveni o sursă potențială în dezvoltarea tumorilor neurogene.

Particularitățile evoluției tumorilor neurogene mediastinale:

- Tumorile neurogene imature predomină la copiii în vârstă de 0–3 ani, iar cele mature – după 3 ani.

- Tumorile neurogene mature evoluează cu o simptomatologie mai puțin evidentă, fiind diagnosticate ocazional în timpul exporărilor radiologice.

- Evoluție asimptomatică se atestă în special la copiii de după 5 ani.

- Intensificarea treptată a simptomatologiei este caracteristică pentru copiii de vârstă mai mare, pe când la copiii de pînă la 1 an simptomatologia din partea organelor cavității toracice are caracter acut, fiind determinată de dispnee, accese de asfixie, respirație stridorosă cu participarea musculaturii intercostale la actul de respirație.

- Generalizarea procesului tumoral și metastazarea se întîlnesc frecvent în tumorile imature, la copiii de după 2 ani.

**Caz clinic.** Pacienta N., f/o nr.9170, născută la 18.12.2009, a fost internată în Centrul Național Științifico-Practic de Chirurgie Pediatrică „Natalia Gheorghiu” pe 29.11.2010, pentru o formațiune mediastinală de volum.

Conform datelor din anamneză, în ultimele 10 zile, copilul a devenit capricios, agitat, prezenta dispnee, febră (38°C), care nu ceda la medicația antipiretică, scaune diareice. Examenul obiectiv la internare: sta-

re generală gravă, febră (38°C), dispnee, cianoză periorală și periorbitală, ptoză palpebrală bilaterală (semnul Horner), asimetria hemitoracelui pe stînga, spații intercostale lărgite, la auscultația pulmonilor – respirație tahipneică, atenuată bilateral, aspră, lipsa respirației pe ariile lobului superior stîng, zgomote cardiace ritmice, deplasate spre dreapta. Abdomenul – de configurație obișnuită, ușor balonat, indolor. Scaunul și diureza – fără modificări.

Datele de laborator au constatat:

– anemie: Hb. – 100 g/l, er. –  $3,2 \times 10^{12}$ , leu. –  $8,0 \times 10^3$ , nes. – 16%, seg. – 52%, eoz. – 2%, lim. – 29%, mon. – 1%, VSH – 25 mm/h;

– lipsa diferențelor semnificative ale celorlalte constante biologice: proteina totală – 74,2 g/l, protrombina – 89%, fibrinogenul – 5,11 g/l, ureea – 4,2 mmol/l, bilirubina – 8,4 mcmmol/l, ALAT – 0,64 mmol/(oră-1), ASAT – 0,56 mmol/(oră-1), K – 5,28 mmol/l, Na – 135 mmol/l, Ca – 2,04 mmol/l;

– rezerva acidobazică: pH – 7,042 (N – 7,35–7,45), PCO<sub>2</sub> – 76 mm Hg (N – 35–45 mm Hg), HCO<sub>3</sub> – 20,2 mmol/l (N – 22–26 mmol/l), PO<sub>2</sub> – 55,6 mm Hg (75–100 mm Hg), SpO<sub>2</sub> – 69,1% (N – 94–100%) – acidoză mixtă (metabolică și respiratorie) compensată.

Pacienta a fost investigată imagistic prin ecografie abdominală: ficat cu contur regulat, parenchim omogen, ecogenitate medie, cu contururi liniare unice, LD – 71 mm, LS – 34 mm, v. portă – 3 mm; pancreasul se vizualizează rău, din cauza prezenței gazelor în intestin.

Explorarea ecografică a evidențiat: timusul cu ecogenitate crescută, mărit în dimensiuni (45x31 mm).

ECG la internare: ritm sinusal, fără modificări.

Examenul ecocardiografic nu a pus în evidență patologii cardiace.

Oftalmoscopie: pupile roz-palide, bine conturate, venule discret dilatate, arterele retinei nemodificate.

Radiografia pleuropulmonară (*fig. 1*) a evidențiat o formațiune tumorală mare, cu contururi clare în mediastinul superior, care proemină în cavitatea pleurală pe stînga, cu deplasarea și comprimarea pulmonului pe stînga, cu deplasarea evidentă a mediastinului spre dreapta.

Scintigrafia pulmonară (*fig.2*) a evidențiat: plămînul stîng – micșorat în dimensiuni; perfuzia pulmonară – diminuată difuz, mai accentuată în zonele superioare; plămînul drept – fără dereglări de perfuzie.

Computer tomografia cu angiografie pulmonară (*fig.3*) în faza arterială și reconstrucția MPR și VRT (*fig.4*) a pus în evidență, în mediasti-

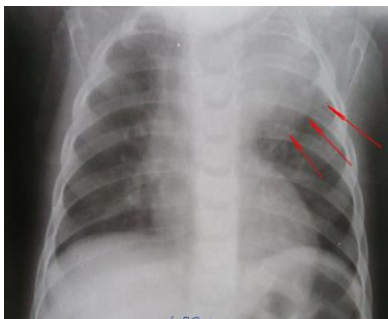
nul anterior pe stînga, o formațiune tumorală masivă, cu densitate omogenă 41–43, dimensiuni 5,8x5,6x5,6 cm, contur clar, care deplasează și comprimă inferior plămînul stîng, deplasează anterior vena subclavia și vena brahiocefalică stîngă, traheea și pedunculul vascular spre dreapta, cu extindere spre gît. În masa tumorală sunt situate arterele subclavia și vertebrală pe stînga. Artera carotidă stîngă este deplasată spre dreapta, fiind adiacentă tumorii din partea stîngă. Ariile pulmonare sunt transparente. Desenul pulmonar – accentuat bilateral. Cordul comprimat ocupă o poziție orizontală. Imaginea tomografică cu reconstrucție 3D (*fig. 4*) pune în evidență loja tumorii și topografia structurilor adiacente.

Ținînd cont de semiologia și rezultatele explorărilor paraclinice, pacientei cu tumoră mediastinală i-a fost indicată intervenție chirurgicală.

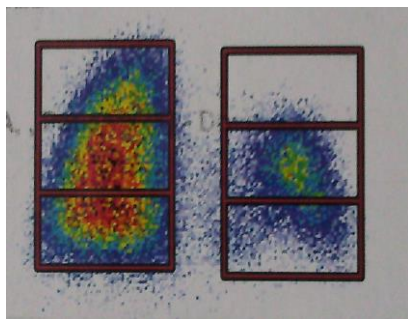
Rezeecția chirurgicală este soluția terapeutică ideală, iar operațiile paliative sunt de alternativă în situații excepționale. Cu toate progresele în materie de diagnostic și tratament, mortalitatea cauzată de neuroblastome, în zilele noastre, este destul de înaltă.

După o pregătire preoperatorie, pe 07.12.10 s-a efectuat intervenția chirurgicală. În ceea ce privește tehnica propriu-zisă, s-a efectuat toracotomie lateroposterioară pe stînga. La revizie s-a determinat o formațiune tumorală masivă, dur-elastică, cu o vascularizare abundentă, ceea ce a determinat exereza subtotală a tumorii, cu aspect histologic de neuroblastom (*fig. 5*). Evoluția postoperatorie a fost simplă. La a 8-a zi după operație, pacienta a fost transferată în serviciul de oncopediatrie pentru tratament adjuvant – chimioterapie.

**Elementul-cheie.** Rezeecția chirurgicală este soluția terapeutică ideală, operațiile paliative fiind de alternativă în situații excepționale.



*Fig.1.* Radiografia cutiei toracice.



*Fig.2.* Scintigrafie pulmonară.





4. П. К. Яблонский, В. Г. Пищик, С. М. Нуралиев, М. А. Атюков, А. С. Петров. *Торакоскопические операции при новообразованиях средостения*. Вестник Санкт-Петербургского Университета, 2008, стр. 119–127.

5. Степанов Э.А., Гераскин В.И. *Руководство по торакальной хирургии у детей*. Москва, изд. «Медицина», 1988, стр. 458.

## 6. HERNIA DIAFRAGMATICĂ CONGENITALĂ

Hernia diafragmatică congenitală prezintă pătrunderea viscerelor abdominale în cavitatea toracică prin orificii fiziologice (foramenul Hiss-Bochdalek și orificiul retro-costo-xifoidian Morgagni-Larrey) sau patologice (defecte de diferite dimensiuni, pînă la aplazie de cupol) ale diafragmului sau în urma dezvoltării lui vicioase (hipo- sau aplazie musculară) [5, 10].

Hernia diafragmatică congenitală are o incidență de aproximativ 1: 2000–5000 de nou-născuți, inclusiv cei născuți morți [2, 3, 7].

Embriogeneza diafragmului este complexă și se realizează în mai multe etape. Componentele lui se formează din cîteva primordii de bază, care apar pe rînd, în funcție de perioadă:

- septum transversum (formează tendonul central al diafragmului);
- două membrane pleuroperitoneale;
- componentele musculare ce provin din buza dermomiotomică laterală;
- mezoul esofagului din care se dezvoltă stîlpii (piciorușele) diafragmului.

Modificările embriogenetice survenite pînă în a 3-a lună de dezvoltare intrauterină generează defecte de diferite dimensiuni ale diafragmului, care conduc la dislocarea organelor abdominale în cutia toracică, cu formarea herniilor diafragmatice congenitale false [1, 4].

Eventrațiile diafragmatice se dezvoltă în urma dereglării proceselor de mitoză a plicilor pleuroperitoneale, după a 3-a lună de gestație. Cupolele diafragmatice dreaptă și stîngă se dezvoltă separat, ceea ce determină independența lor funcțională și prezența malformațiilor unilaterale.

Etiopatogenia herniilor și eventrațiilor diafragmatice congenitale nu este pe deplin cunoscută nici pînă în prezent, fiind propuse mai multe ipoteze. În majoritatea cazurilor, ea a fost studiată în comun cu etiologia altor malformații congenitale. Mutațiile genice ordinare nu au fost

identificate ca factori declanșatori ai acestei malformații. Cariotip anormal se determină la 4% din copiii cu hernie diafragmatică congenitală. Conform datelor din literatura de specialitate, hernia diafragmatică congenitală este asociată cu aproape toate aberațiile oricărui cromozom uman, înregistrate în 10–34% din cazuri. Cel mai frecvent, ea se asociază cu aberațiile cromozomiale numerice: sindromul Turner (monosomia X), sindromul Down (trisomia 21), sindromul Edward (trisomia 18), sindromul Patau (trisomia 13) și sindromul Pallister-Killian (tetrasomia 12p).

Există mai multe clasificări ale herniilor diafragmatice, una din cele mai practice fiind cea propusă de Б. В. Петровский (1966).

I. Hernii diafragmatice congenitale:

- 1) diafragmo-pleurale;
- 2) hiatale;
- 3) parasternale;
- 4) frenopericardiale.

II. Hernii diafragmatice dobândite:

- 1) traumatice;
- 2) netraumatice.

Cea mai recentă clasificare a herniilor diafragmatice congenitale:

1. Hernii embrionare (false) – se formează până în a 2-a – a 3-a lună a vieții intrauterine, după încetarea dezvoltării regiunii posterioare a diafragmului.

2. Hernii fetale – se dezvoltă în urma dereglării proceselor de formare a diafragmului (hernii veritabile, eventrații diafragmatice).

3. Relaxarea diafragmului – se dezvoltă în perioada perinatală în urma paraliziei nervului diafragmal.

Diagnosticul prenatal al herniilor și eventrațiilor diafragmatice congenitale a devenit posibil în ultimele două decenii. Conform unor opinii, în 30–75% din cazuri, hernia diafragmatică congenitală poate fi depistată deja în al doilea sau al treilea trimestru de sarcină. Totodată, actualmente nu a fost elucidată nicio cauză prenatală care ar permite prognoșticarea dezvoltării la făt a herniei diafragmatice.

Simptomatologia herniilor diafragmatice este dominată de stare generală alterată a copilului, detresă respiratorie de intensitate variabilă, tabloul clinic asociind cianoză, dispnee marcată, polipnee, vărsături alimentare incoercibile, lipsa tranzitului intestinal, dextrapoziție cardiacă, deplasarea mediastinului spre dreapta, bombarea hemitoracelui respectiv, strangularea herniară gastrică și intestinală.

Clinic, se disting trei categorii de semne ale herniilor diafragmatice:

- *semne respiratorii*: dispnee, cianoză în urma colabării totale sau parțiale a plămînelor de partea herniei și diminuarea expansibilității plămînelor opus;
- *semne circulatorii*, condiționate de compresiunea cordului și mediastinului;
- *semne digestive*, condiționate de poziția anormală a viscerelor. Apar vărsături, modificări de tranzit intestinal, iar uneori – semne de ocluzie sau subocluzie.

În unele cazuri, herniile și eventrațiile diafragmatice congenitale pot evolua asimptomatic, hernierea organelor abdominale producându-se în perioada de sugar prin defectele congenitale ce condiționează un debut clinic întârziat. În acest context remarcăm: în 5–25% din cazuri, hernia diafragmatică congenitală este diagnosticată la copiii de vîrstă fragedă sau școlară.

Semnele clinice ale herniilor false sunt mai accentuate decît cele ale eventrațiilor diafragmatice, evoluînd cu decompensarea rapidă a funcțiilor organelor și sistemelor vitale.

Hernia diafragmatică Morgagni poate avea și o evoluție gravă, determinată de asocierea unor complicații: volvulusul intestinal sau gastric, ocluzia intestinală prin strangulare, dezvoltarea sindromului de detresă respiratorie etc.

Percuția toracelui pune în evidență o sonoritate neobișnuită, zone de matitate ce alternează cu zone de hipersonoritate, iar la auscultație se apreciază lipsa murmurului vezicular pe hemitoracele afectat. Uneori, se pot percepe unele zgomote patologice, hidroaerice. Abdomenul foarte mic apare excavat. Zgomotele cardiace se auscultă retrosternal sau în hemitoracele neafectat. Aspiratia mucozităților și administrarea de oxigen sunt ineficiente.

Radiografia toraco-abdominală permite de a vizualiza o opacitate, care se suprapune peste cea cardiacă la copiii cu ascensionarea ficatului, splinei sau rinichiului, sau o imagine aeriană care ajunge la nivelul coastelor II și III (stomac, intestin, colon), aerare redusă în cavitatea abdominală, discontinuități în conturul diafragmului afectat, în plămînelor corespunzător colabat și în mediastinul deplasat. Diagnosticul de hernie Morgagni poate fi stabilit prin radiografie toracică în două incidente, iar în unele cazuri sunt necesare clismele baritate, deoarece, adesea, în sacul hernial se deplasează colonul.

În pofida performanțelor obținute și a implementării unor tehnologii de diagnosticare și terapeutice moderne, tratamentul herniilor diafragmatice congenitale la copii rămîne o problemă gravă.

Tratamentul herniilor și eventrațiilor diafragmatice congenitale este cel chirurgical [5]. Pe parcursul ultimilor 20 de ani, tratamentul chirurgical al acestor malformații a evoluat de la operații efectuate în mod urgent, îndată după nașterea copilului, pînă la intervenții chirurgicale amîinate, cu plastia electivă a defectului diafragmatic, efectuate după stabilizarea stării generale a copilului.

Cu toate acestea, în unele forme severe de hernie diafragmatică, cu evoluție spontană, intervenția chirurgicală poartă caracter de urgență, fiind efectuată în primele ore după naștere. Urgentarea intervenției chirurgicale poate fi indicată și în herniile false, și în eventrațiile diafragmatice majore asociate cu alte stări patologice: volvulus gastric acut, perforație antenatală a stomacului cu dezvoltarea pneumotoraxului sau peritonitei perforative etc. [6].

Pregătirea preoperatorie necesită un șir de precauții și un monitoring obiectiv, bazat pe modificările patofiziologice caracteristice herniei diafragmatice congenitale, reechilibrarea pacientului și a concentrației  $\text{PaO}_2$ ,  $\text{PaCO}_2$  în sînge, a presiunii venoase și arteriale, inclusiv în artera pulmonară.

Intervențiile chirurgicale în herniile și eventrațiile diafragmatice congenitale trebuie efectuate în concordanță cu vîrsta copilului, tipul și dimensiunile herniei, manifestările clinice, monitoringul evolutiv al viciilor congenitale asociate.

Referitor la abordurile chirurgicale utilizate în intervențiile chirurgicale în caz de hernii și eventrații diafragmatice congenitale la copii există mai multe studii contradictorii, fiind propuse abordurile transabdominal, transtoracic și combinat. De menționat că abordul optim pentru anumite zone ale diafragmului trebuie să fie cît mai puțin traumatic și să asigure condiții favorabile pentru realizarea tehnicii chirurgicale selectate [10].

La nou-născuți și copiii de pînă la 1 an se recomandă de a interveni chirurgical prin abord transabdominal, care presupune o laparotomie mediană superioară, laparotomie paramediană superioară sau laparotomie oblică subcostală. Abordul transabdominal permite de a reduce mai ușor în cavitatea abdominală organele deplasate intratoracic, poziționarea lor, înlăturarea malrotației intestinale [10]. În acest context, Щити-

нин В.Е. și coaut. (2004) au formulat prioritățile abordului transabdominal, determinate de unele particularități anatomo-fiziologice ale copiilor cu hernii diafragmatice congenitale:

- elasticitatea ficatului la copiii de vîrstă fragedă permite deplasarea lui spre linia mediană, iar plaga intraoperatorie relativ neadîncă permite un spațiu adecvat pentru manipulații asupra diafragmului;
- volumul mic al cavității abdominale, disproporția visceroabdominală exprimată determină necesitatea extinderii manuale a pereților cavității abdominale, pentru a majora volumul ei;
- malformațiile concomitente ale tractului intestinal, care necesită revizie și corijare.

Toate abordurile transabdominale se îndeplinesc în poziția bolnavului în decubit dorsal, cu un sul moale înalt la nivelul vertebrei toracice XII, ridicînd partea craniană și coborînd partea caudală a mesei operatorii. Din cavitatea abdominală mai ușor pot fi reduse organele herniate: ficatul, colonul, intestinul subțire, stomacul, splina. Cel mai frecvent, defectele diafragmatice pot fi suturate prin suturi întrerupte, apropiind marginile defectului. Fără greutăți tehnice pot fi mobilizate marginile defectului anterior. Pentru plastia defectului diafragmatic se utilizează fire atraumatice neresorbabile, apropiind marginile defectului, sub formă de „П”. Dacă lipsește lamboul posterior diafragmatic, suturile se aplică la rebordul costal.

În defectele diafragmatice mari nu este posibilă aplicarea suturii directe. Sunt descrise diverse tehnici de plastie a defectului diafragmatic mare cu utilizarea: fasciei prerenale, mușchiului lat abdominal, lambourilor vasculare ale mușchilor peretelui anterior abdominal, plaselor sintetice. Plastia cu plase sintetice are dezavantaje, deoarece necesită mult timp operator, ceea ce este nefavorabil pentru pacientul critic și ulterior duce la deformarea toracelui.

În literatura de specialitate sunt descrise foarte multe metode de plastie a defectelor diafragmatice, utilizate în tratamentul copiilor cu hernii diafragmatice. Ele pot fi clasificate în 5 grupe:

- 1) metode simple de autoplastie;
- 2) metode de autoplastie cu lambou muscular sau musculo-aponevrotic pe pedicul vascular;
- 3) tamponare cu organele vecine;
- 4) autoplastie și homoplastie liberă;
- 5) plastie cu materiale sintetice.

Abordul transtoracic permite de a vizualiza plămînul hipoplaziat, iar în caz de necesitate – efectuarea rezecției pulmonare și a plastiei diafragmului cu mai puține dificultăți tehnice. Neajunsul acestui abord este imposibilitatea efectuării operațiilor simultane în caz de malrotație a intestinului.

În ultimii ani, succese remarcabile s-au înregistrat la utilizarea metodelor miniinvazive de tratament al herniilor diafragmatice [4]. În literatura de specialitate sunt descrise prioritățile metodei laparoscopice [5] și avantajele metodei toracoscopice în tratamentul chirurgical al herniilor diafragmatice la copii de vârste diferite [3], inclusiv la nou-născuți [9]. Studiile recente confirmă și avantajele metodei laparoscopice în tratamentul herniei Morgagni, fiind propuse mai multe modalități de rezolvare a defectului retrosternal.

O direcție de perspectivă în tratamentul herniei diafragmatice congenitale este corijarea prenatală a anomaliei [8]. Metoda de tratament prenatal al herniei diafragmatice congenitale constă în rezolvarea chirurgicală a defectului diafragmatic cu ocluzia traheii la făt. Prin ocluzia traheii se obține extinderea lentă, fină a plămînului fetal de către lichidul produs și stimularea factorilor locali de dezvoltare a plămînului.

Așadar, complexitatea și gama largă și variată de intervenții chirurgicale în tratamentul herniilor și eventrațiilor diafragmatice sunt determinate, pe de o parte, de particularitățile chirurgiei diafragmului, iar pe de altă parte, de terenul biologic complex al bolnavului. În acest context, succesul intervenției chirurgicale la copiii cu hernii și eventrații diafragmatice depinde în mare măsură de durata și calitatea pregătirii preoperatorii, de tacticile chirurgicale, de recuperarea postoperatorie etc.

**Caz clinic.** Bolnavul B., f. m. 7410, s-a născut pe 26.09.09, ora 13.15, într-un spital raional. Mama are 26 de ani, a doua sarcină, a doua naștere (prima naștere – copil sănătos). Sarcina a fost concepută după înlăturarea steriletului (durata 6 ani), mama nefiind examinată și evaluată. Sarcina a evoluat fără complicații. Pe durata sarcinii s-au efectuat 5 explorări ecografice, care nu au suspectat malformații congenitale. Nașterea la termenul de 40 săptămâni de gestație, pe cale naturală, prezentație craniană, cu cordonul circular strîns în jurul gâtului, placenta fără modificări, lichid amniotic curat, scorul Apgar – 7–9 puncte, greutatea – 3965 g, lungimea – 52 cm. După 30 minute de la naștere, copilul a devenit agitat. Pe 27.09.09, la ora 3.00, s-au asociat cianoza generalizată, cu intensificare la plîns, și dispneea progresivă. Nou-născutului i s-a ad-

ministrat O<sub>2</sub> umezit prin mască. Pe 27.09.09, ora 11. 00, copilul a fost transferat în centrul perinatalogic de nivelul II al spitalului municipal, unde a fost suspectată hernia diafragmatică congenitală stîngă, confirmată prin radiografie toracică. Pe 28.09.09, ora 23.30, a fost transferat în Centrul Național Științifico-Practic de Chirurgie Pediatrică „Natalia Gheorghiu”, secția de reanimare chirurgicală. La internare, starea generală a copilului era extrem de gravă, condiționată de tulburări respiratorii și cardiovasculare severe.

*Examenul obiectiv.* Copilul este în conștiință, periodic agitat, cu plîns slab, dependent de O<sub>2</sub>, administrat umezit, prin canulele nazale. Capul – de formă dolicocefalică, aplatizat pe stînga, din cauza edemului difuz al țesuturilor moi, fontanela anterioară – 1,0×1,0 cm normotensivă. Tegumente cianotice, mai pronunțate în lipsa oxigenării. Edeme generalizate, preponderent la nivelul scrotului și al membrelor inferioare. Tonus muscular diminuat, cu poziția de „broască”. Reflexele neonatale – declanșabile. Respirație aritmică (frecvența respirațiilor – 90–92 resp/min), cu participarea aripilor nazale, tiraj costal și sternal major, torace bombat medial și pe dreapta, abdomen retractat, cu prezența cutelor peretelui anterior. Prin sonda gastrică se elimină conținut gastric stazat cu bilă în cantități moderate – 25–30 ml. La percuție: sunet timpanic pe hemitoracele stîng, iar pe cel drept – submatitate până la matitate în regiunea inferioară, limitele cordului deplasate spre dreapta, la 2 cm de la marginea dreaptă a sternului. Auscultativ: respirație abolită pe hemitoracele stîng și atenuată pe dreapta. Zgomotele cardiace percepute pe dreapta de stern sunt atenuate, aritmice (frecvența contracțiilor cardiace – 140–168 b/min), cu suflu sistolic la bază.

*Examenul paraclinic de laborator.* Hemoleucograma: Hb. – 166 g/l, er. –  $5,1 \times 10^{12}/l$ , ht. – 0,49, leuc. –  $14,1 \times 10^9$ , nesegm. – 12, segm. – 56, e – 2, limf. – 24, mon. – 6. Analiza biochimică a sîngelui: protrombina – 89%, fibrinogenul – 2,9 g/l, ureea – 3,6 mmol/l, K<sup>+</sup> – 5,12 mmol/l, Na<sup>+</sup> – 139 mmol/l, Ca<sup>++</sup> – 2,04 mmol/l, bilirubina totală – 39 mmol/l, ALAT – 28 UI, ASAT – 37 UI. Echilibrul acidobazic: pH – 7,26, pCO<sub>2</sub> – 51,5 mm Hg, BE – 4,6 mmol/l, BB – 43,3 mmol/l, HCO<sub>3</sub> – 22,8 mmol/l, pO<sub>2</sub> – 92,9 mm Hg, O<sub>2</sub>sat – 95,5%. Grupa sanguină – A (II) Rh+.

Ecografia toracelui și abdomenului a confirmat diagnosticul de hernie diafragmatică pe stînga și a exclus afecțiuni patologice ale organelor interne și sistemului nervos central. Rinichiul stîng și splina – la locul tipic anatomic, indice de prognostic favorabil. Radiografia toracică în



două incidente (*fig. 1*) a indicat multiple formațiuni hiperecogene de diferite dimensiuni pe toată aria hemitoracelui stîng, lipsa desenului pulmonar pe stînga, organele mediastinului deplasate spre dreapta, cu comprimarea plămînelui drept, confirmînd astfel suspiciunea clinică de hernie diafragmatică congenitală pe stînga.

Ținînd cont de starea gravă a nou-născutului, nu s-a efectuat radiografia de ansamblu a cutiei toracice și a cavității abdominale cu contrastarea tractului digestiv.

Ecocardiografia a demonstrat dextracardie, cavitățile cordului nedilatate, cu funcția de pompă a miocardului ventriculului stîng normală, foramen oval patent – 3,0 mm. Presiunea sistolică în artera pulmonară – 60 mm Hg.

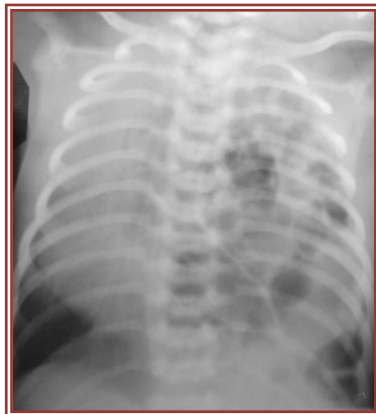Pe baza rezultatelor investigațiilor a fost stabilit diagnosticul de hernie diafragma-pleurală congenitală pe stînga, hipoplazie pulmonară, foramen oval patent, hipertensiune pulmonară severă, insuficiență respiratorie de gradul III, insuficiență cardiovasculară de gradul III, enterocolită acută de etiologie mixtă (posthipoxică și infecțioasă).

Pregătirea preoperatorie, pe o perioadă de 11 ore, a inclus terapie infuzională, inotropă, spasmolitică, antibacteriană și sindromală, cu administrarea continuă a O<sub>2</sub> umezit prin canulele nazale, cu monitorizarea tensiunii arteriale, pulsului, diurezei, echilibrului acidobazic etc.

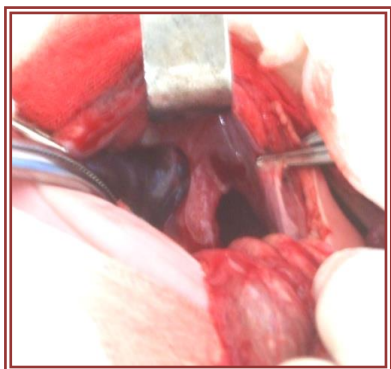
Persistența stării de agitație a nou-născutului la utilizarea spasmoliticelor, eliminarea în cantitate sporită a conținutului de stază prin sonda gastrică indicau torsiunea intestinului sau strangularea mezoului în poarta herniei. După indicații vitale, s-a intervenit chirurgical prin laparotomie subcostală stîngă, sub anestezie generală orotraheală cu respirație dirijată. S-a constatat un defect posterolateral al hemidiafragmului stîng cu dimensiunile 4,0×3,0 cm, prin care s-au deplasat în cavitatea toracică ansele intestinului subțire și colonului. După reducerea acestora în cavitatea abdominală, a fost stabilit diagnosticul: mezou comun, stază vasculară și edem al paretelui intestinal drept urmare a strangulării rădăcinii mezoului în poarta herniei (*fig. 2*).

Plămînel stîng s-a reexpansionat treptat. Prin microtoracotomie în spațiul intercostal VI, pe linia axilară medie, s-a drenat cavitatea pleurală stîngă cu un dren tubular numărul 6 și s-a efectuat plastia defectului diafragmatic cu țesuturi proprii prin aplicarea suturilor neresorbabile de capron 3/0, întrerupte în formă de „Π” la 0,5 cm de la marginile defectului, suprapuse (*fig. 3, 4*).

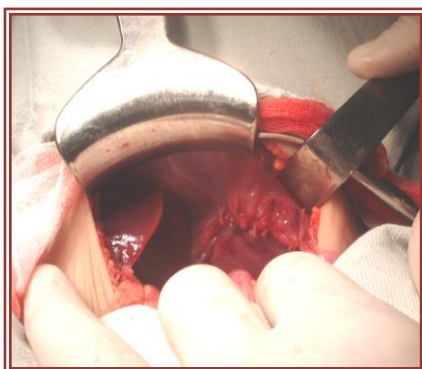
Evoluția postoperatorie imediată a fost gravă, dar fără complicații. Pacientul a fost externat la a 15-a zi după operație cu valorile presiunii arteriale în artera pulmonară de 48 mm Hg și a beneficiat de tratamente medicale complementare, cu ameliorarea treptată a perfuziei pulmonare (fig. 5, 6). Postoperator, în primele 24 de ore, s-a asigurat analgezie medicamentoasă prin administrarea de opioide și spasmolitice. Pacientul a fost externat în stare satisfăcătoare la domiciliu la a 23-a zi după operație.



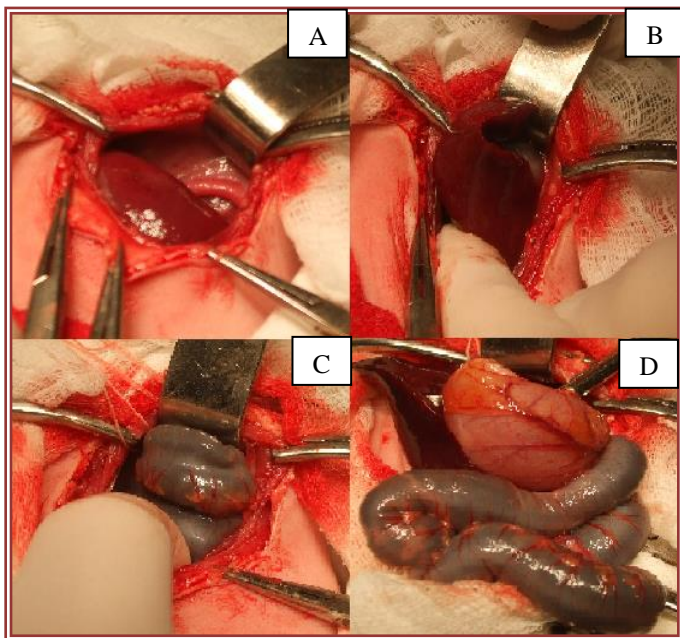
*Fig. 1.* Radiografie preoperatorie a cutiei toracice. Hernie diafragmatică falsă pe stînga.




*Fig. 2.* Aspect intraoperator. Defect diafragmatic lateroposterior.




*Fig. 3.* Aspect intraoperator. Laparotomie subcostală pe stînga. Linia de sutură a defectului diafragmatic.



*Fig. 4.* Aspect intraoperator: *A* – defectul hemidiafragmului stâng; *B* – reducerea lobului hepatic stâng; *C* – reducerea colonului cu ansele intestinului subțire; *D* – reducerea stomacului.



*Fig. 5.* Scintigrafie pulmonară prin perfuzie la a 10-a zi după operație.



*Fig. 6.* Scintigrafie pulmonară prin perfuzie la o lună după operație.

## Bibliografie

1. Bağlaj M., Dorobisz U. *Late-presenting congenital diaphragmatic hernia in children: a literature review*. In: *Pediatr. Radiol.* 2005, nr. 35 (5), p. 478–488.
2. Becmeur F. et al. *Thoracoscopic repair of congenital diaphragmatic hernia in children*. In: *Semin. Pediatr. Surg.* 2007, nr. 16 (4), p. 238–244.
3. Bekdash B., Singh B., Lakhoo K. *Recurrent late complications following congenital diaphragmatic hernia repair with prosthetic patches: a case series*. In: *J. Med. Case Reports.* 2009, nr. 26 (3), p. 7237.
4. Cabezali Barbancho D. et al. *Minimally invasive surgery for the management of congenital diaphragmatic pathology*. In: *Cir. Pediatr.* 2007, nr. 20 (2), p. 111–115.
5. Craigie R.J., Mullassery D., Kenny S.E. *Laparoscopic repair of late presenting congenital diaphragmatic hernia*. In: *Hernia*, 2007, nr. 11 (1), p. 79–82.
6. Esposito C. et al. *Bochdaleck diaphragmatic hernia, complicated by an antenatal gastric perforation, presenting as a pneumothorax and a perforative peritonitis*. In: *Pediatr. Surg. Int.* 2008, nr. 24, p. 365–369.
7. Jain P. et al. *Congenital diaphragmatic hernia with gastric volvulus*. In: *Indian J. Surg.* 2007, nr. 69, p. 160–163.
8. Jain P. et al. *Congenital diaphragmatic hernia with gastric volvulus*. In: *Indian J. Surg.* 2007, nr. 69, p. 160–163.
9. Shalaby R. et al. *Thoracoscopic repair of diaphragmatic hernia in neonates and children: a new simplified technique*. In: *Pediatr. Surg. Int.* 2008, nr. 24 (5), p. 543–547.
10. Троян В. В., Колесников Э. М., Гриневич Ю. М., Козлов О. А., Игнатович А. С. *Диафрагмальные грыжи у детей* (методическое пособие). 2007, 46 с.

## 7. INVAGINAȚIA INTESTINALĂ

Invaginația intestinală reprezintă telescoparea unui segment de ansă intestinală proximală, aflat în contracție într-un segment de ansă distală. Procesul de telescopare începe mai frecvent la nivelul ileonului terminal care pătrunde în cec. Anume din această zonă mișcarea peristaltică împinge ansa telescopată de-a lungul colonului. La unii copii poate ajunge chiar în zona rectului și poate prolaba prin orificiul anal.

Incidența invaginației intestinale este de 1–2:1000 de copii.

Invaginația poate apărea la toate vârstele copilului, dar mai frecvent la sugari, între 4 și 10 luni. Sexul masculin este mai afectat. Sugarii afectați sunt, de obicei, eutrofici și invaginația, aparent, debutează în plină sănătate.

Este o ușoară preponderență a îmbolnăvirilor primăvara și vara. La unii copii, invaginația apare după viroze, afecțiuni respiratorii sau de tract digestiv, după unele vaccinuri. Este demonstrat că virozele și unele vaccinuri stimulează activitatea sistemului limfatic, are loc o hiperplazie a plăcilor Payer din zona intestinului terminal, ceea ce creează un volum ce declanșează un peristaltism exagerat cu inițierea unei invaginații. Invaginația poate avea ca factor cauzal un diverticul Meckel, un polip, un hemangiom, o tumoră etc. Invaginația poate apărea în cadrul purpurii Hensch-Schonlein, în procesele aderențiale, în special după rezecții de tumori.

Astfel, în etiopatogenia invaginației acute a sugarului sunt incriminați atât factori favorizanți, cât și determinanți.

Factorii favorizanți sunt:

- a) creșterea anormală a regiunii ceco-colice, la vârsta de 4–5 luni, în raport cu intestinul subțire;
- b) întârzierea în fixarea ceco-colonului drept, fapt ce confirmă o mobilitate anormală;
- c) schimbarea incorectă a regimului alimentar, de la laptele matern la alimentare diversificată, care determină creșterea peristalticii intestinului;
- d) diareile sezoniere, virozele care produc adenopatii mezenterice, generatoare de tulburări vasomotorii intestinale.

Factorul determinant este peristaltismul explicat de Reilly prin alergizarea ganglionilor mezenterici cu toxine bacteriene, virale, alergeni vegetali. Această reacție alergică determină o adenopatie mezenterică tumorală, iar ca urmare crește peristaltismul intestinal, apar tulburări vasculare.

La copilul mai mare de 2–3 ani și pînă la cel de 15–16 ani, factorii favorizanți sunt: diverticulul Meckel, polipii intestinali, tumorile benigne și maligne ale intestinului, ghemul de ascarizi etc. În condiții de peristaltică crescută, ei pot deveni „cap de invaginație” și se telescopează în ansa subiacentă, producînd invaginația copilului mare sub una din formele clinice.

Anatomo-patologic, tumora de invaginație este alcătuită din: cap de invaginație, inel de invaginație prin care avansează capul. Capul și inelul pot fi fixe sau mobile. În raport cu acest fapt se descriu: a) invaginații prin prolaps – capul este mobil, iar inelul – fixat (de exemplu, invaginația ileo-colică, în care valvula Bauhin este inelul fix, iar capul este determinat de progresia altor segmente de ileon); în acest tip de invaginație, intestinul subiacent împreună cu mezenterul progresează relativ puțin prin inelul de invaginație și apar tulburări vasculare importante în mezenterul ansei invaginate; b) invaginații prin răsturnare – inelul este mobil, iar capul – fix; progresia intestinului supraiacent în cel subiacent se face pe o mare lungime și foarte repede, iar tulburările vasculo-nervoase sunt reduse și se produc lent.

Sunt și invaginații combinate, atât prin răsturnare, cât și prin prolaps. În funcție de segmentul de intestin în care se produc, invaginațiile sunt: ileo-ileale, ileo-cecale, ileo-ceco-colice, ceco-colice, colo-colice. Mai frecvente sunt cele ileo-ceco-colice. La o invaginație se descriu trei cilindri: intern, format din intestinul invaginat, extern, format din intestinul receptor, și mijlociu, format din ambele segmente.

Fiziopatologic, la nivelul intestinului și al mezenterului invaginat se produc grave leziuni vasculare, cauzate de comprimarea inelului pe ele. În primul rând, sunt afectate circulația venoasă și cea limfatică; aceasta are drept consecință creșterea presiunii în capilarele mucoasei ansei invaginate, mergînd pînă la efracție, sîngerare în lumenul ansei, care se exteriorizează prin anus. Dacă fenomenele enumerate avansează, se produc tulburări ale circulației arteriale, care împiedică nutriția ansei, necrozînd-o.

Gravitatea și prognosticul bolii sunt variabile. Boala determină o ocluzie intestinală prin strangulare și obturare. Anume componenta de strangulare netratată va genera ischemie, necroză, perforație și peritonită.

Clinic: sugarul este agitat, plînge cîteva minute (1–2), apoi se linișțește. În perioada de liniște are un facies suferind, crispat, refuză alimentația (semnul biberonului). După 10–15 minute se repetă perioada de agitație, provocată de durerile colicative, produse de avansarea ansei invaginate prin inel odată cu unda peristaltică. Perioadele de agitație alternează cu perioadele de liniște. Apar vărsăturile alimentare, la început reflexe, din cauza durerii, iar mai tîrziu, după 18–24 de ore, din cauza ocluziei. La examenul clinic al abdomenului, în perioada de debut, vom constata aspect normal, suplu, elastic, ușor sensibil. În flancul drept sau

mai frecvent subhepatic, se poate palpa „tumora” de invaginație alungită, cilindrică. Fosa iliaca dreaptă este „goala” (semnul Dance), deoarece cecul este invaginat. Tabloul clinic de mai sus indică necesitatea efectuării tușeului rectal. Odată cu scoaterea degetului din rect, pe mână observăm sânge proaspăt, dar mai frecvent sânge digerat, sau aspectul „apei în care s-a spălat carne”.

După 12–24 de ore, simptomatologia se accentuează: starea de agitație continuă, vărsăturile devin fecaloide, faciesul este suferind, sub ochi – cearcăne. Abdomenul se meteorizează. Rectoragia apare spontan, sub diversele ei forme. În zilele următoare sugarul este apatic, starea de agitație încetează datorită infarctizării ansei intestinale. Faciesul este suferind, ochii – încercănați, buze prăjite, limba – zmeurie, temperatura sub 37°C, puls filiform, tensiune scăzută. Ionograma arată modificări: scad Cl, Na, crește K. Ureea extrarenala este crescută. În final, sugarul decedea fie prin fenomene de peritonită, fie prin tulburări mari. În stabilirea precoce a diagnosticului de un real ajutor ne este examenul radiologic. Radiografia abdominală „pe gol” arată imagini hidroaerice sau tulburări de organ. În ultimul timp, examenul ecografic precizează dimensiunea tumorii de invaginație și este complet lipsit de nocivitate.

Diagnosticul diferențial se face cu:

- enterocolita;
- diverticulul Meckel sîngerînd prin ulcer peptic;
- apendicita acută;
- polipoza rectocolică.

Tratamentul conservator se face prin insuflarea aerului sub o anumită presiune prin canalul anorectal.

Tratamentul chirurgical este indicat în caz de eșec al tratamentului conservator sau dacă copilul a fost internat în clinică după 12–24 de ore, cînd tratamentul conservator este contraindicat.

Abordul chirurgical este laparotomia transrectală pe dreapta sau transversală pe linia ombilico-ileală.

Tratamentul chirurgical constă în dezinvaginare prin „stoarcere”. În unele cazuri, intraoperator se utilizează tehnica de insuflare a aerului prin rect, în scopul ușurării dezinvaginării. În cazurile cînd nu reușim dezinvaginarea prin „stoarcere” sau ansa invaginată este devitalizată, se practică rezecția intestinală în limitele ansei viabile.

Tactica ulterioară este dependentă de: durata invaginației, gravitatea peritonitei purulente, starea generală a copilului. Dacă semnele de pe-

ritonită lipsesc și starea generală a copilului este relativ stabilă, se aplică o anastomoză intestinală termino-terminală sau termino-laterală.

În cazul în care invaginația este învechită, la copilul cu starea generală gravă intervenția chirurgicală se va efectua în două etape:

1) aplicarea ileostomei sau colostomei terminale, pentru înlăturarea sindromului ocluziv;

2) după 14 zile – 24 săptămâni – înlăturarea stomei și aplicarea anastomozei.

**Caz clinic.** Copilul J., 7 luni, a fost internat pe 16.02.12, ora 13, în secția chirurgie de urgență a IMSP ICȘDOSM și C pentru acuze la agitație, vome repetate, eliminări sangvinolente din tractul digestiv.

Afecțiunea a debutat acut pe 14.02.12 la ora 20, când copilul, fiind alimentat pentru prima dată cu lapte de vacă, a devenit neliniștit în plină sănătate, cu prezența simptomelor:

- durere vie însoțită de agitație: criza dura 5–7 min., apoi urma perioada de acalmie (copilul se liniștea); după o perioadă de 15–20 min. crizele de durere reapăreau;
- vărsături: cu alimente, iar după 4–5 ore – cu bilă (vărsături de ocluzie);
- eliminări de sînge prin anus după 4 ore de la debut (sînge modificat).

Cumulînd semnele clinice, mama a consultat medicul de familie, care i-a indicat righidron, dar starea generală continua să se agraveze. A doua zi de la debut, cu semnele clinice majore și endotoxicoză de gradul II a fost transferat în CNPȘ Chirurgie Pediatrică „Natalia Gheorghiu”.

La internare: copil de la a doua sarcină, cu masa de 3850 g, alimentare mixtă, fără antecedente.

La examinare: stare generală gravă, tegumente curate, palide, periodic agitat. Abdomenul este moderat balonat. La palpate profundă sub rebordul costal pe dreapta (subhepatic) se relevă o formațiune de 3x5 cm, mobilă și sensibilă.

La tactul rectal, ampula rectală – goală, biantă, pe mînușă – sînge de culoarea zmeurei, fără mase fecale.

Radiografia abdominală (16.02.12) în ortostatism evidențiază imagini hidroaerice în etajul superior al abdomenului (imagini de ocluzie).

Ecografia abdominală determină invaginat de 51x29 mm.

Diagnosticul pozitiv: ocluzie intestinală. Invaginație intestinală.



Copilului i s-a indicat tratament de echilibrare hidroelectrolitică, susținere volemică, metabolică, acidobazică. Sonda de drenaj nazogastică pentru decompresie.

S-a intervenit chirurgical prin abord – laparotomie transrectală pe dreapta, anestezie oro-traheală. S-a depistat invaginație ileo-ceco-colică cu dimensiunile de 8x10 cm, situată subhepatic. S-a efectuat dezinvaginarea prin stoarcere; intestinul s-a dovedit a fi viabil.

Apendicele vermiform a fost implicat în invaginație secundar schimbat. S-a efectuat apendicectomie tipică.

Perioada postoperatorie a decurs fără complicații și copilul a fost externat la domiciliu în stare satisfăcătoare.

**Elementul-cheie.** Diagnosticarea precoce a invaginației intestinale la copil permite un tratament conservator și poate evita intervenția chirurgicală.

### Bibliografie

1. Zamfir T. și coaut. *Chirurgie viscerală, urologie și ortopedie pediatrică*. Ed. „Știința”, București, 1996.

2. Беляев О.А., Розинов В.М., Коновалов А.К. и др. *Значение эхографии в обосновании лечебной тактики у детей с кишечной инвагинацией*. «Детская хирургия» №1, 2010, с.10–14.

3. Исаков Ю.Ф. *Хирургические болезни у детей*. Москва, изд. «Медицина», 1998.

4. Сафронов Б.Г., Волков Н.Е и др. *Оперативное лечение тяжелых форм инвагинации у детей*. «Детская хирургия» №3, 2011.

5. Яницкая М.Ю., Голованов Я.С. *Анализ традиционных лапароскопических и современных неинвазивных методов диагностики и лечения инвагинации кишечника у детей*. «Детская хирургия» №6, 2009, с.13–16.

## 8. LEZIUNILE TRAUMATICE ÎNCHISE ALE SPLINEI

Conform statisticilor unui șir de centre europene de traumatologie, traumatismul infantil, în toată lumea, este în continuă creștere. Totodată, crește și gradul de severitate al traumatismelor, care constituie circa 44% de cazuri letale la copiii de pînă la 4 ani, 51% la copiii de 5–9 ani și circa 58% la copiii de 10–15 ani ((Рокицкий М.Р., 1988; Ашкрафт К.У., 1996; Исаков Ю.Ф., 2004).

Dintre leziunile traumatice închise ale abdomenului, cele mai frecvente sunt cele ale splinei (25% din cazuri), ficatului (15%) și rinichilor (18%). Leziunile organelor cavitare se decelează doar în 10% din cazuri, iar leziunile diafragmatice – în 3%. În afara acestor leziuni, se constată și leziuni concomitente. Leziunile închise ale organelor cavității abdominale sunt prezente în circa 25% din traumatismele asociate.

Potrivit datelor de ultimă oră, frecvența leziunii de splină în traumatismul abdominal închis constituie 28-30% din cazuri.

**Splina** (lien, splen) – organ impar parenchimos, situat în rebordul costal stîng la nivelul coastelor IX–XI. Are greutatea de circa 150–200 g la maturi, lungimea – 8–15 cm, lățimea – 6–9 cm, grosimea – 4–6 cm. Ea constă din parenchim și un strat medular. La exterior este acoperită cu o capsulă fibroasă și situată intraperitoneal, fiind suspendată într-o plasă de ligamente. Artera lienalis este cea mai mare ramură sangvină a trunchiului celiac, localizată pe marginea superioară a pancreasului; în hilul lienal ea se divizează în 2–3 ramuri.

Principala funcție a splinei este cea imunitară. Splina participă la neutralizarea antigenilor prin producerea anticorpilor specifici.

În caz de traumatisme închise ale toracelui, poate avea loc lezarea splinei cu fragmente costale. Splina poate fi lezată și în cursul intervențiilor chirurgicale pe colon, stomac și pancreas, cînd, de obicei, este vorba de leziuni ale capsulei splenice. Stările colaptoide pot fi adesea întîlnite atît în leziunile splenice acute, cît și în leziunile în doi timpi.

### **Etiopatogenie**

Mecanismele de producere a leziunilor splinei:

– contuzia și strivirea organului pe coloana vertebrală și în rebordul costal;

– mecanismul direct – lovitură în proiecția splinei;

– mecanismul indirect – smulgerea pediculilor vasculari și dezinserția mezourilor, în cursul căderii și opririi bruște.

### **Fiziopatologie**

*Sindromul de hemoragie internă* (intraperitoneală sau retroperitoneală) se instalează rapid sau treptat, în funcție de debitul sîngerării. Semnele clinice ale șocului hemoragic se manifestă prin tendința la colaps, sete, tegumente și mucoase palide, oligoanurie, abdomen balonat cu matitate declivă, deplasabilă. Per rectum Douglas sensibil sau dureros la presiune.

Modificările pulsului, tensiunii arteriale și PVC (presiunea venoasă centrală): frecvența pulsului crește, amplitudinea sa și valorile TA scad. În cazurile în care sindromul de hemoragie internă se instalează lent, momentele de hemoragie pot fi determinate prin: examenul complementar de hematocrit și hemoglobină în dinamică, oscilațiile TA, puncția abdominală și lavajul peritoneal, ultrasonografia și tomografia computerizată.

Prezentăm clasificarea traumatismelor lienale, pentru maturi, propusă de Asociația Americană a Chirurgiei Traumei (*American Association for the Surgery of Trauma*) (AAST), pe baze anatomice și pornind de la examinarea tomografiei computerizate preoperatorii (Moore E.E., 1990).

<b>Splenic CT Injury Grading Scale</b>	
<b>Grade I</b>	Laceration(s) < 1 cm deep Subcapsular hematoma < 1cm diameter
<b>Grade II</b>	Laceration(s) 1-3 cm deep Subcapsular or central hematoma 1-3cm diam
<b>Grade III</b>	Laceration(s) 3-10 cm deep Subcapsular or central hematoma 3-10 cm diam
<b>Grade IV</b>	Laceration(s) > 10 cm deep Subcapsular or central hematoma > 10cm diam
<b>Grade V</b>	Splenic tissue maceration or devascularization

În prezent, în chirurgia pediatrică se folosește clasificarea autorului Цап H.A. (2006). Gravitatea leziunilor se apreciază pe baza datelor clinice, de laborator, ale examenului ultrasonografic și tomografiei coputerizate.

#### **Gradul rupturii. Caracterul leziunii splenice:**

- gradul I: hematom subcapsular sub 10% din suprafață, care nu progresează; ruptura capsulei, lezarea parenchimului pînă la 1 cm în adîncime;
- gradul II: hematom subcapsular ce interesează 10–50% din suprafață, dar nu progresează; ruptura capsulei, lezarea parenchimului cu 1–3 cm în adîncime, cu hemoragie nestopată, fără interesarea vaselor trabeculare;
- gradul III: hematom subcapsular ce interesează peste 50% din suprafață sau hematom intraparenchimos cu diametrul de peste 5 cm; ruptura parenchimului cu o adîncime mai mare de 3 cm sau care interesează vasele trabeculare, cu hemoragie nestopată;

- gradul IV: ruptura hematomului intraparenchimos cu hemoragie activă; ruptură profundă cu interesarea lobului și devascularizarea a peste 25% din splină;

- gradul V: lezarea vaselor, strivirea splinei.

### **Avulsia splinei**

Tabloul clinic depinde de gravitatea leziunii: în leziunile subcapsulare și în fisurile superficiale starea generală este puțin alterată, iar în leziunile grave se manifestă semnele hemoragiei interne și clinica șocului traumatic.

Cele mai importante simptome sunt:

1. Durerea abdominală situată în rebordul costal stâng și în regiunea epigastrică, care se intensifică la încordarea mușchilor peretelui abdominal anterior. În unele cazuri, durerea iradiază în omoplatul drept.

2. Sunt caracteristice mai multe simptome: s. Hedri – intensificarea durerii în momentul comprimării în regiunea inferioară a sternului; s. Kulenkampf – prezența durerii abdominale, provocată de palpare, în lipsa defansului muscular al peretelui abdominal anterior; s. Rovsing. Acest simptom este caracteristic pentru orice leziune de organ parenchimos și se manifestă prin aceea că bolnavilor nu le este comodă poziția culcată și se străduiesc să se scoale sau să se așeze.

3. Frenicus-simptom; prezența excoriațiilor în regiunea rebordului costal stâng.

4. Semnele ce indică prezența lichidului liber în cavitatea abdominală.

La examinarea acestor traumatizați merită de menționat: paliditatea tegumentelor, slăbiciuni, transpirații reci. Alteori (în caz de scădere bruscă a TA), acuze la cefalee, vertije.

La debut, abdomenul este retras, mai apoi se mărește în volum (prezența lichidului liber), apar semne de excitare peritoneală: s. Blumberg, s. clopoțelului Mendel, matitate deplasabilă în regiunea hipogastrică a abdomenului, s. Djois – schimbarea sunetului percutor la schimbarea poziției bolnavului.

*La tușeul rectal* pot fi depistate durere și lichid în spațiul Douglas.

Semne generale: tahicardie, TA scăzută. Indicele Burri-Algover mai mare de 1,0 indică prezența șocului traumatic.

### **Formele clinice ale leziunilor traumatice**

1. *Forma supraacută* este însoțită de semnele șocului hemoragic sever. Majoritatea bolnavilor decedează la scurt timp după traumatism; uneori, chiar înainte sau în cursul transportării la spital.

II. *Forma acuta*, cea mai des întâlnită, prezintă două categorii de semne clinice:

- generale (de hemoragie): paloare, tahicardie, hipotensiune arterială cu tendință de scădere în ortostatism, lipotimie;
- locale (abdominale): durere spontană în hipocondrul stâng, uneori cu iradiere în umărul stâng (semnul Kehr), durere provocată și apărare musculară în hipocondrul stâng, matitate deplasabilă pe flancuri, matitate fixă sau tumefacție mată fixă (semnul Balance), care, la repetarea examenului, poate progresa spre fosa iliacă stângă.

Semnele generale (de hemoragie) și semnele locale (abdominale) se agravează progresiv, impunând o supraveghere continuă, cu repetarea frecventă a examenelor clinic și paraclinic, ultrasonografic, cu luarea în termen a deciziei de laparotomie.

III. *Forma cu evoluție în doi timpi*. După o stare sincopală cu greață și vărsături sau chiar cu șoc inițial, bolnavul își revine aproape complet. Între accidentul inițial și șocul traumatic *se interpune o perioadă latentă*, în care persistă totuși o serie de semne clinice: un grad de paloare, tahicardie, tendința de lipotimii, subicter, subfebrilitate sau febră (38°C), dureri spontane și la palpare în hipocondrul stâng, grețuri, vărsături, meteorism abdominal, matitate dureroasă în cadranul superior stâng al abdomenului. Substratul lezional al acestei forme clinice poate fi: ruptura secundară a unui hematom intrasplenic, ruptura întârziată a unui hematom perisplenic blocat inițial de aderențele din jurul organului sau desprinderea secundară a cheagului ce obstruează (astupă) o plagă vasculară uscată de la nivelul pediculului sau juxtahilar.

În leziunile subcapsulare, hemoragia persistă lent în decurs de 5–15 zile și, la un efort fizic, capsula se poate rupe, conducând la apariția unei hemoragii intraabdominale masive – are loc așa-numita **leziune în 2 faze**. Reluarea hemoragiei se produce cel mai frecvent în primele două, trei zile, mai rar în primele două săptămâni, dar poate apărea și după luni de zile; ea poate fi favorizată de tuse, vărsături, un prânz bogat etc. Orice traumă repetată în regiunea abdomenului poate provoca leziunea capsulei splinei și apariția hemoragiei intraabdominale.

**Diagnosticul clinic.** În general, tabloul clinic este dominat de semnele de șoc hemoragic și de hemoragie intraperitoneală. Pentru leziunile splinei, în afara semnelor de hemoragie internă, sunt caracteristice și durerile în rebordul costal pe stânga, cu iradiere în omoplat, poziția antalgică în decubit lateral pe stânga; excursia respiratorie a peretelui abdo-

minal este limitată. La inspecția abdomenului se determină defans muscular nepronunțat și semne pozitive de excitare peritoneală pe tot parcursul peretelui abdominal. În regiunea hipogastrică, la percuție se determină matitate, ce indică prezența hemoperitoneului.

**Diagnosticul paraclinic, în forma acută,** se bazează pe: evoluție dinamică a hemoglobinei și hematocritului, care, deși puțin modificate în fazele inițiale, pot scădea dramatic ulterior, motiv pentru care se monitorizează din oră în oră.

Diagnosticul este confirmat prin ultrasonografie și tomografie computerizată abdominală. Tomografia computerizată are o acuratețe mai mare în delimitarea delacerărilor de organe parenchimoase (splină, ficat, rinichi). În cazul folosirii substanțelor de contrast (prin sonda nazogastrică sau i/v), CT poate detecta rapid perforații la nivelul tractului gastrointestinal (suspecii de perforație duodenală, rupturi de diafragm) și leziuni urogenitale. În această formă se mai pot practica determinarea tranzitului baritat, arteriografia selectivă, care poate aprecia topografia și întinderea leziunilor vasculare arteriale, și scintigrama splenică, ce poate evidenția zonele lacunare.

Puncția exploratorie abdominală poate arăta prezența sângelui incoagulabil, ceea ce indică celiotomie pentru hemoperitoneu. Puncția negativă nu infirmă diagnosticul de leziune splenică.

Laparocenteza poate fi efectuată și sub anestezie locală, iar cateterul introdus în cavitatea abdominală, la necesitate, poate fi păstrat 24–48 de ore. Metoda este deosebit de utilă când pacientul este inconștient și în caz de traumatism asociat.

În centrele specializate, cu scop diagnostic și terapeutic, se practică metoda videoendoscopică – laparoscopia.

Dacă măsurile imediate de deșocare permit echilibrarea bolnavului, radiografia toraco-abdominală permite depistarea leziunilor osoase concomitente, iar tomografia computerizată aduce date precise asupra segmentelor lezionate. Se indică tratament conservator în secția de terapie intensivă.

**Tratamentul.** Încă prin anii 90 ai sec XX, a apărut tendința de tratament conservator al traumatismelor organelor parenchimoase.

În prezent, utilizarea pe larg a USG abdominală, CT, RMN permite aprecierea preoperatorie a gradului leziunilor organului parenchimos (E. Moore, 1990). Aceasta permite de a selecta traumatizații cu hemodinamica relativ stabilă, cu leziuni ale organelor intraabdominale de

gradele I – III și hemoperitoneum apreciat ultrasonografic în cantitate moderată (până la 20–40 mm), după clasificarea AAST, cu aplicarea tratamentului conservator. Această tactică are o importanță majoră mai ales la pacienții cu traumatisme asociate. Examenul USG dinamic se va efectua ulterior de 2 ori pe zi. Tratamentul se va finisa cînd hemoperitoneumul se va micșora pînă la 10 mm, iar hematumul subcapsular se va reduce, hemodinamica fiind stabilă.

În cazul unei evoluții nefavorabile (hemodinamică instabilă, creșterea nivelului de hemoperitoneum, a volumului hematoului subcapsular) este indicată laparotomia.

Leziunile traumatiche ale splinei au indicație absolută de tratament chirurgical în cazurile cu șoc hemoragic; corectarea volemiei trebuie începută cît mai rapid cu sînge, concentrat eritrocitar sau substituenți plasmatice micro- sau macromoleculari. Să luăm aminte: orice întîrziere a indicației de explorare chirurgicală, în favoarea managementului nonoperativ și a diverselor investigații paraclinice, poate fi fatală pentru bolnav.

La bolnavii cu leziuni izolate ale splinei de gr. I și II, în echilibru hemodinamic, fără alte leziuni organice, tratamentul începe cu procedee de tratament conservator. Dacă hemodinamica este instabilă și tratamentul conservator este ineficient, se va aplica tratamentul chirurgical.

**Laparotomia mediană** este o incizie universală în traumatismul tuturor organelor intraabdominale, care permite o revizie adecvată a cavității abdominale și retroperitoneale. La necesitate, poate fi completată cu incizie suplimentară.

**La bolnavii cu leziuni izolate ale splinei de gr. II și III**, cu hemodinamică instabilă, în lipsa efectului tratamentului conservator se vor practica splenectomie parțială segmentară și splenorafie. Demarcarea netă a unui segment splenic devascularizat poate constitui o premisă pentru încercarea unei rezecții segmentare, care are drept bază anatomică divizarea arterei în ramuri segmentare în hilul splenic. După ligaturarea ramurii segmentare, hemostaza suplimentară se poate realiza cu oment, prin ligaturi separate ale punctelor de sîngerare, electrocoagulare cu argon, aplicare de agenți hemostatici locali (colagen microfibrilar, trombină, gel cu fibrină etc.).

**Splenorafia** poate fi încercată la copii, în condițiile amintite, utilizînd sutura cu material resorbabil sprijinit pe bandelele de teflon, aplicate pe capsulă. Este indicată în ruptura localizată pe porțiunea diafragmatică a splinei, în leziunile din regiunea polilor superior și inferior, în

leziunile adânci, dacă nu sunt lezate vasele sanguine magistrale. Pentru întărirea suturilor în splenorafie se folosește și omentoplastia pedunculară. În unele cazuri, pentru hemostază, suturile se fixează de peritoneul parietal. Splenorafia nu se recomandă în traumatismele unei spline afectate patologic.

**Splenectomia** este indicată în: leziunile de gr. III și IV, leziunile vasculare din hil, hematomul masiv subcapsular, rupturile multiple și profunde, leziunea splinei patologic afectate, leziunile severe asociate ale organelor intraabdominale. Splenectomia se va efectua prin ligaturarea separată a arterei lienale și a vaselor brevis gastrice. Sunt importante protecția porțiunii caudale a pancreasului și revizia pancreasului în hematoamele masive, pentru a-i depista la timp leziunea. Intervenția chirurgicală trebuie să se termine cu aspirarea conținutului sangvinolent din cavitatea abdominală și aplicarea unui dren de cauciuc în canalul lateral stîng.

Dintre tehnicile moderne s-au încercat cele de menținere completă a splinei în saci și meșe din material resorbabil. Pentru realizarea conținutului compresive, este necesară mobilizarea completă a splinei în câmpul operator. Tehnicile de implantare a fragmentelor mici de splină în omentul mare, după splenectomie, sunt controversate, dar au demonstrat existența funcției splenice după intervale mari de timp de la ablația completă a organului.

#### **Complicațiile postoperatorii:**

- 1) hemoragii repetate (se indică relaparotomia, stoparea hemoragiei din vasele sanguine lezate);
- 2) abcese subdiafragmatice (se indică excizia prin acces retroperitoneal);
- 3) pancreatita posttraumatică, necrozarea porțiunii caudale;
- 4) septicemie, coagulopatii;
- 5) boala aderențială.

**Caz clinic.** Pe 06.01.2011, la ora 23.15, în clinică a fost internat de urgență P. Anatol, 16 ani, după un accident rutier. Mecanismul traumei: copilul a cazut la sîniuș, lovindu-se cu hemitoracele stîng de un obiect metalic. El s-a deplasat la domiciliu de sine stătător, dar au apărut slăbiciuni, vertije, cefalee. Paliditatea și somnolența au fost cauzele de adresare urgentă la medic.

La prima examinare, copilul prezenta dureri în regiunea hemitoracelui stîng, care se intensificau la respirație și tuse. Bolnavul era palid,



anxios, agitat, cu respirație superficială, durere în punct fix la palpate pe linia medioaxilară în regiunea coastelor VI–VIII.

La internare, stare generală grav-medie: tahipnee, paliditatea tegumentelor, echimoze în regiunea inferioară a cutiei toracice pe stînga, respirație superficială. Auscultativ: diminuarea murmurului vezicular în hemicîmpul pulmonar stîng, diminuarea amplitudinii mișcărilor respiratorii. Abdomenul – destins, dureros la palpate pe tot parcursul, dar mai pronunțat pe stînga. Percutor se determină lichid liber în regiunea hipogastrică. Semnele de excitare peritoneală sunt pozitive.

Anamneza, prezența anemiei progresive (Er. – 2,8, Hb. – 60 g/l, L – 14,6) și a durerii în rebordul costal stîng au impus efectuarea de urgență a examenului ultrasonografic toraco-abdo-minal.

Radiologic, se determină fractura coastelor VII și VIII, fără deplasarea fragmentelor, fără revărsat lichidian în cavitatea pleurală.

Ecografia abdominală a permis depistarea hemoperitoneului în cantitate mare, leziunea traumatică a splinei în regiunea splinei, cu dereglarea integrității organului, prezența lichidului perisplenic.

În baza datelor obținute, cu scop de diagnosticare, a fost efectuată laparocenteza pe linia mediană a peretelui abdominal anterior cu 2 cm mai jos de ombilic – din flancul stîng s-au eliminat sub presiune circa 200–250 ml de lichid hemoragic.

S-a precizat diagnosticul de: traumatism bont abdominal, leziunea traumatică a splinei de gr. III–IV. Hemoragie intraperitoneală. Șoc hipovolemic de gr. III.

Copilul a fost internat în secția de terapie intensivă pentru examinare suplimentară și pregătire preoperatorie. După o scurtă pregătire preoperatorie, s-au efectuat intervenție chirurgicală urgentă prin laparotomie, revizia cavității abdominale și splenectomie.

În perioada postoperatorie s-au efectuat terapie antișoc, terapie antibacteriană, cu scopul de a combate procesul inflamator pleuropulmonar, tratament neurologic.

După 20 de zile, a fost externat din clinică, în stare satisfăcătoare.

Cazul dat ne demonstrează foarte bine că la copii, deși splina este protejată bine de carcasa costală și dimensiunile ei sunt mai mici decât ale ficatului, traumatismul ei se întîlnește relativ mai frecvent, deoarece are țesut fin și o rețea sangvină abundentă, mai ales dacă traumatismul are loc pe fondalul unor maladii congenitale și specifice cu splenomegalie (trombocitopenii, ciroză hepatică etc.).

## CONCLUZII

1. Dacă hemoragia intraabdominală se asociază cu un hematom compresiv intracranian, intrapleural sau cu altă hemoragie, este necesară o intervenție chirurgicală cu două echipe de chirurghi. După ieșirea bolnavului din starea de șoc, se vor efectua operațiile amânate (prelucrarea prim-chirurgicală a plăgilor, reducerea fragmentelor osoase fracturate etc.).

2. Investigațiile USG dinamice sunt metode de o informativitate majoră în diagnosticarea leziunilor organelor cavității abdominale la copii.

3. În traumatismele asociate grave, cu starea generală foarte gravă, intervenția chirurgicală de urgență majoră va avea drept scop efectuarea unui volum minim de manipulații chirurgicale. În prezent, în literatura de specialitate este descrisă și aprobată în practică tactica de tratament chirurgical al leziunilor lienale grave și al politraumatismelor, denumită **damage control – tactica evaluării și controlului dinamic al leziunii**, care se va efectua în cazul hemoragiei masive (gr. III și IV pe scara ACS).

## Bibliografie

1. Angelescu N. *Tratat de patologie chirurgicală*. Vol. I. București, Ed. Medicală, 2003, pag. 820–844.

2. Ашкрафт К.У., Холдер Т.М. *Детская хирургия*. Том 1. Санкт-Петербург, издательство ИЧП «Хардфорд», 1996, с. 127– 152.

3. Исаков Ю.Ф. *Хирургические болезни детского возраста*. Т.2. М., изд. «Медицина», 2004, с. 159–164.

4. Соколов А.Н. *Малоинвазивные хирургические вмешательства под контролем УЗИ при лечении абсцессов брюшной полости*. М., 2004.

5. Цап Н. А. *Совершенствование экстренной помощи детям с травматическими повреждениями органов брюшной полости и забрюшинного пространства*. Автореферат диссертации кандидата мед. наук. Екатеринбург, 2006.

## 9. TRAUMATISMELE FICATULUI

**Etiologie.** Traumatismele ficatului sunt, de regulă, foarte grave și au un prognostic imprevizibil. Astfel, mortalitatea în traumatismele he-

patice la copiii sub 10 ani constituie 40%, iar 40% din copiii cu leziuni hepatice grave nediagnosticate decedează la etapa prespitalicească.

Lobul drept al ficatului este afectat de 6 ori mai frecvent decât lobul stîng. Leziunea ficatului, de regulă, se asociază cu lezarea vaselor, a ductelor biliare și cu revărsare de bilă, care favorizează diminuarea coagulării sîngelui, iar hemoragia devine mai de durată și masivă. Avînd în vedere că forța care conduce la lezarea ficatului este mai mare decât pentru lezarea splinei, la mai mult de jumătate din copii sunt prezente și leziunile asociate ale altor organe – craniocerebrale, ale rinichilor, coastelor, pleuropulmonare etc. Astfel, gravitatea leziunii de organ depinde de forța loviturii, timpul acțiunii pe organ și starea peretelui abdominal la momentul traumatizării. Încordarea musculaturii peretelui abdominal anterior în momentul producerii traumatismului poate servi drept amortizor pentru forța depusă. La copii, stratul muscular al peretelui abdominal este nedezvoltat și gradul de amortizare în traumatismele organelor abdominale este neînsemnat.

**Tabloul clinic** al traumatismelor ficatului este divers și depinde de vîrsta copilului, de gradul de afectare a parenchimului ficatului și a elementelor sale vasculare, de timpul scurs de la debut, de gravitatea sîngerării și, nu în ultimul rînd, de prezența elementelor șocului traumatic.

*Obiectiv*, în traumatismele hepatice se determină participarea peretelui abdominal la respirație, mărci traumatice (echimoze, excoriații, hematoame, plăgi etc.) sub rebordul costal drept și în partea inferioară a cutiei toracice, fracturi ale coastelor inferioare și sindrom dolo pronunțat, cu mobilitate patologică și crepitație, semne directe de defans muscular și iritație peritoneală, prezența meteorismului și a tranzitului intestinal. Drept semne clinice sugestive ale traumatismului ficatului pot fi și durerile abdominale persistente, la unii copii – cu iradiere „în bară”, dacă este asociat cu traumatismul pancreasului. Dar numai simptomocomplexul caracteristic pentru hemoragia intraabdominală poate indica traumatismul grav al ficatului (nu este specific): paliditatea pielii, transpirații reci, acrocianoză, submatitate percutorie în regiunile subcostale.

*Tușeul rectal* în prezența hemoperitoneului permite de a stabili bombarea fundului de sac Douglas.

*Examenele de laborator*: hemoglobina, hematocritul, eritrocitele și VSH arată gradul anemiei. Valorile glicemiei și transaminazelor pot reflecta gradul de necroză a parenchimului hepatic.

*Radiografia panoramică a cavității abdominale* determină dilatarea spațiului dintre ansele intestinale, pneumatoza intestinului, umbra hepatică este majorată, marginea inferioară nu se determină clar, cupola diafragmului este ridicată, prezintă atelectazii bazale în plămînul drept.

*Ecografia abdomenului* relevă elemente diagnostice concludente pentru traumatism: colecții lichidiene intraparenchimotoase hepatice, lichid liber în cavitatea abdominală etc.

*Arteriografia selectivă* reprezintă arborele arterial abrupt, cavitatea hepatică sau sacul anevrismal, arborele biliar și intestinul.

*Scintigrafia hepatică* determină: localizarea cavității hepatice, dereglări în configurația ficatului și/sau prezența preparatului de contrast în afara țesutului hepatic.

Explorările prin laparoscopie, tomografie computerizată, rezonanță magnetică nucleară și, în cazuri de stabilitate hemodinamică, arteriografia selectivă oferă informații obiective și precoce în leziunile hepatice.

**Diagnosticul diferențial** se efectuează cu:

- traumatismele organelor cavitare;
- traumatismele pancreasului;
- hematomul retroperitoneal;
- hematomul mezoului;
- torsiunea chistului ovarian cu hemoragie intraabdominală;
- torsiunea intestinului (volvulus intestinal);
- tromboza vaselor mezenteriale;
- invaginația intestinală;
- tumorile intestinale,
- sindromul Peitz-Eggers;
- sindromul Mallory-Weiss etc.

**Hemobilia** reprezintă o comunicare posttraumatică între sistemul vascular (venos și/sau arterial) al ficatului și al ductelor biliare.

*Tabloul clinic* se caracterizează prin triada Owen:

- icter obstructiv cu caracter intermitent; dispare odată cu cheagurile de sînge care au fost evacuate în lumenul duodenal;
- durere colicativă la nivelul hipocondrului drept, cauzată de trecerea cheagurilor de sînge prin canalele biliare, producînd o creștere bruscă a presiunii intralumenale; datorită creșterii tensiunii în coledoc, rezistența sfincterului Oddi este depășită și conținutul bilio-hemoragic

pătrunde din canalele biliare în lumenul duodenal, iar durerile diminuează (temporar);

– hematemeză sau melenă generată de eliminarea unui cheag de sânge prin căile biliare.

### **Tratament**

*Tratamentul conservator:*

- regim de pat (7–10 zile);
- monitorizare permanentă a nivelului hemoglobinei și hematocritului;
- hemotransfuzie în volum de pînă la 50% din volumul total de sânge (la necesitate).

*Tratamentul chirurgical* este indicat în:

- dereglări hemodinamice pronunțate;
- semne obiective de hemoragie continuă, deși s-au efectuat toate măsurile;
- afectări asociate care necesită corectare chirurgicală.

*Scopul tratamentului:*

- stoparea hemoragiei intraabdominale;
- bilistază;
- excizia zonelor devitalizate;
- drenaj biliar;
- decompresiune temporară;
- drenajul lojei hepatice.

*Metodele chirurgicale:*

– drenarea externă cu sau fără coagularea defectului minor marginal;

– tamponarea defectului ficatului cu scoaterea porțiunii distale prin peretele abdominal și înlăturarea totală după 24–48 ore, prin relaparotomie;

– hepatorafia (sutura leziunilor și rupturilor ficatului) cu sau fără omentopexie;

– rezecția segmentară a ficatului.

**Caz clinic.** Pacientul C. a fost internat în mod urgent în Centrul Național Științifico-Practic de Chirurgie Pediatrică „Academician Natalia Gheorghiu” pe data de 16.09.2011 cu diagnosticul: traumatism asociat, traumatism craniocerebral închis, contuzie cerebrală de gradul II, traumă bont abdominală cu lezarea ficatului.

Din anamneză se știe că pe 14.09.11 copilul a căzut de la etajul 5. Cu diagnosticul „lezarea ficatului, hemoragie intraabdominală”, copilul

a fost supus intervenției chirurgicale în spitalul raional – laparotomie cu suturarea parțială a leziunii hepatice, drenarea spațiului subhepatic pe dreapta cu un tub de cauciuc.

La internare în Centrul Național Științifico-Practic de Chirurgie Pediatrică „Academician Natalia Gheorghiu”, starea generală a copilului era extrem de gravă: tegumente palide, echimoză în regiunea paraorbitală stîngă și pe abdomen pe dreapta, abdomen moderat meteorizat, destins, fără contractură musculară (*fig.1*), la palpate – dureros, preponderent în regiunea postoperatorie, cu simptome de iritație peritoneală. Plaga postoperatorie – curată, starea ligaturilor – satisfăcătoare, prin dren din regiunea subhepatică – eliminări bilioase și sânge.

Dintre explorările paraclinice am considerat obligatorii, paralel cu hemoleucograma, analiza sumară a urinei, bilirubina, ureea, creatinina, probele hepatice, testele de coagulare, determinarea amilazei, lipazei, glicemiei, ECG etc.

*Examenle de laborator* arată: grupa de sânge AB(IV), Rh pozitiv; hemoglobină – 68 g/l; eritrocite – 2,4; indicele hematocritului – 0,21; leucocite – 5,8; subst. nesegmentate – 19; subst. segmentate – 72; eozinofile – 0; limfocite – 7; monocite – 2; VSH – 11.

*Biochimia sîngelui:* proteina totală – 59 g/l; ureea – 9,5; creatinina – 0,069; bilirubina – 13,2–0–13,2; K–3,8; Na–144; Ca–2,12; ALAT –1019; ASAT – 1007, glucoza sîngelui – 8,29; protrombina – 90%; fibrinogenul – 4,66; amilaza – 4861.

*Analiza sumară a urinei:* galbenă, transparentă, reacție acidă, urme de proteină; leucocite – 1–2 în câmpul de vedere, eritrocite – 20–30 în câmpul de vedere, oxalați unici.

*Ecografia abdominală* a stabilit preoperator: lobul drept al ficatului –100 mm, contur neregulat, parenchim neomogen, lobul stîng – 46 mm, vena portă – 7 mm; pancreasul – 19x19x20 mm, contur neregulat, ecogenitate crescută; splina – 91 mm, parenchim omogen; rinichiul drept – 91x40 mm, rinichiul stîng – 91x41 mm, parenchimul – 10 mm bilateral. În lobul drept al ficatului, în segmentele VI și VII, se determină un hematom cu dimensiunile de 61x60 mm; deasupra vezicii urinare – lichid liber; între lobul drept și cel stîng al ficatului – o colecție de lichid; în cavitatea pleurală.pe dreapta – lichid liber în cantitate sporită.

*Radiografia* cutiei toracice și a cavității abdominale pe gol în poziție ortostatică indică: hidrotorace pe dreapta cu îngroșarea pleurei paracostale, dar fără deplasarea organelor mediastinale controlateral; contu-

rul hemidiafragmulu pe dreapta – ridicat cranial; aer liber în cavitatea abdominală nu se determină (*fig. 2*).

După o reechilibrare intensivă parenterală se intervine chirurgical sub anestezie generală orotraheală. Prin relaparotomie mediană superioară pe straturi a fost deschisă cavitatea abdominală, de unde s-au eliminat aproximativ 400 ml de lichid purulento-serobiliuos (*fig. 3*). La revizia organelor abdominale, în regiunea hepatoduodenală s-a depistat o leziune majoră steliată a lobului drept al ficatului în segmentele VI–VII. Plaga hepatică – cu elemente necrozante. S-a efectuat lavajul și s-au aplicat suturi hemostatice și tahocomb. Paralel, a fost depistată o biliografie din regiunea hilului hepatic, care a fost stopată prin suturare cu aplicarea tamponadei cu tahocomb și drenaj. Spațiul subhepatic a fost drenat printr-o contrapertură separată cu o lamelă de mânășă. Vezicula biliară – cu depuneri de steatoză la col, dar fără semne de lezare. În bursa omentală mică s-au depistat aproximativ 60–80 ml de lichid serohemoragic cu bilă, care a fost aspirat. Pancreasul – cu semne de lezare tisulară. Bursa omentală mică a fost drenată cu o sondă de cauciuc de tip Folley №6 printr-o contrapertură separată sub rebordul costal pe stînga. Epiplonul mare prezenta edem și era acoperit cu plăci de stearină (*fig.4.*). S-a efectuat lavajul cavității abdominale cu sol. de acid aminocapronic de 5%, apoi cavitatea a fost drenată suplimentar prin două contraperturi în regiunile ileace cu lamele de mânășă. Sutura plăgii pe planuri anatomice, pansament aseptice (*fig.5*).

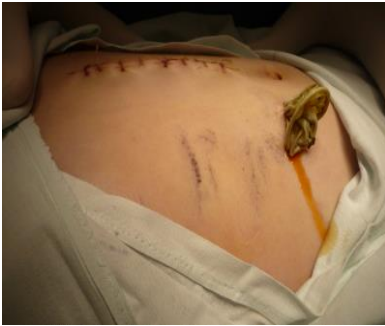Cavitatea pleurală pe dreapta, printr-o microtoracotomie pe linia subaxilară mediană în spațiul intercostal VII, a fost drenată cu un tub de cauciuc atașat intrapleural, care a fost conectat la sistemul de aspirație pasivă după Boülay. Postoperator, copilul a urmat un tratament complex de reechilibrare hidroelectrolitică, metabolică, acidobazică, hematologică, antibioterapie, combaterea parezei intestinale, hepatoprotectoare și 5 operații de plasmafereză.

Examenul ecografic postoperator a indicat: lobul drept al ficatului – 86 mm, lobul stîng – 36 mm, contur regulat, parenchim omogen. În lobul drept – o formațiune cu dimensiunile de 36x26 mm cu conținut lichid, vena portă – 4 mm. Pancreasul – 9x9x9 mm contur regulat, ecogenitate medie, parenchim omogen. Splina – 62 mm, parenchim omogen. Rinichiul drept – 84x33 mm, rinichiul stîng – 78x33 mm, parenchimul – de 10 mm bilateral. Formațiuni sau lichid liber în cavitatea abdominală nu au fost depistate.

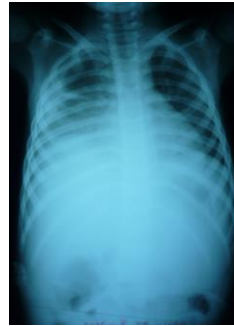La a 14-a zi postoperator, în stare generală satisfăcătoare, cu cicatrizarea primară a plăgii și cu dren în bursa omentală mică, copilul a fost externat la domiciliu pentru tratament de ambulatoriu.

La prima reinternare programată în decembrie 2011, se constată o stare generală bună, constante biologice normale. Examenele de laborator nu a determinat schimbări patologice.

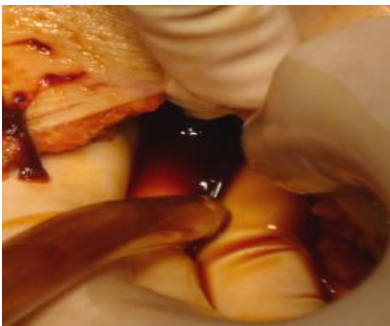
Ecografia abdominală indică: lobul drept al ficatului – 81mm, lobul stâng – 39 mm, contur neregulat, parenchim omogen, ecogenitate medie, vena portă – 5 mm, vezica biliară – piriformă. Pancreasul – 10x9x9 mm, contur regulat, ecogenitate medie, parenchim omogen. Splina – 66 mm, parenchim omogen. Rinichiul drept – 80x34 mm, rinichiul stâng – 81x35 mm, parenchimul – 10 mm, bilateral, calicele pe dreapta – 9–10 mm. Formațiuni sau lichid liber nu s-au depistat.



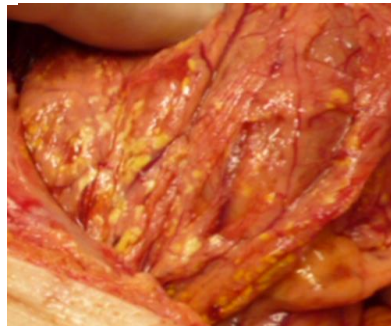*Fig. 1.* Pacientul C. pînă la reintervenția chirurgicală.



*Fig. 2.* Radiografia cutiei toracice și a cavității abdominale (preoperator).



*Fig. 3.* Deschiderea cavității abdominale.



*Fig. 4.* Plăci de stearină (intraoperator).



Scintigrafia ficatului indică modificări difuze parenchimotoase și hepatomegalie (fig.6), iar scintigrafia pulmonilor – diminuarea fluxului sangvin în plămînul stîng (fig.7).

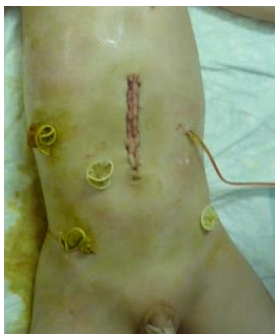

Fig.5. După operație.



Fig.6. Scintigrafia ficatului după traumatism și postoperator.



Fig.7. Scintigrafia pulmonilor după două luni de la operație.

### Bibliografie

1. Spînu A. *Chirurgie*. Chișinău, 2000.
2. Ghelase F., Georgescu I., Nemes R. *Chirurgie generală*. București, 1999.
3. Mazilu O., Cnejevici S., Țtef D., Isidor A., Dabelea C., Fluture V. *Împachetarea hepatică în leziunile traumatice abdominale complexe: indicații și rezultate postoperatorii*. „Chirurgia”, vol. 104, nr. 6, 2009, p.715–718.
4. Nicol A.J., Hommes M., Primrosch R., Mavsaria P.H., KRige J.E., Packing J. *Control of hemorrhage in major liver trauma*. World Journal of Surgen, 2007, 31:569.

5. Ашкрафт К.И., Холдер Т.М. *Детская хирургия*. Санкт-Петербург, 1996.

6. Ермолов А.С., Абакумов М.М., Владимирова Е.С. *Травма печени*. Москва, 2003.

## 10. AFECȚIUNILE INFLAMATORII ANORECTALE. FISTULA ANALĂ

Fisura anală este o ruptură, care apare în mod mecanic, în locurile anorectale de minimă rezistență.

**Etiologie.** Asupra mecanismului de formare a fisurii nu există o explorare unică, fiind implicați atât factori mecanici (coprostază, opintire îndelungată), vasculari (ulcerații, tromboze, hemoroizi), un proces inflamator (enterocolită, boala Crohn, colită, proctită), cât și un șir de factori individuali – predispoziție congenitală, un anus strîmt sau un anus hipertonic. Mai rar sunt afectați copiii cu vârsta între 6 și 24 luni, mai des – copiii de după 2 ani.

**Patologie.** Fisura anală are sediul la nivelul învelișului muco-cutanat (deasupra liniei Hilton), cu aspect liniar, dar de formă ovală, triunghiulară sau de „rachetă”, avînd baza spre exterior la piele și cu vîrf în interiorul canalului, uneori ajungînd pînă de linia pectinee. Fisura anală are lungimea de 1 cm, lățimea la bază de 2–3 mm și tot atîta în adîncime, pînă la fibrele musculare ale sfincterului anal intern.

Fisura anocutanată poate fi recentă; ulcerația va fi superficială, cu un fund roșu plat, acoperit de un țesut de granulație. La celelalte etape clinico-evolutive ulcerația se va adînci pînă la fibrele musculare ale sfincterului intern, căpătînd un aspect fibrozat. Pentru fisurile învechite sunt caracteristice marginile îngroșate, dezlipite, fibroza sfincterului și ulcerația atonă. La unii pacienți, fisura învechită prezintă o indurație polipoasă a mucoasei.

**Tabloul clinic** este prezentat prin triada de simptome:

- durere în regiunea canalului anal;
- hemoragie;
- contractura sfincterului.

*Durerea* apare în timpul defecației și dispare repede, la cîteva minute după defecație. La cei cu probleme de micțiune, după tuse, după un efort, ea persistă cîteva ore.

*Hemoragia* apare imediat după defecație, picătură cu picătură sau în flux continuu.

*Contractura sfincterului* – intensă; în cazul dat este imposibilă practicarea unui tact rectal. Această procedură devine posibilă numai după anestezie locală sau generală. Contractura sfincterului intern provoacă ischemie a țesutului afectat, ceea ce împiedică procesul de cicatrizare.

### **Examinarea**

*Inspekția rectului* începe cu desfacerea atentă a marginilor orificiului anal, unde și se depistează fisura anală.

*Tușeul rectal* – la palpare, fisura anală este dureroasă, deseori sîngerază, sfincterul anal – contractat.

*Examenul proctoscopic* decelează o ulcerăție cu fundul roșu, cu hemoragie în fisura recentă sau cu fundul murdar în fisura învechită.

**Diagnosticul diferențial** se face cu:

- criptita;
- papilita;
- abcesele anale submucoase și intrasfincteriene;
- fistula incompletă.

### **Complicații:**

- durere pe regiunea anală;
- sîngerare locală;
- paraproctită.

**Tratamentul:** terapeutic și chirurgical.

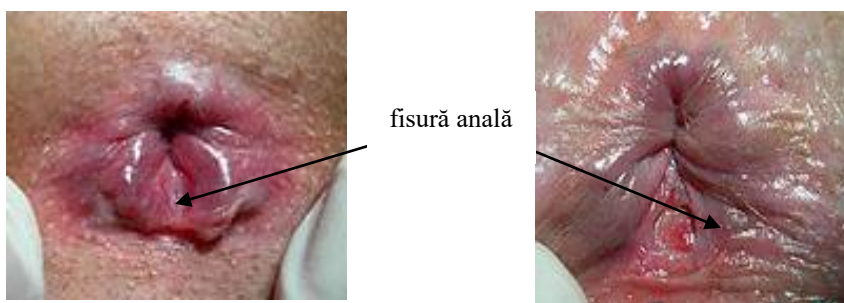
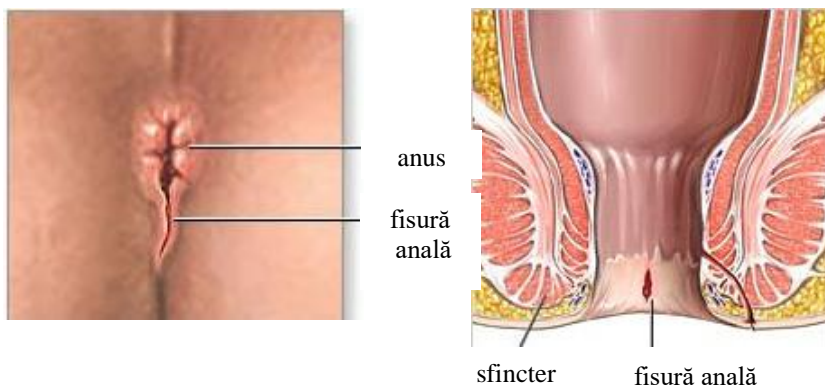
Tratamentul terapeutic al fisurilor anale include:

- măsuri igienico-dietetice: băi de șezut călduțe;
- supozitoare și unguente cu antispastice, hidrocortizon;
- medicație decontractivantă cu midocalm;
- suprimarea durerii și contracturii sfincteriene cu dexalgin, baralgin, dormicum etc.;
- alimentație adecvată;
- vitaminele E, A (peroral);
- laxative (loxarin, hepatolac, duphalac, imoper etc.);
- solcoseril (intramuscular);
- actovegin (intramuscular și peroral).

**Caz clinic.** Copilul A., în vîrstă de 4 luni, este bolnav de aproximativ 6 săptămîni, cînd mama a observat o picătura de sînge proaspăt în masele fecale. Mama denotă că copilul devine neliniștit în timpul defecației și timp îndelungat după defecație. Starea generală a copilului este

satisfăcătoare, reacționează adecvat. Pe regiunea anală la ora 7 (poziția pe spate) se determină un defect de formă triunghiulară de aproximativ 1 cm, iar în adâncime ajunge la fibrele musculare ale sfincterului anal intern, cu marginile ușor edemațiate și inflamate. Copilului i s-a aplicat tratament conservator, care a inclus băițe calde, unguent hidrocortizon (local), duphalac (peroral), vitamina E, midocalm etc.

**Elementul-cheie.** Tratamentul chirurgical se recomandă numai în caz de ineficacitate a tratamentului conservator și în fisurile anale cu ulcerări cronice de durată. Acest tratament constă în excizia fisurii anocutanate și aplicarea suturii prin mucoasă, ceea ce duce la vindecare rapidă.



### Bibliografie

1. Spînu A. *Chirurgie*. Chișinău, 2000.
2. Ашкрафт К.У., Холдер Т.М. *Детская хирургия*. Санкт-Петербург, 1999, т. 2, стр. 249–256.
3. Лёнюшкин А.И. *Хирургическая колопроктология детского возраста*. Москва, 1999.

## 11. FORMAȚIUNILE OVARIENE

Chisturile ovariene sunt niște formațiuni tumorale (tumori false), ce se formează prin acumularea (retenția) lichidului în cavitate. Tumorile ovariene sunt formațiuni de volum, care cresc din țesutul ovarian.

**Etiologie.** În ultimii ani se observă o creștere a incidenței formațiunilor ovariene la fete. Dintre toate neoplazmele genitale la copii, tumorile ovariene reprezintă cea mai mare și cea mai diversă grupă. Conform unor date, frecvența tumorilor și formațiunilor tumorale ale ovarelor, în structura morbidității ginecologice a copiilor și adolescenților, variază de la 1% până la 4,6%. Tumorile organelor genitale la fete constituie aproximativ 1% din toate tumorile, iar după frecvență ele ocupă locul 4, după tumorile sistemului nervos central, sistemului osos și rinichilor. Mai frecvent se depistează formațiuni tumorale ale anexelor uterine (40–50%). Tumorile de toate tipurile la fete au o creștere mai rapidă decât la femei. Cele mai multe formațiuni voluminoase care apar în perioada copilăriei sunt de origine germinală sau foliculară. În timpul pubertății, fiecare a treia formațiune a ovarelor este tumorală (chisturi foliculare, chisturi paraovariene și chisturi de corp uterin) sau germinală. Tumorile ovariene se dezvoltă, de regulă, în timpul pubertății, atunci când în organism au loc mari schimbări hormonale. Acest fapt caracterizează toate formațiunile ovariene – benigne, maligne și funcționale.

Dintre factorii etiologici, majoritatea cercetătorilor indică o ereditate agravată (chist ovarian la mamă), precum și dezvoltarea agravată a fătului în perioada prenatală (gestoză), boli infecțioase în timpul sarcinii (în special virale), administrarea medicamentelor hormonale pentru a menține sarcina. Un rol important are anamneza ginecologică îngreuiată la mamă – avortul, salpingoovarita, bolile ginecologice.

**Tabloul clinic.** Tumorile ovariene mult timp sunt asimptomatice. Simptomatologia apare la asocierea complicațiilor sau în cazul formațiunilor cu dimensiuni mari.

*Acuze:* dereglări de micțiune (polakiurie, disurie, micțiuni dureroase, incontinență urinară sau tulburări ale diurezei, coprostază etc.).

*Obiectiv* se determină abdomen mărit în volum. Formele sferică, ovală și simetrică sunt caracteristice pentru chisturile seroase benigne, iar neregulată – pentru teratoamele ovariene. La palpate se determină o formațiune intraabdominală, care poate ocupa o parte sau toată cavitatea

abdominală, de consistență dură, elastică sau dur-elastică, cu contur clar sau rugoasă, adesea mobilă.

La tușeul rectal se determină o formațiune patologica indoloră sau dureroasă.

*Examenul de laborator:*

- analiza generală a sîngelui;
- determinarea nivelului proteinei serice C reactive;
- determinarea nivelului hormonilor în sînge (estradiol, testosteron);
- determinarea  $\alpha$ -fetoproteinei, CA-125.

*Examenul ultrasonografic* al organelor pelviene și abdominale indică: dimensiunea, consistența formațiunii sau a părții afectate, prezența sau lipsa capsulei și septurilor, incluziuni maligne, izomorfism, afectarea organelor învecinate etc.

*Computer tomografia* organelor abdominale permite să se determine organul din care provine formațiunea, dimensiunile ei, starea ganglionilor limfatici regionali, pentru a efectua un diagnostic diferențial între formațiunile ovariene și cele retroperitoneale, prezența sau lipsa metastazelor în ficat etc.

*RMN a organelor pelvine* determină: caracterul formațiunii, localizarea, interconexiunea cu organele învecinate și starea anatomică a cavității pelvine.

*Radiografia cutiei toracice* se efectuează la suspectarea unei tumori maligne.

*Urografia excretorie* se efectuează în cazul suspectării tumorii maligne și în diagnosticul diferențial cu patologia reno-urinară.

*Angiografia cavității pelvine, irigografia, cistoscopia* – la indicație, în cazul suspectării unei tumori maligne.

**Diagnosticul diferențial** se va efectua cu:

- 1) formațiunile de volum de geneză extragenitală (formațiunile ovariene la copii sunt adesea situate în afara bazinului mic) – hidronefroza, chistul renal, chistul mezoului, limfangiomul abdominal, duplicatura chistică a intestinului;
- 2) procesul aderențial după o intervenție chirurgicală sau după procesele inflamatorii cronice;
- 3) apendicita acută, infiltratul apendicular, ocluzia intestinală, apoplexia ovariană, formațiunile paraovariene;

- 4) malformațiile organelor reproductive cu îngreunarea fluxului sîngelui menstrual (hematometria, aplazia părții distale a vaginului cu uter funcțional, dublarea uterului și vaginului, asociată cu atrezia părții inferioare a vaginului și hipoplazia ovarului);
- 5) la pubertatea precoce de tip heterosexual – cu disfuncțiile congenitale ale suprarenalelor, tumorile suprarenale;
- 6) la pubertatea precoce de tip izosexual – cu formațiunile tumorale ale creierului;
- 7) alte tipuri de tumori ale ovarelor.

**Complicații:**

- torsiunea, necroza, supurarea sau ruptura formațiunii;
- comprimarea organelor învecinate și, drept consecință, dezvoltarea ocluziei intestinale, retenție acută de urină, coprostază;
- hemoragie în formațiune sau în cavitatea abdominală;
- autoamputare.

**Pregătirea preoperatorie** include: administrarea vit. B și C, dietă, clismă evacuatorie, golirea vezicii urinare.

**Indicații pentru operație:**

- prezența complicațiilor;
- prezența formațiunilor maligne;
- caracterul neidentificat al formațiunii.

*Rezecția cuneiformă a chistului ovarian* constă în excizia cuneiformă a  $\frac{2}{3}$  din țesut, pînă la poarta ovarului. Integritatea se restabilește prin aplicarea suturilor unice cu prinderea fundului defectului.

*Enuclearea chistului sau tumorii.* După explorarea ovarului, în plagă se efectuează o incizie semilunară sau circulară a țesutului ovarian sănătos, fără lezarea capsulei formațiunii. Prin metodele bontă și ascuțită se efectuează enuclearea formațiunii. Refacerea planului anatomic al ovarului.

*Ovarectomia* – se efectuează secționarea ligamentelor ovarian proprium și suspensorium ovari, mesovarium.

*Tubeovarectomia* – după explorarea ovarului cu formațiune, în plagă se aplică pensa pe lig. suspensorium ovari. Apoi, în direcția colului uterin se mai aplică o pensă pe partea superioară a lig. latum uterin împreună cu trompa uterină și lig. ovarian proprium. Se efectuează secționarea și suturarea lor, peritonizarea cu ligamentele rotund și latum.

*Înlăturarea formațiunii intraligamentare* – după disecția foiței anterioare a lig. latum uterin, la necesitate se secționează și lig. rotund, se

efectuează enuclearea formațiunii prin metodele bontă și ascuțită, apoi se face secționarea și legarea ligamentelor ovarian proprium și suspensorium ovari. Peritonizarea se face din contul ligamentelor rotund și latum.

*Înlăturarea formațiunii pe picior lung* – aplicarea pensei pe picior, suturarea, ligaturarea și înlăturarea.

**Postoperator:**

- regim de activitate motorie;
- respectarea dietei: primele 2 zile – masa 0 (apă, ou, bulion), apoi 4–5 zile – masa 2 (apă, ou, ciorbă de perișoare, terci lichid), mai departe – masa 15;
- combaterea sindromului dolo:

  - poziționarea bolnavului în pat (după Fovler: partea cefalică – puțin ridicată, membrele inferioare – îndoite în articulațiile coxo-femorale și genunchi);
  - folosirea bandajului postoperator;
  - analgezice narcotice (primele 1–2 zile),
  - analgezice nenarcotice la necesitate, administrarea preparatelor sedative ce permit majorarea pragului dolo;

- profilaxia parezei intestinale – administrarea sol. metaclopromidi, sol. proserini 0,05% subcutanat; peste 30 min. – clismă hipertonică;
- corectarea echilibrului hidro-electrolitic – administrarea soluțiilor cristaloide și 0,3% clorură de potasiu;
- terapie antibacteriană;
- pansament zilnic;
- antibioterapie și fizioterapie la necesitate.

**Caz clinic.** Adolescenta M., în vîrstă de 17 ani, s-a adresat la Centrul Național Științifico-Practic de Chirurgie Pediatrică „Academician Natalia Gheorghiu” cu acuze la dureri abdominale. Din anamneză este cunoscut că aproximativ cu o lună în urmă au apărut dureri abdominale periodice în etajul inferior. În dinamică durerile au fost permanente și cu suspectare de abdomen acut chirurgical a fost internată în clinică. La internare, stare generală de gravitate medie, tegumente roz-palide, abdomen mărit în dimensiuni în etajul inferior, la palpate – moale, ușor dureros, iar în regiunea suprapubiană se determină o formațiune (*fig. 1*).

*Hemograma:* hemoglobina – 123 g/l; eritrocite – 3,7; hematocrit – 0,37; leucocite – 6,9; subst. nesegmentate – 7; subst. segmentate – 50; eozinofile – 4; limfocite – 37; monocite – 2; VSH – 5, trombocite – 270, timpul coagulării – 4. 05.



*Biochimia sîngelui:* proteina totală – 82,8 g/l; ureea – 3,3; bilirubina – 39,3–0–39,3; K – 3,94; Na – 136; Ca – 2,2; ALAT – 15; ASAT – 29, glucoza – 4,4, indexul protrombinic – 80%.

*Ecografia abdominală:* lobul drept al ficatului – 102 mm, lobul sîng – 36 mm, contur regulat, parenchim omogen, ecogenitate medie; vena portă – 6 mm; vezica biliară – cu inflexie la fund și gît; pancreasul – 14x15x15 mm; splina – 81 mm, omogenă. Rinichiul drept – 106x35 mm, rinichiul sîng – 105x35 mm, parenchimul bilateral – 10 mm, uterul – 51x31x40 mm. În proiecția ovarului sîng se determină o formațiune lichidă de 89x64 mm cu puțin conținut solid. După uter este prezentă o formațiune solid-lichidă de 70x59 mm.

**CONCLUZIE:** Ultrasonografia nu exclude o formațiune de volum în bazinul mic (*fig.2*).

*Tomografia computerizată a bazinului mic.* Centura pelviană – fără modificări de configurație. Conturul mușchiului iliopsoas este simetric bilateral, cu structură omogenă. Ansele intestinale ale bazinului mic – fără focare sau formațiuni patologice. Pereții intestinali – cu contururi normale, fără îngroșări. Țesutul adipos perirectal și ischiorectal este omogen, fără modificări infiltrative. Proximal de vezica urinară se determină o formațiune sferică multichistică, cu multiple septuri interioare, structură neomogenă, dimensiunile – 64x70x94 mm, valori densitometrice de la 12 UH (conținut lichid) pînă la 32 UH (solid). Retrouterin, preponderent pe dreapta, se determină o formațiune identică, multicentrică, cu septurile interioare, dimensiunile – 54x62x64 mm, densitatea – de la 7 pînă la 40 UH. În faza arterială tardivă se determină acumularea substanței de contrast preponderent de către componentul solid și la nivelul septurilor pînă la 52–58 UH. Uterul – cu contur regulat, corpul uterin este deplasat spre sînga, configurație obișnuită, cu dimensiunile în limitele normei. Miometrul – cu structură omogenă. Cavitătea uterină – fără zone hipo- sau hiperdense. Fornixul vaginal – cu aspect normal. Ovariele nu se diferențiază. Vezica urinară – de formă sferică, structură omogenă, bine conturată, pereții – fără îngroșări. Vasele bazinului mic – cu traseu obișnuit. Semne de limfadenopatie nu se vizualizează. Articulațiile coxofemorale, sacroileace, simfiza pubiană – fără modificări patologice. Țesuturile moi adiacente – fără anomalii.

**CONCLUZIE:** CT pune în evidență formațiuni ovariene multichistice. Acumulare neomogenă a substanței de contrast, caracteristică mai mult pentru formațiunile maligne (*fig. 3*).

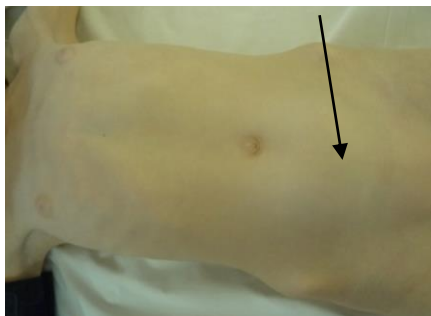După o pregătire preoperatorie generală, bolnava a fost supusă intervenției chirurgicale sub anestezie generală. După prelucrarea cîmpului preoperator s-a efectuat incizia liniară mediană ombilicopubiană. La deschiderea cavității abdominale pe straturi s-au eliminat aproximativ 100 ml de lichid sero-fibrinos. La revizia organelor bazinului mic s-a depistat o formațiune multichistică a ovarului drept cu dimensiunile de aproximativ 20 cm, cu porțiuni necrotice (*fig. 6, a*), aderată intim la vezica urinară, parțial acoperită cu oment (*fig. 4, a*); pe stînga – o altă formațiune multichistică, aderată intim la rect și sigmoid, cu dimensiunile de aproximativ 17 cm (*fig.5*); țesut ovarian nu s-a determinat. A fost efectuată adezeoliza prin metoda bontă (*fig. 4, b; 6, b*) și electrocutarea tumorilor de la oment, vezica urinară, rect și sigmoid. Ulterior s-au practicat: înlăturarea formațiunilor în bloc cu anexele uterine, verificarea hemostazei, drenarea cavității abdominale, refacerea planurilor anatomice.

Concluzie histologică: chisturi mucinoase de tip ovarian.

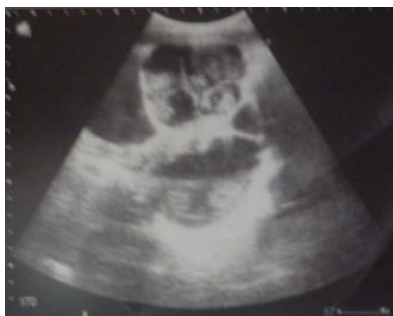Ultrasonografia postoperatorie de control nu a depistat formațiuni patologice.

După tratamentul postoperator și în stare generală satisfăcătoare, cu cicatrizarea primară a plăgii, pacienta a fost externată la domiciliu.

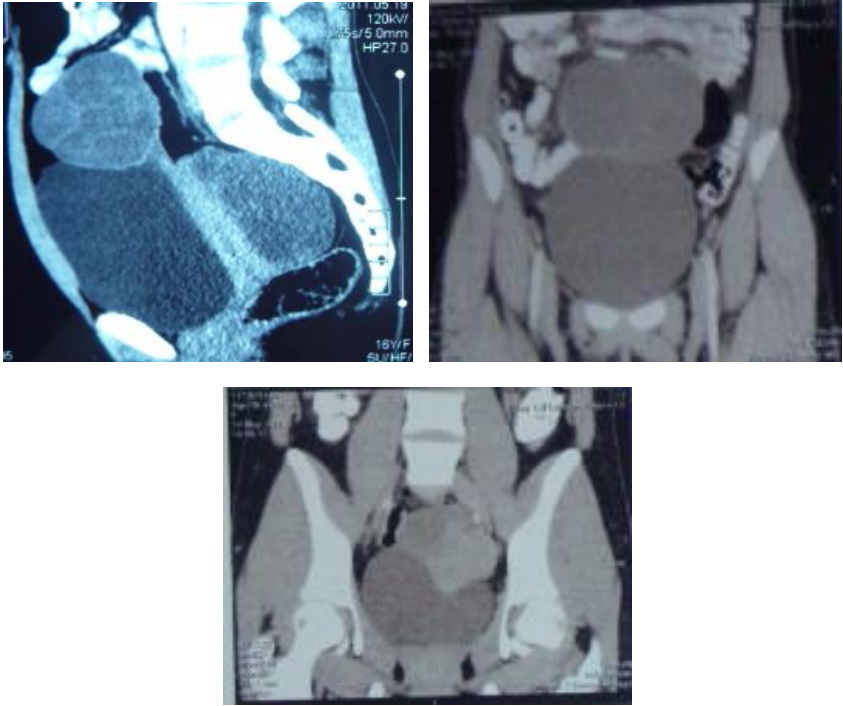
**Elementul cheie:** Indicațiile pentru tratamentul chirurgical se bazează pe tabloul clinic și este individualizat de la caz la caz.



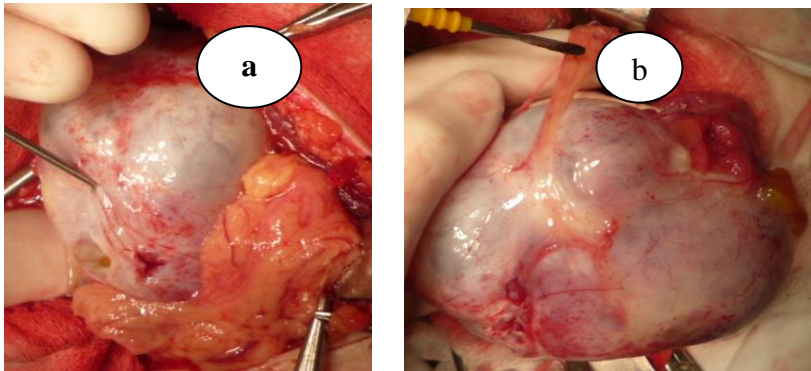
*Fig. 1.* Formațiune tumorală abdominală.



*Fig.2.* Ultrasonografie preoperatorie.



*Fig.3. Computer tomografie.*



*Fig.4. Formațiune multichistică pe ovarul drept.*

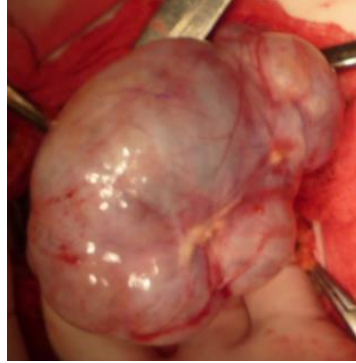


Fig.5. Formațiune multichistică pe ovarul stîng.

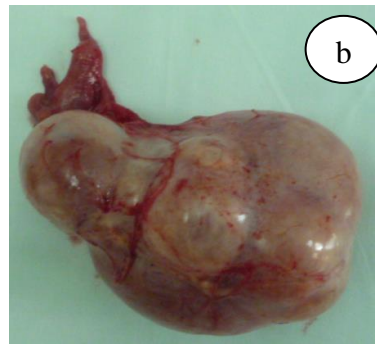
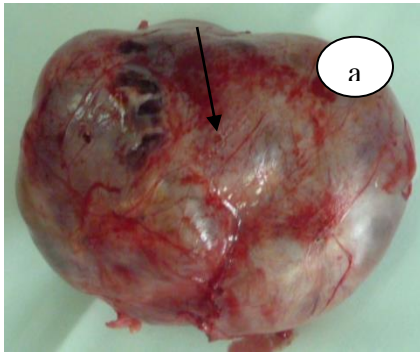


Fig.6. Formațiune multichistică pe ovarul drept (a) și pe ovarul stîng (b) (macropreparat).

### Bibliografie

1. Ашкрафт К.У., Холдер Т.М. *Детская хирургия*. Санкт-Петербург, 1999, т. 2, стр. 249–256.
2. Адамян Л.В., Богданов Е.А. *Оперативная гинекология детей и подростков*. Москва, 2004, стр. 87–100;
3. Вишневская Е.Е. *Детская онкогинекология*. Минск, 1997, стр. 192–214.
4. Кулаков В.И., Селезнёва Н.Д., Белоглазова С.Е. *Руководство по оперативной гинекологии*. Москва, 2006.

## 12. FORMAȚIUNILE CHISTICE LIENALE

Chistul lienal reprezintă o formațiune bine delimitată, de formă rotundă sau ovală, cu pereții netezi.

**Etiologia.** Chisturile adevărate constituie  $\frac{1}{4}$  din toate chisturile ne-parazitare ale splinei. Chisturile lienale congenitale se întâlnesc rar, doar în 10% din toate chisturile lienale, majoritatea fiind chisturi epiteliale, care pot atinge dimensiuni gigantice. Chisturile lienale ne-parazitare constituie 0,5–2% din toate maladiile splinei. Chisturile false se dezvoltă, de obicei, după un traumatism cu formarea unui hematom major, care ulterior este supus descompunerii autolitice cu formarea capsulei fibroase. Adesea, chisturile se formează din vasele intralienale.

### **Clasificarea chisturilor lienale** (după Fowler):

A. Chisturile ne-parazitare, localizate, de regulă, în polul inferior al splinei sau în centru; rareori – subcapsular:

- 1) chisturile adevărate:
  - chisturile formate prin dilatare, în cazurile ectaziilor vasculare;
  - înnăscute, formate în urma divizării prin strangulare a epitelului embrionar al peritoneului și implantării lui în țesutul lienal;
  - epiteliale, dermoide sau epidermoide;
  - endoteliale (de genă tumorală) – hemangiomul, limfangiomul;
- 2) pseudochisturile – hematoamele închistate, pseudochisturile seroase inflamatorii și degenerative.

B. Chisturile parazitare – chistul hidatic splenic.

**Tabloul clinic.** Chisturile benigne mult timp sunt asimptomatice, din cauza dezvoltării lente. Mai apoi prezintă:

– dureri bonte abdominale, senzații de greutate și de distensie sub rebordul costal stâng, ca urmare a dilatării capsulei lienale și a aparatului ei ligamentar;

– semne de compresiune a organelor învecinate etc.

### **Diagnosticul**

1. Ecografia relevă contur posterior mai bine evidențiat decât cel anterior. Pot fi determinate calcinări sau zone calcinate în peretele chistului.
2. Scanarea radioizotopică.

3. Tomografia computerizată indică lipsa contrastului în cavitatea și pereții chistului.

### **Complicații:**

- ruptura chistului;
- hemoragie spontană sau posttraumatică;
- infectarea chistului;
- torsiunea chistului.

### **Tratamentul chirurgical**

- *Splenectomia sau enucleația chistului.*
- *Fenestrarea chistului lienal* (în literatura de specialitate din străinătate – „unroofing”, „partial decapsulation”) – se efectuează „ferestra peritoneală” în peretele chistului, care este mai puțin acoperită de țesut lienal sănătos. Deficiența acestei metode este riscul înalt de recidivare a chistului lienal din cauza înlăturării incomplete a țesutului afectat.
- *Rezecția parțială a peretelui chistului* – este necesară excizia maximă a peretelui chistic, pentru prevenirea recidivării.
- *Sclerozarea chistului lienal* cu spirt etilic de 96%, tetraciclină. Metoda este insuficientă din cauza riscului înalt de dezvoltare a unor complicații: hemoragia, infectarea și ruperea chistului în cavitatea peritoneală.
- *Splenectomia parțială.*

**Caz clinic.** O adolescentă în vîrstă de 17 ani a fost internată în Centrul Național Științifico-Practic de Chirurgie Pediatrică „Academician Natalia Gheorghiu” cu acuze la dureri moderate pe flancul stîng al abdomenului. Din anamneză este cunoscut că în anul 2005 ea a suportat nefrurerectomie pe stînga. La internare, starea generală era de gravitate medie, tegumentele – roz-palide, abdomenul – simetric, de formă obișnuită, fără balonare, la palpare – moale, ușor dureros sub rebordul costal stîng.

*Hemograma:* hemoglobină – 95 g/l; eritrocite – 2,9; hematocrit – 0,93; leucocite – 8,2; subst. nesegmentate – 9; subst. segmentate – 41; eozinofile – 4; limfocite – 45; monocite – 1; VSH – 4, trombocite – 208, timpul coagulării – 4.10–4.44.

*Biochimia sîngelui:* proteina totală – 76 g/l; ureea – 3,6; creatinina – 0,08; bilirubina – 10-0-10; K – 5,31; Na – 149; Ca – 2,21; ALAT – 0,1; ASAT – 0,3; indexul protrombinic – 85%; fibrinogenul – 2,9 g/l; amilaza – 48.

*Analiza sumară a urinei:* galbenă, transparentă, densitatea relativă 1030, reacție acidă, epiteliiu – 9–10 în câmpul de vedere, leucocite – 3–4 în câmpul de vedere.

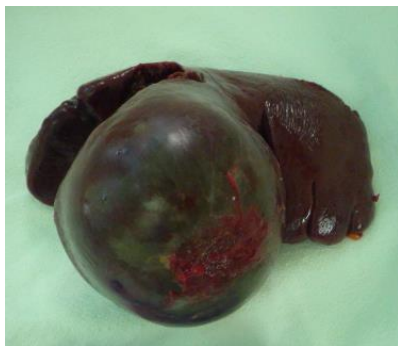*Ecografie abdominală:* lobul drept al ficatului – 196 mm, lobul stîng – 105 mm, contur regulat, parenchim omogen, ecogenitate medie; vena portă – 7 mm; vezica biliară – cu inflexie la gît; pancreasul – 18x17x16 mm; splina – 140 mm, neomogenă. Rinichiul drept – 130x60 mm, parenchimul – 10 mm, rinichiul stîng – absent. În proiecția splinei se determină o formațiune de 82x78 mm cu lichid.

**CONCLUZIE:** ecografia nu exclude o formațiune de volum a splinei.

*Tomografia computerizată a organelor abdominale:* ficatul – formă și contur obișnuite, dimensiunile de 19,3x9,9x15 cm, structură omogenă, densitatea – 54x60 UH. Focare patologice nu se determină. Căile intra- și extrahepatice nu sunt dilatate. Vezicula biliară – contractată. Pancreasul – în poziție obișnuită, cu dimensiunile: capul – 1,8 cm, corpul – 1,6 cm, coada – 1,7 cm, structura păstrată, densitatea – 38 UH. Ductul Wirsung – nedilatat. Spațiul peripancreatic – liniștit. Splina – fără schimbări de formă, cu dimensiunile majorate – 9,9x6,2x14,8 cm, indexul lienal – 908, contur net, structură neomogenă, densitatea – 44 UH. Intraparenchimos se determină o formațiune chistică cu dimensiunile de 63x73x86 mm și densitate constantă, în toate fazele cca 20 UH. Suprarenalele – de dimensiuni și formă obișnuite, structură omogenă. Formațiuni sau focare patologice nu au fost depistate. Rinichiul drept – formă și poziție obișnuite, dimensiunile – 5,8x5,8x12,9 cm, contur net. Stratul corticomedular este neschimbat. Se diferențiază perfect parenchimul renal. Sistemul pielocaliceal este structurat cu contur regulat. Ureterul – cu tranzit liber, cu pereți elastici, calibrul neschimbat, traseu obișnuit. Funcțiile secretorie și excretorie sunt satisfăcătoare. Rinichiul stîng – absent.

**CONCLUZIE:** formațiune chistică lienală.

După o pregătire preoperatorie generală, sub anestezie orotraheală, copilul a fost supus intervenției chirurgicale. După prelucrarea câmpului preoperator, s-a efectuat laparotomie mediană superioară. Pe straturi, a fost deschisă cavitatea abdominală. În plagă s-a explorat splina mărită în dimensiuni (15x10x8 cm), cu un chist situat intraparenchimos cu dimensiunile de aproximativ 8–9 cm. A fost efectuată splenectomia cu suturarea și ligaturarea pediculului vascular. Controlul hemostazei și refacerea planurilor anatomice.



Splină cu chist lienal (macropreparat).

Concluzie histologică: chist lienal mezotelial benign; splină fibrocongestivă cu un hematom subcapsular; foliculi limfatici areactivi.

Ecografia postoperatorie de control nu a depistat formațiuni patologice în cavitatea abdominală.

Copilul a urmat tratament postoperator și, în stare generală satisfăcătoare, cu cicatrizarea primară a plăgii, a fost externat la domiciliu.

### Bibliografie

1. Ашкрафт К.У., Холдер Т.М. *Детская хирургия*. Санкт-Петербург, 1997.

2. Панфилов С.А., Панфилова Е.В. *Диагностика печени, билиарного тракта, поджелудочной железы, селезёнки и надпочечников с курсом патологической анатомии*. Москва, 2003.

## 13. PROLAPSUL ANORECTAL

**Prolapsul anorectal** – protruzie circumferențială a peretelui rectului prin orificiul anal. Are o incidență maximă la copiii cu vârsta între 1 și 5 ani. La băieți – de 2–2,5 ori mai mare decât la fete.

### Clasificarea anatomică

1. Mucos (incomplet sau parțial) – prin orificiul anal prolabează numai stratul mucos.

2. Total (complet) – prin orificiul anal prolabează stratul mucos și celelalte straturi anatomiche:

    stadiul I – prolabarea porțiunii peretelui rectal cu lungimea mai mică de 2 cm;



stadiul II – prolabarea  $\frac{1}{3}$  –  $\frac{1}{2}$  din lungimea rectului (în funcție de vîrstă);

stadiul III – prolabarea totală a rectului.

### **Clasificarea clinică**

- a. Compensat – prolabarea doar în momentul defecației și se repune spontan.
- b. Subcompensat – prolabarea la defecație și efort fizic, nu se reduce spontan, fiind necesară reducerea manuală.
- c. Decompensat – prolabarea la efort fizic neînsemnat; după reducerea manuală, urmează o nouă prolabare.

### **Etiologie**

Factorii predispozanți:

- lipsa inflexiunii suficiente a pelvisului inferior;
- concavitate mică a osului sacral;
- lipsa lordozei lombare;
- laxitatea ligamentelor laterorectale și rectosacrale (mijloacele de suspendare ale pîlniei anorectale care stau la baza prolapsului rectal);

- hipertrofia.

Factorii derivați:

- dereglările de defecație acute sau cronice;
- tusea de lungă durată;
- disuria (la băieți – în fimoză).

### **Tabloul clinic**

În prolapsul mucos apar:

- prurit,
- senzație de arsură;
- seceteții mucoase sau mucosangvinolente.

În prolapsul total apar:

- o formațiune tumorală la nivelul orificiului anal la fiecare defecație;
- durere;
- hemoragie;
- secreție continuă.

Prolapsul total se asociază cu incontinența anală.

La tactul rectal se apreciază tonusul sfincterian și al mușchilor planșeului perineal. Pentru definitivarea diagnosticului se va efectua anusscopia

sau rectoscopia. Examenul radiologic cu substanță baritată exclude tumorile sau polipii.

**Evoluție.** Prolapsul anal poate evolua spre **complicații**:

- inflamația mucoasei cu eroziuni;
- inflamația mucoasei cu exulcerații;
- încarcerarea;
- strangularea.

Aceste complicații se pot asocia brusc și la etapa dată pacientul acuză dureri, tenesme rectale, iar prolapsul anal crește în volum, devine ireductibil, mucoasa se umflă semnificativ, apare edemul. La inspecție, mucoasa devine roșu-vioacee și chiar cianotică. Dacă nu se iau măsuri la timp, apar necroze ale mucoasei prolabate. În cazul prolapsului cu hidrocel (hernie perineală) apar semnele unei ocluzii intestinale prin strangulare.

Dificultăți de diagnosticare prezintă invaginația intestinală, cu prolabarea invaginatului prin orificiul anal.

**Tratamentul** prolapsului anal poate fi conservator și chirurgical.

*Tratamentul conservator* constă în:

- regim igienic adecvat (defecație în poziție culcată pe spate sau pe o parte), nu mai puțin de 3–4 luni;
- dietă;
- regularea tranzitului intestinal;
- fizioterapie;
- electrostimulare;
- exerciții fizice curative;
- combaterea constipației, pentru a diminua eforturile de defecație;
- injecții sclerozante (soluții saline 30%, fenol 5%, spirt etilic 70%) în formele incipiente ale prolapsului (6–8 injecții sclerozante submucos), care permit de a fixa mucoasa la peretele rectal.

În prolapsul încarcerat:

- se va încerca reducerea prolapsului;
- se va aplica (local) un unguent cu corticosteroizi;
- nu se va aplica anestezie locală sau generală;
- se va indica peroral ulei de măsline pentru regularea tranzitului intestinal;
- se va aplica (local) un bandaj compresiv.

La pacienții cu prolaps de câteva ore (culoare gri, cu depuneri de fibrină, edem dur) se va renunța la reducere. Pacientul se va lăsa culcat pe

burtă și local se vor aplica comprese reci antiflogistice, mai apoi se va interveni chirurgical.

*Tratamentul chirurgical* se va aplica în funcție de formele anatomice și clinice ale prolapsului. El va include:

- cerclajul Thiersch (încercuirea anală cu fir de catgut cromat cu resorbție lentă sau cu material neresorbabil elastic);
- rezecția manșonului mucos prolabat ireductibil, urmată de o sutură cutaneo-mucoasă, pentru a preveni anusul umed postoperator;
- în prolapsul mucos ireductibil și cu hemoroizi se recomandă rezecția după metoda Whitehead, care oferă cele mai bune rezultate.

Postoperator sunt indicate electroterapia sfincterostimulatoare și contracția voluntară a musculaturii perineale, pentru a tonifica aparatul sfincterian.

Tratamentul chirurgical în prolapsul anorectal total are drept scopuri:

- fixarea rectului prin diferite modalități;
- consolidarea mijloacelor de susținere și de suspendare a rectului.

Scopurile vor fi atinse prin rectopexii și rectocolopexii sau prin intervenții plastice reconstructive. În prolapsul strangulat, cu leziuni polipoase sau ulcerate, în recidiva după rectopexie se va practica rezecția totală a prolapsului (Bergeret-Miculicz).

**Caz clinic.** Pacientul M. a fost internat de urgență în Centrul Național Științifico-Practic de Chirurgie Pediatrică „Academician Natalia Gheorghiu” cu acuze de tuse chinuitoare și prezența unei formațiuni pe regiunea perianală. Din antecedente: copilul este bolnav timp de o lună, când au apărut tusea și subfebrilitatea, fiind tratat ambulator. Mama denotă că în ultimele 3 săptămâni a observat la copil, după actul de defecație, o formațiune pe regiunea anală, care se repunea spontan. În dinamică, formațiunea a fost vizualizată nu doar după defecație, ci și după tuse. Ulterior, după defecație, formațiunea a apărut mai masivă și părinții s-au adresat în clinica de chirurgie pediatrică.

La internare, starea generală a copilului este foarte gravă. Copilul e agitat, plînge. Examenul clinic: tegumente palide, abdomen moderat meteorizat, fără contractură musculară, la palpare – moale, ușor dureros pe toată suprafața. Pe regiunea anală se vizualizează o formațiune cu dimensiunile de 10x6 cm, de culoare roșu-vioacee, edemătiată, ușor se macerează, se elimină mucozități și sânge, ireductibilă, pe alocuri cu schimbări trofice (*fig.1*).

*Examenle de laborator* arată: grupa de sânge O(I), Rh pozitiv; hemoglobină – 105 g/l; eritrocite – 3,3; indicele hematocritului – 0,31; leucocite – 9,1; nesegmentate – 10; segmentate – 52; eozinofile – 0; limfocite – 36; monocite – 2; VSH – 11.

*Biochimia sîngelui*: proteina totală – 69,8 g/l; ureea – 2,1; bilirubina – 6,0-0-6,0; K – 4,53; Na – 139; Ca – 2,0; ALAT – 78,5; ASAT – 69,8; glucoza sîngelui – 5,12; protrombina – 89%; fibrinogenul – 5,33.

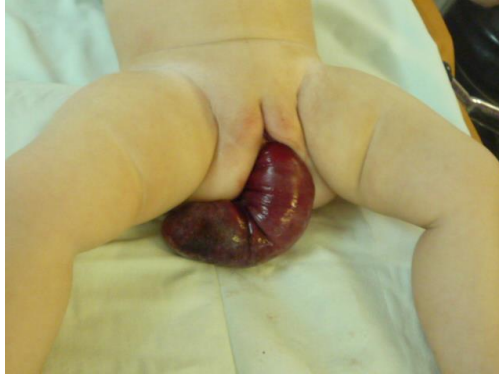*Ecografia abdominală*: preoperator, lobul drept al ficatului – 66 mm, lobul stîng – 31mm, vena portă – 3 mm, contur regulat, parenchim omogen. Pancreasul – 6x5x5 mm, contur regulat, ecogenitate medie. Splina – 49 mm, parenchim omogen. Rinichiul drept – 54x24 mm, rinichiul stîng – 55x25 mm, parenchimul – 9 mm bilateral. În abdomen se determină multe gaze.

După o pregătire preoperatorie, sub anestezie generală orotraheală, s-a practicat laparotomia mediană superioară. Pe straturi, a fost deschisă cavitatea abdominală, de unde s-au eliminat aproximativ 200 ml de lichid seros. La revizia organelor abdominale s-a depistat un invaginat ileo-ceco-colonic major. A fost efectuată dezinvaginația. Porțiunea invaginatului, la nivelul joncțiunii ileocecale, avea schimbări trofice (fig.2). S-a practicat rezecția porțiunii date în bloc (15 cm din intestinul subțire și 20 cm din intestinul gros), cu aplicarea enterostomei terminale (fig.3). Au fost efectuate lavajul cu sol. acidi aminocapronici, sanarea și drenajul cavității abdominale prin două contraperturi separate cu lamele de mînușă. Refacerea planurilor anatomice. Pansament aseptice.

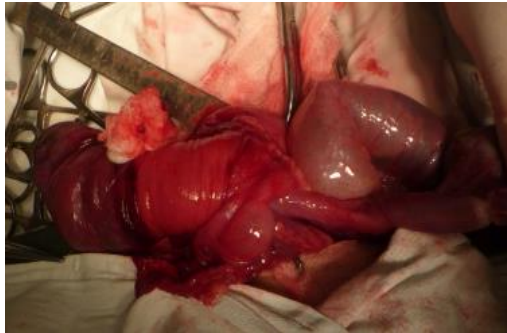
Postoperator, copilul a urmat un tratament complex de reechilibrare hidroelectrolitică, metabolică, acidobazică, hematologică, antibioterapie, cu combaterea parezei intestinale.

*Examenle de laborator postoperator* arată: hemoglobină – 108 g/l; eritrocite – 3,5; indicele hematocritului – 0,33; leucocite – 8,4; nesegmentate – 7; segmentate – 49; eozinofile – 1; limfocite – 41; monocite – 2; VSH – 4. Examenul ultrasonografic postoperator nu a determinat formațiuni patologice sau lichid liber în cavitatea abdominală.

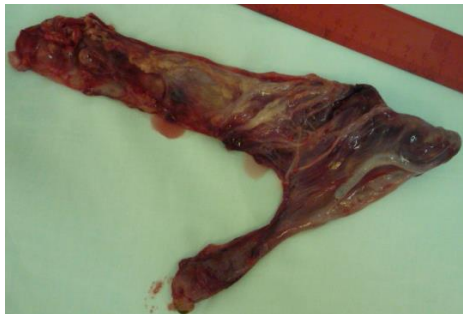La a 13-a zi postoperator, cu cicatrizarea primară a plăgii și funcționarea adecvată a enterostomei terminale, copilul a fost externat la domiciliu. După trei luni, copilul a suportat relaparotomie cu restabilirea integrității intestinului prin aplicarea anastomozei laterolaterale.



*Fig.1.* Prolaps anorectal total în invaginație intestinală ileo-ceco-colonică cu prolabare prin ampula rectală.



*Fig.2.* Invaginat intraoperator.



*Fig.3.* Porțiunea rezecată a invaginatului intestinal.

## Bibliografie

1. Ашкрафт К.У. Холдер Т.М. *Детская хирургия*, Санкт-Петербург, 1997.
2. Исаков Ю.Ф. *Детская хирургия*, Москва, 1983.
3. Лёнюшкин А.И. *Хирургическая колопроктология детского возраста*. Москва, 1999.
4. Spînu A. *Chirurgie*, Chişinău, 2000.
5. Ghelase Fane, Georgescu I., Nemes R. *Chirurgie generală*. Bucureşti, 1999.

### 14. PRURITUL ANAL (PRURITUS ANI)

Pruritul anal – o afecţiune ce se caracterizează prin mâncărime sau usturime în regiunea perianală.

**Etiopatogenie.** Pruritul anal este o perturbare parţial dermatologică, parţial neuropsihologică şi parţial proctologică, ce se caracterizează prin scurgerea materiilor fecale, care produc umezirea şi iritarea pielii în regiunea perianală, cu apariţia pruritului. Este demonstrat faptul că materiile fecale sunt foarte iritante pentru pielea perianală. Pacienţii care suferă de constipaţie, când stau mult pe scaunul veceului, forţându-se, relaxează sfincterul extern, iar atunci când utilizează hîrtie igienică, irită mucoasa anală, provocînd o reacţie exematoasă sau o dermatită iritativă. Prin urmare, factori cauzali în iritaţiile perianale pot fi disfuncţiile intestinale în colonul spastic, în colită, la exces de laxative, în sfincterul anal lax etc.

Referindu-ne la etiopatogenie, putem concluda că pruritul anal se dezvoltă în:

- *alergiile medicamentoase*: antibiotice orale (tetraciclină, eritromicină etc.), laxative, cofeină;
- *afecţiunile dermatologice*: eczemă perianală, candidoză, psoriazis, actinomicozis;
- *afecţiunile urogenitale*: vulvovaginite micotice, leucoree;
- *afecţiunile parazitare intestinale* (ascaridoză, teniază, oxiuroză) sau *vaginale*: (tricomoniază);
- *afecţiunile anorectale*: anorectită, boală hemoroidală, prolaps anal, candidoame anale, papiloame anale, fistule anale, fisuri anale, boala Crohn, criptită, papilită anală;

- constipații sau diaree, igienă insuficientă sau în surplus;
- *afecțiunile sistemice*: diabet zaharat, obezitate, azotemie, icter, afectare hematologică, teren dezechilibrat neuro-psihic și endocrino-umoral, sindrom parauroplazic;
- *alimentare incorectă*: băuturi (cafea, ceai, kola, lapte, bere), mâncare (condimente, ciocolată, citrice, tomate).

Pruritul anal poate fi: 1) primitiv (idiopatic, criptogenetic, adevărat, neurogen); 2) secundar.

Stadiile pruritului anal: 1) acut; 2) cronic.

Formele clinice ale pruritului anal: 1) uscat; 2) umed.

**Tabloul clinic.** Senzații de mâncărime sau usturime în regiunea perianală; la fețițe – în labii sau în zona fesieră, care impune gestul de grațaj al zonei date. Mâncărimile devin persistente, chinuitoare, mai frecvent apar noaptea. Pruritul poate fi asociat cu depresiune nervoasă, insomnie, anxietate etc. Suspectarea, examenul obiectiv al regiunilor anală și perianală vor elucida diagnosticul de prurit anal. Unii pacienți necesită examinări speciale. Se va recurge la reacții serologice, imunobiologice, biopsii cutanate, teste parazitologice, micotice sau bacteriologice, recoltate din regiunea anală, marginile anale, materiile fecale.

**Tratamentul** pruritului anal este local și general.

*Tratamentul local:*

- igienă locală riguroasă, prin curățarea pielii perianale cu tamponane umezite de vată, urmate de cele uscate;
- evitarea săpunului;
- evitarea fricționării și a mișcărilor circulare;
- utilizarea laxativelor în caz de constipații.

I. În stadiul acut:

- băi călduțe de șezut;
- tamponări cu infuzie de mușețel;
- unguente cu hidrocortizoni 1%, aneestezice locale (5–20% Benzocaini, 0,25–1,0% Dibucain, 0,5–1,0% Diclonin, 2–5% Lidocaini, 1% Pramoxini, 0,5%–5,0% Tetracaini), antimicotice, vitamina A (pot fi aplicate de 2 ori pe zi).

II. În stadiile cronice: local, unguent cortizonic, dar utilizat cu prudență.

### III. În pruritul anal secundar:

- 1) în afecțiunile alergice:
  - antihistaminice;
  - suprimarea alergenului;
- 2) în afecțiunile dermatologice – tratament specific;
- 3) în bolile parazitare sau micotice – antiparazitare sau antimicotice corespunzătoare.

#### *Tratamentul general:*

- antihistaminice;
- sedative;
- tranchilizante (Hidroxizin, Meprobramat);
- nespecifice (schimbarea mediului, tratament balneoclimateric).  
Putem recurge la crioterapie superficială cu azot lichid (spray, timp de 2–3 sec.) sau cu sol. de nitrat de Ag (0.5–1%), aplicată pe zona perianală;
- infiltrații intralezionale cu corticoizi, în special în stadiul cronic;
- tratament chirurgical, care include excizia tegumentelor afectate sau secționarea filetelor nervoase perianale.

### **Eczema anală**

**acută** (eritem, eliminări lichide);

**cronică** (pielea este groasă, uscată, uneori descuamată).

Pentru ambele forme este comun **pruritul**, care determină leziuni de grataj, în urma cărora apar escoriații sangvinolente.

#### **Etiopatogenie**

Factorii implicați:

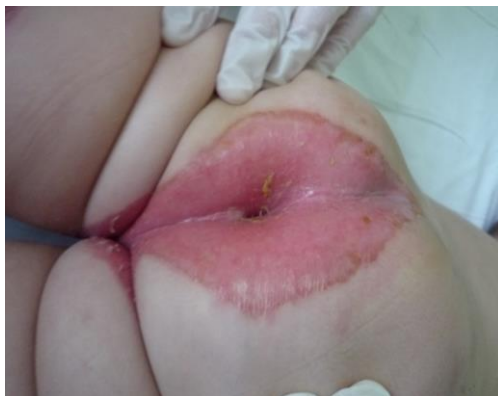- boala hemoroidală;
- oxiiurii;
- prolapsul rectal și diareea persistentă din colită;
- micoza;
- medicamentele: laxative, antibiotice orale, dezinfectante intestinale, creme antihemoroidale, excesul de supozitoare, alergiile de contact cu hîrtia igienică sau de ziar;
- detergentul rămas pe lenjerie, săpunul, produsele cosmetice.

#### **Tratament:**

- pomezi cu hidrocortizon (local),



- antimicotice;
- terapie cu ultrasunet;
- igienă anală cu un jet de apă abundent, fără săpun.



Psoriazis perianal cu prurit.

### **Bibliografie**

1. Spînu A. *Chirurgie*. Chișinău, 2000.
2. Аминев А.М. *Руководство по проктологии*. Т.4, Куйбышев, 1979.
3. *Дифференциальная диагностика и лечение доброкачественных заболеваний*. Российский журнал гастроэнтерологии, гепатологии, колопроктологии. Т. 8, № 4, 1998.

## **15. TUMORILE BENIGNE ANORECTALE. CONDILOMUL ACUMINAT**

Condiloamele anale (condilomul acuminat) au un caracter pseudotumoral, sunt produse de papilomavirus uman (tip 6 și 11). Tumora are caracter inflamator și tendință de creștere rapidă. În copilărie, această patologie se întâlnește rar.

*Acuze:* prurit, eliminări seroase, senzații de corp străin în regiunea anală, dureri în timpul defecației.

*Status localis.* La început, condilomul reprezintă o pată mică sau niște excrescențe cu caracter mamelonat sau arborescent, care se dezvoltă în canalul anal și perianal, sesile, de culoare albuie (mai deschisă decât culoarea pielii neafectate) sau roz. Cu timpul, formațiunea crește

în volum și poate afecta pielea în regiunea genitalelor externe. În majoritatea cazurilor, formațiunile se unesc și au aspect de conopidă. Ele pot fi confundate cu un cancer vegetant, care va fi recunoscut prin sîngerări repetate și prin examen bioptic.

**Diagnosticarea include:**

- examinarea clinică;
- examinarea rectală;
- rectomanoscopia (se vizualizează hiperemia mucoasei rectului în porțiunea distală);
- examinarea de laborator: RW.

**Diagnosticul diferențial** se face cu:

- condilomul plat;
- sifilisul;
- granulomul piogenic.

**Tratamentul** trebuie să fie complex:

- igienă locală a regiunii anorectale;
- clisme cu colorgol pentru evacuarea virusului din mucoasa rectului și a sigmoidului;
- aplicații locale cu podofilină 10-25% sau podofilotoxină purificată 0,5%, bonaftonă;
- electrocoagulare atât în afecțiunile unice, cât și în cele numeroase, sub anestezie în condițiile sălii de operație;
- postoperator, supozitoare antihemoroidale;
- regim igienic local cu supravegherea chirurgului pediatru.

Tratamentul chirurgical are o eficiență de doar 50%, dar cel complex – mai mult de 90%.

**Complicații:**

- recidivarea;
- malignizarea, îndeosebi în candiloamele gigante;
- hemoragia după defecație;
- împiedică micțiunea, dacă sunt situate în jurul canalului uretral;
- infectarea.

**Caz clinic.** Fetița M., în vîrstă de 2 ani, a fost adusă de mama la Centrul Național Științifico-Practic de Chirurgie Pediatrică „Academician Natalia Gheorghiu” cu plîngerii la prezența formațiunilor multiple în regiunea perianală. Din anamneză este cunoscut că copilul este bolnav de 3 luni, cînd prima dată au fost vizualizate niște formațiuni în re-

giunea perianală. În dinamică, formațiunile s-au înmulțit și au crescut în volum, deși s-a aplicat tratament conservator, a apărut prurit pe regiunea afectată. Copilul a devenit neliniștit în timpul actului de defecație. La internare, starea generală era de gravitate medie, tegumentele – neafectate, de culoare roz-pal, abdomen de formă obișnuită, participă în actul de respirație, moale, accesibil la palpare. Pe regiunea perianală se determină multiple formațiuni de diferite dimensiuni, de culoare roz cu nuanță cafenie, unice și grupate în formă de conopidă.

*Hemograma:* hemoglobină – 126 g/l; eritrocite – 3,0; hematocrit – 0,44; leucocite – 7,2; nesegmentate – 17; segmentate – 31; eozinofile – 4; limfocite – 47; monocite – 4; VSH – 5.

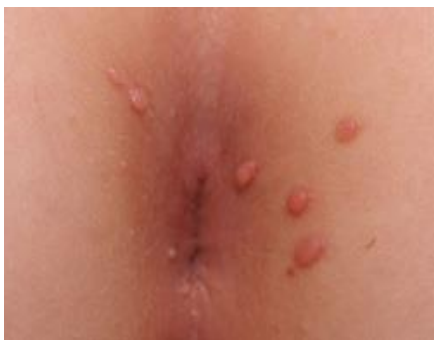Grupa sangvină: A(II), Rh pozitiv.

*Analiza sumară a urinei:* culoare galbenă, transparentă, densitatea relativă – 1020; reacție acidă, proteină negativă; epiteliu plat 1–2 în câmpul de vedere, leucocite 1–3 în câmpul de vedere.

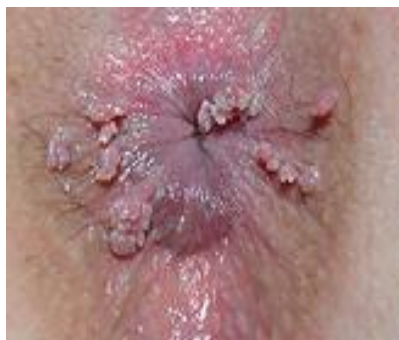*ECG:* ritm sinusal, regulat; AE – verticală.

Copilul a suportat patru proceduri de înlăturare pe etape a condiloamelor pe regiunea perianală prin metoda de electrocutare sub anestezie generală. Intervalul dintre proceduri a fost de la o lună pînă la 4 luni. Postoperator, a urmat tratamentul conservator. După ultima procedură, timp de 6 luni n-au fost determinate recidive.

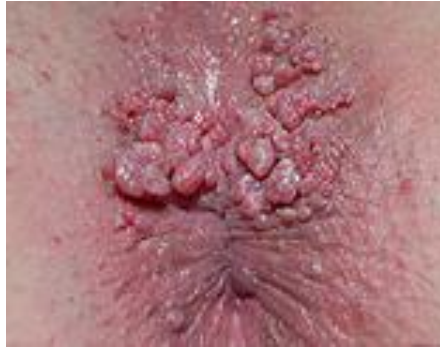**Elementul-cheie.** Igiena locală și electrocoagularea condiloamelor anale sub anestezie permit o însănătoșire rapidă. Dacă examenul histologic suspectează o tumoră benignă, se indică radiologie postoperatorie.



Condilom acuminat.



Hipertrofie papilară.



Condilom acuminat cu aspect de conopidă.

### **Bibliografie**

1. Păunescu V. *Patologia chirurgicală a regiunii anorectale*. București, 1998.
2. Лёнюшкин А.И. *Хирургическая колопроктология детского возраста*. Москва, 1999.

## **II. UROLOGIE PEDIATRICĂ**

### **16. PATOLOGIA CHIRURGICALĂ A APARATULUI UROGENITAL. HIDRONEFROZA**

Hidronefroza congenitală reprezintă o problemă actuală a urologiei pediatrice și ocupă un capitol important în patologia malformativă a copilului atât prin frecvența de aproximativ 10–40% din malformațiile determinate la copii, cât și prin asocieri morbide și complicații. Uropatiile obstructive care se dezvoltă în perioada intrauterină precoce conduc la displazie renală, iar cele care apar tardiv, între a 22-a și a 27-a săptămână a sarcinii, produc numai hidronefroză, fără displazie renală. Ecografia sistemului urinar ne permite de a decela uropatia malformativă încă în perioada intrauterină. Diagnosticul precoce este important pentru a preveni distrugerile morfologice și consecințele funcționale ale uropatiei malformative cu evoluție spre insuficiență renală cronică terminală.

În condițiile practicii medicale din țara noastră, diagnosticul ecografic antenatal a fost utilizat mai rar, până în perioada anilor 2000. De aceea, doar un număr relativ mic de sarcini au fost urmărite ecografic.

Din cauza lipsei unui program de screening pre- și neonatal, malformațiile renourinare erau diagnosticate târziu, după vârsta de 6 ani, și, de cele mai multe ori, cu ocazia apariției primelor complicații.

Factorii care au condus la depistarea tardivă a malformațiilor tractului urinar au fost:

- 1) absența unui program de screening prenatal și neonatal al malformațiilor tractului urinar;
- 2) adresabilitatea scăzută a gravidelor la medic;
- 3) lipsa, în unele localități, a cabinetelor de specialitate;
- 4) complianța scăzută a gravidelor la urmărirea periodică a evoluției sarcinii;
- 5) explorarea imagistică insuficientă a infecțiilor recurente de tract urinar;
- 6) simptomatologia clinică a malformațiilor congenitale renourinare compatibile cu viața era săracă, deseori chiar lipsea, confundându-se, în majoritatea cazurilor, cu simptomatologia infecției de tract urinar supraadăugate.

Cea mai frecventă anomalie care poate fi depistată în perioada intrauterină este hidronefroza. Deși dilatarea căilor urinare superioare poate fi recunoscută în perioada intrauterină, evoluția ulterioară este imprevizibilă.

Diagnosticarea cu întârziere a hidronefrozei conduce la asocierea unor complicații severe: infecții recurente de tract urinar, litiază renourinară, cicatrice renale, hipertensiune arterială, insuficiență renală acută și cronică etc.

Precizarea etiologiei hidronefrozei și stabilirea conduitei terapeutice se impun imediat în perioada postnatală.

Hidronefroza detectată antenatal și confirmată postnatal necesită controale clinice și paraclinice repetate, în special la copiii asimptomatici.

Simptomele clinice ale hidronefrozei sunt foarte variate, dar semnele patognomonice rare apar mai frecvent drept consecințe ale complicațiilor.

Examenul obiectiv determină:

- sensibilitatea lojelor renale sau prezența unei mase tumorale lombo-abdominale, glob vezical, urină reziduală în cazul tulburărilor de micțiuni;
- hipertensiune arterială în leziunile parenchimotoase renale;

Examenul paraclinic include:

- ecografia abdomenului, rinichilor și a cavității pelvine apreciază prezența și gradul leziunii parenchimului renal, dilatarea căilor urinare etc.;
- uretrocistografia de umplere și micțională evidențiază prezența unui obstacol urinar inferior sau gradul de reflux în rinichiul controlateral;
- urografia intravenoasă este investigația de bază;
- scintigrafia renală va completa examenele enumerate mai sus.

Tratamentul chirurgical se impune când sunt prezente infecția urinară, durerile cu caracter colicativ, alterarea progresivă a funcției renale. Soluția terapeutică este: pieloureteroplastia după procedeul Anderson-Hynes – rezecția joncțiunii pieloureterale patologice, cu excizia excesului pungii bazinetale și reinsertia declivă a ureterului. Dacă rinichiul este fără rezerve funcționale, se practică nefrectomia.

### **Concluzii**

1. Hidronefroza congenitală trebuie diagnosticată pînă la naștere, prin ecografie.

2. Hidronefroza congenitală va fi confirmată postnatal pe o perioadă de pînă la doi ani.

3. Precizarea etiologiei hidronefrozei și stabilirea strategiei terapeutice sunt posibile postnatal.

4. Dacă diagnosticul este stabilit precoce, înaintea apariției complicațiilor, în foarte multe cazuri se poate opta pentru un tratament conservator, cu reevaluarea periodică a pacientului, deoarece această patologie se poate rezolva spontan în 65% din cazuri.

5. Implementarea unui program de screening pre- și neonatal al malformațiilor congenitale ale aparatului urinar ar reduce cu mult complicațiile postnatale.

6. Avînd în vedere multitudinea cazurilor care stau la baza hidronefrozei congenitale, metodele specifice de diagnosticare și tratament, considerăm necesară stabilirea unui algoritm în vederea diagnosticării de precizie cît mai timpurii pentru un plan terapeutic corespunzător.

### **Cazuri clinice**

• Copilul A., în vîrstă de 12 ani, sex feminin, se internează primar pe 30.03.11 în secția de cardiologie a ICȘDOSM și C cu acuze de hipertensiune arterială severă (170/100), slăbiciune generală, inapetență, sindrom algic abdominal. Afecțiunea a evoluat pe 17.03.11 cu apatie, hi-

pertensiune arterială. A urmat tratament medical conservator. În cele din urmă, copilul a fost transferat în secția de urologie a Centrului Național Științifico-Practic de Chirurgie Pediatrică „Natalia Gheorghiu”.

Examenul sumar de urină a stabilit: culoare galbenă, transparentă, reacție acidă, densitatea urinei – 1017, epiteliiu plat – 1–2 c/v, L. – 2–4 c/v.

Electrocardiograma a decelat cordaj fals în ventriculul stîng.

**Ecografia sistemului urinar.** Rinichiul pe stînga – mărit în dimensiuni (226 x 142 mm), edemațiat, parenchimul – 5 mm, bazinetul pe stînga – 122 mm, calicele – 113 mm. Rinichiul pe dreapta – 106 x 40 mm, parenchimul – 12 mm, bazinetul pe dreapta – 7–8 mm, calicele – 7–8 mm, ureterul – 2–3 mm. Se stabilește diagnosticul: hidronefroză pe stînga, faza terminală (*fig. 1*).

Urografia intravenoasă: rinichi „mut” urografic pe stînga. Funcția rinichiului pe dreapta – normală (*fig. 2*).

După o pregătire preoperatorie complexă, s-a intervenit chirurgical pe 07.04.2011. S-au efectuat lombotomie și nefrectomie pe stînga (*fig. 3, 4*). Intraoperator, în cadrul nefrectomiei s-a atestat un rinichi voluminos pe contul distensiei sistemului pielocaliceal cu atrofie exprimată a parenchimului, ultimul avînd un aspect congestiv, stazat. După puncția bazinetului s-au extras 2000 ml de urină transparentă, bazinetul avînd aspectul unei „mingi desumflate” (*fig. 3*).

La revizia bazinetului s-a evidențiat prezența dilatărilor segmentare ale vaselor hilului renal (*fig. 4*).

**Examenul macroscopic.** Examinările anatomopatologice au pus în evidență particularitățile componentelor structurale ale complexului renoureteral din stînga – rinichi voluminos (17 x 16 x 9 cm), disecat, fără conținut. La revizie, structurile pelviocaliceale – șterse, pe contul dilatării marcante, inclusiv a calicelor mici, cu o atrofie a structurilor papilare și a parenchimului la 0,2–0,3 cm (*fig.5*). În cadrul examinării joncțiunii pieloureterale prin sondaj, s-a atestat o stenoză ce a evoluat în atrezie completă de lumen ureteral la acest nivel (*fig. 6*).

**Studiul histopatologic.** În cadrul examinării histopatologice a țesuturilor tisulare prelevate din diverse zone s-a constatat prezența comprimării parenchimului cu păstrarea preponderentă a zonelor corticale, comparativ cu cele medulare, ce relevau reacții sclerogene și dilatări cu atrofia nefronului (*fig. 7 A, B-1*). Pe unele arii ale parenchimului erau prezente procese de sclerozare interstițială și perivasculară (*fig.7 A, B-2*), asociate cu proces inflamator infiltrativ celular, cu preponderența com-

ponentului limfo-plasmocitar (*fig. 7 A-2*). Procesul inflamator manifesta o realizare în mozaic, fiind prezent atât în zona corticală, cât și la nivelul zonei juxtamedulare (*fig C, D - săgeată*). Dispozitivul vascular era de asemenea secundat de procese de sclerozare, hipertorifice și de dilatare a vaselor (*fig. 7 B*). La nivelul mucoasei pelviene, în focar s-au atestat procese de sclerozare cu o infiltrație inflamatorie limfocitară.

Investigație histopatologică nr. 1289/ 6071 din 08.04.11. Evoluția postoperatorie – lent favorabilă. Copilul a fost externat la domiciliu.

În cazul acestui pacient putem fi tentați să bagatelizăm suferința pacientului și să-l încadrăm în grupul larg al malformațiilor congenitale renourinare (sindromul joncțiunii pieloureterale), complicate cu infecție urinară.

Având în vedere prezența unei cauze organice, a modificărilor structurale ale parenchimului renal, a infecției urinare cu alterarea progresivă a funcției renale, am practicat nefrurctectomia.

După externare, copilul va fi supravegheat cu atenție, pentru a detecta la timp disfuncțiile rinichiului restant, unic.

• Copilul V., de 14 ani, sex feminin, a fost internat în secția de urologie a CNȘP de Chirurgie Pediatrică „Natalia Gheorghiu” pe 30.03.11 cu acuze de slăbiciune, stare subfebrilă neexplicată, dureri periodice în abdomen, mai evidente în regiunea lombară pe dreapta. Cu șase luni în urmă a suportat câteva pusee de alterare a stării generale cu prezența crizelor abdominale dureroase care au cedat la tratamentul medical cu spasmolitice și antibiotice. Pe 27.03.2011 prezenta o stare generală rea. La locul de trai i s-a efectuat ecografia căilor urinare, care a suspectat multichistoza (hidronefroza) rinichiului pe dreapta. Întrucât starea generală se menținea, bolnava a fost internată în secția urologie a ICȘDOSM și C. Copilul a suportat apendicectomie pe 11.03.2010.

Constatăm: stare generală gravă, tegumente și mucoase palide. În plămâni, respirația se transmite pe toate ariile. Palpația regiunii lombare pe dreapta – sensibilă.

**Ecografia sistemului urinar**, efectuată pe data de 31.03.2011, a depistat rinichiul pe dreapta mărit în dimensiuni (204 x 112 mm), parenchimul la mijloc – 3-4 mm, multiple formațiuni chistice de diferite dimensiuni. Rinichiul pe stînga – 102 x 35 mm, parenchimul – 10 mm, bazinetul – 5-6 mm. Urografia intravenoasă efectuată pe data de 03.04.2011 a determinat rinichi afuncțional pe dreapta. Funcția rinichiului pe stînga – fără modificări.



## Examenе paraclinice

Analiza sumară a urinei (31.03.11): culoarea – galbenă, transparență, reacția – neutră, densitatea – 1020, epiteliu plat – 2–4 c/v, leucocite – 5–6 c/v.

Analiza generală a sîngelui: Hb. – 119 g/l, er. –  $3,9 \times 10^{12}/l$ , i.c. – 0,97, tromb. – 310, leuc. – 6,9, ne-segm. – 8, l, segm. – 62, e – 5, limf. – 243, VSH – 3.

Analiza biochimică a sîngelui (31.03.11): proteina totală – 92 g/l, fibrinogenul – 3,0, creatinina serică – 0,080 mmol/l, bilirubina totală – 8,0 mcmol/s.l, ALAT – 0,46, ASAT – 0,38, K – 4,3 mmol/l, Na – 140 mmol/l.

Pe 15.04.2011, după o pregătire preoperatorie, cu diagnosticul de hidronefroză a rinichiului pe dreapta, copilul a fost supus intervenției chirurgicale – lombotomie și nefruerectomie pe dreapta.

**Investigație macroscopică.** Modificări hidronefrotice marcante în complexul renal sunt frecvente și în cazurile de obliterare calculoasă.

În cazul respectiv, investigațiile macroscopice intraoperatorii și postoperatorii au atestat un complex renal voluminos, cu dimensiunile 17 x 8,5 x 9,2 cm, hidronefrotic deformat, ușor fluctuabil (*fig. 1-3*). În joncțiunea pieloureterală s-a evidențiat prezența unui calcul inclavat, asociat cu o torsiune a segmentului respectiv la 15-20° (*fig. 1, 2*).

La revizie, în regiunea hilului (*fig. 2*) se constată o hipoplazie a bazinei și a calicelor majore (3 la număr), fiind dilatate în ansamblu cu cele mici. Ultimele predomină, fiind secondate de o atrofie considerabilă a papilelor și a parenchimului – pînă la 0,1-0,4-0,5 cm (*fig. 3*).

**Studiul histopatologic.** Examenul histologic a relevat modificări de sclerozare (*fig. 4*) a submucoasei joncțiunii pieloureterale și o hipertrofie moderată a tunicii musculare. La nivelul parenchimului – prezența reacției de sclerozare, cu diminuarea papilelor (*fig. 5*) și cu o dilatare generalizată a nefronului. Dispozitivul vascular sangvin – însoțit de procese de sclerozare și cicatrizare, cu implicarea nefronului adiacent (*fig. 6*), modificările avînd un caracter dispers. Comparativ cu cazul precedent, în acest caz procesul inflamator celular era mult mai discret.

Perioada postoperatorie a decurs fără complicații. Copilul a fost externat la domiciliu.

În final încercăm să desprindem cîteva concluzii.

1. Hidronefroza este o afecțiune frecvent întîlnită la copil.

2. Depistarea ei la etapele precoce permite efectuarea ecografiei abdominale și a rinichilor.

3. Scintigrafia renală, urografia intravenoasă a sistemului urinar sunt investigații obligatorii în hidronefroza la copii.

4. Estimarea terenului biologic și bacteriologic poate oferi un prognostic favorabil, pentru a preîntâmpina complicațiile, în special insuficiența renală cronică.

**Elementul-cheie.** Hidronefroza la copil necesită o diagnosticare precoce. Hidronefroza detectată antenatal va fi confirmată postnatal.

Atitudinea terapeutică va fi expectativă, cu repetate controale medicale, clinice, imagistice, în special la pacienții asimptomatici. Intervenția chirurgicală clasică este pieloplastia Hynes-Andersen.

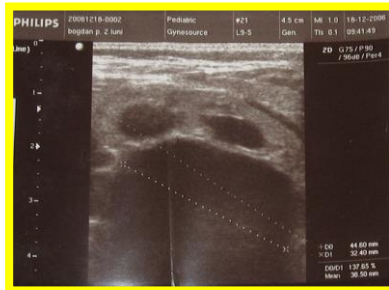
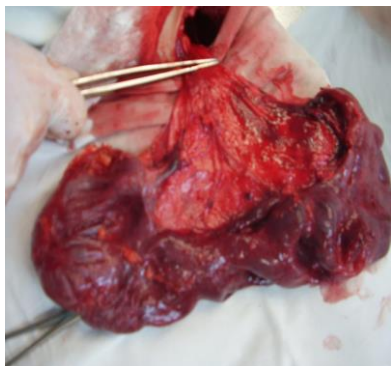


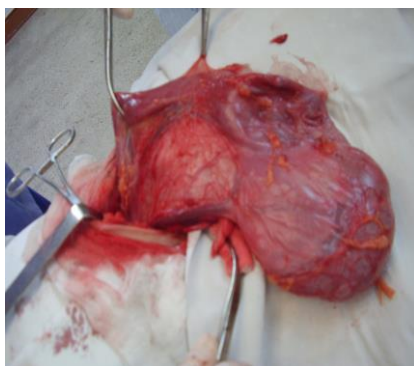
Fig. 1. Hidronefroză a rinichiului pe stînga.

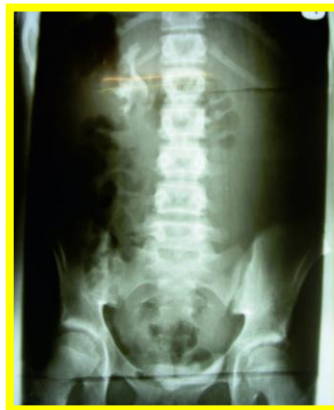

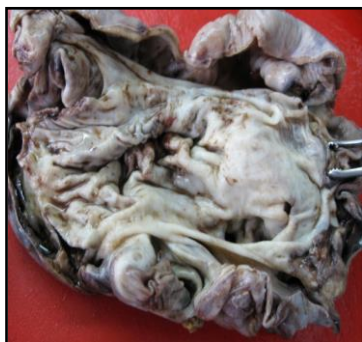Fig. 2. Urografie intravenoasă. Rinichi „mut” pe stînga. Rinichiul pe dreapta – cu funcție normală.



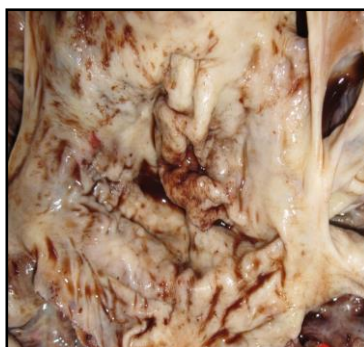
*Fig. 3.* Rinichi hidronefrotic modificat (aspect intraoperatoriu).



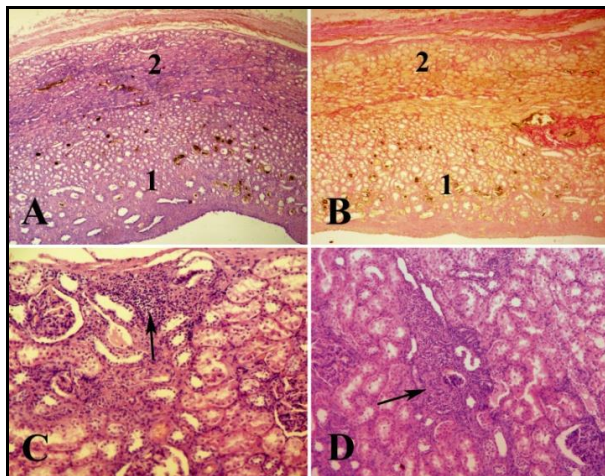
*Fig.4.* Segmentul pieloureteral în agenezia joncțiunii pieloureterale (secvență din figura precedentă).



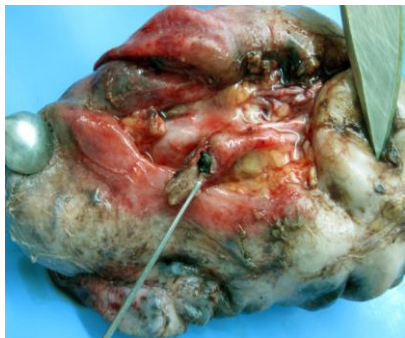
*Fig. 5.* Aspect macroscopic al rinichiului hidronefrotic modificat cu atrofia parenchimului, diminuarea și atenuarea completă a structurilor pieloureterale (macropreparat).



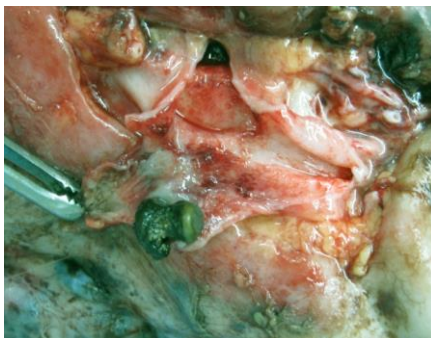
*Fig. 6.* Zonele: pelvisul renal și joncțiunea pieloureterală. Agenezia lumenului joncțiunii pieloureterale (macropreparat).



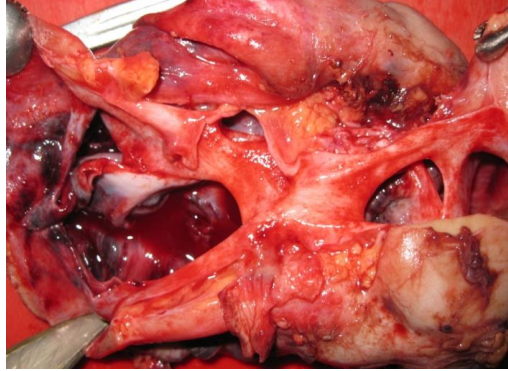
*Fig.7.* Aspect microscopic de ansamblu al parenchimului renal în hidronefroză prin atrezia joncțiunii pieloureterale (colorație H&E (A, C, D) VG (B); x 25 (A, B); x100 (C, D)).



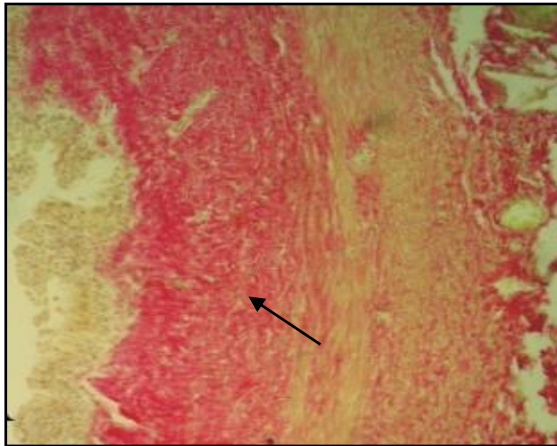
*Fig.8.* Calcul în segmentul pieloureteral, hipoplazia bazinetului, deformația hidronefrotică a calicelor.



*Fig.9.* Aspect macroscopic în secțiune al segmentului pieloureteral obliterat prin calcul, cu displazie fibromusculară hipoplazică a pelvisului.

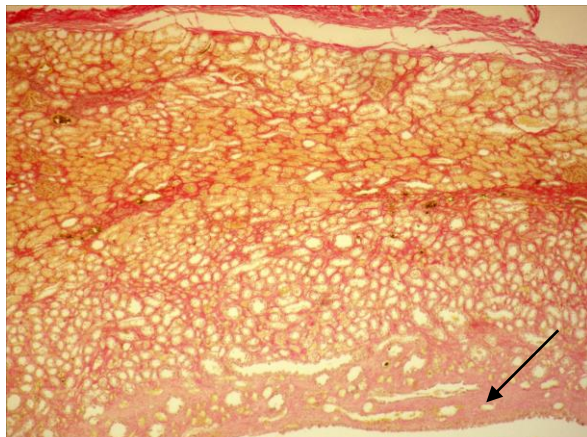


*Fig. 10.* Aspect macroscopic al rinichiului hidronefrotic dilatat, cu atrofie subtotală a parenchimului.

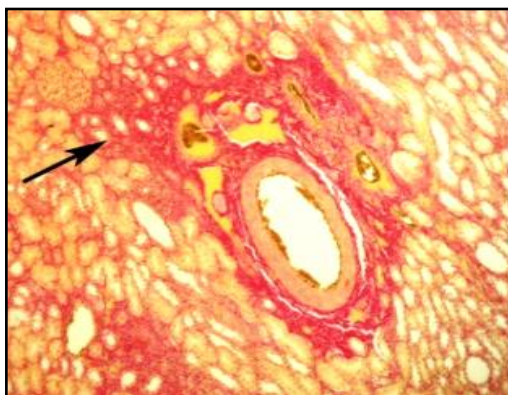


*Fig.11.* Modificări marcante de sclerozare a submucoasei joncțiunii pieloureterale (micropreparat; colorație VG x 25).





*Fig.12.* Dilatare generalizată a nefronului. Reacție de sclerozare cu atrofia papilei renale (micropreparat; colorație VG x 25).



*Fig.13.* Dispozitiv vascular sangvin intralobular. Procese de sclerozare și cicatrizare a nefronului (colorație VG x 25).

## Bibliografie

1. Айнакулов А.Д. *Переднебоковой мини-люмботомный доступ при врожденном гидронефрозе у детей*. „Детская хирургия” №5, 2011, с. 8–9.
2. Сизонов В.В., Коган М.И. *Особенности гидронефроза вследствие обструкции пиелoureтерального сегмента, сочетающегося с дорсальной ротацией почки*. „Урология” № 4, 2011, с. 3–7.
3. Матюшина К. М., Ростовская В. В., Казанская И. В., Бабанин Н. Л., Воронцов А. Л. *Значение белкового состава мочи в функциональной оценке почек у детей первых лет жизни с гидронефрозом*. „Детск. хир.”, № 6, 2011, с. 29–36.
4. Портнягина Э.В., Киргизов И.В., Дударев В.А., Тимова С. В., Токсанова Л. М. *Нарушение системы гомеостаза и их коррекция у детей с гидронефрозом*. „Дет. хир.”, № 3, 2011, с. 27-29.
5. Allal H., Perez-Bertolez S., // *Cir. Pediatr.* 2009, Vol. 22, N4, p.177-180.
6. Возиянов О. Ф., Левитская М. В., Меновщикова Л. Б., Голозенко Н. В., Гуревич А. И., Мокрушина О. Г., Юдина Е. В. *Диагностический алгоритм у младенцев с антенатально-выявленной пиелэктазией*. „Детск. хир.”, № 1, 2012, с. 7–11.

### **17. RINICHI DUBLU CU ECTOPIA EXTRAVEZICALĂ A OSTIUMURILOR URETERALE ALE AMBELOR PIELOANE SUPERIOARE**

Ureter ectopic – deschiderea ureterului în alt loc decât în cornul trigonului. Afecțiunea este mai frecventă la fete și aproape întotdeauna se asociază cu o duplicație.

**Anatomie patologică.** Deschiderea poate fi: intravezicală (mai intern și mai caudal în trigon pînă la colul vezical, mai extern și cranial realizînd trigonul asimetric sau megatrigonul); extravezicală (la fete – în uretră, în uter, în vagin). Ureterul ectopic este, de obicei, dilatat și infecat.

**Semnele clinice.** Semnul primordial este incontinența de urină, care este de trei tipuri: congenitală (greu de apreciat la sugar); permanentă (diurnă și nocturnă); incompletă (pe fundal de incontinență, copilul are

micțiuni normale). Este mai frecventă la fete. La băieți predomină fenomenele de disurie și retenție cronică, uneori cu episoade acute.

Al doilea semn este infecția urinară aproape constantă, cu manifestările ei: febră îndelungată, stare generală influențată de paloare, dureri abdominale și mai ales piurie cu caracter special: sondajul vezicii urinare indică urină clară.

**Investigații.** Căutarea meatului uretral ectopic: examinarea meatului uretral poate decela scurgeri de urină picătură cu picătură; examinarea vestibulului vaginal poate evidenția fie scurgere de urină din vagin, fie deschiderea eventuală a ureterului.

Cînd rinichiul este funcțional, vor apărea cele două pelloane, iar ureterul pielonului superior, de obicei mai dilatat, se va vedea coborînd sub nivelul trigonului vezical. Alteori, pielonul respectiv este afuncțional, dar prezența sa poate fi presupusă. În acest caz, pielonul inferior este ceva mai jos, mai depărtat de coloană și aplecat, semn descris cu imagine de „floare ofilită”. În acest caz, imaginea urografică este formată doar din două grupe pielocaliceale, care alcătuiesc, de obicei, pielonul inferior, amănunt important pentru diagnostic. Imaginea se datorează deplasării pielonului inferior de către cel superior transformat hidro- sau pionefrotic.

Cistouretrografia micțională completează diagnosticul radiologic, identificînd RVU pe unul sau pe ambele uretere, și este utilă mai ales în cazurile cu pielon afuncțional invizibil urografic.

Tratamentul chirurgical constă în heminefrureterectomie a pielonului renal superior afuncțional.

**Caz clinic.** R., în vîrstă de 7 ani, a fost internată în Clinica de Urologie Pediatrică a Centrului Național Științifico-Practic de Chirurgie Pediatrică „Natalia Gheorghiu” pe 1 Fetița.IX.05 pentru incontinență permanentă de urină (diurnă și nocturnă) și incompletă (picătură cu picătură), care, din datele anamnezei, a fost prezentă chiar de la nașterea copilului, adică de tip congenital, febră prelungită (38,5°C), leucociturie, periodic dureri abdominale, iritație locală – vulvovaginită. În decursul acestor 7 ani, fetița a făcut tratamente de enurezis, dar fără efect.

Examenul clinic al bolnavei a inclus: anamneza; debutul bolii; examenul obiectiv; urocultura; ultrasonografia căilor urinare; urografia intravenoasă; cistouretrografia micțională; cistoscopia.



Analizele uzuale efectuate în primele 3 zile de la internare – fără modificări patologice. Analiza sumară a urinei: leucocite – 4–6 c/v, epiteliu plat – 2–3 c/v, densitatea relativă a urinei – 1017, reacția urinei – acidă, proteina – negativă. Hemoleucograma: Hb. – 100 g/l, eritrocite –  $3,0 \times 10^{12}/l$ , indicele de culoare – 0,97, leucocite –  $6,4 \times 10^9/l$ , trombocite –  $210 \times 10^9/l$ , bastonașe – 4,0, segmentate – 43, limfocite – 48, monocite – 2, VSH – 10 mm/h. Analiza biochimică a sîngelui (8.IX.2005): proteina totală – 68,4 g/l, ureea – 5,4 mmol/l, creatinina – 0,048 mmol/l, Na – 138 mmol/l, K – 5,22 mmol/l, bilirubina – 9,9  $\mu\text{mol/l}$ , ASAT – 0,38 mmol/oră x l, ALAT – 0,62 mmol/oră x l.

Electrocardiograma: ritm sinusal, neregulat, AE normală, extrasistole politopice. Modificări ușoare în cord, de tip metabolic.

ECHO CG- Dd-Vs – 34 mm, Ds Vs – 21mm, Fs – 39 %, VTD – 45 ml, VTS – 14 ml, FE – 71%, VD – 9 mm. Cavitațiile inimii nu-s dilatate. Mișcărilor pereților VS – fără schimbări. Întreruperi de ecou nu sunt. În cavitatea VS – cordaj fals. Aorta, artera pulmonară – normale. Indicii contractilității miocardului – în limitele normei. Insuficiența Vs – gr.I.

În urocultură s-a depistat E. coli  $10^6$ , sensibilă la ciprofloxacina, norfloxacina, nitroxalin.

Ecografia căilor urinare: rinichiul drept – 83x34, parenchimul – 11 mm, bazinețul pielonului renal superior – 11 mm, al celui inferior – 3 mm, ureterul pielonului renal superior – 5 mm, rinichiul stîng – 82 x 33, parenchimul – 11 mm, bazinețul pielonului renal superior – 9 mm, al celui inferior – 3 mm, ureterul pielonului superior – 4 mm. Rinichi dublu bilateral cu ureterohidronefroză a ambelor pelloane superioare (*fig. 1, 2*).

Investigații paraclinice: urografie intravenoasă, cistouretografie micțională, cistoscopie.

Urografia intravenoasă: rinichi dublu bilateral cu ureterohidronefroză gr. III și reducerea funcției de acumulare a substanței de contrast a pielonului renal superior pe dreapta. Pielonefrită cronică recidivantă (*fig.3*).

Cistografia micțională: forma și dimensiunile vezicii urinare – obișnuite, reflux vezico-renal nu se decelează (*fig. 4.*).

Cistoscopia: ostiumurile ureterale pe dreapta și pe stînga – cîte unul, semilunare, se contractă bine, mucoasă de culoare roz.

Conform diagnosticului, conduita terapeutică a inclus etapele medicamentoasă și chirurgicală. Măsurile terapeutice: utilizarea preoperatorie a urosepticelor, antibioterapie, antihipoxante, preparate cardiace (riboxină – 1 pastilă de 3 ori pe zi, per os; Novo-Pasit – 5 ml de 2 ori pe zi, per os). La a 21-a zi după pregătire medicamentoasă s-a efectuat intervenția chirurgicală – lombotomia pe dreapta, heminefrureterectomia pielonului renal superior pe dreapta (*fig. 5, 6*).

Urmărirea postoperatorie imediată și la distanță a constatat menținerea incontinenței permanente de urină, în pofida antibioterapiei (Zinacef – 375 mii x 3 ori/zi, intramuscular), administrării eubioticelor (Linex – 1 caps. x 3 ori/zi, per os), hemostaticelor (Ethamzilat, Vicasol), corticosteroizilor (Dexametazon), refacerii volemiei (sol. glucosae 10 %, sol. vit. C 5%, riboxină 2%, soluții cristaloides – ser fiziologic (NaCl) 0,9 %). Fetița a fost externată la domiciliu cu indicarea tratamentului de recuperare. Peste 5 luni, ea a fost internată din nou, pentru efectuarea unei operații analogice pe rinichiul stâng.

Examenul de laborator a indicat: Hb. – 114 g/l, eritrocite –  $3,5 \times 10^{12}/l$ , indicele de culoare – 0,97, leucocite –  $8,4 \times 10^9/l$ , trombocite –  $210 \times 10^9/l$ , bastonașe – 6,0, segmentate – 45, limfocite – 34, monocite – 2, VSH – 12 mmol/oră. 9.II.06: proteina totală – 76 g/l, ureea – 5,7 mmol/l, creatinina – 0,052 mmol/l, bilirubina – 16,5  $\mu$ mol/l, K – 5,17 mmol/l, Na – 146 mmol/l, Ca – 2,21 mmol/l, ALAT – 0,57 mmol/oră x l, ASAT – 0,73 mmol/oră x l, P – 1,17 mmol/l.

Analiza sumară a urinei: culoare galbenă, transparentă, densitatea relativă – 1010, reacția – acidă, leucocite – 2–3 c/v, epiteliu plat – 1–2 c/v.

ECG: ritm sinusal, neregulat, AE – normală.

După o pregătire preoperatorie (Ascorutin, Vicasol, Espumisan, Metronidazol), s-a intervenit chirurgical – lombotomie pe stînga. Heminefrureterectomia pielonului renal superior pe stînga. După operație, incontinența urinară permanentă, diurnă și nocturnă, a dispărut. Fetița a fost externată, fiind evaluată după 1 an postoperator. Acuze nu prezintă. Se dezvoltă fizic normal.

Ecografia căilor urinare: pielonele renale inferioare restante – cu funcție satisfăcătoare (*fig. 7*).

Urografia intravenoasă: stare după heminefrureterectomie a pielonele renale superioare bilateral (*fig. 8*).

Prezentarea acestui caz clinic are drept scop de a demonstra experiența noastră în tratamentul medico-chirurgical al rinichiului dublu aso-

ciat cu uretere ectopice cu deschidere în vagin, investigînd totodată din literatura de specialitate principalele metode de diagnosticare și tratament folosite în prezent pe plan mondial, din care ne-am inspirat puțin.

## CONCLUZII

1. Etiopatogenia incontinenței de urină este complexă și adesea multifactorială, astfel încît pediatrul se confruntă cu dificultăți în cadrul diagnosticării, evaluării și abordării clinice a ei.

2. Incontinența de urină permanentă (diurnă și nocturnă) poate fi cauzată de prezența unei suferințe în teritoriul aparatului reno-uretero-vezico-uretral, o importanță deosebită dându-i-se deschiderii anormale a ureterului sau ureterelor, în alt loc decît în cornul trigonului.

3. Ureterul ectopic este mai frecvent la fete, ca în cazul pacientei noastre. Aproape întotdeauna se asociază cu un rinichi duplicat sau cu ambii rinichi duplicați. În marea majoritate a cazurilor, cauza este ureterul pielonului superior. Pentru un diagnostic pozitiv al patologiei renourinare, metodele net superioare sunt: anamneza, examenul clinic complet, tușeul rectal, investigațiile uzuale, ecografia tractului urinar, cistoureterografia micțională, cistoscopia. Investigația esențială este urografia intravenoasă.

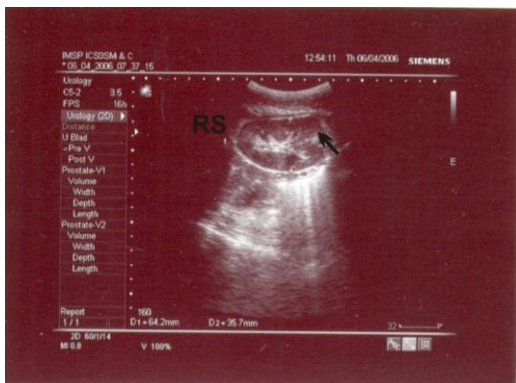
4. În fiecare caz de rinichi dublu cu ureter ectopic trebuie să se aleagă un plan terapeutic adaptat și individualizat în funcție de rinichiul respectiv și de prezența sau calitatea rinichiului opus.

5. Incontinența de urină la copil necesită investigații complexe, pentru a exclude afecțiunile neurourinare.

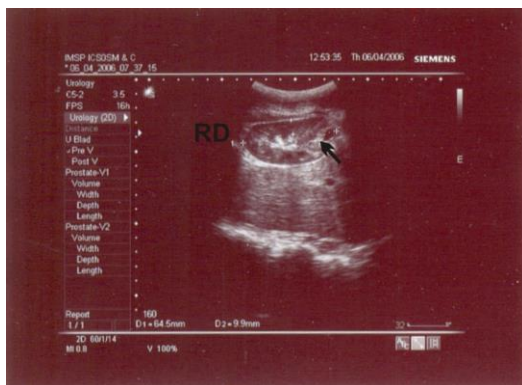
6. Incontinența de urină poate fi unicul simptom clinic al unei patologii urologice severe, mai ales dacă se manifestă la vîrsta de 1–7 ani.

**Elementul-cheie.** Rinichiul dublu la copil cu ectopia ostiumurilor ureterale superioare extravezical necesită o diagnosticare precoce.

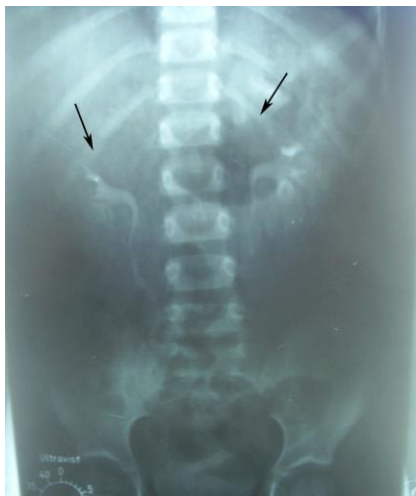Semnul primordial este incontinența de urină. Atitudinea terapeutică: cînd pielonul (pieloanele) respectiv este afuncțional, este indicată heminefrectomia cu abord bipolar, lombar și hipogastric, pentru ligatura joasă a ureterului. Dacă ambele pieloeane sunt afectate homolateral, se practică nefrectomia.



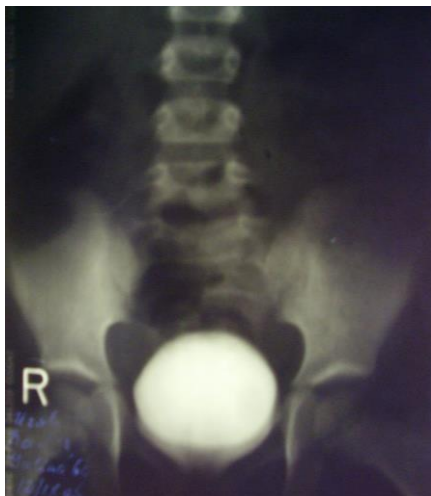*Fig. 1.* Ecografia sistemului urinar. Rinichi dublu pe stînga cu hidronefroză a pielonului renal superior.



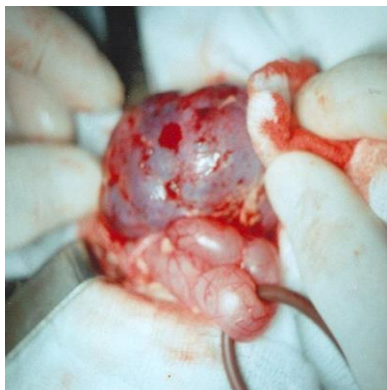*Fig.2.* Ecografia sistemului urinar. Rinichi dublu pe dreapta cu hidronefroză a pielonului renal superior.



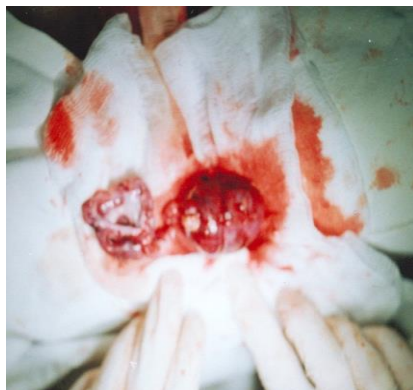*Fig. 3.* Urografie intravenoasă. Rinichi dublu bilateral.



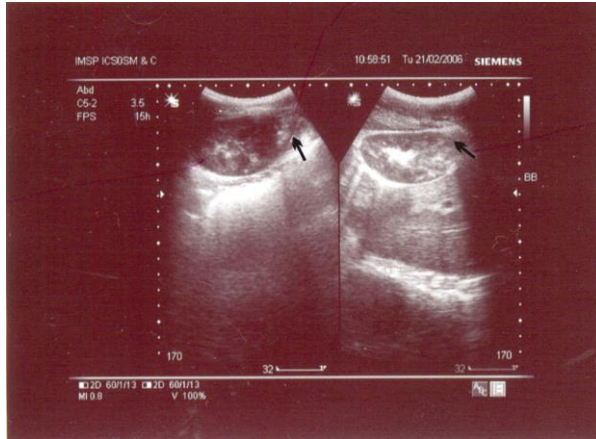*Fig.4.* Cistografie micțională. Forma și dimensiunile vezicii urinare – obișnuite. Reflux vezico-renal nu se decelează.



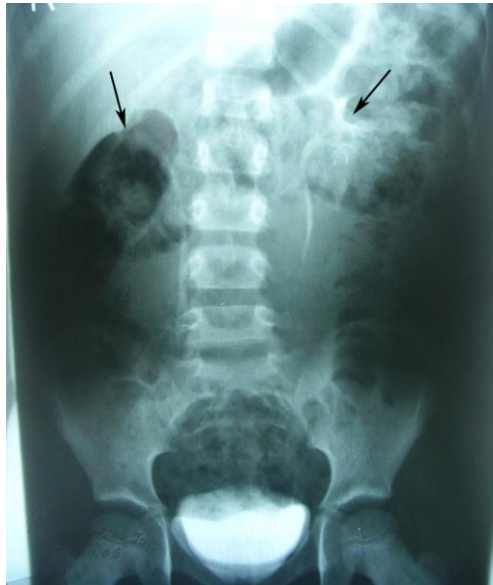
*Fig. 5.* Rinichi dublu pe dreapta cu megaureterohidronefroză a pielonului superior (aspect intraoperator).



*Fig. 6.* Heminefrurectomie a pielonului renal superior pe dreapta (aspect intraoperator).



*Fig. 7. Ecografia căilor urinare. Pieloanele renale inferioare restante – cu funcție satisfăcătoare.*



*Fig. 8. Urografie intravenoasă. Stare după heminefrectomie bilaterală a pieloeanelor renale superioare.*

## Bibliografie

1. Gundeti V.S., Ransley P.G., Duffy P.G., Cuckow P.M., Wilcox D.T. *Renal outcome following heminephrectomy for duplex kidney.* // J.Urol. 2005 May. 173 (5): p.1743-1744.
2. Schluskel R., Retik A. *Ectopic ureter, ureterocele, and other anomalies of the ureter.* In: Walsh P.C., Retik A.B., Vaughan E.D., Wein A.T. (eds.) *Campbell's urology.* Saunders, Philadelphia, 2002, p. 2007-2043.
3. Tode V. *Urologie clinică.* EX PONTO, Constanța, 2000, p. 285-296.
4. Гаджимирзаев Г.А., Муртазаалиев Н.П., Казилев Б.М., Балаев В.Б., Магомедова Т.М. *Методы оперативного лечения удвоенной почки у детей.* В кн.: „Актуальные проблемы детской хирургии” (сборник научных трудов). Издательство Саратовского медицинского университета, 2002, стр. 42-43.
5. Газымова Д.М. *Экстравезикальная эктопия устьев добавочных мочеточников.* „Урология” № 2, 2000, с. 20-21.
6. Лопаткин Н.А. *Урология.* Москва, издательская группа ГЭОТАР-Медиа, 2007, стр. 12–114.

## 18. PATOLOGIA CHIRURGICALĂ A APARATULUI UROGENITAL. REFLUXUL VEZICO-URETERAL LA COPILUL CU ENUREZIS

În nefrologia și urologia pediatrică există situații în care singura manifestare a bolii o constituie hematuria și/sau proteinuria izolată. De obicei, la baza lor se află o afecțiune glomerulară.

În clinică am întâlnit cazuri în care unicul semn clinic era enurezisul. Problemele diagnostice și terapeutice pe care le implică patologia urologică sunt ilustrate printr-o observație clinică, cu unele particularități privind manifestările clinice și rezolvarea terapeutică.

Vezi neurologică reprezintă tulburarea funcției aparatului urinar inferior, cauzată de o leziune anatomică a inervației centrale sau periferice a acestui teritoriu (vezica urinară și aparatul său sfincterian).

Vezi neurogenă spastică incompletă (hiperreflexă sau neinhibată) apare uneori involuntar, cunoscută sub denumirea *imperiozitate uri-*

*nară (urgensy)*. Examenul neurologic va evidenția leziunea de fond de la nivelul sistemului nervos central cu simptomele neurologice ce predomină, cu reflexe periferice anormale, hiperreflexe etc. Examenul urografic este normal, dar poate arăta unele complicații – reflux vezico-ureteral sau obstrucție. Cistouretrograma evidențiază o vezică cu contracții neinhibate (mai mari de 15 cm H<sub>2</sub>O), cu percepție și senzație urinară normală, cu o ușoară diminuare a capacității vezicale și complianței.

Refluxul vezico-ureteral (RVU) se definește prin pasajul retrograd, contra curentului, al urinei din vezică în ureter și de aici în căile excretoare superioare, având ca efect suferință renală [2].

**Simptome.** Refluxul vezico-ureteral este o afecțiune ce se diagnostichează cu greu, deoarece are o simptomatologie săracă, cu manifestări clinice nespecifice. Semnele clinice ale RVU sunt cele ale unei infecții urinare sau ale unei insuficiențe renale în formele avansate.

Enurezisul se întâlnește în 22 % din cazurile de RVU primar.

Cele mai frecvente sunt semnele de cistită cu micțiuni frecvente și urgente, jenă sau țipete la micțiune, semne ce se întâlnesc în 39% din cazurile de RVU asociat cu o infecție urinară. Stările febrile prelungite se situează pe locul al doilea, în 36% din cazuri. Tulburările digestive se întâlnesc la copiii mici: vărsături, inapetență, dureri abdominale. Durerile lombare în timpul micțiunii, cu micțiune în doi timpi sau hematuria se întâlnesc mai rar.

La copiii mari sunt prezente și alte semne: tulburări de creștere, astenie, paloare, cefalee, edeme palpebrale sau hipertensiune arterială (în 5 % din cazuri).

**Diagnostic.** Testele de laborator în RVU nu sunt concludente. Sedimentul urinar indică leucociturie în 21%, hematurie microscopică în 11%, albuminurie în 10%. Uroculturile sunt pozitive (peste 100 000 germeni) în 40% din cazuri.

**Diagnostic radiologic.** Diagnosticul de certitudine al RVU primar se va stabili doar cu ajutorul cistouretrografiei micționale și urografiei intravenoase.

**Tratament.** RVU de gradele I și II: tratament conservator și chimioterapie prelungită, 6–12 luni, sub control urografic și cistografic, pînă la dispariția refluxului. Se consideră că RVU a dispărut atunci cînd el nu mai apare la a doua cistouretrografie efectuată la un an. RVU de gradul III: tratament medical 1–2 ani. Dacă RVU persistă sau se agra-



vează, dacă apar reinfecții, iar parenchimul renal diminuează, concomitent cu reducerea diametrelor renale, sau creșterea statură-ponderală a copilului nu progresează, se recomandă operații antireflux. Deoarece leziunile parenchimului nu totdeauna sunt evidente la examenele radiologice, copilul poate ajunge la insuficiență renală cronică ireversibilă. De aceea, în astfel de cazuri, tratamentul medical nu trebuie continuat mai mult de 2 ani.

RVU de gradele IV și V: sterilizarea urinei și tratament medicamentos cel puțin 3 luni pentru vindecarea disfuncției neurogene a vezicii urinare, apoi se va efectua corijarea chirurgicală, cu reimplantarea antireflux a ureterelor.

Este foarte important ca la copiii cu reflux să se mențină urina sterilă în timpul tratamentului medical. Pentru aceasta se face o profilaxie continuă cu: biseptol, nitrofurantoin, negram etc. De asemenea, trebuie corectate tulburările metabolice și nutriționale la copiii cu proteiurie și cu azotemie și se va combate anemia. În caz de hipertensiune arterială, se va institui un tratament adecvat.

**Tratamentul chirurgical** are drept scop să prevină distrugerea parenchimului renal și reinfecțiile; să păstreze funcția ureterală și să asigure creșterea parenchimului renal în continuare. Există o mare diversitate de aspecte clinice și tehnici chirurgicale și de aceea se recomandă un plan de tratament pentru fiecare ureter și fiecare rinichi luat în parte, după criteriile individuale ale fiecărui copil.

**Caz clinic.** Pacienta A., sex feminin, în vârstă de 5 ani, este internată în secția Urologie a Centrului Național Științifico-Practic de Chirurgie Pediatrică „Natalia Gheorghiu” pentru enurezis. De la vârsta de 4 ani și până în prezent ea suferă de enurezis nocturn (micțiuni în somn); ziua, în „perioada de veghe”, copilul se prezintă sănătos.

Examenul clinic a inclus:

- anamneza;
- debutul;
- tipul enurezisului;
- istoricul familial;
- ambianța socială și familială;
- influența trezirii din somn;
- episoadele anterioare de infecție urinară;
- maladiile psihointelectuale.

Examenul clinic a fost completat cu cel genital extern, asociat cu evaluarea aspectului jetului urinar, al scaunelor și al tonicității sfincterului anal. Semne patologice nu s-au depistat.

**Examenul neurologic**, care deține o pondere semnificativă în etapa clinică de evaluare a enurezisului, nu a evidențiat devieri de la normă. Inspecția atentă a regiunii sacrate nu a decelat anomalii ce ar fi sugerat o afecțiune spinală.

**Planul de investigare** a pacientei a inclus explorări uzuale și examene paraclinice, care au urmărit excluderea sau aprecierea etiologiei organice (anomalii malformative, insuficiență renală cronică, infecția tractului urinar, boli endocrine etc.).

**Hemoleucograma** a pus în evidență o anemie moderată, iar **examenul biochimic** – fără modificări patologice.

**Examenul biochimic al urinei** a cuprins dozarea glucozei (N), proteinelor; determinarea densității și examenul sedimentului urinar. S-a înregistrat densitatea urinară mai mică de 1024 (1010). A fost prezentă și leucocituria (45–50 c/v).

#### **Ritmul urinării**

##### **Prima zi:**

21<sup>30</sup> – 3<sup>15</sup> – prezența unei micțiuni involuntare nocturne în pat – o dată.

9<sup>40</sup>–160 g;

10<sup>50</sup>–10 g;

11<sup>25</sup>–10 g;

12<sup>50</sup>– 30 g;

14<sup>05</sup>– 150 g;

14<sup>40</sup>– 20 g;

15<sup>35</sup>– 50 g;

17<sup>20</sup>– 65 g;

19<sup>10</sup>– 60 g;

20<sup>10</sup>– 25 g;

21<sup>25</sup>– 50 g;

22<sup>00</sup>– 20 g;

Noaptea nu s-a urinat.

##### **A doua zi:**

8<sup>15</sup>–180 g;

10<sup>15</sup>– 35 g;

12<sup>15</sup>– 25 g;

15<sup>15</sup>– 45 g;

18<sup>15</sup>– 40 g;

20<sup>45</sup>– 60 g;

22<sup>15</sup>– 25 g;

00<sup>30</sup>– 50 g.

Noaptea nu s-a urinat.

Datele ritmului urinării au pus în evidență disfuncția neurogenă a vezicii urinare cu caracter hiperreflector, hipertonic.

Paralel cu aprecierea ureei sangvine, s-a efectuat **ecografia renală**, care a depistat rinichi cu contur clar. Rinichiul drept – 60x26 mm, parenchimul – 10 mm, rinichiul stîng – 83x30 mm, parenchimul – 11 mm. Vezica urinară – plină. Ureterul stîng – 16x12 mm. Sistemul colector nu este dilatat.

Copilului i s-a efectuat **uroflowmetria** – măsurarea cantității de urină V, exprimată în ml, eliminată în unitatea de timp T (exprimată în secunde) și sintetizată în formula:  $D=V/T$ ). S-a înregistrat o hiperactivitate a detrusorului (*fig. 1*).

**Cistoadaptometria** a permis evaluarea capacității funcționale a vezicii, presiunii intravezicale, sensibilității și stării funcționale a acestui organ. La pacienta examinată s-a depistat că vezica acționează reflex, automat, fiind însoțită de spasticitate vezico-sfincteriană (*fig. 2*).

**Cistouretrografia micțională** a determinat forma și dimensiunile vezicii urinare obișnuite. Totodată, s-a înregistrat un reflux vezico-uretero-renal total, masiv, cu dilatarea aparatului pielocaliceal bilateral. Pe stînga se apreciază ureter sinuos, rinichi hipoplaziat. Uretra – cu lumenul îngustat, confirmat și prin calibrarea ei – 12 mm (*fig. 3*).

În baza explorărilor complexe, a fost stabilit diagnosticul: stenoză a uretrei distale. Disfuncție neurogenă a vezicii urinare cu caracter hiperreflector, hipertonic. Reflux vezico-uretero-renal de gradul II pe dreapta, de gradul III pe stînga. Rinichi hipoplaziat pe dreapta. Pielonefrită. Enurezis.

Copilul a fost supus tratamentului chirurgical: uretrotomie transuretrală distală. A fost indicat tratament medicamentos.

**Elementul-cheie.** Orice copil care prezintă disurie necesită un diagnostic complex și un tratament adaptat la factorul cauzal.

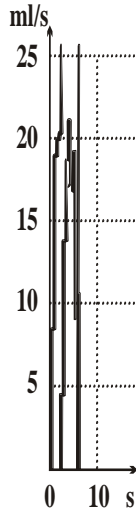


Fig. 1. Uroflowmetrie.

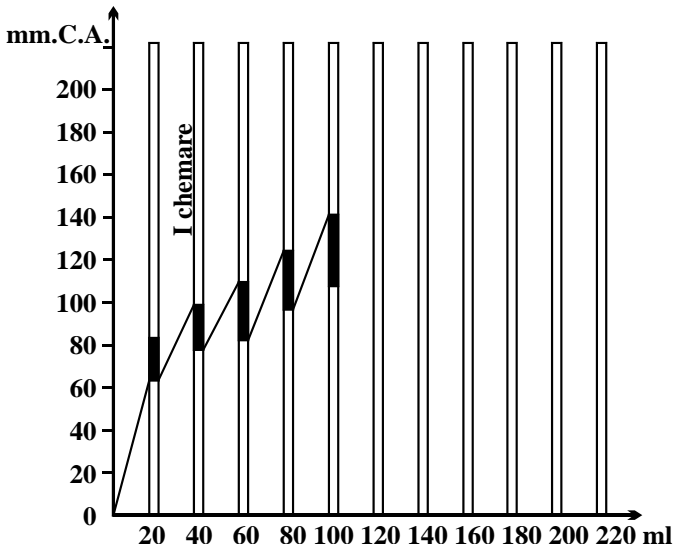
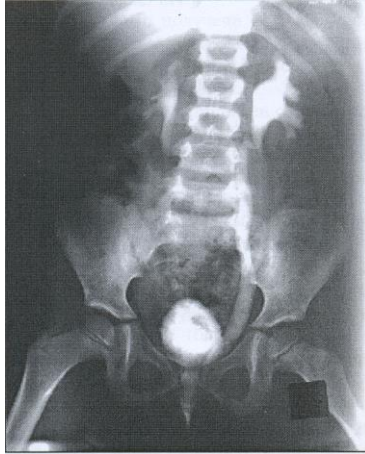

Fig. 2. Cistoadaptometrie.



*Fig. 3. Cistourografie micțională. Reflux vezico-uretero-renal bilateral: de gr. II în rinichiul hipoplaziat pe dreapta; de gr. III pe stînga. Stenoză a uretrei distale.*

## CONCLUZII

1. Etiopatogenia enurezisului este complexă și adesea multifactorială, astfel încât pediaterul se confruntă cu dificultăți în cadrul evaluării și abordării clinice a acestuia.

2. Enurezisul nocturn poate fi cauzat atât de patologia neurologică, cât și de prezența unei suferințe în teritoriul aparatului reno-uretero-vezico-uretral, o importanță deosebită dîndu-li-se obstacolelor în libera circulație a urinei de-a lungul acestor căi, precum și prezenței infecțiilor, adesea oculte, în acest teritoriu.

3. În diagnosticarea patologiei reno-urinare metodele net superioare sunt: ritmul urinării, uroflowmetria, cistoadaptometria, sonografia tractului urinar, cistourografia micțională, cistoscopia, urografia intravenoasă (la necesitate).

4. În fiecare caz de enurezis la copil trebuie să se aleagă un plan terapeutic adaptat și individualizat tipului de enurezis (complicat sau necomplicat).

5. Enurezisul la copil necesită investigații complexe, pentru a exclude afecțiunile neurourinare.

6. Enurezisul poate fi unicul simptom clinic al unei patologii urologice severe, mai ales dacă se manifestă la vîrsta de 4–5 ani.

## Bibliografie

1. Aprodu G. *Chirurgie pediatrică*. Iași, Ed. „Gr. T. Popa”, 2010, p. 223.
2. Bâscă I. *Refluxul vezico-ureteral la copil*. București, Editura Științifică, 1998, 176 p.
3. Аляев Ю.Г., Григорян В.А., Гаджиева З.К. *Расстройства мочеиспускания*. Москва, издательство «Литерра», 2006, 207 с.
4. Державин В.М., Казанская И.В., Вишневский Е.Л., Гусев Б. С. *Диагностика урологических заболеваний у детей*. Ленинград, изд. «Медицина», 1984, 210 с.
5. Дзоро В.Г., Куражос Б.М., Берник Ж.В., Роллер В.Г. *Пузырно-мочеточниковый рефлюкс у детей*. *Anale Științifice. Asociația Chirurgilor Pediatri Universitari*. Chișinău, 2005, p. 72–78.
6. Меновщикова Л.Б., Хан М.А., Новикова Е.В., Соттаева З.З. *Физические методы в лечении гиперактивного мочевого пузыря у детей*. „Детская хирургия”, № 5, 2008, с.24–27.
7. Заботина Э.К., Иванов Л.Б., Гельдт В.Г. *Состояние кровообращения гиперактивного мочевого пузыря у детей с пузырно-мочеточниковым рефлюксом*. „Детская хирургия”, №2, 2007, с. 22–26.

## 19. TERAPIA INTENSIVĂ ÎN INSUFICIENȚA RENALĂ ACUTĂ CAUZATĂ DE BLOCUL RENAL

**Caz clinic.** Pacientul M., 11 luni, sex masculin, de la prima sarcină, care a decurs cu nefropatie, se internează primar în secția de reanimare somatică pe 28.IX.08 la ora 15.00 (f/o 10287). După 6 ore și 30 min. a fost transferat în secția de reanimare chirurgicală, terapie intensivă și metode extracorporale de detoxicare a sîngelui la copii, a Centrului Național Științifico-Practic de Chirurgie Pediatrică „Natalia Gheorghiu” al IMSP ICȘDOSM și C și pentru palparea unei formațiuni tumorale în flancul stîng al abdomenului, anurie. S-a suspectat o anomalie congenitală renourinară. Bloc renal. Edem cerebral. Edem pulmonar. Insuficiență renală acută. Sindromul CID.

Examenul clinic ne pune în fața unui pacient cu starea generală extrem de gravă: dereglare de conștiință de tip sopor, tegumente palide cu nuanță cianotică, edeme pe față, pe membrele inferioare și superioare,

bradipnee; în pulmoni se auscultă respirație aspră bilateral, preponderent în ariile inferioare, zgomotele cardiace – atenuate, tahicardie, TA în limitele normei. Masă abdominală palpabilă în flancul stîng. Anurie timp de 48 ore.

*Examenul paraclinic.* Ecografie: rinichi unic pe stînga 91x41 mm, bazinetul – dilatat pînă la 21 mm, calculi de 11 mm, 8,0 și 5,0 mm în sistemul caliceal, ureter în porțiunea superioară pînă la 4 mm. Vezica urinară – goală.

Concluzie: anomalie congenitală renourinară. Agenesis rinichiului pe dreapta. Megaureterohidronefroză a unicului rinichi pe stînga. Litiază renală (*fig. 1*).

*Examenele de laborator (tab.1)* indică anemie, hiperproteinemie, creșterea valorilor ureei serice și creatininei serice.

*Tabelul 1*

### Indicii biochimici

Indicii	29.09.08, ora 18.00	29.09.08, ora 22.00	30.09	01.10	03.10	06.10	09.10	10.10	12. 10.08
Proteina totală (g/l)	54,9	53,3	74,2	48,1	38,0	69,8	72,0	67,3	72,0
Ureea serică (mmol/l)	20,6	23,6	19,2	5,7	4,0	4,7	3,9	2,3	2,10
Creatini- na serică (mmol/l)	0,309	0,320	0,150	0,073	0,046	0,059	0,040	0,062	0,042
K (mmol/l)	5,67	4,18	2,42	3,48	2,02	2,53	3,37	3,24	4,0
Na (mmol/l)	125,6	123,6	140	143,0	145,0	133,0	145,0	135,0	132,0
Ca (mmol/l)	2,0	2,06	2,04	2,03	2,02	2,9	1,23	2,13	2,14

## Hemoleucograma

Indicii	29.09.08, ora 18.00	29.09.08, ora 22.00	30.09	01.10	03.10	06.10	07.10	09.10	10.10	11.10
Hb (g/l)	116,0	80,0	50,0	116,0	116,0	76,0	147,0	129,0	120,0	124,0
Er. (x10 <sup>12</sup> /l)	3,6	2,6	2,3	3,6	3,6	2,4	4,6	4,1	3,8	3,9
Ht	0,34	0,24	0,21	0,30	0,34	0,22	0,44	0,39	0,36	0,40
Leucocite (x 10 <sup>9</sup> /l)	28,6			13,4		24,8				7,8
VSH (mm/h)	50			32		21				12

Pe 29.IX.08, după indicații vitale de urgență, a fost efectuată intervenția chirurgicală: laparotomie pe stînga cu aplicarea nefrostomei pe stînga.

Postoperator, s-au efectuat: compensarea circuitului sangvin, corectarea anemiei (*tab. 2*), utilizarea eritrocitelor spălate compatibile după grupă și Rh, corectarea echilibrului acidobazic și hipovolemic, antibioterapie, analgezice, antioxidanți, diuretice. Pentru corectarea hipoproteinemiei s-a administrat sol. albumină 10 %.

Perioada de anurie a durat atîta timp cît a persistat obstacolul ureteral. Derivația urinară a antrenat reluarea explozivă a diurezei cu instalarea unei faze poliurice de durată variabilă.

Remarcăm: obstacolul ureteral a fost rezolvat cu întârziere, deja după instalarea leziunilor organice reversibile, diureza a crescut lent. Faza de toleranță clinică a durat 3–4 zile.

La a 7-a zi postoperator, la ameliorarea stării generale a copilului, a fost efectuată radiografia de ansamblu a cavității abdominale – fără patologie. Urografia intravenoasă a indicat o hidrocaliconefroză, ureter cu sectoare de stenoză pe parcurs. În proiecția joncțiunii ureterovezicale pe stînga a fost suspectat un calcul – opacitate (*fig. 2*). Ecografia căilor urinare a indicat prezența unui calcul cu umbră acustică în joncțiunea ureterovezicală (*fig. 3*).

Obstrucția ureterală completă realizată de calcul a creat un puseu hipertensiv intracavitar. Atîta timp cît presiunea pieloureterală nu depășea presiunea de filtrare glomerulară, urina continua să se formeze, acumulîndu-se deasupra obstacolului și dînd naștere unei hidrocaliconefroze acute, ceea ce înseamnă: clinic – colică renală, iar anatomopatologic –



refluxuri pielorenale. Aceste refluxuri nu au putut compensa creșterea presiunii intracavitare. Din această cauză, hipertensiunea urinară s-a accentuat și depășea punctul critic (80 cm H<sub>2</sub>O), cu stoparea funcțională a unicului rinichi.

Starea generală a copilului s-a ameliorat treptat, s-au normalizat indicii biochimici (creatinina serică și ureea serică). Copilul s-a aflat în secția de reanimare chirurgicală și terapie intensivă timp de 14 zile. În stare de gravitate medie a fost transferat în secția de urologie pediatrică.

În secția de urologie, copilul a urmat tratament cu extract rubiae tinctorum siccum. La a 15-a zi de spitalizare, calculii din vezica urinară și din sistemul caliceal al unicului rinichi au dispărut.

Evoluția postoperatorie a fost dificilă, dar după 3 luni de la operație copilul a adăugat în greutate 2 kg.

În condițiile prezentării acestui caz, prelucrarea statistică a datelor nu ar avea relevanță, permițându-ne doar să facem unele observații.

Prima observație: din punct de vedere diagnostic, preoperator, la nivelul de prezumție clinică s-a suspectat o uropatie malformativă complicată cu insuficiență renală acută. Explorarea ecografică, urografia intravenoasă au tranșat rapid diagnosticul de anomalie renourinară, prezența unicului rinichi, bloc renal și calculi în sistemul caliceal al unicului rinichi și în vezica urinară.

În această situație, rinichiul nu poate elabora urina în cantitatea și concentrația corespunzătoare, iar produsele rezultate din metabolismul modificat rămân în sânge și dezvoltă endotoxicoză. Diureza rămâne scăzută (oligurie) sau absentă (anurie).

Insuficiența renală acută este un sindrom clinic complex, care rezultă din reducerea sau sistarea acută (bruscă) a funcției renale, cu perturbarea homeostaziei.

Insuficiența renală acută are trei caractere definitorii:

- 1) oligurie sau anurie;
- 2) tulburări electrolitice și acidobazice;
- 3) perturbarea excreției unor substanțe (azot ureic, creatinină, fosfați).

Multitudinea cauzelor sugerează necesitatea grupării după anumite criterii.

În funcție de tipul etiopatogenic de insuficiență renală care le determină, acestea pot fi grupate în:

- cauze care produc insuficiență prerenală (deshidratare acută, șoc, hemoragie etc.);
- cauze care produc insuficiență renală propriu-zisă (boli renale și vasculare, nefrotoxice, ischemie etc.);
- cauze care produc insuficiență postrenală (nefropatie obstructivă: calculi, ureterocel, cristale de acid uric, sulfamide).

Putem conchide că insuficiența renală acută este un sindrom nespecific ce se dezvoltă în urma dereglărilor funcției homeostazice a rinichilor și poate fi de tip tranzitoriu sau ireversibil, prin afectarea preponderentă a canalelor renale și a țesutului interstițial. O clinică manifestă a IRA este prezentă în cazurile când diureza constituie  $\frac{1}{3}$  –  $\frac{1}{4}$  din volumul urinei diurne, în funcție de vîrstă [2].

Este confirmat faptul că diureza minimă în oligurie, timp de 24 de ore, în funcție de vîrstă, constituie:

- 10 zile – 80 ml;
- 2 luni – 140 ml;
- 1 an – 140 ml;
- 4 ani – 210 ml;
- 7 ani – 250 ml;
- 14 ani – 420 ml.

Criteriile de diagnosticare a IRA sunt: manifestările cauzei primare (deshidratare, endotoxicoză, hemoliză, traumatism, hemoragie etc.) și manifestările specifice de insuficiență renală acută, generate de leziunea anatomică sau funcțională renală sau de tulburările homeostaziei, pe care le generează. Cele mai specifice sunt:

- a) oligoanuria – diureză scăzută sub  $250 \text{ ml/m}^2/24 \text{ h}$ ;
- b) anuria – diureză sub  $60 \text{ ml/m}^2/24 \text{ h}$  sau  $50 \text{ ml}/24 \text{ h}$ , sau absentă;
- c) tulburări hidroelectrolitice ale echilibrului acidobazic (hiperkaliemia și acidoza metabolică);
- d) elevarea substanțelor azotate (retenția de creatinină, acid uric, uree, fosfați și urați în singele bolnavului).

**Cauzele insuficienței renale acute**

<b>Cauzele prerenale</b>	<b>Cauzele renale</b>	<b>Cauzele postrenale</b>
Stările de șoc (hipovolemie, abdomen obstetrical, abdomen acut etc.)	Glomerulonefritele	Uropatiile obstructive
Arsurile grave	Necroza țesutului medular renal	Tumorile
Deshidratarea acută (vărsături, diaree)	Nefritele interstițiale	Calculii renali
Insuficiența periferică acută (septicemie, șoc anafilactic etc.)	Tumorile	Ureterocelele
Sindromul CID	Hipoplazia/displazia renală, bolile vasculare ale rinichilor, ocluzia venei renale etc.	Obstrucția vaselor renale, tromboza venelor renale
Hipertensiunea	Nefrita ereditară	Traumatismele
Insuficiența cardiacă severă (infarct miocardic etc.)	Anomalia rinichilor	Procesele ureterale inflamatorii

1. Semnalul esențial în insuficiența renală acută este oliguria.
2. Semnele retenției hidrosaline:
  - creșterea în greutate a copilului;
  - edemul interstițial (al feței, trunchiului, membrelor);
  - supraîncărcarea cardiovasculară, tahicardia, hipertensiunea arterială;
  - ascita;
  - edemul pulmonar acut în stări severe;
3. Hipertensiunea arterială este prezentă în:
  - glomerulonefrita acută postinfecțioasă;
  - arsuri;
  - sindromul hemolítico-uremic;
  - nefropatiile obstructive;
  - pielonefrita acută.

#### 4. Hiperkaliemie – tulburări cardiace.

Paralel apar: cefalee, oboseală, vărsături, meteorism, dispnee, tahipnee, diateză hemoragică, somnolență sau agitație psihomotorie, convulsii, stări confuze etc.

Stadiile insuficienței renale acute [3, 4, 5]:

I. *De debut*. Durează 6–24 de ore. În clinică prevalează manifestările maladiei de bază, care provoacă IRA și reducerea diurezei. Diureza scade, iar funcția de concentrare a urinei rămîne în normă (sau <1014–1015).

II. *Oligoanurie*. Durează pînă la 3 săptămîni. Apare după 1–2 zile. Clinic, predomină afectarea tuturor organelor și sistemelor: oligoanurie, edeme, creșterea masei corporale, dereglarea metabolismului hidroelectrolitic și hiperhidremia.

III. *De restabilire a diurezei*. Durează de la 3–5 zile pînă la 2–3 săptămîni, cu restabilirea treptată a diurezei și stării generale a bolnavului. La începutul fazei se atestă poliurie, hipoizostenurie, hiperazotemie. Pe parcursul zilelor următoare, diureza se micșorează; dispar simptomele de hiperhidratare, azotemie, hipercalcemie, acidoză; se normalizează tensiunea arterială. Starea bolnavului se ameliorează.

IV. *De convalescență*. Se stabilește treptat, prin normalizarea indicilor de laborator și a datelor clinice caracteristice IRA, restabilirea funcției rinichilor, dispariția anemiei. Funcția rinichilor se restabilește pe deplin după 4–6 luni, iar faza de convalescență constituie 6–24 luni.

A doua observație este legată de patogenia insuficienței renale acute.

Patogenia insuficienței renale acute a făcut obiectul a peste 1500 de lucrări în ultimii 30 de ani. Periodic, apar date ce avansează noi ipoteze. În general, se acceptă două concepte: conceptul toxic și cel de ischemie – perfuzie. Tulburările hemodinamice din diverse afecțiuni au un impact puternic asupra funcției renale. Foarte multă vreme, factorul ischemic a fost considerat drept unul decisiv în geneza leziunilor renale.

Studiile experimentale vin să completeze procesele moleculare de la nivelul celulelor tubulare renale și consecințele lor glomerulare.

Paralel, se discută și diverse mecanisme ce ar putea interveni în refacerea celulelor tubulare și a filtrării glomerulare.

Studiile noastre recente și cele din literatura de specialitate confirmă rolul substanțelor vasoactive endotelial derivate (oxidul nitric, endotelinele) în insuficiența renală acută.

La pacientul nostru cu insuficiență renală acută, nivelul oxidului nitric era scăzut.

Utilizarea L-argininei, sargenorului, difrarelului determină o atenueare semnificativă a scăderii ratei filtrării glomerulare și intensifică restabilirea ei.

**Tratament.** Pacientul cu IRA va fi internat într-o secție de terapie intensivă și monitorizat:

- greutatea corporală;
- volumul urinei;
- ionograma;
- echilibrul acidobazic;
- electrocardiograma;
- tensiunea arterială;
- creatinina serică;
- hematocritul.

Se va evalua starea clinică inițială și la etape:

- examene paraclinice și de laborator;
- îngrijiri igienice (profilactica infecției);
- recoltarea probelor de laborator;
- corectarea echilibrului hidroelectrolitic;
- regim dietetic;
- medicamente pentru combaterea vărsăturilor, stărilor de agitație, pentru restabilirea diurezei;
- epurare extrarenală – plasmafereză, hemodializă.

## CONCLUZII

1. Insuficiența renală acută (IRA) se caracterizează prin deteriorarea rapidă a funcției renale de excreție, ducând la acumularea produșilor metabolici în sânge și a lichidului extracelular [1].

2. Insuficiența renală acută obstructivă reprezintă imposibilitatea scurgerii urinei în vezica urinară din cauza obturării mecanice a căilor urinare superioare. Indiferent dacă obstrucția este intrinsecă sau extrinsecă, consecințele sunt aceleași.

3. Obstrucția calculoasă sau anuria calculoasă este tipul cel mai reprezentativ. Ea are un singur mecanism de producere: obstrucția mecanică. În mai toate cazurile se asociază și un element funcțional – spasmul muscular și edemul mucoasei, care completează obstrucția mecanică.

4. Atunci cînd prima manifestare clinică a litiazei este anuria, s-a dovedit că ea este determinată de blocarea singurului rinichi funcțional, rinichiul opus fiind inexistent congenital.

5. Orice intervenție de amploare și durată este riscantă. Deci, se va executa o simplă derivație urinară, paliativă, dar salvatoare. Nefrostoma întîlnește cele mai multe adeziuni. Ca principiu general, vom încerca să vindecăm bolnavul în doi timpi operatori, decât să-i riscăm viața într-o singură operație, salutată, dar laborioasă.

6. Faza de reluare a diurezei impune supravegherea atentă a bolnavului, stabilirea riguroasă a bilanțului de intrări-ieșiri și corectarea volumului pierderilor.

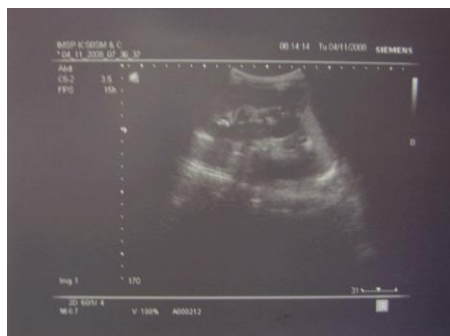7. Se va prefera asocierea antibioticelor și căilor de administrare, ținînd seama de pH-ul urinar și de insuficiența renală.

8. Efectele terapeutice vor fi urmărite prin uroculturi cantitative repetate și leucociturie minutălă.

9. Orice tentativă de a steriliza urina rămîne iluzorie atîta vreme cît în căile urinare persistă corpi străini (calculi) sau există repere anatomic care antrenează staza urinară.

10. Amînarea intervenției chirurgicale, aparent justificată de ameliorarea produsă prin hemodializă, constituie o eroare tactică.

**Elementul-cheie.** În managementul litiazei renourinare este primordială recunoașterea urgenței urologice. Orice calcul ureteral care depășește 5 mm sau nu a fost eliminat în 2-4 săptămîni are indicație absolută de consult urologic.



*Fig. 1.* Ecografie. Megaureterohidronefroză a unicului rinichi pe stînga. Litiază renală.

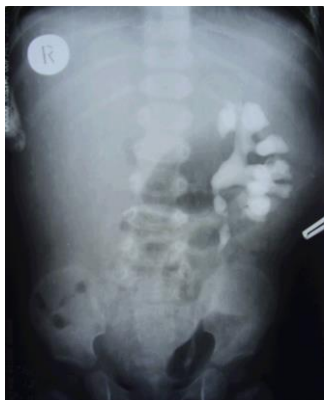

Fig. 2. Urografie intravenoasă.  
Hidrocaliconefroză, ureter cu  
sectoare de stenoză pe parcurs.

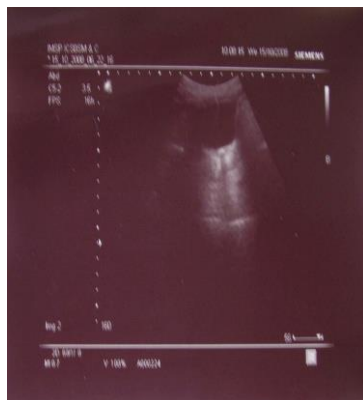


Fig. 3. Ecografia vezicii urinare.  
Calcul cu umbră acustică în  
joncțiunea ureterovezicală.

### Bibliografie

1. Ciocâlțeu A. *Tratat de nefrologie*. Editura „Național”, 2002, p. 565–591.
2. Ciofu E., Ciofu C. *Esențial în pediatrie*. Editura „Amaltea”, 2001, p. 417–419.
3. Popescu V. *Actualități în pediatrie*. Editura „Amaltea”, 2002, p. 643–678.
4. Tode V. *Urologie clinică*. Ed. EX PONTO, Constanța, 2000, 479 p.
5. Мирошников В.М. *Урология*. Ростов-на-Дону, изд. «Феникс», 2006, стр. 197–228.

## 20. MASĂ ABDOMINALĂ RENALĂ. NEFROBLASTOMUL (TUMORA WILMS)

**Caz clinic.** Pacientul L., de 1 an, sex masculin, născut la termen, de la I sarcină ce a decurs fără particularități, este internat în secția de Chirurgie toraco-abdominală a Centrului Național Științifico-Practic de Chirurgie Pediatrică „Natalia Gheorghiu” pentru o formațiune tumorală majoră a abdomenului, depistată întâmplător de mama copilului la vârsta de 1 an. Examenul abdomenului decelează o formațiune tumorală dură la palpație, nedureroasă, cu sediul în special în abdomen pe stînga. Exa-

menul ecografic al abdomenului și sistemului urinar (*fig. 1*) a relevat o formațiune tumorală cu structură solidă, cu dimensiunile de 14,0 x 9,0 cm, situată retroperitoneal și intrarenal pe stînga.

Examenul obiectiv la internare: pacient normoponderal, cooperant. Starea generală este gravă, periodic face subfebrilitate, tegumentele și mucoasele sunt palide, surii. În plămîni – respirație aspră. Zgomotele cardiace – fără sufluri decelabile stetacustic. Abdomen asimetric, vădit mărit în dimensiuni în hipocondrul și flancul stîng, desen vascular pronunțat al peretelui abdominal în aria precordială, cu stază venoasă. Palpația abdomenului decelează o formațiune tumorală dură, nedureroasă, cu sediul în special în abdomen pe stînga.

Electrocardiograma la internare – fără modificări, ritm sinusal.

Examenul biologic. Hemograma: Hb. – 98 g/l, er. –  $2,3 \times 10^{12}/l$ , leuc. –  $7,4 \times 10^9/l$ , nesegm. – 7, segm. – 38, eoz. – 2, mon. – 8, VSH – 15, proteina totală – 64 g/l, ureea serică – 4,3, creatinina serică – 0,057 mmol/l, bilirubina generală – 9,4  $\mu\text{mol/s.l.}$ , transaminazele – fără modificări enzimaticе, ALAT – 1,15 mmol/s.l., K – 5,8 mmol/l, Na – 141 mmol/l. Analiza sumară a urinei: culoarea – galbenă, transparentă, reacția – acidă, proteina – negativă, epiteliul plat – unic în câmpul de vedere, leucocite – 2–4 în câmpul de vedere.

Examenul prin urografie intravenoasă indică o tumoră renală pe stînga (*fig. 2*).

Computer tomografia decelează o tumoră renală pe stînga (*fig. 3*). Ținînd cont de simptomatologie și de aspectul anatomic, de rezultatele explorărilor imagistice, s-a diagnosticat tumora Wilms a rinichiului pe stînga.

Luînd în considerație starea generală gravă a copilului, anemia feriprivă, prezența unei formațiuni tumorale a rinichiului pe stînga de dimensiuni majore (14,0 cm x 9,0 cm), copilul a fost transferat la Institutul Oncologic, secția oncopediatrie, pentru tratament chimioterapic. Copilul a urmat două cure de tratament chimioterapic. Au fost utilizate vincristină – 0,75 mg, în prima, a 8-a, a 15-a zi și adriamicină – 20 mg, în a 15-a zi.

Examenul ecografic repetat a pus în evidență o tumoră mai mică – 12,0 x 7,0 cm. Apoi pacientul este transferat repetat pentru tratament chirurgical în Centrul Național Științifico-Practic de Chirurgie Pediatrică „Natalia Gheorghiu” al IMSP Institutul de Cercetări Științifice în



Domeniul Ocrotirii Sănătății Mamei și Copilului, secția Urologie. După o pregătire preoperatorie se decide de a interveni chirurgical. Prin abord transabdominal, cu mici dificultăți tehnice, se intervine chirurgical și se practică tumornefrectomia (*fig. 4*).

Evoluția pacientului după intervenția chirurgicală a fost favorabilă, fără complicații locale sau la distanță. După 8 zile de la intervenția chirurgicală pacientul a fost transferat în secția oncopediatrie a IMSP Institutul Oncologic, pentru a continua tratamentul chimioterapic și a face un control riguros al funcției renale pe parcurs.

**Generalități:** 1. Rinichiul este recunoscut ca organ retroperitoneal și ca unul care oferă, adesea, condiții favorabile pentru dezvoltarea unor mase tumorale la nivelul său.

2. Tumorile care apar la nou-născut și la copiii mai mari sunt aproape în exclusivitate neoplasme; ele prezintă o diferențiere mezenchimală semnificativă și adesea amintesc de țesutul embrionar.

3. Mai bine de 2/3 dintre tumorile abdominale renale apar la vârsta de după 1 an, fiind retroperitoneale și maligne.

Cancerul reprezintă o familie complexă de boli (între 150 și 200), iar carcinogeneza este definită ca un proces multistadial de transformare a unei celule normale într-o celulă malignă.

**Nefroblastomul.** Sinonime: tumoră Wilms, embriom, carcinosarcom, adenosarcom, adenomiosarcom, tumoră renală mixtă.

**Definiția** dată de Beckwith, devenită tradițională (AFIP, 1975), consideră nefroblastomul o tumoră renală mixtă, compusă din blastem metanefrogen și derivatele sale stromale și epiteliale, în diferite stadii de diferențiere. El consideră că această definiție ar trebui extinsă, astfel încât să includă toate variantele – de la neoplasmele monomorfe, formate predominant sau exclusiv din unul din elementele sale histologice obișnuite, până la nefroblastoamele mixte tipice ale rinichiului.

Max Wilms (1951) definea neoplasmul ca „o masă anormală de țesut”, a cărei creștere se produce în exces față de normal, este necontrolată și neconcordantă cu cea a țesuturilor normale și continuă în același mod progresiv după încetarea stimulului care a determinat-o. Incidența tumorii Wilms este relativ uniformă, reprezentând 5–11% din afecțiunile maligne ale copilului. Nu există diferențe între sexe, deși unele studii raportează prevalența sexului masculin [1]. Vârsta medie în momentul diagnosticării pentru sexul masculin – de 36,5 luni, iar pentru sexul feminin – de 42,5 luni. Peste 90% din cazuri au apărut la pacienții cu

vârsta sub 6 ani; rinichiul stîng se afectează în 50%, rinichiul drept – în 40%, polul superior al rinichiului – în 34%, polul inferior – în 18%, segmentul median al rinichiului – în 7%. Nefroblastoamele sunt foarte rar întâlnite la adulți. Cu excepția pacienților care prezintă leziuni congenitale (tulburări de creștere), etiologia și patogeniza nefroblastomului sunt necunoscute [2].

Metastazare: în organele toracice (plămîni) – 36 %, în organele abdominale și retroperitoneale – 14 %, în oase – 7 %.

Prima intervenție chirurgicală – nefrectomia – a fost efectuată de Klapproth, în 1871, la un copil cu tumoră renală, mai apoi, în 1894, a fost efectuată nefrectomia în baza tumorii la un copil de un an. În anul 1912, Izrael Abbe a raportat că un pacient cu tumora Wilms a supraviețuit 20 de ani.

Am prezentat acest caz clinic, pentru a pune în evidență complexitatea clinico-paraclinică a tumorii Wilms, necorelată cu simptomatologia la etapa precoce și riscul de dezvoltare rapidă a insuficienței renale pe rinichi afectat tumoral, și pentru a demonstra că tratamentul tumorii Wilms este multimodal, asociind chirurgia, chimioterapia, ceea ce a determinat creșterea ratei de vindicare. Datele din literatura de specialitate denotă evoluția necontrolată a tumorii Wilms. Se cunoaște faptul că tumora Wilms este un neoplasm abdominal, de obicei de dimensiuni mari, consistență fermă, netedă, moale, puțin mobilă, nedureroasă, care crește rapid și poate să-și dubleze dimensiunile în câteva zile.

Multe studii au identificat faptul că deseori copilul acuză dureri abdominale (50% din cazuri), mimînd un abdomen acut, și aceste dureri ar putea fi expresia unei rupturi tumorale [1], prezența unei hematurii (în 15% din cazuri), hipertensiune arterială (în 25% din cazuri) [3], prezența unui varicocel stîng, explicat prin faptul că trombii tumorali invadează inițial vena renală stîngă și determină întreruperea returului venos prin vena spermatică stîngă.

**Evoluția nefroblastomului.** Invazia locală se face întii pe cale limfatică spre sinusul renal și în interiorul capsulei renale. Apoi tumora invadează capsula prin contiguitate sau pe cale vasculară, urmînd invazia în atmosfera din vecinătatea capsulei renale. Metastazele la distanță sunt reprezentate de leziunile din pulmon, ganglionii limfatici regionali și ficat (80% din metastaze sunt în pulmon și 15 % în ficat) [4]. Alte arii de metastazare sunt rare în nefroblastom.

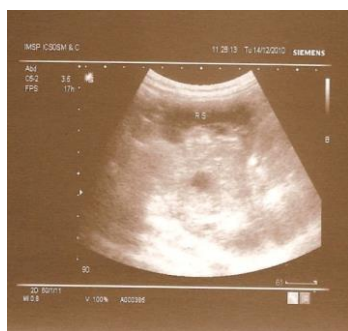Factorii prognostici ai nefroblastomului depind de mărimea tumorii, vârsta copilului, aspectul histologic, prezența metastazelor în ganglionii limfatici, invazia capsulei renale. Factorul determinant este aspectul histologic al tumorii [1].

S-au identificat și alți factori adiționali, ai prognosticului nefroblastomului: factori cromozomiali – pierderea heterozigotității pentru brațul lung al cromozomului 16 sau pentru brațul scurt al cromozomului 1 [5], factori în relație cu ADN-ul celular: aneuploidia apare în leziunile anaplastice, iar tetraploidia este asociată cu un prognostic rău.

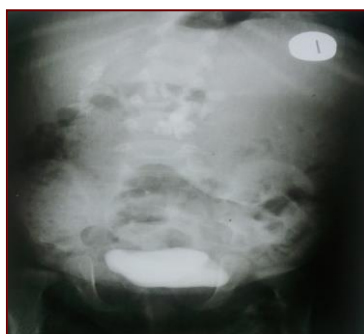#### **Particularitățile cazului prezentat:**

- evoluție lentă cu simptomatologie relativ blindă pe parcursul unui an, pînă la momentul internării;
- la internare – simptomatologie zgomotoasă și cu modificări importante din partea abdomenului și rinichiului stîng;
- evoluție favorabilă a tratamentului chimioterapic, care a permis micșorarea în dimensiuni a tumorii și posibilitatea intervenției chirurgicale prompte;
- evoluție favorabilă după intervenția chirurgicală.

**Elementul-cheie.** Tratamentul tumorilor renale, inclusiv al tumorii Wilms, este multimodal, asociind chirurgia, chimioterapia, radioterapia.



*Fig. 1.* Ecografia rinichiului stîng.  
Tumoră renală pe stînga.



*Fig. 2.* Urografie intravenoasă.  
Prezența unei mase tumorale pe stînga ce dezorganizează structura renocaliceală. Rinichiul pe stînga – deplasat spre coloana vertebrală, cu funcția păstrată. Rinichiul pe dreapta – cu funcție normală.

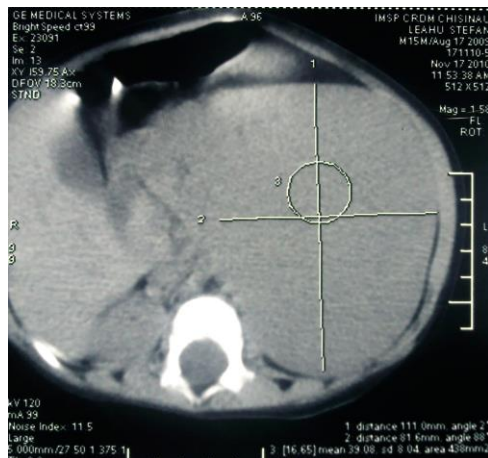


Fig. 3. Computer tomografia decelează o tumoră a rinichiului pe stînga.

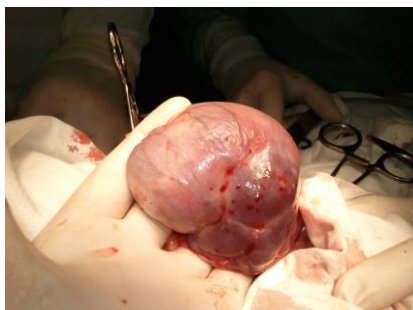

Fig. 4. Tumornefrectomie (aspect intraoperator).

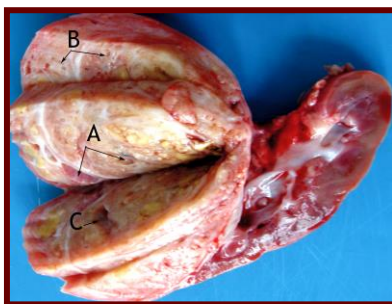
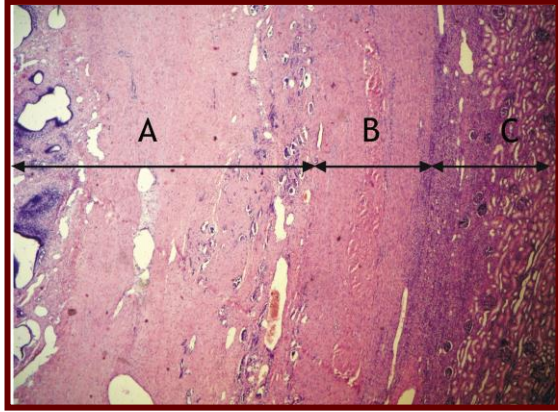
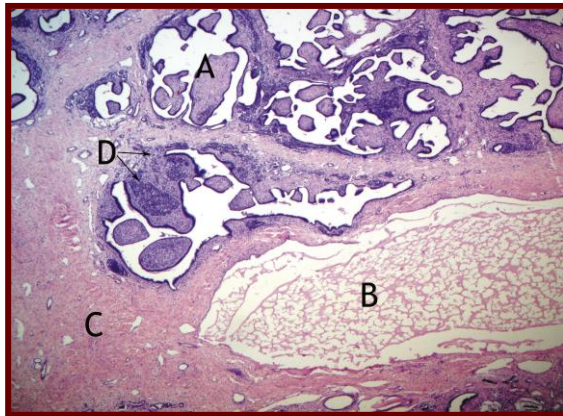


Fig. 5. Aspect macroscopic de ansamblu al nefroblastomului la diverse niveluri: A – formațiuni chistice de diverse mărimi cu conținut seros; B – focare pseudoadenomatoase; C – hemoragie schimbată.



*Fig. 6.* Aspect microarhitectural de frontieră al nefroblastomului: *A* – proces tumoral cu stromă fibroasă și structuri glandulare; *B* – capsulă constituită din țesut conjunctiv și fibromuscular; *C* – parenchim renal peritumoral la limita normei.



*Fig. 7.* Aspect glandular-chistic de ansamblu al nefroblastomului: *A* – structuri glandulare polare; *B* – formațiuni chistice; *C* – țesut conjunctiv fibrozat stromal; *D* – structuri tubulo-epiteliale.

## Bibliografie

1. Aprodu G. *Chirurgie pediatrică*. Ed. „Gr. T. Popa”, Iași, 2010, p. 223-231.
2. Sabetay C. *Patologie chirurgicală pediatrică*. Editura, „Aius PrintEd”, Cariova, 2008, p. 546-590.
3. Shamberger R.C. *Renal tumors*. In: Carachi R., Grosfeld J.L., Azmy A.F. *The surgery of childhood tumors*, 2 edition, Springer 2008; 10:171-192.
4. Lemerle J., Tournade M.F., Larrazin D. *Wilm's tumor, natural history and prognostic factors*. *Cancer* 1976; 37:2557-66.
5. Farmer D.C. *Urinary tract masses*. *Sem Pediatr. Surg.* 2000; 9:109-114.

## 21. HIDRONEFROZA CONGENITALĂ

Hidronefrozei congenitale la copil îi revine un loc aparte în patologia renourinară, datorită diagnosticării dificile și tratamentului medico-chirurgical [2,5]. Deși semnificația modificărilor structurale și funcționale este discutată, prezența uropatiilor malformative este considerată drept subiect în vederea stabilirii diagnosticului. În literatura de specialitate se afirmă că un număr semnificativ din anomaliile date au o evoluție asimptomatică sau cu expresie clinică minoră și deci rămân necunoscute. Prin urmare, ele exercită asupra organismului copilului o acțiune multiplă, complexă, favorizând cronicizarea, invaliditatea și un număr impunător de decese [1, 3, 4, 6, 8].

**Caz clinic.** Copilul B., în vîrstă de 4 luni, sex masculin, f/o 1583, s-a prezentat în secția de urologie pediatrică fără plîngerii.

Ecografia uterului gravid în a 22-a săptămîină a constatat mărirea diametrului antero-posterior al bazinetului rinichiului stîng pînă la 10 mm, calicelor – 5 mm. Ecografia postnatală a confirmat datele rinichiului stîng modificat intrauterin.

Copilul s-a născut la termen, cu greutatea de 3500 g, de la I sarcină, care a decurs cu gestoză în semestrul I.

La internare, examenul clinic indică: tegumente roz-pale, curate; țesut subcutanat dezvoltat satisfăcător (m = 6500 g); sistemul limfatic – fără particularități; istmul faringian – intact, FR – 24 pe min.; fără tuse; în plămîni se auscultă murmur vezicular, raluri nu se percep; Ps – 86 pe

min., tensiunea arterială – 90/60; tonuri cardiace ritmice, clare; sufluri nu se percep. Abdomenul – mobil la respirație, la palpate – moale, indolor; ficatul – sub rebordul costal drept; splina nu se palpează. Scaunul – de sine stătător. Palparea bimanuală a rinichilor este sensibilă bilateral. Vezica urinară – indoloră la palpate. Organele genitale externe – dezvoltate corect, conform vârstei și sexului. Semnul Giordani – slab pozitiv pe stînga.

Biomoral (7.03.08): Hb. – 109 g/l, i.c. – 0,91, er. –  $3,6 \times 10^{12}/l$ , leuc. –  $6,2 \times 10^9/l$ , tromb. –  $244,0 \times 10^9/l$ , nesegm. –  $7\% \times 10^9/l$ , segm. –  $30\% \times 10^9/l$ , limf. –  $58\% \times 10^9/l$ , mon. –  $2\% \times 10^9/l$ , eoz. –  $3\% \times 10^9/l$ , VSH – 9 mm/oră. Proteina totală – 74 g/l, ureea serică – 5,2 mcmol/l, creatinina serică – 0,039 mcmol/l, bilirubina generală – 9,0 mcmol/s.l, ALAT – 0,65 nmol/s.l., ASAT – 1,0 nmol/s.l, K – 4,53 mmol/l, Na – 135 mmol/l.

Feritina în ser – 193,87 ng/ml. Transferina în ser – 10,6 n/c. Ceruloplasmina în ser – 118,14 mg/l. Xantinoxidaza în ser – 0,983 mmol/s.l. Mioglobina în ser – 99,9 mg/l.

Analiza sumară a urinei (6.03.08): transp., reacția – neutră, densitatea relativă – 1013, epiteliu plat – 2-4 c/v, leucocitele acoperă cîmpul de vedere, eritrocitele – 2-3 c/v, bacterii ++.

Urocultura (11.03.08) N531 –  $10^5$  Klebsiella pneumoniae.

ECG (6.03.08): AE de tip S<sub>I</sub> S<sub>II</sub> S<sub>III</sub> (cu apex înapoi). Tulburări de conductibilitate prin ramura dreaptă a fasciculului His. Hiperfuncția ventriculului drept.

Examenul ecografic al sistemului renourinar (6.03.08) indică: dimensiunile rinichiului drept – 69x29 mm, parenchimul – 9 mm, bazinețul – 2 mm, dimensiunile rinichiului stîng – 61x31 mm, parenchimul – 9 mm, bazinețul – 10–11 mm, calicele – 5–6 mm.

Urografia intravenoasă (7.03.08.) (*fig. 1*), la 6, 30, 60 min. după introducerea substanței de contrast la nivelul L<sub>2</sub> – L<sub>3</sub>, determină clar sistemul calice–bazineț al rinichiului drept nemodificat; la min. 90, la nivelul T<sub>12</sub> – L<sub>2</sub>, sistemul calice–bazineț al rinichiului stîng este slab contrastat, deformat. Ureterul – în normă. Proba ortostatică la min. 120 – pozitivă pe stînga.

Scintigrafia dinamică renală (*fig. 2*) indică: rinichiul drept este situat la locul tipic, dar cu repartizarea RFP neregulată, cu funcțiile de filtrare și de excreție încetinite și cu reținerea îndelungată a RFP în sistemul

pielocaliceal al rinichiului drept. Rinichiul stîng practic nu se vizualizează și funcția lui nu se determină, prezentînd o curbă de tip clearance.

În baza examenului clinic și a explorărilor paraclinice, s-a stabilit diagnosticul clinic de malformație congenitală de dezvoltare a sistemului renourinar: „Hidronefroză faza terminală a rinichiului pe stînga cu lipsa funcției renale. Pielonefrită secundară obstructivă recidivantă”. Conform diagnosticului, s-a impus tratamentul medico-chirurgical, care a inclus etapa preoperatorie pe o perioadă de 5 zile: antibioterapie pe cale enterală – susp. Augmentini, Furagini, Lansoprol, vit. E, Omega 3 Plus, Bifiform. Pe 12.III.08, sub anestezie generală, a fost efectuată lombotomia pe stînga. Deoarece nu exista nicio soluție chirurgicală viabilă de a păstra rinichiul, s-a practicat nefructerectomia (*fig.3–5*).

Evoluția postoperatorie – favorabilă; pacientul a fost externat pe cale de vindecare în a 8-a zi, cu plaga în cicatrizare primară. Tratamentul postoperator a inclus antibioterapie: Cefazolini – 350 mg, apoi Augmentini – 2,5 ml, spasmolitice, terapia cu corectarea indicilor eritrocitari și cu o reechilibrare hidroelectrolitică, metabolică etc.

Examenul histopatologic nr. 3929 al rinichiului înlăturat în cadrul intervenției chirurgicale a confirmat diagnosticul preoperator. Organoși macrometria indică: un rinichi și un bazinet cu dimensiunile de 5,8x1,6x2,0 cm (norma medie – 6,0x3,5x2,2), cu o suprafață micromacrolobulară variată, consistență variabilă, adesea moderat sporită, cu zone ușor retractile. Unii lobuli manifestă o diminuare retractilă tisulară. Capsula – ușor detașabilă, pe alocuri prin efort neînsemnat. Rețeaua vasculară la hil manifestă o dispersitate a ramurilor și o variație a diametrului vascular (0,3-0,1). Bazinetul – în formă de pâlnie, moderat lărgit, lateral rezectat în porțiunea pieloureterală. Regiunea inferioară a bazinetului se termină orb sacciform în aspect diverticulos.

În secțiune se determină o dilatare a bazinetului cu devierea anatomică laterală (ectopie) a orificiului joncțiunii pieloureterale. Peretele bazinetului este îngroșat neuniform, cu grosimea de 0,2–0,25 cm în regiunea opusă a orificiului, în zona sacciformă fiind mai subțire de 0,1 cm, în special spre orificiul ectopic – 0,1–0,15 cm. Pîlnia bazinetului – dilatată, secundată de dilatarea și deformarea calicelor majore – 3 la număr – cu atrofierea peretelui în limetele 0,2–0,3 cm. Calicele minore – cu orificiile deformate, unele moderat dilatate. Structurile papilare proemină slab în lumen sau sunt atrofiate neuniform, urmate de o atrofie varia-



tă a parenchimului în limitele 0,3–0,6 cm (*fig. 6*). Mucoasa bazinetului și a calicelor – roz-roșiatică, cu hemoragii peteșiale, adesea la nivelul calicelor minore. Parenchimul în secțiune – slab diferențiat sau lipsit de structură, cu aspect albicios-gri. Paralel, este prezent un segment de ureter cu lungimea de 3 cm, diametrul 0,3–0,2 cm și grosimea peretelui de 0,1 cm, lumenul – deformat, în pliuri.

Investigație histologică 3929/2 (15 secțiuni HE + 9 Van Geison): parenchimul renal – cu o deviere citoarhitectonică în baza proceselor sclerogene accentuate în zonele papilare ce invadează neuniform zona medulară, cu aspect sclero-cicatriceal, cu distanțarea tubilor colectorii secundată de procese proliferative ale fibrocitelor și infiltrație dispersă sau moderată limfocitară. Spre zona subepitelială – cu prezența granulocitelor. Nefronul, sectorul tubular – adesea neuniform dilatat, generalizat, în unele zone – cu prezența unei dilatări a capsulei Bouman (*fig. 7*). Zona juxtamedulară – cu edem accentuat perivascular și infiltrație limfocitară. În speciemenle din zonele diminuate corticala este nediferențiată pe contul infiltrației limfocitare marcante, cu substituirea parțială sau totală a structurilor nefroniale, neformarea pseudofoliculilor limfoizi, uneori cu prezența centrelor germinative, prezența unor tubi contorți atrofiați, colabați sau a unor glomeruli ratatinați și cu modificări sclero-hialine; adesea, glomeruli cu modificări focare, segmentări sclerotice intraglomerulare și periglomerulare. În zonele corticale sunt prezenți glomeruli imaturi displazici monstruoși. Rețeaua vasculară – neuniformă, cu o stenoză hipertrofică a vaselor interlobulare sau cu o dilatare de lumen. Peretele calicelor mici – de asemenea cu o infiltrație limfocitară marcantă cu amestec de leucocite, unele cu structuri pseudopapilomatoase. În lumen – elemente limfo-leucocitare în agregare (*fig. 8*). Pelvisul, în zona diverticuloasă, manifestă o diminuare a grosimii pe contul displaziei focare a stratului muscular, ce pune în evidență aplazia stratului intern și atrofia musculară a celui extern, abundența variată a țesutului conjunctiv. Adiacent displaziei spre rinichi, tunica musculară manifestă o hipertrofie a ambelor straturi, cu predilecție a celui circulator. În segmentul de trecere se constată o cavitate tapetată cu uroteliu, înglobată în țesut conjunctiv și fibre musculare haotice hipertrofiate parțial – displazie fibroepitelială (*fig. 9*). Zona fundală a diverticulului – cu predominarea tunicii conjunctive infiltrată cu elemente limfocitare, edem și procese proliferative ale fibroblastelor, în focar formînd pliuri în zonele de demarcare a displaziei. Examenul histologic al ureterului a relevat modificări de lumen pe contul pliurilor, ce variază în grosime și

formă, cu o abundență a țesutului conjunctiv și prezența infiltrării limfocitare adesea cu neformarea infiltratelor sau structurilor pseudofoliculare, unele cu prezența centrelor germinative. În lumenul ureterului – aglomerări celulare limfo-leucocitare cu amestec de celule tranzitorii descumate. La secționarea în serie, lumenul e mult mai îngust spre segmentul pelvic, cu predominarea țesutului conjunctiv. Stratul muscular este foarte subțire, dominînd cel circular exterior cu fascicule musculare hipotrofiate sau miocite solitare haotice. Cel intern poate fi evidențiat în fibre musculare solitare dispersate prin aria tunicii conjunctive, care, la rîndul ei, manifestă o proliferare a fibrocitelor, neformarea fibrelor conjunctive, prezența infiltrației limfocitare disperse. Spre segmentul distal, straturile musculare sunt mult mai îngroșate neuniform pe contul hipertrofiei unor fascicule. Stratul intern este prezent prin fascicule solitare, care, în zona de secționare, apar repartizat parțial pe circumferința ureterului. Rețeaua vasculară – fără particularități în fascicule arterial-venoase cu prezența trunchilor nervoși în aria seroasei, cu o ramificare insuficientă sau redusă spre tunicile musculare și conjunctive.

Concluzie histopatologică: pielonefrită cronică în acutizare cu glomerulită sclero-hialină focară și segmentară asociată cu ureterită cronică pe fundal de malformație a segmentului pieloureteral – diverticul pelvian cu ectopia orificiului pieloureteral, displazia fibroepitelială a pelvisului. Hipoplazia și aplazia segmentară a tunicii musculare ureterale.

Monitorizarea clinico-paraclinică la 3, 6 luni și 1 an de la rezolvarea chirurgicală a determinat o evoluție imediată și la distanță favorabilă, însă pacientul necesită urmărire clinică, biologică, imagistică în continuare. Considerăm acest caz particular, datorită precizării unui diagnostic corect pe uterul gravid și tratamentului chirurgical la o etapă utilă.

Cazul clinic luat în discuție reprezintă o anomalie renourinară, care a decurs asimptomatic, și numai un examen complex, multilateral a permis diagnosticarea precoce, pînă la asocierea complicațiilor.

## CONCLUZII

1. Manifestările clinice, explorările biologice, imagistice și histologice permit evaluarea structurii și funcției rinichilor la copiii cu hidronefroza.

2. Evoluția clinică și complicațiile care se asociază cu hidronefroza impun standardizarea unor protocoale de investigații și tratament medico-chirurgical.

**Elementul-cheie.** Diagnosticarea precoce în coroborare cu tratamentul medico-chirurgical ameliorează rata de supraviețuire și de profilaxie a complicațiilor în această afecțiune gravă a copilului.

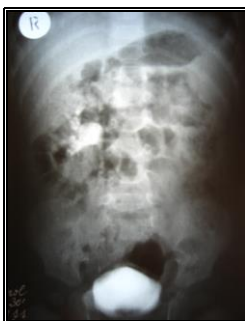

Fig. 1. Urografie intravenoasă la 6, 30, 60 min. după introducerea substanței de contrast.

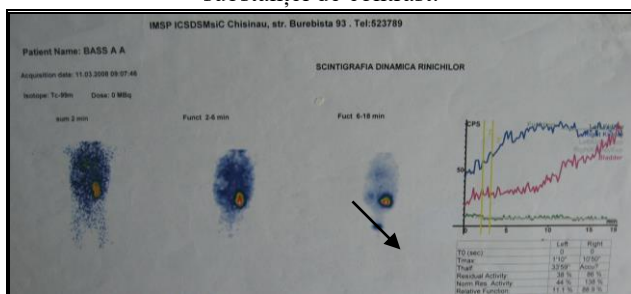


Fig. 2. Scintigrafie renală dinamică.

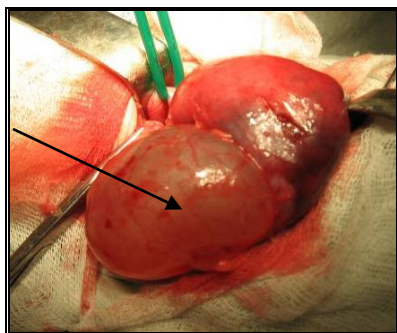


Fig. 3. Hidronefroză congenitală gr.V, cu dilatarea bazinetului.

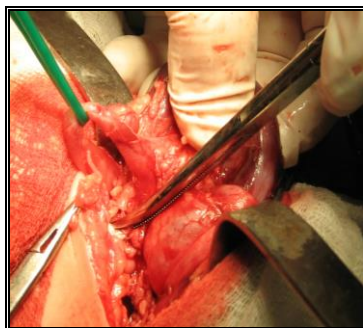
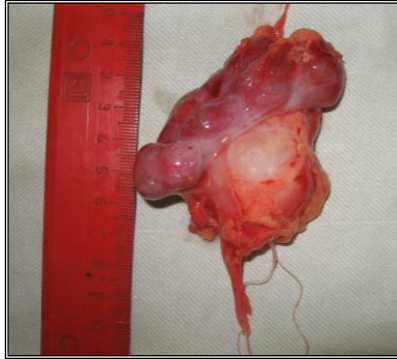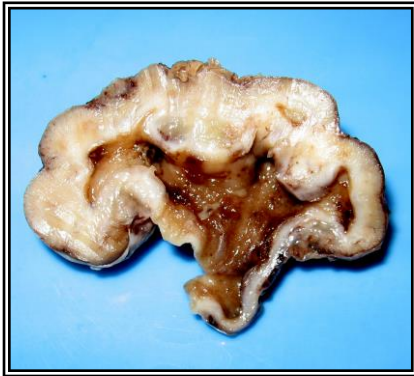


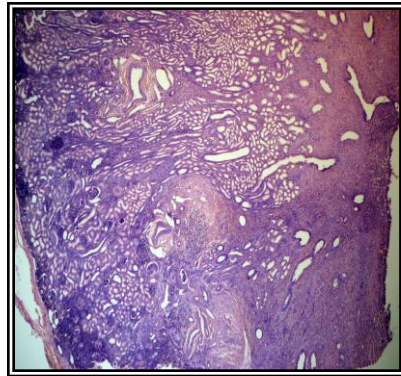
Fig. 4. Nefrectomie.



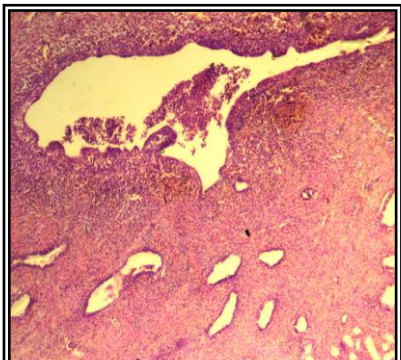
*Fig. 5. Rinichiul înlăturat în cadrul hidronefrozei terminale.*



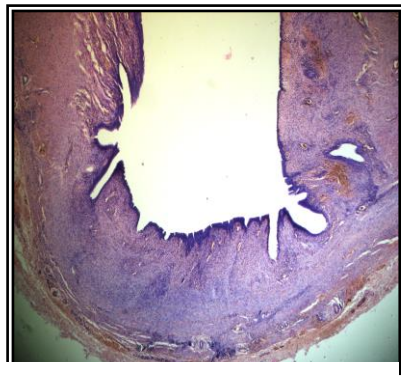*Fig. 6. Rinichiul în secțiune. Dilatarea hidronefrotică a bazinetului și calicelor majore cu proeminare pseudodiverticuloasă în joncțiunea pieloureterală. Ectopia orificiului joncțiunii pieloureterale (macropreparat).*



*Fig. 7. Atrofie moderată a structurilor papilare pe contul proceselor inflamator-sclerogene deformative cronice. Dilatarea tubilor colectori și a nefronului. Infiltrate, focare limfocitare interstițiale în zona corticală.*



*Fig. 8. Deformarea calicelor pe contul infiltratului limfo-leucocitar în zonele subepiteliale. Leucopedeză a epiteliului. Aglomerări celulare limfo-leucocitare în lumen.*



*Fig. 9. Diverticul al pelvisului la nivel de pîlnie pieloureterală asociat cu aplazia focală a tunicii musculare și displazie fibroepitelială.*

## Bibliografie

1. Aksu N., Yavascan O., Kangun M., Kara O.D., Aydn Y., Erdogan., Tuncel T.C., Cetincaya E., Ozbay E., Sandikcioglu T.G. *Postnatal management of infants with antenatally detected hydronephrosis.* *Pediatr. Nephrol.* 2005, (20), p.1253–1259.
2. Curajos B., Dzero V., Seu L., Zaharia I., Bernic J., Curajos A., Al Share Ahmad. *Hidronefroza la copii. Particularitățile de diagnostic și tratament.* „Analele Științifice”, Asociația chirurgilor pediatri universitari. Chișinău, 2003, p. 57–59.
3. Riccabona M. *Assessment and management of newborn hydronephrosis.* *World J.Urol.* 2004, 22: p.73–78.
4. Woodward M., Frank D. *Postnatal management of antenatal hydronephrosis.* *BJU Int.* 2002, 89: p. 149–156.
5. Адаменко О.Б. Врожденный гидронефроз у детей. „Детская хирургия”, № 4, 2002, с. 21–24.
6. Гельдт В.Г., Ростовская В.В. *Гидронефроз новорожденных и грудных детей. Сочетанность и последовательность диагностических приемов.* „Детская хирургия”, № 4, 2001, с. 20–24.

7. Меновщикова Л.Б., Гуревич А.И., Севергина С. и др. *Клинико-морфологическая характеристика состояния почек у детей с гидронефрозом*. „Детская хирургия”, №6, 2007, с. 17–19.

8. Ростовская В.В. *Патогенетическое обоснование дифференциальных методов лечения различных форм гидронефроза у детей*. Автореферат диссертации кандидата медицинских наук. Москва, 2000.

9. Ческис А.Л., Виноградов В.И. *Повторная оперативная коррекция лоханочно-мочеточникового сегмента при гидронефрозе у детей*. „Урология”, №2, 2003, с. 32–36.

## 22. RINICHIUL DUBLU

*Rinichiul dublu* sau *duplicația pieloureterală* este o malformație renourinară frecvent întâlnită la copii și constituie 1 caz la 160 necropsii. Anomalia se asociază cu un grup semnificativ de complicații [1, 3, 4]. Anatomic, cele două poluri ale rinichiului sunt bine delimitate de o fisură, dar morfologic și funcțional, ele diferă [2]. Vascularizația este separată pentru cele două segmente, deși există anastomoze intrarenale. Ureterul, care drenează polul renal inferior, se deschide în vezică mai cranial decât cel superior (*principiul Weigert-Meyer*) și are traiectul intramural mai scurt; în acest caz, se poate asocia cu refluxul vezico-ureteral [7]. La sexul feminin, ureterul care drenează polul renal superior poate fi ectopic și se deschide distal de sfincterul extern. Tabloul clinic se caracterizează prin incontinență urinară cu micțiuni normale. O funcție mai apropiată de cea a rinichiului în normă o are polul inferior sau caudal, pe când cel superior este nedevelopat, fiind prezentat printr-o displazie tisulară, stază urinară, pe fundalul căreia se grefează, de regulă, o infecție renourinară, deseori recurentă și cu o tendință de cronicizare [2, 6].

**Caz clinic.** Copilul P., 9 luni, sex masculin, f/o 5886, s-a internat în clinică cu acuze la dureri abdominale, urină tulbure; în unele momente, copilul era neliniștit, agitat.

*Anamnezis morbi:* ecografia uterului gravid a relevat elemente diagnostice pozitive de pieloectazie bilaterală. În perioada postnatală, copilul nu a fost examinat. La vârsta de 7 luni, mama a observat la copil urină tulbure. Explorarea ecografică a evidențiat dedublarea rinichiului drept și dilatarea ambelor uretere.

*Anamnezis vitae:* copil din prima sarcină, născut la termen, cu greutatea de 3100 g. Sarcina a decurs cu gestoză în semestrul I.

*Examenul obiectiv:* tegumentele – roz-pale, țesutul subcutanat – dezvoltat satisfăcător (m = 9000 g), sistemul limfatic – fără particularități, istmul faringian – intact, FR – 19 pe min., tuse nu are, în plămâni se auscultă respirație aspră, raluri nu se percep. Ps – 82 pe min., tensiunea arterială – 90/60. Cordul – normal. Cavitatea bucală – fără patologie, limba – umedă, curată; abdomenul la palpare – moale, sensibil în mezo-gastru. Ficatul – sub rebordul costal drept, splina nu se palpează. Scaunul – 1–2 ori/zi, normal. Palparea bimanuală a rinichilor – sensibilă bilateral. Vezica urinară – puțin sensibilă la palpare. Organele genitale externe – dezvoltate conform vârstei și sexului. Semnul Giordani – slab pozitiv bilateral.

*Investigațiile paraclinice.* Analiza generală a sîngelui: Hb. – 123 g/l, i.c. – 0,90, er. –  $3,75 \times 10^{12}/l$ , leuc. –  $7,8 \times 10^9/l$ , tromb. –  $288,0 \times 10^9/l$ , nesegm. –  $10\% \times 10^9/l$ , segm. –  $36\% \times 10^9/l$ , limf. –  $48\% \times 10^9/l$ , mon. –  $2\% \times 10^9/l$ , eoz. –  $4\% \times 10^9/l$ , VSH – 30 mm/oră, timpul coagulării: 3. 05 – 3. 15 min.

Proteina totală – 68 g/l, ureea serică – 3,6 mcmol/l, creatinina serică – 0,046 mcmol/l, bilirubina generală – 8,0 mcmol/s.l, ALAT – 0,46 nmol/s.l., ASAT – 0,63 nmol/s.l, K – 4,26 mmol/l, Na – 137 mmol/l, Ca – 2,28 mmol/l.

Markerii biochimici: feritina serică – 274,13 ng/ml, transferina serică – 8,9 n/c, ceruloplasmina serică – 76,76 mg/l, xantinoxidaza serică – 1,516 mmol/s.l, mioglobina serică – 56,43 mg/l.

Analiza sumară a urinei: transp., reacția – acidă, proteina – 2,6 g/l, epiteliu plat – 4–6 c/v, leuc. – 90–100 c/v, er. – 3–4, bacterii +++.

Analiza Neciporenco: leuc. – acoperă c/v, er. –  $5,8 \times 10^6/l$ .

Urocultura nr. 516 – *Salmonella enteritidis*  $10^6$ ; 14.08.08 nr. 524 – *Salmonella enteritidis*  $10^8$ .

ECG: AE verticală. Ritmul inimii – sinusal, neregulat.

Ecografia sistemului renourinar a relevat: rinichi dublu drept – 76x35 mm, parenchimul – 9 mm, bazinetul pelonului superior – 27 mm, bazinetul pelonului inferior – 18 mm, calicele – 10–11 mm, ureterul sus – 17 mm, jos – 10 mm. Rinichiul stîng – 66x32 mm, parenchimul – 8 mm, bazinetul – 16 mm, calicele – 8 mm, ureterul sus – 7 mm, jos – 12 mm. Vezica urinară nu-i plină, ureterocel pe dreapta.

Urografia intravenoasă (*fig. 1*), la 6, 12, 20 min. după introducerea substanței de contrast pe dreapta la nivelul L<sub>2</sub> – L<sub>3</sub>, determină sistemul calice–bazinet al rinichilor deformați bilateral, dublu pe dreapta. Ureterele – dilatate pe tot parcursul bilateral. Proba – ortostatică bilateral.

Cistografia micțională (*fig. 2*): vezica urinară – de formă și dimensiuni obișnuite, contur clar, regulat. RVR nu s-a depistat. Uretra – fără modificări.

Scintigrafia dinamică renală (*fig. 3*) arată lipsa rinichiului drept. Rinichiul stâng – la locul tipic, mărit în dimensiuni. Funcția de filtrare – în limitele normei. Funcția de excreție – încetinită, curba – de tip obstructiv. Reținerea îndelungată a RFP în sistemul pielocaliceal, ureterul rinichiului drept – dilatat.

Diagnosticul clinic definitiv: „Anomalie congenitală de dezvoltare: megaureterohidronefroză obstructivă bilaterală. Rinichi dublu pe dreapta cu lipsa funcției. Ureterocel ectopic în segmentul superior al rinichiului dublu pe dreapta. Pielonefrită cronică secundară recidivantă cu lipsa funcției rinichiului pe dreapta. Cistită cronică”.

După un tratament conservator timp de 2 luni, sub anestezie generală prin abordul lombar s-au efectuat lambotomia pe dreapta și nefrurerectomia rinichiului dublu pe dreapta, iar prin al doilea abord – ureterectomia supravezicală cu înlăturarea ureterocelului. (*fig. 4–6*).

Tratamentul postoperator a inclus antibioterapie (Augmentin, V-Intaz), spasmolitice, terapia de perfuzie (Sol. Glucosae 5%, Sol. vit. C 5%, Sol. Euphyllini, Sol. Riboxini), hemostatică etc. Plaga – prin cicatrizare primară. Evoluția postoperatorie – favorabilă. Pacientul a fost externat pe cale de vindecare în a 9-a zi.

Rinichiul cu ureterele, ureterocelul înlăturate au fost examinate histopatologic.

Examenul histopatologic nr. 14647 a confirmat diagnosticul preoperator. Investigația anatomo-clinică (macroscopică) (*fig. 7–8*): complexul renoureteral malformat – cu dimensiunile rinichiului reduse 6,6x2,0x2,5cm, cu prezența a 2 uretere (dedublarea de uretere) dilatate la maximum, cu divers grad al diametrului în aspect geniculat (curbat) sub diverse unghiuri, seroasa comună pe tot parcursul – 12,3 cm, cu divizarea în 2 bazinete asimetric ectaziate. Suprafața rinichiului în aspect macroscopic – macronodulară comună, cu prezența unor focare neregulate retractile și a unui hil comun.



În secțiune, bazinetele de formă și dimensiuni variabile sunt hidronefrotic deformate. Bazinetul polului inferior – în formă de pîlnie, drenează 4 calice de ordine majoră; cele mici – reduse la număr, hipoplaziate, deformate, dilatate. Segmentul pelvioureteral – curbat (geniculat), fără stenoza lumenului. Mucoasa – sifidie, netedă. Bazinetul polului superior este mult mai mic în dimensiuni, de formă alungită; la revizie are o cavitate comună la nivelul parenchimului, cu aspect pseudocaliceal, cu suprafața segmentului papilocaliceal concavă atenuată.

Parenchimul renal are o capsulă comună, care se detașează neuniform prin efort, și o masă de parenchim comună cu o diferențiere dereglată între segmentele pelviocaliceale, comprimată, cu grosimea de 0,5–0,6 cm. Joncțiunea pelvioureterală a polului renal superior – cu diferențiere ștearsă, cu prezența unor microchisturi solitare de consistență mult mai dură. Joncțiunea pelvioureterală a polului renal inferior – de aceeași grosime, cu o diferențiere neuniformă a structurii, pe alocuri cu o gamă coloră mult mai palidă și consistență sporită. La secționarea în serie a ureterelor pe parcurs – diverse grade de dilatare și geniculare, cu atenuarea neuniformă a mucoasei, fiind de o culoare palidă-anemică.

Investigație histologică:

a. *Ureterele* se despart printr-un sept conjunctiv lax, ce include fascicule neurovasculare cu diverse grade de ectazie a rețelei sanguine. Fasciculele nervoase – în ramificații mici haotice. Tunica musculară este subțiată, cu hipertrofii segmentare ale tunicii externe în ureterul segmentului inferior și cu o fragmentare microfocară a miofibrilelor, din interior tapetat cu uroteliu ce manifestă neuniform o proliferare moderată, limfopedează. În zonele subepiteliiale – infiltrație mononucleară dispersă, mai des prezentă perivascular. În secțiuni seriate se evidențiază fascicule nervoase pe parcursul vaselor în zonele intermusculare. Ureterul superior, pe arii extinse, e reprezentat de țesut conjunctiv, segmentat de tunica musculară, iar din interior tapetat cu uroteliu aplaziat. Structuri nervoase nu s-au relevat.

b. *Bazinetele* au o structură asemănătoare cu a ureterelor. Componentul muscular la nivelul bazinetului renal inferior – fibrele musculare extensionate cu o atrofie moderată și prezența în divers raport a fibrelor conjunctive și de colagen. Peretele bazinetului renal superior preponderent e constituit din țesut conjunctiv colagenizat, care conține și fibre

musculare sau fascicule solitare. De menționat că în zona subepitelială sunt prezente și elemente celulare inflamatorii.

c. *Parenchimul renal*: zona dintre segmentele pielocaliceale în aria parenchimului reprezintă niște structuri displazice primare (țesut conjunctiv lax și sclerozat în focar, cu prezența unor structuri primitive, cu nefroni imaturi, insulițe de cartilaj displazic, formațiuni chistice tapetate cu epiteliu unistratificat, secondate cu angioectazii ale vaselor limfatice).

Parenchimul polului renal superior: pe arii extinse, paralel cu fenomene de comprimare, se evidențiază dilatarea nefronului pe contul tubilor contorți, divizați în focare de fișiile inflamatorii interstițiale prin infiltrație limfocitară realizată radiar sau mozaic, mult mai accentuată în zona corticală, cu neoformarea structurilor pseudofoliculare limfoide disperse interstițiale. Segmentele glomerulare – cu dilatarea capsulei, ratatinarea glomerulului vascular sau prezența unei hipertrofii. În zonele invadate de proces inflamator – glomeruli adesea ratatinați cu diverse grade de sclerozare și hialinizare. Rețeaua vasculară – cu modificări hipertrofice-stenozante, scleroza adventiceii. Microcalcificări disperse în unii glomeruli, inclusiv în arterele aferente. De asemenea, sunt prezenți și glomeruli imaturi sau chisturi de origine tubulară și glomerulară. Zona medulară – cu dereglări de arhitectonică, cu o reacție sclerogenă accentuată sau proces fibroplastic cu proliferarea fibrocitelor și substituirea segmentelor nefroniale. Mult mai frecvent sunt prezenți tubii colectori deformați, dilatați în aspectul hidronefrotic, unele gamartroame, cu prezența tubilor stenozați în manjete de țesut conjunctiv. Unele structuri tubulare sunt căpușite cu un conținut dens coloid, ce în focar dau aspectul glandei tiroide. În afară de modificările constatate, sunt prezente și insulițe disperse de cartilaj, inclusiv în zona corticală și în interstițiu.

Parenchimul polului renal inferior – preponderent cu dereglări de citoarhitectonică de diferite grade pe contul proceselor de fibrogenază cu reacție sclerogenă la nivelul papilelor, cu dilatarea hidronefrotică a tubilor colectori, proliferarea fibroblastelor. În zona juxtamedulară – formațiuni foliculare limfoide cu centre germinative ce se întâlnesc dispers și în zona corticală. În marea majoritate, predomină procesul inflamator limfocitar preponderent difuz, cu substituirea, în mare parte, a segmentelor nefroniale. Ultimele sunt prezente în focare mici, cu dilata-

rea și atrofierea epiteliului. Glomerulii de asemenea sunt afectați, relevând o hialinoză totală sau parțială, procese proliferative, uneori în aspect de semilună în zonele corticale, chisturi disperse de origine glomerulară, inclusiv glomeruli solitari imaturi sau ratatinați, calcificați. În unii tubi dilatați sunt prezenți cilindri hialinizați. La nivelul calicelor – infiltrate limfocitare de tip limfoid, structuri solitare pseudofoliculare. În unele sectoare, la nivelul tubilor colectorii dilatați, se constată diverse tubulite cu un infiltrat limfo-leucocitar, cu leziuni distructive ale peretelui tubular.

Concluzie morfopatologică: malformație congenitală renoureterală combinată complicată. Rinichi dublu cu dedublare de ureter și displazie fibromusculară, ureterocel. Hipoplazie displastică primară a segmentului renal superior. Megaureterohidronefroză a ureterului dedublat, complicată cu ureterită, pielită a segmentului inferior. Nefrită difuză limfocitară cu glomeruloscleroză și hialinoză focară și difuză.

## CONCLUZII

1. Polimorfismul și remanierele întâlnite în structura histologică a parenchimului renal, a segmentelor de ureter rezecate permit să afirmăm că modificările prezente poartă un caracter preponderent congenital, fiind manifestate prin diverse forme de displazii și aplazii ale tunicilor musculare, componentelor fibromusculare și neuromusculare.

2. Modificările structurale date pot evolua, din start, cu divers grad de modificări sclerogene și disemбриogenetice sau pot fi accentuate pe parcurs, cu predilecție în cazul suprapunerii proceselor inflamatorii, și pot servi drept factor predispozant în persistarea unor infecții cu reflecție asupra parenchimului renal.

3. Complicațiile postoperatorii în uropatiile malformative la copii sunt dependente de modificările structurale ale sistemului renourinar superior.

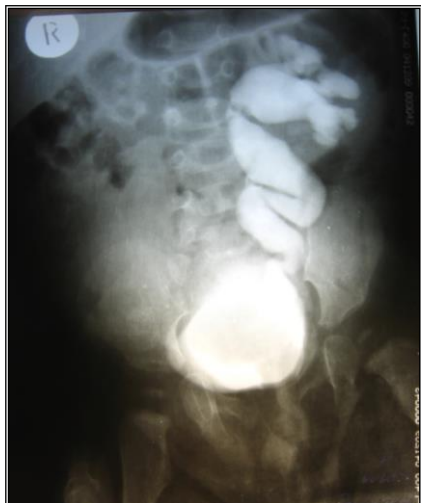

Fig. 1. Copilul P. la 7 luni. Urografie excretorie, clișeu radiologic min. 20. Dilatarea sistemului calice-bazinet și a ureterului pe tot parcursul pe stânga. Funcția rinichiului drept nu se determină.

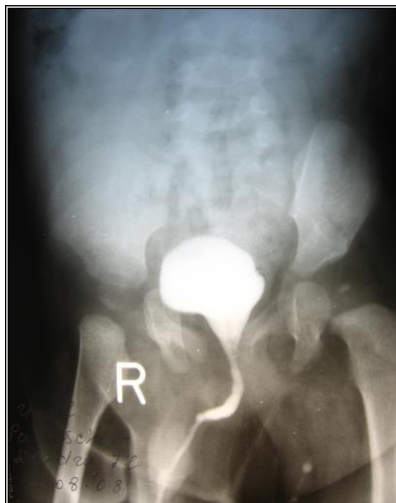

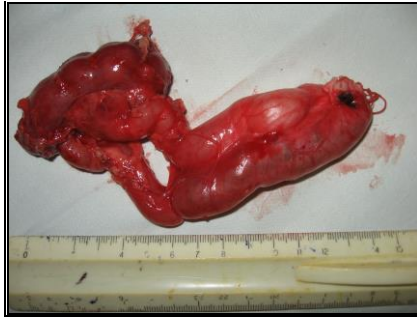Fig. 2. Copilul P. la 9 luni. Cistografie micțională. Absența RVR. Uretra – fără modificări.


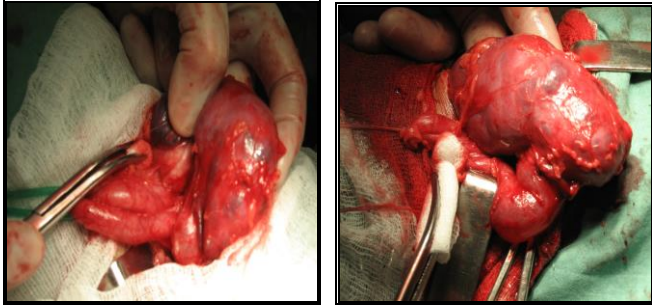


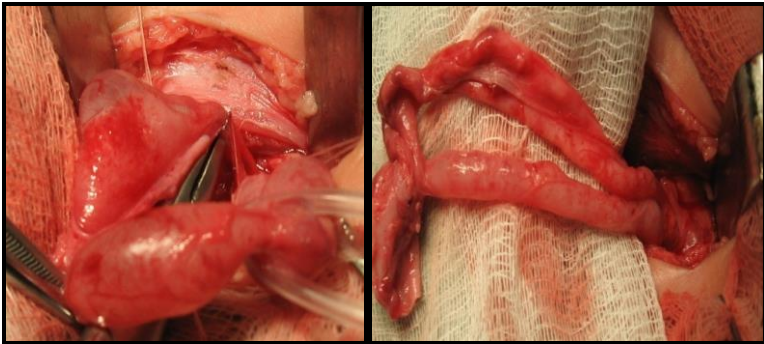
Fig. 3. Scintigrafie renală dinamică. Rinichiul drept nu se vizualizează, funcția nu se determină.



*Fig. 4. Copilul P., 9 luni. Aspect intraoperator I. Nefruretrectomia rinichiului dublu pe dreapta.*



*Fig 5. Copilul P., 9 luni. Rinichiul dublu pe dreapta înlăturat.*



*Fig. 6. Copilul P., 9 luni. Aspect intraoperator II. Ureterectomie supravezicală cu înlăturarea ureterocelului.*

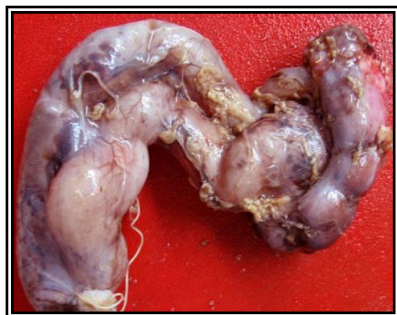

Fig. 7. Megaureterohidronefroză a rinichiului dublu. Deformarea hidronefrotică a ambelor segmente renale (macropreparat).

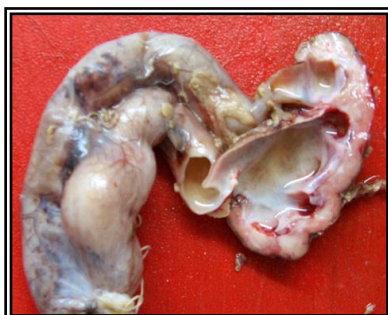

Fig. 8. Megaureterohidronefroză a rinichiului dublu. Deformarea hidronefrotică a ambelor segmente pelvicaliceale cu displazia segmentului superior (macropreparat).

### Bibliografie

1. Sinescu I. *Urologie clinică*. București, Ed. Med. „Amaltea”, 1998, 393 p.
2. Куркин А.В. *Морфологическая характеристика некоторых врожденных заболеваний почек и мочеточников у детей*. В: «Урология и нефрология». 1978.
3. Лопаткин Н.А. *Руководство по урологии*. Москва, изд. «Медицина», 2000, том 1, 304 с.
4. Пугачев А.Г. *Обструктивные уropатии*. Бишкек, 2005, 227 с.
5. Эрман М.В., Марцулевич О.И. *Ультразвуковое исследование мочевой системы у детей*. Санкт-Петербург, Москва, Харьков, Минск. 2000, 148 с.
6. Юдин Я.Б., Адаменко О.Б. *Хирургическое лечение различных вариантов удвоения почек у детей*. В: «Урология и нефрология». 1994, №5, с. 2–5.
7. Cataldi L., Agostiniani R., Fanos V. *Urinary tract malformation and infection*. In: *Pediatr. Med. Chir.*, 2005. 27(5):67-70.
8. Nouira F., Sarrai N., Ghorbel S. et al. *Indications for nephrectomy in children: what has changed?* In: *Tunis Med. Department of Paediatric Surgery, Tunis, Tunisia*. 2010, 88 (4), 253-6.

### 23. MEGAURETEROHIDRONEFROZA OBSTRUCTIVĂ

*Megaureterul congenital* – dilatația parțială (pelviană, iliacă, lombară) sau completă și alungirea ureterului cu conservarea structurii sale parietale prin ectazia importantă a lumenului ureteral și, drept urmare, absența unei peristaltici eficiente, care să-i imprime urinei sensul de curgere obișnuit: de la bazinet spre vezică [1, 6, 8]. Prin urmare, „ureterul, din organ care transportă urina, devine organ de stocare a acesteia” (Persu S., 2002). Simptomatologia pe care o prezintă este a complicațiilor care se asociază: piuriile repetate, reacțiile febrile, hipodezvoltarea staturoponderală a pacientului, anemia hipocromă, azotemia, diselectrolitemia, albuminuria, hematuria, leucocituria etc. Din punct de vedere clinic, cele mai importante sunt megaureterele obstructive [7], pentru că acestea necesită întotdeauna corectare chirurgicală, spre deosebire de cele neobstructive, care decurg mai ușor și, de obicei, se tratează conservator.

**Caz clinic.** Pacientul C., 1 an și 11 luni, sex masculin, f/o 0957, la internare prezenta acuze la micțiuni rare – o dată în 6–8 ore, dureri abdominale, vomă – 3–4 ori/zi, scaunul – 3–4 ori/zi, anorexie, momente de agitație etc.

Antenatal, ecografia uterului gravid a depistat mărirea diametrului anteroposterior al bazinetului rinichiului drept până la 12 mm, al calicelor – 6 mm. Ecografia postnatală a confirmat mărirea în dimensiuni a rinichiului drept cu dilatarea sistemului calice–bazinet. În perioada 30.01.08 – 8.02.08, copilul a urmat o cură de tratament în secția neurologie cu diagnosticul „Ventriculomegalie cerebrală”. Pe 8.02.08, copilul a devenit agitat, a vomitat de 3 ori/zi, scaunul – diareic, micțiunile – rare. Copilul a fost îndreptat în secția urologie a Centrului Național Științifico-Practic de Chirurgie Pediatrică „Natalia Gheorghiu” pentru examinare și tratament.

Copilul – din prima sarcină, care a decurs cu gestoză în semestrul I, născut la termen, cu greutatea de 3900.

Examenul obiectiv: tegumentele – roz-pale, curate, țesutul subcutanat – dezvoltat satisfăcător (m = 11400 g). Sistemul limfatic – fără particularități. Istmul faringian – intact, FR – 19 pe min., tuse nu are, în plămâni se auscultă respirație aspră, raluri nu se percep. Ps – 100 pe min., tensiunea arterială – 105/70, tonurile cardiace – ritmice, clare, sufluri nu

se percep. Cavitatea bucală – fără patologii, limba – umedă, curată; abdomenul la palpare – puțin balonat, sensibil pe tot parcursul. Ficatul – sub rebordul costal drept, splina nu se palpează. Scaunul – 3–4 ori/zi, semilichid. Palparea bimanuală a rinichilor – sensibilă pe dreapta. Vezica urinară – puțin sensibilă la palpare. Organele genitale externe: asimetria scrotului din cauza lipsei testiculului stâng în scrot, care se palpează în treimea medie a canalului inghinal pe stînga. Semnul Giordani – slab pozitiv pe dreapta.

Examenul paraclinic. Analiza generală a sîngelui: Hb. – 110 g/l, i.c. – 0,90, er. –  $3,8 \times 10^{12}/l$ , leuc. –  $9,4 \times 10^9/l$ , tromb. –  $286,0 \times 10^9/l$ , nesegm. –  $3\% \times 10^9/l$ , segm. –  $61\% \times 10^9/l$ , limf. –  $32\% \times 10^9/l$ , mon. –  $8\% \times 10^9/l$ , eoz. –  $2\% \times 10^9/l$ , VSH – 5 mm/oră, timpul coagulării: începutul – 3.05, sfîrșitul – 3.35.

Markerii biochimici: (7.02.08) proteina totală – 68 g/l, ureea serică – 4,4 mmol/l, creatinina serică – 0,038 mmol/l, bilirubina generală – 8,4 mmol/s.l, ALAT – 2,77 nmol/s.l, ASAT – 1,54 nmol/s.l, K – 5,15 mmol/l, Na – 141,3 mmol/l, feritina serică – 24,56 ng/ml, transferina serică – 22,3 n/c, ceruloplasmina serică – 29,35 mg/l, xantinoxidaza serică – 1,351 mmol/s.l, mioglobina serică – 62,9 mg/l.

Analiza sumară a urinei: transp., reacția – acidă, densitatea relativă – 1020, epiteliu plat – 5-6 c/v, leucocite – 7-8 c/v.

Urocultura nr. 537 – negativă.

ECG: AE verticală. Ritmul inimii – sinus, neregulat. Aritmie. Tulburări de conductibilitate prin ramura dreaptă a fascicului His.

Ecografia sistemului renourinar (*fig. 1*): rinichiul drept – 72x28 mm, parenchimul – 9 mm, bazinetul – 17 mm, calicele – 7 mm, ureterul sus – 4 mm. Rinichiul stîng – 68x26 mm, parenchimul – 8 mm.

Urografia intravenoasă la min. 6, 30 după introducerea substanței de contrast pe dreapta la nivelul L<sub>2</sub> – L<sub>3</sub> determină sistemul calice-bazinet al rinichiului drept deformat, ureterul dilatat pe tot parcursul (*fig. 2*). Proba ortostatică – pozitivă pe dreapta. Rinichiul stîng – fără modificări, cu funcție normală.

Cistografia micțională: vezica urinară – de formă și dimensiuni obișnuite, conturul – clar, regulat. RVR nu s-a depistat. Uretra – fără modificări.

Scintigrafia dinamică renală: rinichiul drept – la locul tipic. Reparțizarea RFP – neregulată. Funcțiile de filtrare și de excreție – încetinite.



Reținerea îndelungată a RFP în sistemul pielocaliceal al rinichiului drept. Rinichiul stîng – în normă.

Diagnosticul clinic definitiv: „Anomalie congenitală de dezvoltare. Megaureterohidronefroză obstructivă pe dreapta de gr. III și IV. Pielonefrită secundară recidivantă. Criptorhidie inghinală pe stînga. Encefalopatie reziduală cu ventriculomegalie moderată organică”.

Copilul a fost programat pentru intervenție chirurgicală după un tratament conservator timp de 9 zile. Sub anestezie generală, pe data de 20.02.08, s-a efectuat rezecția treimii inferioare a ureterului cu ureterocistoneoanastomoză după procedeul Mo-bly (*fig. 3,4*). Segmentul ureteral rezecat a fost trimis pentru examinare histopatologică.

Tratamentul postoperator a inclus: blocarea agresiunii infecției cu antibiotice după criteriul antibiogramei sau antibiotice cu spectru larg, terapia antioxidantă cu Solcoseril, Esențiale, vit. C, corectarea tulburărilor de coagulare, modelarea imunității, asigurarea unui suport metabolic, ameliorarea perfuziei regionale, protecția endoorganică, a disfuncțiilor organice precoce etc. Drenul de lamelă a fost extras pe 24.02.08. Sutura – înlăturată pe 27.02.08. Plaga – cicatrizată. Evoluția postoperatorie – favorabilă, cu externarea pacientului pe cale de vindecare la a 7-a zi după operație.

Examenul histopatologic nr. 2735 a confirmat diagnosticul preoperator. Investigația anatomo-clinică a segmentului de ureter: lungimea – 1,0 cm, diametrul – variabil, capătul proximal – cu diametrul 0,7 cm, cel distal – 0,3 cm, grosimea – variabilă (*fig. 5*).

Histopatologic, s-au stabilit următoarele modificări: segmentul ureteral – cu lumenul moderat deformat, lărgit; mucoasa – în pliuri variabile în grosime, iar pe contul densității tunicii conjunctive și dezorganizării moderate a stratului intern a fost prezentă o hipertrofie focară fibromusculară (*fig. 6*). La secționare în serie (19 secțiuni), în aria segmentului studiat s-au detectat focare de 0,3–0,4 cm cu o hipoplazie a tunicii musculare, preponderent a celei interne longitudinale, prezentată prin fibre musculare subțiate atrofice. Porțiunea externă – cu hipotrofia și atrofia fasciculelor înglobate în țesut conjunctiv lax ușor celularizat pe contul fibrocitelor tumefiate și al unei infiltrații discrete disperse limfocitare. În zona dată s-a evidențiat un edem cu laxarea țesutului și hiperemie venoasă (*fig. 7*). Tunica seroasă – cu prezența sau lipsa rețelei nervoase (pe alocuri). În colorația cu ANO<sub>3</sub> replețiunea nervoasă a fost

prezentată printr-o rețea subțire de focar fasciculară pe parcursul unor vase cu ramificații insuficiente în zonele cu atrofie musculară (fig. 8).

Concluzie morfofopatologică: megaureter pe fundal de hipoplazie musculară și aplazie focară segmentară a stratului intern, complicată cu stenoză de lumen prin curbură spiralată în segmentul juxtavezical.

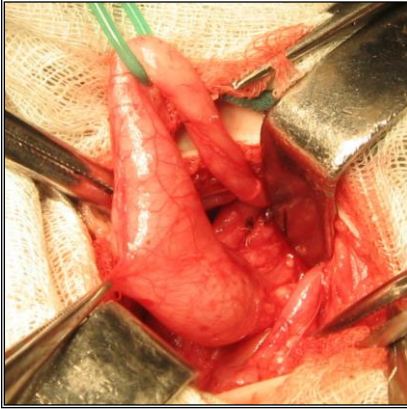
Monitorizarea clinico-paraclinică efectuată la 3 luni, 6 luni, un an de la rezolvarea chirurgicală relevă dinamică pozitivă (fig. 9).

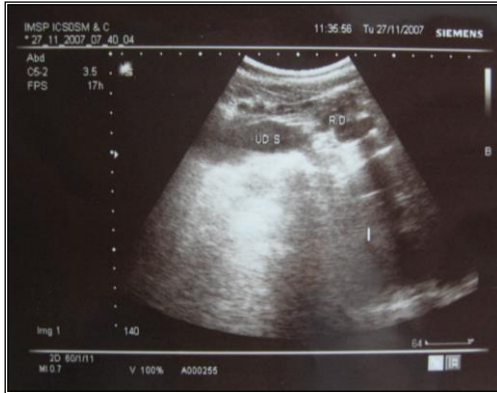

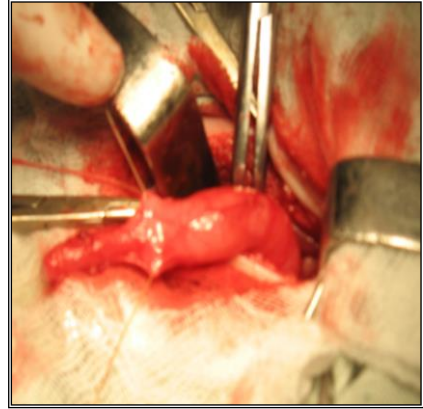
Fig. 1. Ecografie renală. Dilatarea sistemului calice–bazinet și a ureterului pe dreapta.

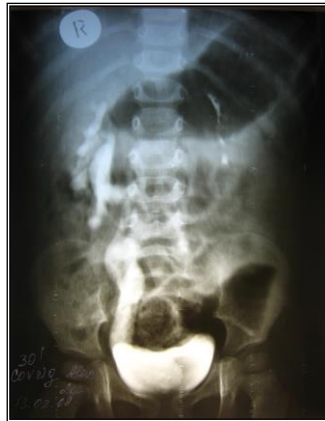

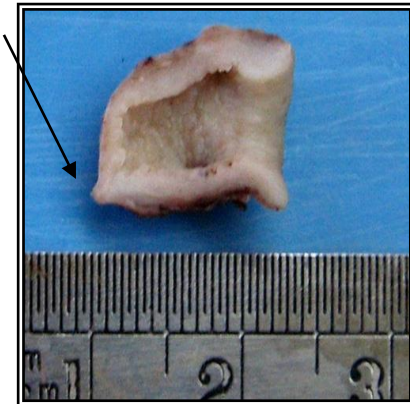
Fig. 2. Urografie excretorie, clișeu radiologic min. 30. Dilatarea sistemului calice–bazinet și a ureterului pe tot parcursul pe dreapta.



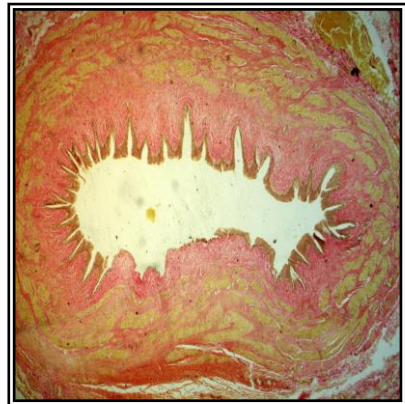*Fig. 3. Aspect intraoperator I. Megaureterohidronefroză obstructivă, gr. IV. Dilatarea suprastenotică a treimii inferioare a ureterului.*



*Fig. 4. Aspect intraoperator II. Rezecția treimii inferioare a ureterului.*



*Fig. 5. Ureter. Segmentul juxtavezical stenozat (macropreparat).*



*Fig. 6. Segmentul ureteral în porțiunea suprastenotică. Hipertrofie focală fibromusculară a stratului intern.*

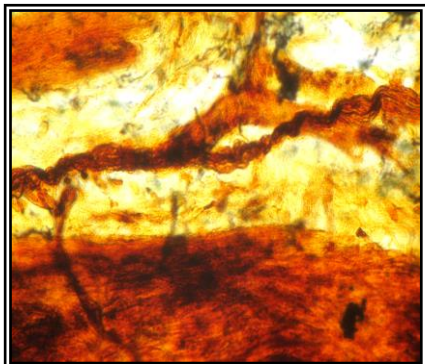


Fig. 7. Ureterul în zona ectaziată.

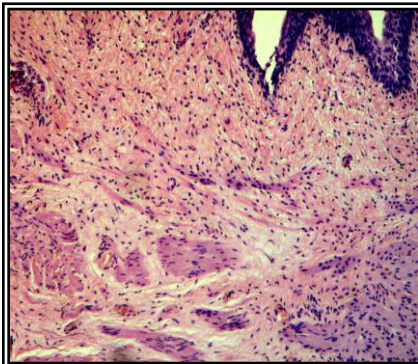


Fig. 8. Displazie neuromusculară.  
Ramificație insuficientă a vaselor în  
zonele cu atrofi musculară.

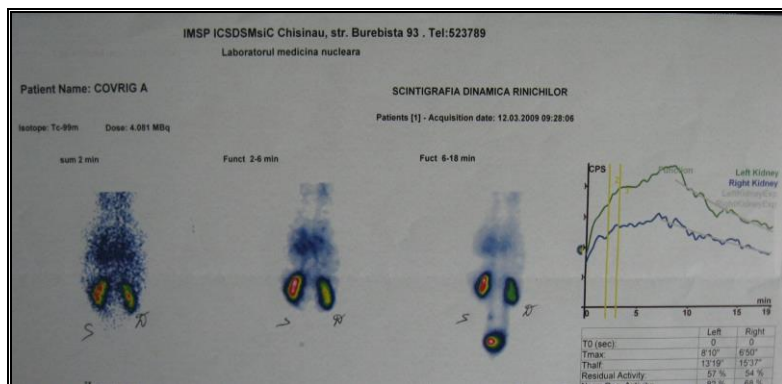


Fig. 9. Scintigrafia dinamică renală după un an de la rezolvarea  
chirurgicală. Rinichii – de dimensiuni și formă obișnuite, cu contur clar.  
Funcțiile de filtrare și de excreție – puțin încetinite.

## Bibliografie

1. Гусейнов Э.Я. *Отдаленные результаты оперативного лечения первичного обструктивного мегауретера*. В: «Урология». 2001, №6, с. 44–48.

2. Гусейнов Э.Я. *Реконструктивно-пластические операции терминального отдела мочеточника у детей*. В: «Здоровье». Баку, 2003, №11, с. 13–19.
3. Казанская И.В. и др. *Сократительная функция различных форм мегауретера у детей раннего возраста и ее фармакологическая регуляция*. В: «Урология». 2005, №3, с.58–62.
4. Пугачев А.Г. *Обструктивные уropатии*. Бишкек, 2005, 227 с.
5. Ческис А.Л., Виноградов В.И., Леонова Л.В. *Оперативная коррекция первичных нерефлексирующих форм мегауретера у детей*. В: «Урология». 2000, №2, с. 59–60.
6. Юшко Е.И. и др. *Оптимизация диагностической и лечебной тактики при первичном мегауретере у детей*. В: «Урология». 2007, № 3, с. 81–84.
7. Пугачев А.Г., Кудрявцев Ю.В., Мартов А.Г., Писенко А.А. *Эндоскопическая коррекция нейромышечной диагностики мочеточника у детей*. В: «Урология». 2005, №1, с.56–60.
8. Hodges S.J., Werle D., McLorie G. and Atala A. *Megaureter*. In: ScientificWorld Journal. 2010, №10, p. 603–612.

### III. TRAUMATOLOGIE ŞI ORTOPEDIE PEDIATRICĂ

#### 24. SUBLUXAȚIA PRIN PRONAȚIE A CAPULUI RADIAL

**Caz clinic.** Copilul A., în vîrstă de 3 ani, se întorcea cu mămica de la grădiniță. Cînd urca pe scări, s-a împiedicat. Mămica l-a apucat de mîna stîngă și l-a tras brusc spre ea (*fig.1*). Imediat, copilul a început să plîngă și să acuze dureri în articulația cotului stîng. Mămica s-a adresat în clinica de ortopedie pediatrică. La examinarea clinică, medicul ortoped a determinat o poziție forțată a membrului superior stîng (extensie și supinație), copilul era neliniștit. După datele clinice și ale anamnezei, s-a determinat diagnosticul de **leziune Brock-Şaseniac**.

A fost efectuată reducerea subluxației capului osului radial în articulația cotului stîng (*fig.2*), cu imobilizarea provizorie în poziție funcțională a cotului și a fost recomandat regim ortopedic și supraveghere.

Leziunea Brock-Şaseniac poate fi întâlnită doar la copil. În mecano-geneza subluxaţiei prin pronaţie a capului osului radial la copil un rol important au:

- colul radiusului, dezvoltat insuficient;
- ligamentul inelar, relativ slab;
- capsula articulară a articulaţiei dintre capitelul humeral și capul radiusului este lărgită; din această cauză, capul radiusului se subluxează.

Este tipică o forțare indirectă – tragerea de mână sau a antebrațului, precum și căderea pe membrul toracic întins (extensia cotului).

Pentru subluxația de pronație a capului radiusului la copil sunt caracteristice flexia moderată a antebrațului și pronația. Mișcările active în articulația cotului sunt blocate și dureroase, mai ales la rotație. Palparea în regiunea capului radiusului provoacă accentuarea durerii. Anamneza tipică și prezența semnelor caracteristice sunt suficiente pentru a confirma diagnosticul.

Subluxația prin pronație a capului radiusului se înlătură prin reducerea ortopedică manuală în 3 etape: 1) medicul ia mâna bolnavă în așa mod, de parcă se salută; 2) efectuează tracția; 3) apasă pe capul osului radial din poziția de pronație în supinație a antebrațului și din extensie în flexie în articulația cotului la 90°. Toate aceste mișcări se efectuează într-un moment. În poziția dată se imobilizează pe o zi-două cu pansament moale Dezo.



*Fig. 1*



*Fig. 2*

## Bibliografie

1. Antonescu D.M. *Patologia aparatului locomotor*. Vol. II, Editura Medicală, București, 2006.
2. Moroz P. *Protocol clinic național. Fracturile cotului la copil*. Chișinău, 2008.
3. Moroz P., Stati L., Golub V., Sandrosean A, Iu. Sandrosean, Popa M., Grițuc O, Șcetin N. *Osteosinteza în fracturile diafizare la copil*. Congresul VII al ortopezilor-traumatologi din Republica Moldova. Chișinău, 22–23 septembrie 2011.

## 25. FRACTURILE METAFIZARE DISTALE ALE HUMERUSULUI

Fracturile metafizare distale ale humerusului sunt foarte frecvente, ocupînd locul al doilea după fracturile de antebraț. Vîrsta cea mai afectată este între 5 și 8 ani. Reprezintă 60% din fracturile cotului la copil.

### **Mecanism**

Traumatismul direct se întîlnește foarte rar.

Traumatismul indirect (cădere pe palmă):

- în hiperextensie (95%): antebrațul în extensie; olecranul lovește paleta humerală, care cedează și basculează către posterior;
- în hiperflexie (5%): antebrațul în semiflexie; coronoïda lovește paleta humerală, care basculează către anterior.

### **Anatomie patologică**

Traiectul fracturii variază:

- fractura în extensie: oblic posterior și în sus;
- fractura în flexie: oblic posterior și în jos.

Deplasarea fragmentelor este complexă:

- bascularea posterioară a fragmentului distal (se întîlnește mai des în fractura prin extensie);
- decalajul axial prin rotația fragmentului distal intern, mai rar a celui extern;
- ascensiunea fragmentului distal;
- înclinarea în varus sau în valgus.

Fragmentul proximal mai ascuțit poate provoca o fractură deschisă. Pot fi leziuni asociate: ale brahialului, arterei humerale, nervului median, radial, mai rar cubital.

Edemul major poate implica partea anterioară a antebrațului, cauzând sindromul compartimental.

**Fracturile extremității distale a humerusului la copil se clasifică în:**

- supracondiliene (extraarticulare);
- transcondiliene (intraarticulare, extracartilaginoase).

→ **Direcția deplasării fragmentului distal:** anterioară (flexie); posterioară (extensie); laterală (valgus); medială (varus); rotația fragmentului central.

**Clasificarea fracturilor după Lagrange și Rigault:**

gradul I – fractură fără deplasarea fragmentelor;

gradul II – fractură cu deplasarea fragmentelor sub unghi numai într-un plan;

gradul III – fractură cu deplasarea fragmentelor în două planuri, dar cu menținerea contactului între fragmente;

gradul IV – fractură cu deplasarea totală a fragmentelor;

gradul V – fracturi epimetafizodiale cu deplasare.

**Clasificarea fracturilor după Gartland:**

gradul I – fractură fără deplasarea fragmentelor;

gradul II – fractură cu deplasarea parțială a fragmentelor;

gradul III – fractură cu deplasarea totală a fragmentelor.

**Semnele probabile de fractură:**

- durerile pronunțate în regiunea cotului;
- deformația cotului, care poate fi condiționată de: edemul major, hematomul intraarticular, deplasarea fragmentelor.

**Echimoza** la nivelul cotului, al brațului:

- limitarea mișcărilor în articulația cotului.

**Semnele certe de fractură:**

- crepitația fragmentelor;
- scurtarea relativă și proiecțională în raport cu membrul sănătos;
- mișcările neobișnuite în această zonă.

**Tabloul clinic.** Copilul se prezintă la medic cu umărul și cu omoplatul asimetric cu plasare inferior, cu antebrațul semiflectat și aplicat la corp, cu articulația pumnului susținută de mîna sănătoasă.



Personalul medical e obligat să evite orice agravare și provocare de dureri în procesul cercetării. Datele anamnezei permit a concretiza mecanismul traumatismului și ajutorul medical primar acordat. Urmează mai apoi momentul cel mai principal în examinarea copilului cu leziunea membrului superior: aprecierea mișcărilor active ale degetelor și mâinii, prezența sensibilității și caracterul pulsului la artera radială. Se va aprecia funcția mușchilor inervați de: nervul radial (extensia degetelor și abducția policelui), nervul median (flexia activă și completă a tuturor degetelor), nervul ulnar (funcția degetelor IV și V) și sensibilitatea zonelor corespunzătoare.

Regiunea cotului prezintă totalmente o tumefiere, funcția este impotentă, orice tentativă de mișcări și de palpare este dureroasă. Tumefierea avansează concomitent cu trecerea timpului de la fracturare. Edemul are tendința de a progresa spre antebraț și spre media brațului, iar uneori – pînă la axilă. Deplasarea fragmentelor provoacă dereglarea formei anatomice a cotului. În normă, la articulația cotului apreciem triunghiul Hutter, linia Hutter, linia Marx. Aceste semne clinice sunt dereglate în fracturile metafizare distale, cu deplasarea fragmentelor. În fracturile prin extensie, fragmentul distal împreună cu olecranonul este deplasat posterior și vizual lateromedian se apreciază o deformare în formă de scărișă. La deplasarea totală a fragmentelor, partea inferioară a fragmentului central se palpează subcutaneu pe partea anterioară a cotului. Această deplasare prezintă pericol prin posibilitatea de lezare a mușchiului brahial și de perforare a tegumentelor, ceea ce duce la fractură deschisă. La deplasarea mediană a fragmentului distal se formează o deformare de varus a antebrațului, iar la deplasarea lui laterală se formează diformități de valgus. Deplasarea anterioară a fragmentelor sugerează luxația posterioară a articulației.

Diferențierea clinică a fracturii de luxație se bazează pe semnele clinice: în caz de luxație a articulației, se apreciază o încordare a tendonului mușchiului triceps și prolabarea pe partea mediană și laterală a tendonului. În caz de fracturi, edemul este prezent, dar fără proeminență și încordarea tendonului mușchiului triceps. Este inutil să se mai caute alte semne clasice de fractură, cum ar fi mobilitatea anormală sau crepitația cu caracter osos la nivelul focarului de fractură. Dereglările de circulație și inervație impun luarea măsurilor de urgență numai în clinica specializată de ortopedie și traumatologie pentru copii, unde trebuie în-

dreptat și spitalizat copilul. Se exclude orice tentativă ortopedică de reducere a fragmentelor în caz de dereglări primare de circulație și de inervație. Este obligatoriu și de foarte mare importanță să se aprecieze sensibilitatea și mobilitatea extremității membrului traumatizat, precum și calitatea irigației periferice, deoarece evaluarea eventualelor complicații primitive vasculare sau nervoase prezintă și un interes de ordin medico-legal.

**Tabloul radiologic.** Radiologic, se apreciază linia fracturii, care poate fi transversală, oblică, spiroidă sau multiplă. În funcție de nivelul liniei, fracturile metafizare sunt repartizate în: extraarticulare, supracondiliene, când linia fracturii traversează metafiza superior de fossa olecrani, și intraarticulare, transcondiliene, când linia de fractură traversează metafiza prin fossa olecrani sau inferior de ea, pînă la nivelul zonei fizare.

În fracturile metafizare radiologic e posibil de apreciat rotația fragmentului central, care se apreciază în modul următor: dacă la radiografia cotului normal în două proiecții lățimea metafizei distale în proiecția din față (anteroposterioară) e de două ori mai mare decît în proiecția din profil, atunci în fracturile cu rotația fragmentului central aceste dimensiuni sunt egale în ambele proiecții. Rotația exagerată a fragmentului central provoacă leziunea mușchiului brahial, care devine focarul principal în apariția osificatelor posttraumatice la cot. Datele radiologice permit a repartiza fracturile metafizare în cinci tipuri, după clasificarea Lagrange și Rigault, și în trei tipuri, după Gartland.

**Tratamentul ortopedic.** Repoziția închisă unimomentană sub anestezie generală se efectuează în fracturile transcondiliene, cu deplasare de gradele II și III, după Lagrange și Rigault, și în cele supracondiliene deplasate necomplicate.

Membrul superior este imobilizat în atelă ghipsată pînă la umărul sănătos. Controlul radiologic se efectuează în a 2-a – a 3-a zi în dinamică.

**Tratamentul chirurgical.** Repoziția deschisă a fragmentelor părții distale a humerusului se efectuează prin abord lateral (după Moroz) în fracturile transcondiliene, efectuînd repoziția, adaptarea și osteosinteza cu broșe încrucișate: imobilizarea în atelă ghipsată pînă la umărul sănătos, pe o durată de 3 săptămîni.

**Recomandări:**

- controlul ortopedului – după 3–4 săptămîni de la operație;

- supravegherea de către medicul de familie;
- respectarea regimului ortopedic cel puțin 3 luni după operație, cu regim fizic special;
- radiografia obligatorie după operație în cazul pacienților operați și după poziția ortopedică;
- kinetoterapie continuă de sine stătător la domiciliu pînă la recuperarea completă a mișcărilor; mișcările forțate și ducerea greutăților sunt excluse;
- radiografii de control după 3 luni de la intervenția chirurgicală, la necesitate; controlul radiologic, de regulă, trebuie argumentat de specialist;
- respectarea obligatorie a regimului fizic special pe întreaga perioadă de reabilitare.

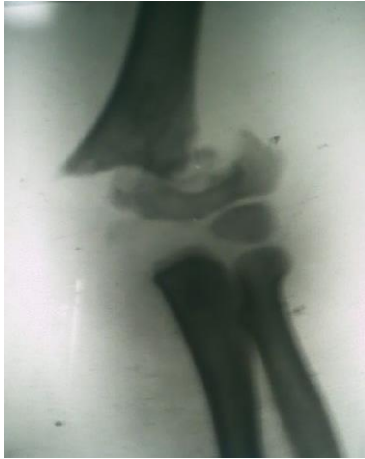**Caz clinic.** Copilul C., în vîrstă de 8 ani, urcînd în copac, a alunecat și a căzut pe membrul superior drept, alegîndu-se cu un traumatism în regiunea cotului.

S-a adresat la spitalul raional; a fost examinat clinic și radiologic.

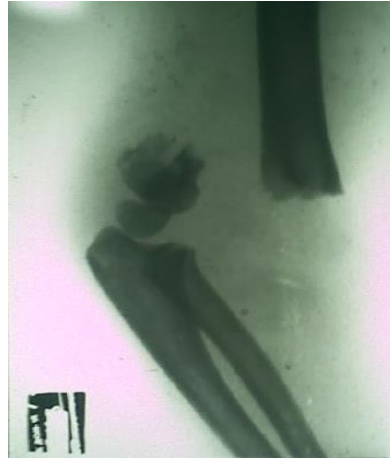
Examenul clinic: edem pronunțat, poziție de extensie, deformarea părții distale a humerusului, fragmentul proximal se palpează pe partea anterioară subcutanat.

Examenul radiologic: fractură transcondiliană a humerusului drept cu deplasarea fragmentului distal în extensie și valgus; tip IV după Lagrange și Rigault (*fig. 1, 2*). Copilul a fost transportat în clinica de ortopedie și traumatologie pediatrică. În clinică, după datele clinice și radiologice, diagnosticul a fost confirmat.

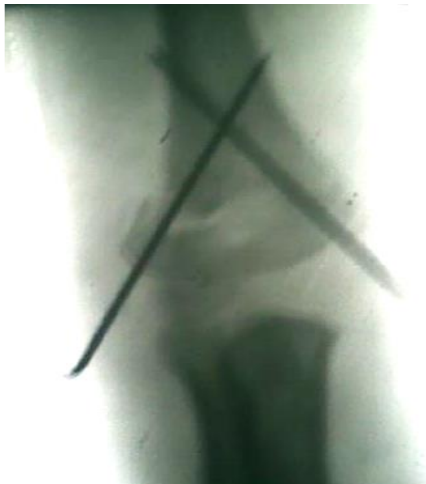S-a indicat tratament chirurgical în mod urgent. Sub anestezie generală s-a efectuat poziția deschisă a fragmentelor distale ale humerusului drept după metoda prof. P. Moroz, osteosinteza cu 2 broșe Kirshner (una – lateral și alta – medial) (*fig. 3, 4*), apoi s-a imobilizat cu atelă ghipsată timp de 3 săptămîni. După înlăturarea atelei, s-a recomandat gimnastică medicală. Rezultatul la distanță: mișcările sunt depline, axa segmentului este normală (*fig.5,6*).



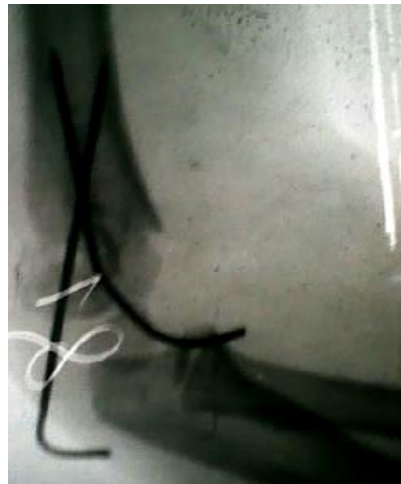*Fig. 1*



*Fig. 2*



*Fig. 3*



*Fig.4*

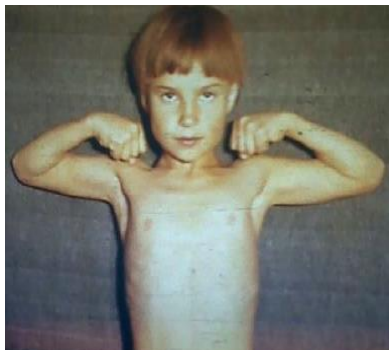

Fig. 5

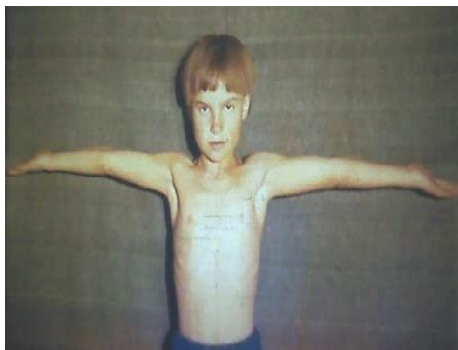

Fig. 6

### Bibliografie

1. Antonescu D.M. *Patologia aparatului locomotor*. Vol. II, Editura Medicală, București, 2006.
2. Moroz P. *Protocol clinic național. Fracturile cotului la copil*. Chișinău, 2008.
3. Moroz P., Stati L., Golub V., Sandrosean A., Sandrosean Iu, Popa M., Grițuc O., Șcetin N. *Osteosinteza în fracturile diafizare la copil*. Congresul VII al ortopezilor-traumatologi din Republica Moldova. Chișinău, 22–23 septembrie 2011.

## 26. FRACTURILE DIAFIZARE DE ANTEBRAȚ

Sub denumirea de fracturi ale oaselor antebrațului sunt încadrate acele întreruperi ale continuității celor două oase care formează antebrațul, radiusul și ulna, ca urmare a acțiunii unui agent vulnerant, care are o forță mai mare decât rezistența osului.

Antebrațul, a doua pîrghie importantă a membrului superior, prezintă un schelet alcătuit din două oase lungi dispuse paralel în axul lung al segmentului: radiusul, situat extern în prelungirea policelui, pîrghia mobilă, profundă, cu o curbură pronatorie pronunțată și alta minimă, curbura supinatorie și ulna situată intern în prelungirea degetului V, pîrghie rectilinie, puțin mobilă, cu rol de susținere. Ambele oase sunt solidarizate prin articulațiile radiocubitale proximală și distală, cât și

prin membrana interosoasă, realizînd astfel un sistem precis, a cărui integritate asigură condiția mișcării de pronație-supinație, indispensabilă funcției mîinii.

Prin particularitățile sale anatomo-fiziologice, antebrățul pune probleme deosebite din punct de vedere biomecanic. Forma oaselor joacă un rol important. Radiusul, fiind mai lung în jos decît cubitusul, permite ca extremitatea lui inferioară să efectueze în jurul extremității inferioare a cubitusului o mișcare de rotație. Antebrățul este structurat astfel, încît să permită efectuarea mișcării de pronație-supinație, mișcare ce reprezintă o importantă componentă a mișcărilor membrului răsucite înăuntru.

Tratamentul fracturilor de antebrăț are drept scop refacerea curburilor radiale, respectarea inegalității de lungime relativă a oaselor, păstrarea integrității articulațiilor și respectarea axei lor comune de rotație. În peste 80% din cazuri, tratamentul fracturilor de antebrăț la copil este conservator.

**Caz clinic.** Copilul D., în vîrstă de 5 ani, a căzut la ora de educație fizică și s-a traumatizat antebrățul drept. Asistența medicală de urgență i-a aplicat o imobilizare provizorie a membrului superior drept, apoi l-a transportat la clinica de ortopedie pediatrică.

Examenele clinic și radiologic au determinat: dereglarea axei ambelor oase ale antebrățului drept, edem pronunțat, echimoză, subcutanat se palpează fragmente, crepitație, dureri și impotență funcțională.

Radiologic: fractură închisă a ambelor oase ale antebrățului drept în treimea medie a diafizei cu deplasare totală și longitudinală a fragmentelor (*fig.1*).

Datele clinice și radiologice au constatat diagnosticul: fractură închisă în treimea medie a diafizei ambelor oase ale antebrățului drept cu deplasarea fragmentelor totală și longitudinală.

S-a indicat tratament chirurgical de urgență – sub anestezie generală, re poziția deschisă a fragmentelor ambelor oase ale antebrățului drept, adaptarea și osteosinteza centromedulară retrogradă a cîte o broșă Kirshner în fiecare os (*fig.2*), imobilizarea membrului superior cu atelă ghipsată timp de 2 luni.

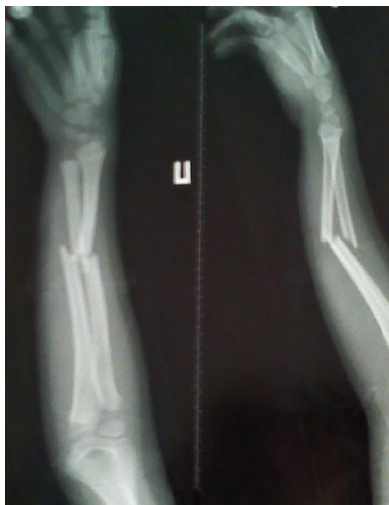

Fig. 1

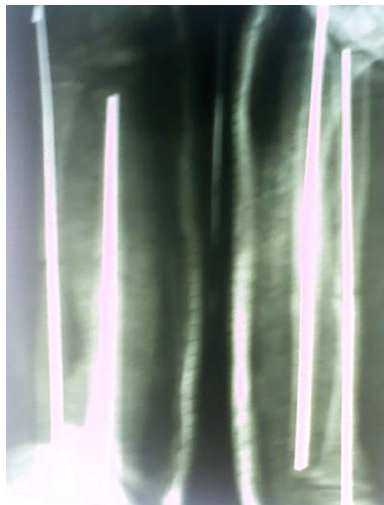

Fig. 2

### Bibliografie

1. Antonescu D.M. *Patologia aparatului locomotor*. Vol. II, Editura Medicală, București, 2006.
2. Moroz P. *Protocol clinic național. Fracturile cotului la copil*. Chișinău, 2008.
3. Moroz P., Stati L., Golub V., Sandrosean A., Sandrosean Iu, Popa M., Grițuc O., Șcetinin N. *Osteosinteza în fracturile diafizare la copil*. Congresul VII al ortopezilor-traumatologi din Republica Moldova. Chișinău, 22–23 septembrie 2011.

### 27. MALFORMAȚIA LUXANTĂ A ȘOLDULUI

*Malformația luxantă a șoldului* – afecțiune ce cuprinde un larg spectru de anomalii, ce evoluează de la o simplă instabilitate cu laxitate capsulo-ligamentară pînă la deplasarea completă a capului femural în afara cavității cotiloide, anormal dezvoltată. Morfologic, patologia se caracterizează prin prezența a 3 grupe de anomalii: displazie cotiloidă (anteversiune exagerată și oblicitate crescută a plafonului cotiloid), dis-

plazie femurală proximală (antetorsiune exagerată, valgus al colului peste limitele de vîrstă) și hiperlaxitate capsulară.

**Incidența** malformației luxante de șold este de 1% (Goția D.), 2–5 cazuri la 1000 de nou-născuți (Antonescu D.); 1–2 cazuri la 1000 nou-născuți (Позднякин); 10 cazuri la 1000 de nou-născuți în SUA. Repartiția geografică a displaziei este inegală.

Boala ar fi excepțională în Africa, Asia și puțin răspîndită în America de Sud și în zonele unde copiii nu se înfașă, ci sunt purtați în spinare cu coapsele în flexie și abducție.

În Europa, cele mai multe cazuri se întîlnesc în țările de sud și de est, și mai rar în țările nordice. Sexul feminin este afectat cu preponderență (rata de 6:1). Șoldul stîng este mai des interesat decît cel drept. Atunci cînd localizarea este bilaterală, șoldul din stînga prezintă leziuni sau defecte mai avansate. Afecțiunea este mai frecventă la primul nou-născut și la cei născuți în prezentăție pelvină.

„**Șoldul cu risc**” la naștere este aparent normal, dar mai apoi se asociază cu diferiți factori ce fac posibilă dezvoltarea malformației luxante a șoldului. Asocierea a 2 factori multiplică de 4 ori riscul apariției malformației luxante (Dimeglio). **Factorii de risc:** antecedentele familiale de malformație luxantă a șoldului, prezentarea pelvină, operația cezariană indicată datorită prezentării pelvine, oligohidramnion generat de o malformație renală a fătului sau de ruptura prematură a membranelor, hipertensiunea arterială maternă, retenția de creștere intrauterină, primiparitatea și/sau gemilaritatea, greutatea mare la naștere, picior strîmb congenital, torticolis, limitarea abducției în articulațiile de șold, tulburarea tonusului muscular prin hiper- sau hipotonie unilaterală, sexul feminin, zona geografică sau etnia, prezența altei malformații.

#### **Clasificarea patologiei:**

*gradul I: preluxație sau șold subluxabil;*

*gradul II: subluxație sau șold subluxat;*

*gradul III: luxație sau șold luxat.*

**Anatomie patologică.** Pentru gradul I al patologiei este caracteristică oblicitatea sprîncenei acetabulare. Capul femurului se află în cotil. Gradul II se caracterizează prin aplatizarea fundului cotilului, oblicitate crescută. Se determină lateralizarea capului femurului, antetorsia și valgizarea proximală a femurului. În gradul III al patologiei se determină



pierderea contactului între capul femurului (deplasat lateral și cranial) și cotil.

**Diagnosticul clinic.** E necesar de subliniat că fiecare nou-născut trebuie să fie examinat de ortoped. Astfel, diagnosticul malformației luxante a șoldului trebuie să fie stabilit la naștere sau pe parcursul primei luni de viață. Semnul cardinal în aprecierea luxației șoldului este semnul de pocnitură, de reducere și luxație (semnul Putti-Ortolani-Marx-Von Rosen-Gerdy-Hilgenreiner). Testele Barlow și Palmen sunt teste de provocare a luxației.

**Alte semne clinice:** inegalitatea de înălțime a pliurilor fesiere; semnul Ombredanne (este numit și *semnul Betman*, *semnul Galeazzi*) vizualizează scurtimea de femur după nivelul genunchilor din poziția de flexie a coapselor în șold la 90° și genunchii în flexie completă, tălpile fiind plasate pe masă, maleolă lângă maleolă; semnul Peter Bade – asimetria pliurilor pe partea medială a coapsei; bazin asimetric congenital – la moment se consideră un semn indiscutabil și mult mai important decât asimetria pliurilor; semnul Zațepin (Ioachimstahl) – limitarea abducției coapsei de partea șoldului afectat; semnul Savariaud (Galeazzi) – aprecierea diferenței de lungime a membrelor inferioare ridicând copilul din decubit dorsal; semnul Lance – la fetițe se determină oblicitatea fantei vulvare către partea afectată; semnul Schwarz – distanța dintre spina iliacă anterosuperioară și marele trohanter este mai mică din partea afectată; semnul Charier – distanța dintre creasta iliacă și marele trohanter este mai mică în partea bolnavă etc.

**Diagnosticul imagistic.** În ultimii 30 de ani, datorită publicațiilor lui R. Graf (1980), un rol deosebit în diagnosticarea malformației luxante a șoldului îi revine USG, recomandată de la vârsta de 4 săptămâni. Reperele de bază în metoda Graf: unghiul osos A și unghiul cartilagos B. Indiferent de succesele obținute, pentru optimizarea diagnosticului este recomandată radiografia de la vârsta de 3 luni. **Semnele radiologice:** schema Hilgenreiner; unghiul acetabular mai mare de 25; schema Ombredanne; triada Putti.

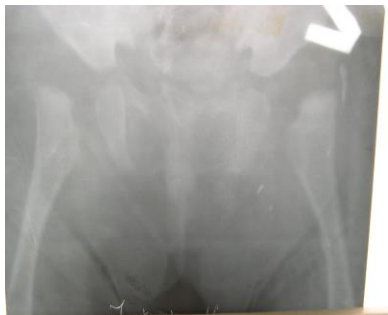**Tratamentul** acestei patologii trebuie să fie conservator definitiv. Eficacitatea tratamentului depinde de termenul când a fost stabilit diagnosticul. Cu cât mai devreme se începe tratamentul, cu atât mai bune sunt rezultatele.

Se recomandă înfășurare pe larg a tuturor nou-născuților, cu scop profilactic. Suspectarea semnelor clinice obligă ajustarea kinetoterapiei – gimnastică de abducție în articulațiile de șold, masaj al regiunii fesiere. După controlul ecografic sau radiologic se ajustează mijloacele de abducție funcționale (Barlow, Brown, Von Rosen, Frejca, Becker, Pavlik, Scott, Petit, Ortolani). În dinamică se efectuează un examen ecografic, după 2 săptămîni, și unul radiologic, după 3 luni. La necesitate, se aplică tratament cu aparate ghipsate, după metoda Lange. Dacă diagnosticul de luxație de șold a fost stabilit cu întârziere (după vârsta de 3 luni), copilul necesită tratament conservator în staționar – tracție continuă, după metoda Sommerville, pe o durată de 10–14 zile. La sfîrșitul perioadei de tracție se efectuează reducerea închisă a luxației de șold sub anestezie generală, cu aplicarea aparatului ghipsat (flexie și abducție în articulațiile de șold) pe o durată de 4 săptămîni, urmată de un control radiologic. În caz de reducere a luxației, se modifică poziția în Gojețki pe 4 săptămîni, urmată de metoda Lange. Tratamentul ia sfîrșit odată cu restabilirea radiologică a indicilor.

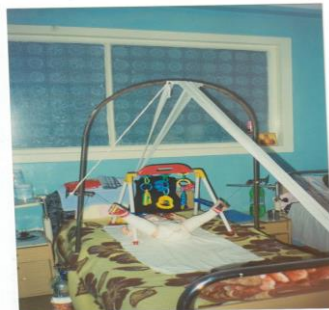
**Indicațiile tratamentului chirurgical:** diagnosticarea cu întârziere a malformației luxante a șoldului și ineficacitatea tratamentului conservator. Intervenția chirurgicală poate fi efectuată după vârsta de 1 an. Ea va include următoarele etape: osteotomia subtrohanteriană a femurului, reducerea deschisă a luxației de șold, plastia supraacetabulară, fixarea cu tijă scurtă și broșe. Aparatul ghipsat pelvio-pedan se aplică pe 6 săptămîni, fiind urmat de tratamentul de recuperare. Poziția șezîndă și statică se permite după 6–8 luni și depinde de funcția în articulație.

**Caz clinic.** Copilul C., în vîrstă de 4 luni, a fost primar examinat de ortoped și, în baza semnelor clinice și radiologice (*fig. 1*), a fost stabilit diagnosticul de malformație luxantă a șoldului de gr. III. Copilul a fost internat în clinica de ortopedie pediatrică și pe parcursul a 10 zile a suportat tracție cutanată, după metoda Sommerville (*fig. 2*). Apoi, după înlăturarea sistemii de tracție, a suportat reducerea închisă a luxației de șold sub anestezie generală și aplicarea aparatelor ghipsate pe etape, conform schemei descrise. În poziția Lange (*fig. 3*), copilul efectua mișcări de flexie în art. de șold. Tratamentul a durat pînă la restabilirea indicilor radiologici. Rezultatul la distanță de 9 ani, obiectivizat prin radiografie (*fig. 4*), demonstrează eficacitatea tratamentului conservator, efectuat pe etape.

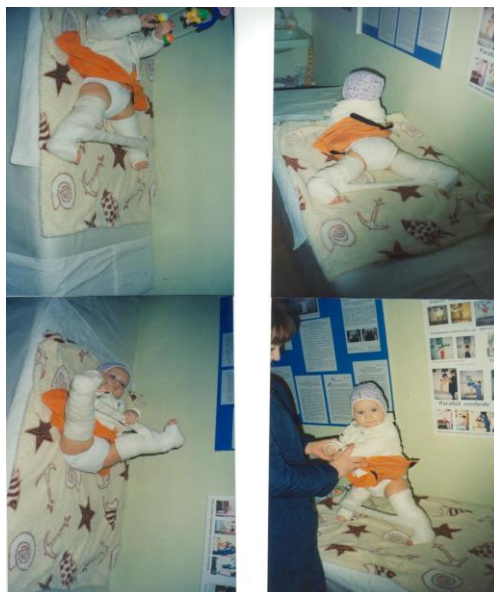**Elementul-cheie.** Diagnosticul clinic de malformație luxantă a șoldului trebuie stabilit la nou-născut. Diagnosticul definitiv și gradul patologiei se stabilesc prin examenul ecografic, la vârsta de 4 săptămâni, și cel radiologic, la 3 luni.



*Fig.1.* Radiografie.  
Luxație bilaterală de șold.



*Fig.2.* Tracție cutanată după metoda Sommerville.



*Fig.3.* Copil în poziția Lange.

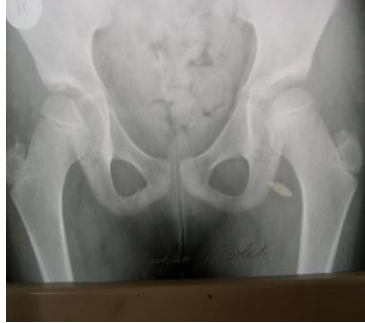

Fig.4. Radiografia aceluiași copil după 9 ani de la tratament.

### Bibliografie

1. Fennol B., Senah C., Guillard-Charles S. *La luxation congenitale de la hanche*. Ed. Sauramps Medical Montpellier, 2006, p.80-85.
2. Moroz P. *Malformația luxantă a șoldului*. Protocol clinic național. Chișinău, 2009.

## 28. PICIORUL ECHINO-VARUS CONGENITAL

**Definiție.** Piciorul strâmb congenital poate fi definit ca o atitudine vicioasă și permanentă a piciorului pe gambă, în timp ce planta nu calcă pe sol prin punctele sale normale de sprijin. Piciorul echino-varus congenital este cea mai frecventă diformitate a piciorului, ocupînd locul doi în patologia locomotorului la copil. Este una din cele mai recidivante malformații și prezintă mari dificultăți în tratament.

**Incidența.** Această deformație are o frecvență înaltă și afectează preponderent sexul masculin, în majoritatea cazurilor fiind bilaterală (60%). În apariția malformației, un rol important are factorul familial.

**Patogenie.** Pentru a explica apariția acestei malformații, au fost emise cîteva teorii.

1. **Teoria embriologică** – oprirea în dezvoltare. În opinia lui Max Bohm, dezvoltarea intrauterină a piciorului parcurge 4 stadii: 1) în luna a treia, piciorul se află în echin; 2) ulterior, trece în abducție și supinație; 3) supinația dispare; 4) piciorul revine în poziție normală. Oprirea în evoluție în unul din aceste stadii realizează piciorul strâmb congenital.

2. **Teoria mecanică** – malpoziția piciorului în viața intrauterină datorită prezenței unui oligoamnios ar explica apariția malformației (prin presiune mecanică).

3. **Teoria neuromusculară** – deformarea piciorului ar putea fi în legătură cu perturbarea transmiterii influxului nervos la nivelul sinapsei neuromusculare.

**Anatomia patologică** este foarte complicată și incomplet cercetată. Piciorul echino-varus se caracterizează prin trei tipuri de modificări: de poziționare a oaselor, a aparatului ligamento-capsular și a celui tendo-muscular. Există două tipuri de picior echino-varus.

**Primul tip** – cu schimbări pronunțate de poziționare a oaselor calcaneu, astragal și navicular. Osul *astragal* are o poziție de flexie plantară, rotație externă și lateropoziția capului. Osul *calcaneu* ocupă o poziție de echin și varus. Osul *navicular* este deplasat medial și cranial, ajungând cu partea medială pînă la maleola medială. Dereglările ligamento-capsulare sunt determinate, în mare parte, de modificările *ligamentului deltoid*. Acest ligament este scurt, hipertrofiat, cu o transformare pînă la stare de cartilaj. Ligamentul deltoid menține poziția vicioasă a osului navicular. Aparatul tendo-muscular este caracterizat prin scurtime și hipertrofieri. Aceste modificări sunt caracteristice pentru *m. triceps al gambei*, *m. tibialis posterior*, *m. flexor hallucis longus*, *m. flexor digitorum comunis*.

**Al doilea tip** – cu ajustarea schimbărilor morfologice în partea medie a piciorului la modificările sus-numite. Aceste schimbări morfologice sunt cauzate de poziția vicioasă a osului *cuneiform I*. Acest os ocupă o poziție oblică – medializarea porțiunii proximale și lateralizarea celei distale.

**Diagnosticul clinic.** Se cunosc două forme de picior echino-varus:

- 1) *forma tipică* – această malformație este unica anomalie a locomotorului, prezentă la copil;
- 2) *forma atipică* – deformația piciorului s-a dezvoltat pe fundalul altor malformații (artrogripoza, maladia amniotică, sindromul Larsen etc.).

**Tabloul clinic** este tipic și elementele patologice ale piciorului sunt prezente de la naștere. Diagnosticul definitiv se stabilește în baza semnelor clinice și copilul nu necesită examinări suplimentare în primele luni de viață. Componentele clinice ale piciorului echino-varus sunt: diformita-

tea de echin, adducția, supinația sau varus, torsia gambei în partea distală spre extern.

**Diagnosticul imagistic.** Cercetările imagistice sunt necesare pe parcurs, pentru aprecierea calității tratamentului, diferențierea corectării adevărate de cea falsă, concretizarea tacticii ulterioare de tratament. La vârsta de 5 luni se va efectua radiografia piciorului în două incidente. În normă, pe radiografia „en face”, axa osului astragal continuă prin osul metatarsian I, iar în incidența de profil axele osului astragal și calcaneu formează un unghi ascuțit. În piciorul echino-varus axele oaselor astragal și calcaneu sunt paralele. Una din cele mai informative examinări în prezent este RMN, care ne oferă date obiective referitor la poziția oaselor piciorului.

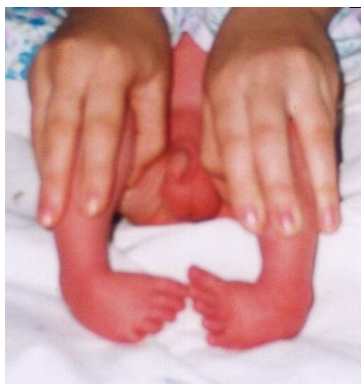**Tratamentul** începe de la nașterea copilului. În primele 10 zile – tratamentul kinetoterapeutic, efectuat de părinți: mișcări ușoare de corectare a diformității. La vârsta de 10–14 zile se asociază tratamentul cu aparate ghipsate pe etape. Aparatele ghipsate se aplică pînă la treimea medie a coapsei, în poziție de flexie a genunchiului. În timpul aplicării se efectuează corectarea diformității – în manieră blîndă, neforțată. Aparatele ghipsate se schimbă o dată în 3 zile sau o dată în săptămîină pînă la vârsta de 3 luni, cînd se obține, de obicei, corectarea maximă posibilă. După vârsta de 3 luni, aparatele ghipsate pot fi schimbate o dată în 2 săptămîni. La 5 luni, în funcție de tabloul radiologic, se va lua decizia privind tratamentul chirurgical. În cazul schimbărilor de poziție a oaselor, confirmate radiologic, după vârsta de 5 luni este indicat tratamentul chirurgical.

**Intervenția chirurgicală** – ligamentocapsulotomia peritalară a piciorului (procedeul Moroz) – include alungirea tendoanelor în formă de „Z”, capsulotomia în articulația talocrurală și subtalară, corectarea poziției oaselor și fixarea cu broșă.

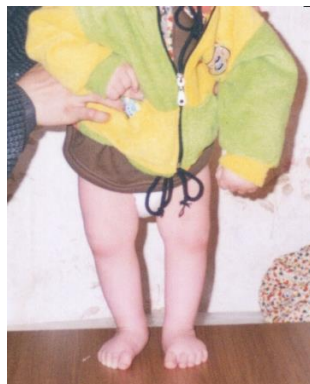Postoperator, copilul va urma un tratament cu aplicarea aparatelor ghipsate, pe o durată de 6 luni, schimbîndu-le în fiecare lună. Tratamentul de recuperare include încălțăminte ortopedică, kineto- și fizioterapie, efectuate cu regularitate.

### **Cazuri clinice**

• Copilul A., în vîrstă de 10 zile, s-a adresat primar la ortoped. În baza semnelor clinice, a fost stabilit diagnosticul de picior echino-varus bilateral (*fig.1*) și s-a început tratamentul cu aparate ghipsate, după metoda tradițională utilizată în clinică. Tratamentul a continuat pînă la vârsta de 6 luni, soldîndu-se cu corectarea definitivă a malformației (*fig. 2*).

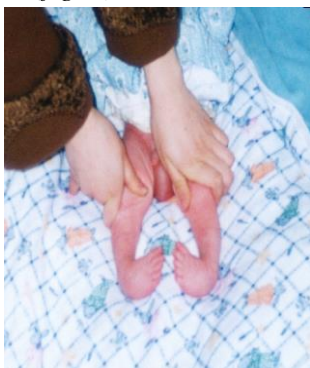

*Fig.1.* Copil cu picior echino-varus bilateral.

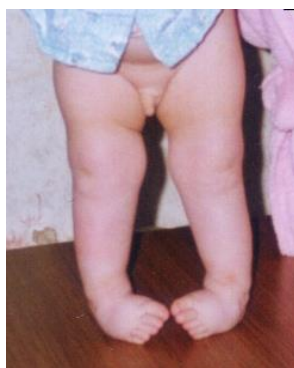

*Fig.2.* Același copil după tratamentul conservator.

• Copilul B., în vîrstă de 14 zile, s-a adresat primar la ortoped. În baza semnelor clinice, a fost stabilit diagnosticul de picior echino-varus bilateral (*fig. 3*) și s-a aplicat tratamentul cu aparate ghipsate, după metoda tradițională utilizată în clinică. La vîrsta de 5 luni, poziția piciorului s-a ameliorat, dar nu s-a corectat definitiv (*fig. 4*). Doar tratamentul chirurgical, efectuat pe etape, s-a soldat cu corectarea deplină a malformației (*fig. 5*).



*Fig.3.* Copil cu picior echino-varus bilateral.



*Fig.4.* Același copil după tratamentul conservator.

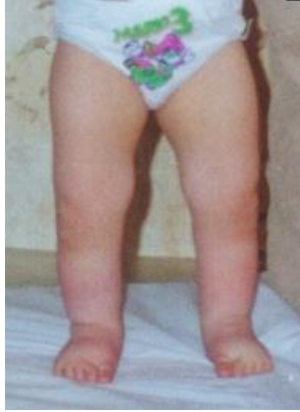

Fig.5. După tratamentul chirurgical.

**Elementul-cheie.** Tratamentul piciorului strâmb trebuie început în sala de naștere prin kinetoterapie. La vârsta de 10 zile se asociază tratamentul cu aparate ghipsate pe etape, iar la vârsta de 5 luni este momentul când se ia decizia referitoare la tratamentul chirurgical.

### Bibliografie

1. Jianu M., Zamfir T. *Ortopedie și traumatologie pediatrică*. Ed. „Tradiție”, București, 1995, p. 67–69.
2. Moroz P. *Actualități în piciorul strâmb congenital echino-varus*. Anale științifice, Asociația chirurgilor pediatri din RM. Vol XVI. Chișinău, 2012, p.14–18.

## 29. LEZIUNILE VERTEBRALE ALE SEGMENTELOR DORSAL ȘI LOMBAR

În tratamentul acestor leziuni este necesar de a determina patomorfologia și biomecanica leziunilor, de a prevedea căile de revindecare a funcțiilor de sprijin, de protejare a medulei oblongata și de motilitate a coloanei vertebrale. În hotărârea acestei probleme extrem de sofisticate, rolul de bază îi revine clasificării leziunilor traumatiche ale segmentelor dorsal și lombar ale coloanei vertebrale, bazată pe criteriile morfologice și prezentată de Magerlet (1994). Conform clasificării, rolul determinant



în formarea acestui tip de leziuni le revine mecanismelor de influență a forțelor traumatice (compresiunea, extensia și rotația) asupra elementelor coloanei vertebrale. Pentru aprecierea caracterului leziunilor structurale, se determină starea și stabilitatea funcției de bază a coloanei vertebrale, asigurate de diverse structuri anatomice. Actualmente, traumatismul vertebral are două forme: stabilă și instabilă [2]. Cel mai recunoscut model de apreciere a stabilității coloanei vertebrale este prezentat de Denis (1983). Conform acestui model, stabilitatea coloanei vertebrale este asigurată de trei coloane de suport:

- *coloana anterioară* – ligamentul longitudinal anterior, segmentul anterior al inelului fibral al discurilor intervertebrale și partea anterioară a corpurilor vertebrale;

- *coloana medie* – ligamentul longitudinal posterior, segmentul posterior al inelului fibral al discurilor intervertebrale și partea posterioară a corpurilor vertebrale;

- *coloana posterioară* – complexul osos posterior (baza arcurilor vertebrale, articulațiile intervertebrale, procesele spinale și transversale) și complexul ligamentar (ligamentum flavium, ligamentele inter- și supra-spinal, capsula articulațiilor intervertebrale).

Noțiunea de instabilitate, în opinia multor autori [5, 6, 7], prezintă o stare patologică a coloanei vertebrale, ce se caracterizează prin scăderea capacității de suport a coloanei vertebrale și se manifestă prin sindrom algic de spate în ortostatism și la efort fizic și care dispare în orizontal, prin deplasare patologică sau distrucții progresante ale elementelor segmentului vertebral.

**Fracturile prin tasare de corp al vertebrei** (conform clasificării AO/ASIF: AI-AIII)

Leziunile prin tasare sunt cele mai frecvente. Această grupă include un spectru larg de fracturi de corp vertebral, începînd de la partea anterosuperioară pînă la fracturile prin explozie. Fracturile prin tasare, de regulă, sunt stabile. Aparatul ligamentar este intact. Leziunea se referă numai la coloana anterioară de sprijin. Partea posterioară a vertebrei nu este afectată. Manifestările neurologice sunt slab prezentate. Fracturile prin compresiune cominutivă deseori se asociază cu despicăturile corpului vertebrei atît în plan sagital, cît și frontal. Elementele discului intervertebral se interpun între fragmentele osoase, prezentînd un obstacol de consolidare. Acest tip de fractură se consideră penetrant [6].

Cele mai grave leziuni ale vertebrelor segmentelor dorsal și lombar, provocate de compresiune, sunt fracturile de corp vertebral, numite *prin explozie* (fig.3). Corpul vertebrei este distrus completamente sau parțial și prezintă fragmente situate central și periferic. Elementele discului intervertebral, de regulă, sunt intercalate între fragmente și modifică procesul de consolidare.

Aparatul ligamentar rareori este afectat, însă deseori leziunea implică elementele de sprijin – oasele posterioare ale coloanei. Mai frecvent au loc fractura verticală sau liniară a arcului vertebrei și leziunea procesului spinal. În fracturile prin explozie, pericolul principal vine de la coloana de sprijin medie: partea posterioară a corpului vertebrei, deplasându-se în canalul vertebral, afectează măduva spinării sau elementele ei. Fractura de corp vertebral prin explozie poate fi cu fragmente osoase mari sau mici. Corpul vertebrei poate fi afectat integral sau parțial. Manifestările clinice în fracturile de corp vertebral se caracterizează prin sindrom dolo, tonicitate sporită a mușchilor paravertebrali, edem al țesuturilor moi în segmentul afectat. Palparea proceselor spinale agravează sindromul algic. Determinarea în segmentul coloanei vertebrale traumatizat a unui proces spinal mai pronunțat sau a simptomului „de scară” (mărirea distanței între procesele spinale) indică prezența unei tăsări exagerate de corp vertebral. În fracturile prin explozie, de regulă, diformitatea cifotică nu are loc, însă se denotă un edem pronunțat și o tonicitate musculară paravertebrală sporită.

**Leziunile vertebrale prin extensie** (conform clasificării AO/-ASIF: BI-BIII)

În urma acțiunii unei forțe traumatiche exagerate asupra coloanei vertebrale cu efect de extensie, pot să apară leziuni atât în coloana de sprijin anterioară, cât și în cea posterioară. Independent de forța traumatică, apar leziuni capsulare ale articulațiilor intervertebrale, ligamentului flavium, ligamentelor inter- și supraspinale, uneori cu lezarea mușchilor extensori spinali și a fasciilor (fig.4).

Lezarea coloanelor de sprijin anterioară și medie se caracterizează prin ruptura discului intervertebral. În caz de ruptură a complexului ligamentar posterior, apar manifestări neurologice. Manifestările clinice se caracterizează prin sindrom algic pronunțat, apariția unui hematom subcutanat de proporții, mărirea distanței între procesele spinale și, adesea, prin diformități cifotice.

Substratul patomorfologic în leziunile prin distracție include: fractura proceselor articulare, spinale, a bazei arcurilor vertebrale, a corpurilor vertebrale în partea anterioară și cea posterioară, lezarea capsulei articulațiilor și aparatului ligamentar al celor trei coloane de sprijin.

**Traumatismul coloanei vertebrale prin rotație** (conform clasificării AO/ASIF: CI-CIII).

Acest tip de traumatism al coloanei vertebrale este cel mai grav, deoarece are loc lezarea integrală a coloanelor de sprijin cu o deplasare rotațională. În aceste cazuri, sunt lezate toate structurile anatomice, deseori cu deplasări complete în segmentul vertebral (*fig. 1*). Traumatismul coloanei vertebrale prin rotație include: leziunile de corp vertebral prin compresiune de disc, fractura proceselor articulare și luxațiile coastelor. Este caracteristică asimetria leziunilor, deseori cu deplasarea completă a vertebrelor (*fig. 5*). Foarte frecvent, acest tip de traumatism se asociază cu lezarea completă a măduvei spinării.

Toți pacienții sunt spitalizați în secția de reanimare și terapie intensivă, unde li se aplică tratament antișoc și sindromal, cu scopul de stabilizare a respirației și sistemului cardiovascular. Pacientului i se catterizează o venă centrală și vezica urinară. Tratamentul intensiv include: în caz de fractură vertebro-medulară, în primele 48 de ore, din momentul adresării în staționar, toți pacienții sunt supuși terapiei adaptate conform protocolului *NASCIS-I* (Solu-Medrol (după schemă)): soluție de atropin, soluție hipertonică (3% NaCl), antioxidanți (relanium, seduxen, tiopental de sodiu, difenin), antibiotice cu spectru larg de acțiune, analgezice, neuroprotectori, sulfat de magneziu, piracetam, cerebrolizin (cîte 10–15 ml i/v + 200 ml sol. izotonică NaCl), contrical, cocarnit.

Examenul paraclinic include: analiza generală a sîngelui și urinei, determinarea grupei de sînge și a Rh, examenul imagistic (spondilografia, CT), puncția lombară. Statutul funcțional al pacienților s-a determinat după H. Frankel (1969):

- grupa A: cu anestezie și plegie mai jos de nivelul traumei;
- grupa B: cu dereglări de sensibilitate incompletă mai jos de nivelul traumei; mișcările lipsesc;
- grupa C: cu dereglări de sensibilitate incompletă, cu mișcări slabe în membrele pelvine, tonicitate musculară insuficientă pentru mers de sine stătător;

- grupa D: cu dereglări de sensibilitate incompletă, cu mișcări slabe în membrele pelvine, tonicitate musculară suficientă pentru mers de sine stătător;

- grupa E: fără dereglarea sensibilității și a mișcărilor mai jos de nivelul traumei.

Rolul determinant în aprecierea diagnosticului în leziunile vertebrale îi aparține studiului imagistic – radiografia, CT. Examenul radiologic permite aprecierea caracterului leziunii vertebrale, care, la rândul său, poate fi o leziune stabilă sau instabilă. Aprecierea caracterului leziunii este factorul determinant în stabilirea tacticii de tratament – ortopedic sau chirurgical. Tomografia computerizată permite aprecierea formei și dimensiunilor canalului vertebral. Pot fi evidențiate și informații suplimentare referitoare la leziunile structurale osoase ale vertebrei, foarte importante pentru preconizarea procedurii chirurgicale.

În funcție de deficitul neurologic și stabilitatea coloanei vertebrale în segmentul lezat, în clinică se utilizează următorul protocol de tratament:

#### **Segmentul dorsal al coloanei vertebrale:**

- 1) fractură de vertebră fără deficit neurologic:
  - a) fractură stabilă – nu necesită intervenție chirurgicală; se utilizează aparat ghipsat toracolombosacral;
  - b) fractură instabilă – necesită intervenție chirurgicală, pentru a stabili segmentul vertebral;
- 2) fractură instabilă cu deficit neurologic parțial:
  - a) fractură stabilă – laminectomie cu stabilizarea posterioară în caz de diformitate critică;
  - b) fractură instabilă – decompresia măduvei spinării cu înlăturarea parțială sau integrală a corpului vertebrei; spondilodeză anterioară și posterioară;
- 3) fractură de vertebră cu deficit neurologic total – laminectomie cu stabilizare posterioară pentru reabilitare precoce.

#### **Segmentul dorsolombar:**

- 1) fractură de corp vertebral fără deficit neurologic:
  - a) fractură stabilă fără deformarea canalului vertebral; se recomandă aparat ghipsat toracolombar;

- b) fractură stabilă cu stenoza canalului vertebral și diformitate cifotică sau fractură instabilă; se recomandă laminectomie cu stabilizare posterioară;
- 2) fractură de corp vertebral cu deficit neurologic parțial:
  - a) fractură stabilă; se recomandă laminectomie cu stabilizare posterioară;
  - b) fractură instabilă; se recomandă decompresie anterioară cu ablația fragmentelor, corporodeză anterioară.

### **Segmentul lombar:**

- 1) fractură de vertebră fără deficit neurologic:
  - a) fractură stabilă; se recomandă aparat ghipsat toracolombar;
  - b) fractură instabilă; se recomandă spondilodeză posterioară;
- 2) fractură de vertebră cu deficit neurologic; se recomandă laminectomie și spondilodeză posterioară, transpediculară.

Procedeul de decompresie depinde de caracterul și nivelul leziunii. Decompresia recentă se va efectua în mod obligatoriu prin procedeul de re poziție, corporoectomie, laminectomie, indiferent de caracterul leziunii. Intervenția chirurgicală se va încheia cu revizia măduvei spinării și plastia durei mater, corporodeza și spondilodeza interlaminară și interspinală.

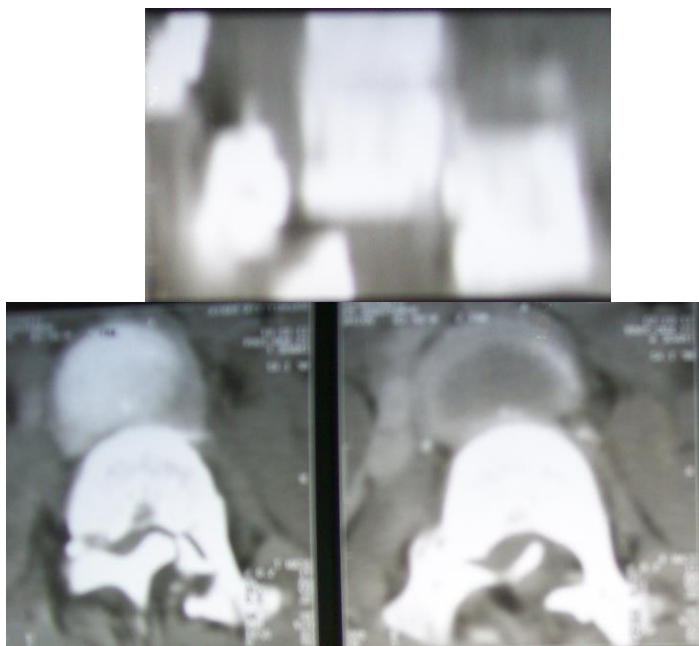
**Caz clinic.** Dașa Ș., 4 ani 8 luni. Catatraumă (cădere de la etajul trei). Spitalizată în Centrul Național Științifico-Practic de Chirurgie Pediatrică pe 15.09.2009, după 10 ore de la traumatizare.

Starea generală – gravă, stabilă. În conștiență. Răspunde corect la întrebări. Spune că nu simte și nu poate mișca membrele pelvine. Examenul clinic nu denotă manifestări clinice de leziuni traumatice ale organelor cutiei toracice și abdomenului. Semne clinice de traumă cranio-cerebrală ușoară. Sensibilitatea la nivelul ombilicului distal lipsește. Mișcărilor active ale membrelor pelvine lipsesc. A fost examinată la CT (*fig.1*). S-a determinat deplasarea orizontală anterioară completă și ascendentă a corpului vertebrei L1, cu deformăție și blocaj complet al canalului vertebral, fractură cominutivă și deplasare vicioasă a fragmentelor arcului vertebrei L1.

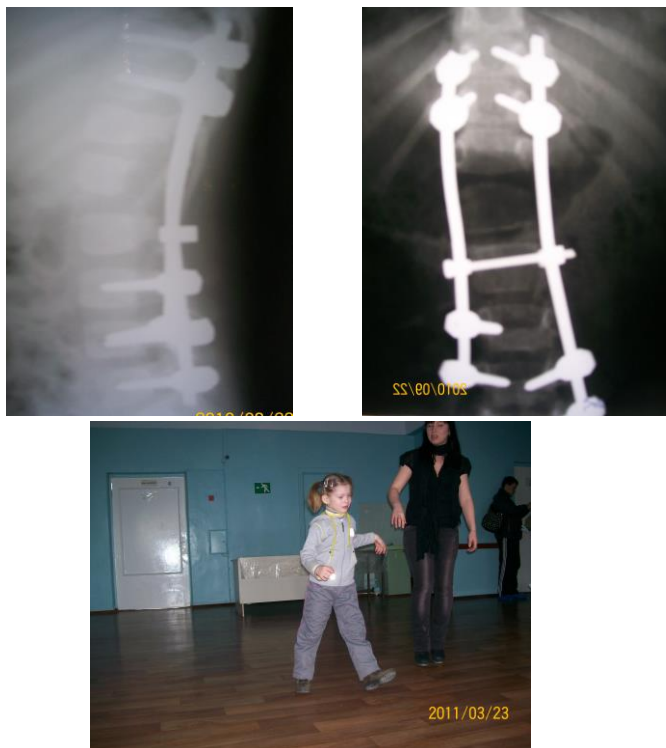După aprecierea și stabilizarea indicilor hemodinamici, a respirației, a analizelor sîngelui și tratamentului intensiv preoperator, în condițiile secției de reanimare și terapie intensivă, fetița a fost operată. Abord posterior. După decolarea țesuturilor moi, s-au constatat fragmente osoa-

se deplasate ale arcului vertebrei L1, deformația coloanei și canalului vertebral. Fragmentele osoase au fost înlăturate. S-au efectuat laminectomie largă în segmentul Th11-L2 și reducerea directă a vertebrei L1 luxate. S-a aplicat spondilodeza posterioară transpediculară Th10-Th11-L3-L4-L5 (fig.2). Plaga a fost suturată și drenată. Tratament intensiv în secția de reanimare și terapie intensivă, ulterior în clinica de vertebrologie, neurologie și la locul de trai. Treptat, au revenit sensibilitatea și funcția organelor pelvine. Cu suport, după un an de la traumatizare, a început să meargă, iar după 1 an și 7 luni mergea de sine stătător. A apărut sensibilitatea necesității de urinare. Actul de defecație nu s-a determinat. A început tratamentul din partea urologului și proctologului, cu prelungirea curei de reabilitare.

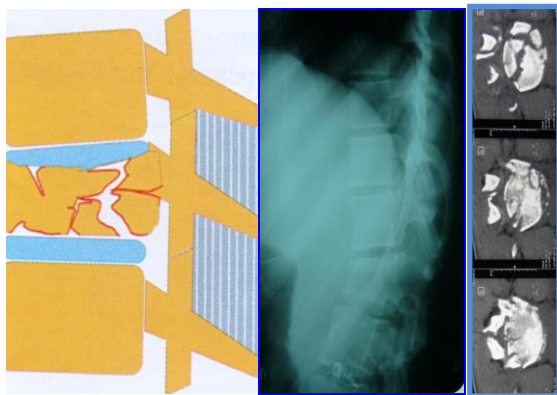
**Elementul-cheie.** Respectarea protocolului de diagnosticare și tratament a permis ameliorarea vădită a calității diagnosticului și rezultatelor tratamentului la copiii spitalizați cu leziuni traumatice vertebrale în segmentele dorsal și lombar.



*Fig.1.* Aspectul imagistic al segmentului toraco-lombar prin tomografie computerizată la internare.



*Fig. 2. Aspectul clinic și radiologic postoperator.*



*Fig. 3. Aspectul schematic și imagistic al fracturilor de corp vertebral prin explozie.*




Fig.4. Aspectul schematic și imagistic al fracturilor de corp vertebral prin extensie.

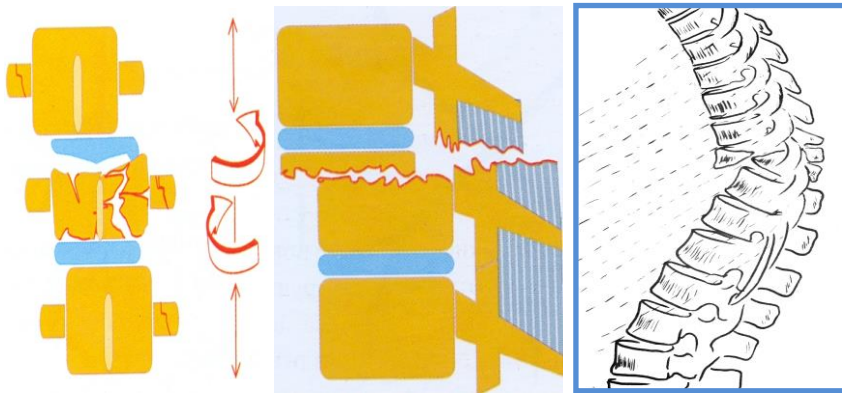


Fig.5. Aspectul schematic al traumatismului coloanei vertebrale prin rotație.

### Bibliografie

1. Denis F. *The three columns spine and its significance in the classification of acute thoracolumbar spine injures.* Spine, 1983.

2. Magerlfaebim Gertzbein S.D. et al. *A comprehensive classification of thoracic and lumbar injures.* Europ. Spine J., 1994, vol. 3, 4, p. 184–201.



3. Nicoll E.A. *Fractures of the dorso-lumbar spine*. J. Bone Jt. Surg, 1970, vol. 52 A, p.1534.

4. Цивьян Я.Л., Ралих Э.А., Михайловский М.В. *Репаративная регенерация тела сломанного позвонка*. «Наука», Новосибирск, 1985, с.183.

5. Цивьян Я.Л. *Хирургия позвоночника*. Новосибирск, 1993, с. 364.

6. Хвисяук Н.И., Корж Н.А., Маковоз Е.М. *Нестабильность позвоночника*. «Ортопедия и травматология», 1984, №3, с. 1–7.

### 30. SINDROMUL EDEMATOS LA COPIII ARȘI

**Definiție.** Sindromul edematos la pacienții arși reprezintă o creștere în volum a membrilor sau a altei părți a organismului, din cauza dereglărilor anatomice la orice nivel, ca răspuns la leziunea termică și complicațiile acesteia, la gestul chirurgical la etapele tratamentului arsurii sau la consecințele acesteia. Cauza principală a edemului este retenția de lichide în urma dereglărilor schimbului lichidian între patul sanguin și țesuturi.

**Patogeneză.** În contextul preocupărilor existente în domeniul patologiei arsurilor, al progreselor în medicina moleculară și al tehnicilor perfecționate de diagnosticare și tratament, precum și al mijloacelor histopatologice, s-a demonstrat că studiul mecanismelor de apariție și dezvoltare a edemelor are o importanță majoră în ceea ce privește elaborarea unei tactici eficiente de prevenire și de tratament al acestui grup de pacienți. Astfel, studiile suplimentare ale sindromului edematos la copiii arși reprezintă un domeniu al cercetării biomedicale, care ar putea aduce în viitor cheia terapeutică pentru pacienții care în prezent fac complicații grave, cât și pentru a perfecta protocoalele diagnostice, medico-chirurgicale și de recuperare la distanță. În patogeneza edemului un rol important îl dețin dereglările schimbului de gaze, ale hemo- și limfodinamicii sistemice și regionale, creșterea permeabilității membranelor celulare și vasculare, tulburările echilibrului fiziologic dintre spațiile lichidiene, modificările metabolice și inflamatorii etc. [7]. S-a demonstrat că imediat după leziunea termică, sindromul edematos se dezvoltă ca urmare a permeabilității crescute a peretelui vascular și de trecere a lichidului din patul vascular în spațiul interstițial al țesuturilor intacte. Astfel, în țesuturile arse cresc presiunea osmotică și afluxul de lichid în

acest sector și, ca urmare, crește cu mult edemul, din cauza creșterii concentrației ionilor de sodiu. Totodată, crește osmolaritatea lichidului interstițial, ca urmare a eliminării ulterioare din patul vascular a proteinelor, în special a albuminelor, care au capacitatea de a reține apa, greutatea căreia poate depăși de 17 ori greutatea proprie a proteinelor. Conținutul înalt de proteine în lichidul interstițial duce la creșterea presiunii oncotice și la retenție hidrică în spațiul extracelular. Deci, de pierderea proteinelor circulante în sânge depinde, în mare măsură, dezvoltarea edemului în țesuturile nearse, care este deosebit de pronunțat la copiii cu arsuri suprafața cărora depășește 30% din suprafața corpului. La copiii cu arsuri severe, ca urmare a dereglării permeabilității membranelor celulare, ionii de sodiu din spațiul extracelular intră în celulă și atrag după sine apa, ceea ce duce la dezvoltarea edemului intracelular. La etapa evoluției bolii, în zona afectată se asociază un proces inflamator, care amplifică edemul tisular al zonei afectate și al zonei de paraneocroză. Edemul țesuturilor moi, insuficiența venoasă, dereglările microcirculației arteriale, permeabilitatea vasculară crescută, ca răspuns la leziunea termică, vor fi însoțite de durere, limitarea funcției membrelor sau a unor părți ale corpului, iar uneori a unui organ. Acest proces patologic este numit în literatura de specialitate *sindrom edematos precoce*, *sindrom edematos-doloros* sau *sindrom edematos-inflamator*.

La copiii cu arsuri ce depășesc 30% din suprafața corpului, la a 4-a – a 7-a zi după arsură, ca urmare a ieșirii albuminei din patul vascular în spațiul extracelular, a terapiei infuzionale ineficiente, în special cu soluții saline, se asociază hipoalbuminemia, care contribuie la creșterea edemelor generalizate și locale. La pacienții cu supradozare a soluțiilor izotonice, rinichii sănătoși inițial își păstrează funcția. Pe când în tulburările hemodinamice generale la copiii cu arsuri au loc modificări secundare ale hemodinamicii glomerulare. Leziunile termice și dereglările funcției renale, ce au loc în perioada șocului combustional și de toxemie, introducerea unor cantități mari de lichide duc la hipervolemie, la stază în micul circuit, la creșterea presiunii venoase centrale și la instalarea edemului pulmonar. În perioadele de șoc și toxemie, pacienții prezintă anorexie, ileus intestinal exprimat, vome incontroabile. Nutriția celulară scăzută și hipoproteinemia sporesc sindromul edematos și modifică compoziția lichidului intravascular și a celui interstițial. Astfel, hipoproteinemia scade presiunea coloidosmotică în plasmă și o crește în

interstițiu. Suferința barierei intestinale se datorează mai multor cauze: scăderea transportului de oxigen, creșterea consumului de oxigen prin reperfuzie și prin accentuarea dereglărilor microcirculatorii. Drept consecință a tulburărilor circulației, apare o carență energetică și crește permeabilitatea peretelui intestinal pentru bacterii și diverse molecule. Astfel, în șocul combustional crește permeabilitatea barierei intestinale, ceea ce face să pătrundă în circulația portală și sistemică o concentrație înaltă de fermenți și toxine (peptide), ce joacă un rol major în mecanismul producerii leziunilor multiorganice. Retenția secundară hiperaldosteronică de sodiu, dereglarea circulației limfei fac dificil transportul din țesutul interstițial și cresc edemul.

Mai mulți autori au demonstrat că în combustie, ca și în orice alt traumatism, inclusiv cel chirurgical, organismul răspunde prin reacție inflamatorie nespecifică, care este și una de adaptare-compensare și de protecție a organismului, care se manifestă prin durere, eliberare de citokine, enzime lizozomale, fiind prezente și edemele. Severitatea acestor reacții depinde de mărimea și profunzimea leziunii, caracteristicile agentului infecțios și statutul imunitar al pacientului [1, 2].

Un rol însemnat în reacțiile nespecifice inflamatorii în arsuri îl au mediatorii inflamatori (histamina, serotonina, catecolaminele, citokinele etc.), care provoacă mai întâi un spasm scurt al vaselor sangvine în focarul lezional, iar mai apoi o vasodilatație persistentă, hiperemie tegumentară, hipertermie locală și generală, acidoză. În focarul de inflamație și în zona de paranecroză, ei duc la creșterea permeabilității vaselor sangvine și migrarea plasmei și elementelor sangvine figurate, scăderea vitezei fluxului sangvin, la agregarea plachetară și formarea trombilor, precipitarea cheagurilor de fibrină și de sânge. Produsele dezintegrării țesutului necrozat stimulează formarea valului leucocitar în jurul zonei de inflamație nespecifică. Iar creșterea permeabilității pereților vasculari și a membranelor celulare duce la creșterea edemului în zona arsă.

Staza venoasă, care se dezvoltă în perioada șocului combustional, și toxemia precoce scad aportul de oxigen la țesuturi, ceea ce duce la ischemie. Hipoxia tisulară pronunțată și prelungită activează celulele endoteliale, ceea ce duce la eliberarea mediatorilor inflamatori și a moleculelor mitogene. Adesea, concentrații anormale de proteine plasmatică, de componente ale complementului, leucocite distruse, celule mediate imun însoțesc arsurile. Complementul C3, produsele rezultate din scin-

darea lui au fost depistate în plasmă și în lichidul din flictenele arsurii. Acești produși pot influența local funcția neutrofilului și limfocitului și, în acest mod, imunizarea locală contribuie la incidența crescută a complicațiilor septice la pacienții cu arsuri. Mediatorii de inflamație induc adeziunea neutrofilelor și, indirect, induc proliferarea celulelor musculare netede. În timpul procesului de adeziune, leucocitele sunt activate cu eliberarea radicalilor liberi și proteaze. Acestea pot deteriora diverse molecule biologice (de exemplu, cele de colagen). Celulele musculare netede proliferante își schimbă fenotipul și își pierd capacitatea fiziologică de contracție, ca în peretele venos normal.

Staza venoasă duce la ischemie cerebrală și edem citotoxic, care se dezvoltă ca efect al acidozei metabolice. Există două etape de formare a edemului citotoxic. Prima: hipoxia ischemică duce la depolarizarea membranelor celulare, dereglarea funcției pompei de sodiu-potasiu și la intrarea în celulele creierului a lichidului extracelular. A doua etapă se produce din cauza lezării barierei hemato-encefalice, favorizată de o dereglare adrenergică a inervației parasimpatice vasculare cerebrale. Deoarece în creier trec proteinele și lichidul din patul vascular, se dezvoltă edemul extracelular vasogen [6].

Un rol însemnat în dezvoltarea edemului are deteriorarea endotelului vascular – un organ metabolic foarte activ și important în menținerea homeostaziei. În urma deteriorării celulelor endoteliale, se pierde controlul regulat al organismului asupra unor funcții (funcției de barieră, tonusului vascular, homeostaziei sistemului, inflamației locale), care duce la dezvoltarea unei disfuncții microvasculare, ischemiei, edemului [3, 7].

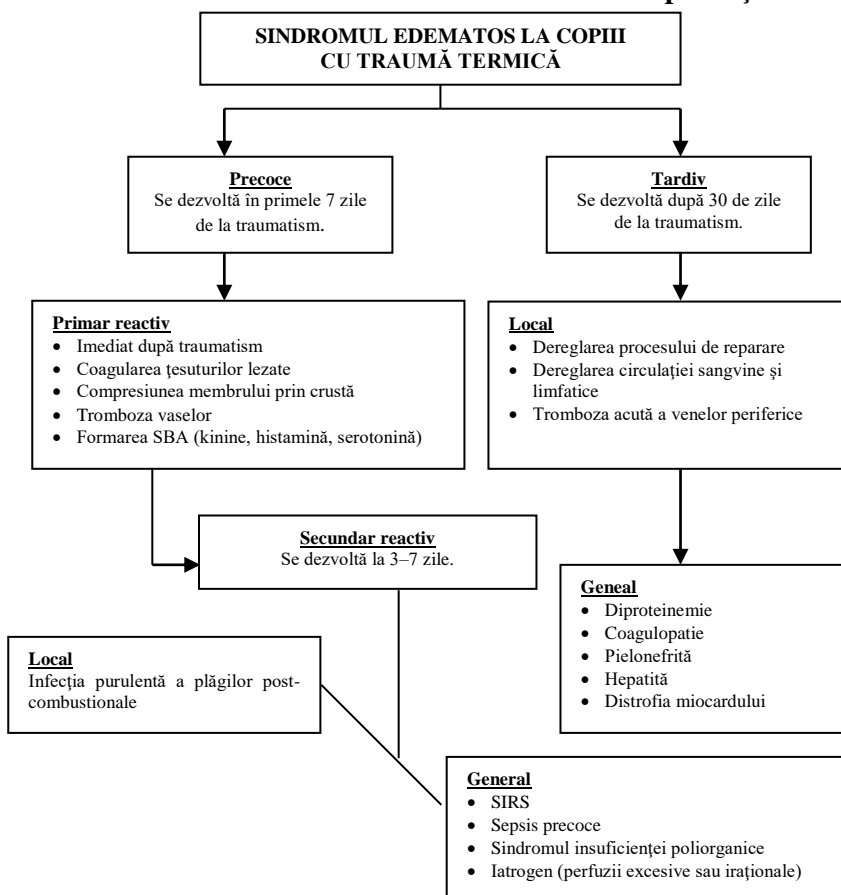
În afară de cauzele enumerate, drept factori cauzali în dezvoltarea sindromului edematos în zona lezată la copiii cu leziuni termice pot fi atât cei mecanici (comprimarea segmentului periferic prin leziune termică circulară la nivelul membrului, poziția incomodă în pat, pansamentul exagerat de strâns etc.), cât și procesele inflamatorii și alte complicații în plagă și în zona de lângă plagă (complicațiile purulente, flebita etc.), dereglarea hemodinamicii și reologiei sîngelui, metabolismului, bolile concomitente ale organelor interne și altele.

Factori de risc în dezvoltarea sindromului edematos în arsuri sunt:

- arsurile profunde circulare pe extremități și trunchi;
- arsurile cu localizare specifică (față, mînă, organele genitale);

- arsurile profunde, uneori limitate, ale membrilor prin curent electric;
- tratamentul neadecvat local al arsurilor sau aderarea complicațiilor purulent-inflamatorii;
- terapia de perfuzie neadecvată în ceea ce privește compoziția și volumul aportului lichidian (cel mai frecvent, volumul excesiv sau viteza mare de introducere);
- bolile asociate.

### Clasificarea sindromului edematos la copiii arși



În baza acestei scheme, constatăm că sindromul edematos precoce se dezvoltă în primele 7 zile după traumatismul termic și întrunește edemul primar reactiv, care se dezvoltă în primele două zile după arsură, și edemul secundar reactiv, care se asociază la a 3-a – a 7-a zi. Una din cauzele edemului reactiv precoce este coagularea țesutului ars cu tromboza vasculară, compresiunea circulară a membrului prin crustă densă postcombustională circulară, formarea substanțelor biologice active (SBA): chinine, histamină, serotonină etc. Sindromul edematos secundar reactiv se instalează după 3–7 zile și poate fi local, ca urmare a dereglărilor inflamatorii locale, în plagă și în zona paratraumatică. Iar sindromul edematos reactiv general la pacientul ars se dezvoltă la a 3-a – a 7-a zi după traumatismul termic și este o manifestare clinică a unui sindrom de răspuns inflamator, a sepsisului precoce, a disfuncției multiple de organe. Adesea, cauza edemului este terapia de perfuzie incorectă, prin depășirea volumului sau iraționalitatea componenței [8, 9].

#### **Manifestările clinice și evoluția naturală a edemului la copilul ars**

Simptomele clinice în sindromul edematos se evaluează printr-un sistem de puncte:

0 – lipsa acuzelor sau creșterea în circumferință a membrului traumatizat, comparativ cu membrul sănătos, la același nivel pînă la 1 cm;

1 – edem moderat: adîncimea gropiței după apăsare este de pînă la 1 mm sau o creștere în circumferință de pînă la 2–3 cm;

2 – edem pronunțat: adîncimea gropiței e de 2–3 mm sau o creștere în circumferință de pînă la 2–5 cm;

3 – edem extrem de pronunțat: adîncimea gropiței depășește 3 mm și are o creștere în circumferință mai mare de 5 cm.

Excesul de lichide în țesutul interstițial și evoluția lui se determină prin testul intradermic Aldrich-McClure: în pielea groasă de pe suprafața volară a antebrațului se injectează 0,2 ml soluție salină pînă la formarea unei bule mici. Se va estima perioada în care bula va dispărea. În condiții normale, bula dispăre după 50–90 min., iar dacă există tendința spre edeme, resorbția bulei se accelerează semnificativ, avînd drept cauză hidrofilia pielii.

Hiperhidratarea intravasculară este estimată prin indicele hematocritului sau prin valoarea presiunii venoase centrale. Scăderea indicelui hematocritului și a volumului de urină indică prezența edemelor.

**Tratamentul** rațional al sindromului edematos la copiii cu arsuri implică terapia etiotropă, patogenetică și simptomatică. Cunoașterea mecanismelor de formare a edemului în arsuri este importantă pentru instalarea unui tratament eficace la acești pacienți, care are drept scop normalizarea microcirculației, corectarea dereglărilor macrohemodinamice, a permeabilității vasculo-tisulare, de stabilizare a membranelor celulare, a raportului presiunii oncotice și osmotice în țesuturi și sânge, accelerarea eliminării lichidelor prin rinichi etc.

Calcularea volumul total de aport lichidian la copii se bazează pe:

1) suplinirea nevoilor lichidiene fiziologice ale copiilor: primele 10 kg – 4 ml/kg/h/24 ore; de la 11 la 20 kg – se adaugă 2 ml/kg/h; la fiecare kg peste 20 kg – se adaugă 1 ml/kg/h/24 ore;

2) calcularea compensării pierderilor lichidiene în prima zi a șocului combustional se bazează pe formula:  $V = M \times S \times 2$ , unde:

$V$  – cantitatea (volumul) de lichid administrat intravenos în prima zi de șoc (ml);

$S$  – suprafața totală a arsurii (%),

$M$  – greutatea pacientului (kg).

Începând cu a 2-a zi, se va calcula după formula  $V = M \times S$ .

Dacă la copilul ars sunt prezente pierderi lichidiene prin vome și/sau scaune diareice, la această cantitate se adaugă 20 ml/kg/h/24 ore. În stările febrile, se vor adăuga încă 10 ml/kg pentru fiecare grad de temperatură peste 37,0° C. Din suma totală calculată de lichide, 1/3 va fi administrată sub formă de soluții coloidale sintetice și native, iar 2/3 – sub formă de soluții cristaloidale (glucosaline, polielectrolitice etc.).

La alegerea unei terapii de repleție volemică trebuie să se aibă în vedere criteriile clinice, fiziopatologice, farmacologice. Refacerea volumului sangvin circulant se va iniția cu o soluție de coloizi naturali de proteine plasmatică, de plasmă (dextrani, hidroxietilamidon, gelatine). Datele clinice și experimentale au indicat capacitatea de plasmexpandere a soluțiilor coloidale (soluții de proteine plasmatică, albumină umană) în ceea ce privește efectele asupra reologiei sangvine, a fluxului sangvin microvascular, hemostazei, activării sistemului complement, precum și aderării leucocitelor. O bună cunoaștere a principalelor proprietăți ale coloizilor utilizați în reechilibrarea volemică a copilului ars este esențială pentru eficiența terapiei volemice la fiecare pacient, în funcție de gravitatea leziunilor termice și a formei clinico-evolutive, cât și a riscului

pentru reacțiile anafilactice și alte efecte adverse. Coloizii se păstrează în patul vascular ca rezultat al activității osmotice majore a substanțelor cu greutate moleculară mare, pe care le conțin. Perioada de semieliminare în patul vascular este de 20–30 de minute pentru soluțiile cristaloidede și de 3–6 ore pentru majoritatea coloizilor. La copiii cel mai des sunt folosiți hidroxietilamidonii (refortan, refordez, hemohes), în doza de 10-15 ml/kg. Ulterior, se introduc soluții glucosaline în raport de 1:1. Tratatamentul cu soluție salină hipertonică (dextran 10% în soluție salină) se asociază cu o creștere mai mică a fluxului limfatic la nivelul pielii și țesutului cutanat, indicând formarea unui edem interstițial redus. Diminuarea hematocritului reflectă creșterea volumului plasmatic după aplicarea soluției hipertonică hiperoncotice. Efectul soluțiilor coloidale la nivelul circulației se manifestă prin reducerea rezistenței hidraulice, ameliorarea fluxului sangvin și a indicilor PO<sub>2</sub> și PCO<sub>2</sub>. Astfel, cunoscând hidrofilia țesuturilor corpului copilului, se recomandă utilizarea coloizilor nativi (plasmă proaspătă congelată, albumină) – 20 ml/kg/zi începând cu primele 12 ore de la debutul tratamentului perfuzional.

În unele studii este justificată profilaxia sindromului edematos la arși prin utilizarea diurezei forțate începând cu a 2-a zi de la momentul arsurii, pentru a preveni posibilitatea migrării lichidului în spațiul interstițial. Așadar, terapia de restabilire a diurezei se va institui la pacientul cu arsuri după reechilibrarea circulației, când diureza nu se reia concludent în acest scop.

Cu acest scop este utilizată soluția 2,4% de aminofilină, i/v, în doza de 3–4 mg/kg x 2–3 ori pe zi; i/v, furosemid – 0.5–1 mg/kg x 2–3 ori pe zi. Dacă răspunsul diurezei după terapia cu remediile sus-numite nu este concludent (10–50 ml/oră), se va recurge la utilizarea furosemidului. În sindroamele oligoanurice la pacienții cu arsuri, după episoadele de ischemie/perfuzie, furosemidul se va administra pe cale i/v. În caz de răspuns favorabil, acțiunea sa diuretică este rapidă și se va relua după 30 minute – 3 ore. Dozele de furosemid se vor ajusta în funcție de diureză. O perfuzie de dopamină asociată cu furnimid ameliorează funcția renală. Pentru a îmbunătăți microcirculația și troficitatea țesuturilor, se administrează soluție de pentoxifilină 2%, i/v, în perfuzie – 1,5–2 mg/kg.

Evaluarea eficienței tratamentului administrat se face pe baza datelor hemodinamice (frecvența cardiacă, tensiunea arterială, PVC) și a cantității de urină pe oră. La copiii sub 30 kg, diureza nu trebuie să fie



mai mică de 1 ml/kg/oră; la copiii cu greutatea de peste 30 kg, diureza trebuie să fie de 30–50 ml/oră. În cazul dezvoltării insuficienței renale acute se administrează soluție de dopamină 0,5% într-o doză de 3–5 mcg/kg/min.

Pentru a reduce consecințele ischemiei tisulare, o importanță decisivă are alimentația enterală și parenterală, cu utilizarea drogurilor prokinetice (metoclopramid, cisaprid, eritromicină, glutamina Omega 3, vitamine). Acizii grași Omega 3 modulează producția de citokine. Administrarea glutaminei poate opri catabolismul proteic, îmbunătățind funcția intestinală și reacția imună la infecții. Cornizina reduce pierderile de azot, îmbunătățește utilizarea glucozei mediată de insulină, crește beta-oxidarea acizilor grași cu lanțuri lungi. Studiile recente aduc o serie de argumente în favoarea evitării nutriției parenterale, ori de câte ori este posibil, și administrării nutriției enterale prin sondă nazogastrică, nazoduodenală, nazojejunală etc.

Concluzie: cunoașterea patogenezei sindromului edematos în arsuri la copii permite nu doar stabilirea unui diagnostic corect, ci și aplicarea unui tratament patogenetic, care va ameliora rezultatele imediate și pe termen lung ale acestor pacienți.

**Caz clinic.** Copilul C., 1 an și 3 luni, a fost internat în IMSP SCRC „Em. Coțaga”, secția combustiologie, cu diagnosticul „Boala arșilor. Arsură termică gr. I-II-III a antebrățelor, ambelor mâini. S – 10%. Șoc termic gr. I.”

Starea generală a copilului la internare era gravă.

#### **Analiza generală a sîngelui:**

La internare (șoc termic): Hb. – 116; Er – 3,9; Ic – 0,9; L – 13,5; ne segm. – 2; segm. – 65; eoz. – 2; limf. – 27; mon. – 4; VSH – 11.

Stadiul de toxemie: Hb. – 88; Er – 2,9; Ic – 0,91; L – 7,5; ne segm. – 5; segm. – 34; eoz. – 3; limf. – 49; mon. – 8; VSH – 23.

La externare (reconvalescență): Hb. – 104; Er – 3,69; Ic – 0,86; L – 8,9; ne segm. – 2; segm. – 41; eoz. – 2; limf. – 54; mon. – 1; VSH – 38.

#### **Analiza biochimică a sîngelui:**

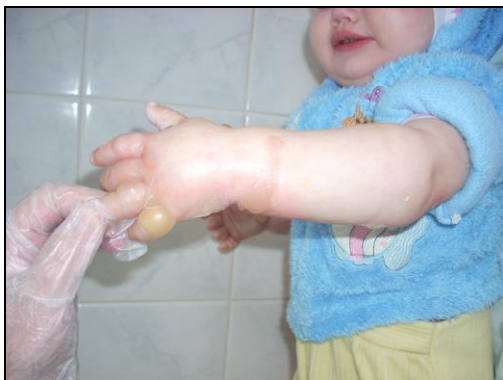La internare (șoc termic): ALAT – 20; ASAT – 40; prot. tot. – 66; K – 4,2; Na – 138.

Stadiul de toxemie: ALAT – 38; ASAT – 39; prot. tot. – 71; K – 3,3; Na – 136.

**ECG:** tahicardie pronunțată. Axa electrică verticală. Tulburări de repolarizare în miocardul ventriculelor.

Tratamentul a inclus: terapie infuzională – antișoc; antibioticoterapie. Local: pansamente aseptice.

Numeroase studii au demonstrat că sindromul edematos la copiii arși constituie una dintre verigile patogenetice ale evoluției plăgii post-combustionale sau ca urmare a asocierii unui șir de complicații, dar și ca rezultat al tratamentului neadecvat al plăgilor postcombustionale sau al bolii arșilor. Sindromul edematos are o frecvență de 17–68% la pacienții arși și reprezintă una dintre cauzele rezultatelor nesatisfăcătoare, a invalidizării sau a decesului pacientului. Edemul tisular, prin prezența sa în zona leziunilor, favorizează dereglările ischemice și hipoxice, iar în necroză – apoptoza structurilor celulare. Astfel, prevenirea și ameliorarea sindromului edematos în stările critice sunt o problemă importantă și necesită terapie intensivă complexă [7].



A doua zi după traumatizare.

### Bibliografie

1. Bnummuller M. *Der Einsatz van hydrolytisehen Enzymen bei stumpfen Weichteirverletzungen und Spunggelenksdistorsionen* //Allgemeinmedizin, 1990, 19, p. 178–184.

2. Frick R.W. *Three treatment for chronic venous insufficiency: escin, hydroxyethylrutoside, and Daflon* //Angiology, 2000, Mar.: 51(3), p.197–205.

3. Г.К. Болякина, Д.А. Еникеева, М.А. Каменская и др. *Механизмы и возможные пути коррекции вторичных повреждений мозга*. «Новости науки и техники». Сер. Медицина. Вып. Реаниматология и интенсивная терапия. 1997, №2, с. 11–21.

4. Д.Д. Иванов, С.В. Кушніренко. *Отёки в нефрологической практике: тактика лечения*. «Доктор», журнал для практикующих врачей, 2006, №2 (32), с. 70–71.

5. Д.Д. Иванов, С.В. Кушніренко. *Набряки в нефрологічній практиці*. Тактика лікування. Українська медична газета, 2006, №7–8, с.3.

6. В.М. Оглоблига. *Современные основы патогенеза острой церебральной ишемии*. Український журнал екстремальної медицини ім. Г.О. Можаєва. 2005, №2, том 6, с. 81–86.

7. Л.В. Усенко, В.И. Слива, Ю.А. Площенко, А.А. Криштафор, М.В. Слива. *Отёчный синдром: современные возможности интенсивной терапии*. «Медицина неотложных состояний». 2006, № 1(2), с. 21–27.

### 31. ARSURILE CHIMICE

**Definiție.** Arsurile chimice sunt leziuni ale pielii, mucoaselor sau țesuturilor subiacente după contactul cu substanțe iritante, toxice sau necrozante celulare.

#### **Etiopatogenie**

Agenții ce produc arsuri chimice sunt:

- acizii tari (clorhidric, sulfuric, azotic, fosforic) și acizii slabi (acetic, oxalic);
- bazele tari (hidroxidul de sodiu și de potasiu) și bazele slabe (hidroxidul de calciu);
- fosforul metalic;
- peroxizii: peroxidul de hidrogen (perhidrol);
- substanțele fotosensibilizante: anilina, fluoresceina;
- substanțele iritante vezicante (fosgenul, iperita, ce se folosesc în compoziția armei chimice).

#### **Circumstanțele de producere a arsurilor:**

- accidentele casnice sau terapeutice (injecții subcutanate cu substanțe hipertone);
- în timp de război, prin folosirea armei chimice.

**Mecanismul de acțiune** constă în combinarea agentului chimic cu albuminele organismului, care are drept rezultate:

- degajare termică cu apariția leziunilor ca și cele prin combustie, indiferent de acțiunea specifică sau nespecifică a agentului chimic asupra țesutului viu: acizii și bazele tari, fosforul și peroxizii;
- necroze tisulare produse prin deshidratare (alcooli, fenoli), iritare caustică (vezicante), citotoxicitate (aniline);
- sensibilizarea pielii, în special a melanoforelor (aniline fluoresceine).

### **Fiziopatologie**

Arsurile chimice sunt în raport direct cu:

- concentrația substanței din soluție;
- penetrabilitatea substanței (fosforul alb arde pînă la epuizare);
- acțiunea toxică sistemică: fosforul determină necroză hepatică; acidul fosforic produce insuficiență renală; acidul fluorhidric induce hipocalcemie;
- modul de acțiune a substanței chimice;
- durata acțiunii (cu cît mai mare este durata, cu atît mai grav este efectul).

### **Arsurile provocate de acizi**

Acizii minerali și derivații lor cumulează în patologia leziunii locale acțiunea deshidratantă, principală, cu cea a caldurii. Escara se instalează brutal, este pofundă, dar fixă, uscată și cartonată.

Acizii organici și derivații lor provoacă leziuni mai torpide, cu escare moi și culori palide. Leziunea se aprofundează, dacă substanța chimică nu este neutralizată și este slab delimitată.

Resorbția substanțelor este însoțită de intoxicație sistemică, cu insuficiență renală și hepatică.

### **Arsurile provocate de baze**

În urma combinării hidroxizilor alcalini cu proteinele, se formează proteinați activi; acestei acțiuni se adaugă fenomenele de deshidratare și încălzire prin procese exotermice. Ionii, posedînd o penetrabilitate deosebită, participă la aprofundarea leziunii inițiale. Escara ce ia naștere este o escară umedă, care se lichefiază repede, dar se elimină lent și incomplet. Culoarea arsurilor variază de la cenușiu la negru, în funcție de concentrația substanței și durata acțiunii. Leziunea nu se fixează, ci se aprofundează pînă la completa dezactivare a produșilor secundari.

**Arsurile provocate de fosforul alb** au o serie de caractere specifice:

- în contact cu aerul, degajă niveluri înalte de energie termică;
- au o liposolubilitate remarcabilă, patrundând profund în țesuturi;
- disociază intens apa, cu formarea pentaoxidului de fosfor, apoi a acidului fosforic;
- au consecințe grave: insuficiență hepatică cu icter fulminant, hipoproteinemie, hematurie, oligurie, hipocalcemie.

Ca mijloc de detectare a fosforului alb este sulfatul de cupru, care se înnegrește, fără a fi însă un neutralizant.

### **Clinică**

Arsurile chimice produc atât semne locale, cât și generale.

**Semnele locale** depind de agentul vulnerant. În arsurile cu acizi, durerea apare imediat și cu intensitate mare, iar în arsurile cu baze – mai târziu și cu intensitate slabă.

Aspectul leziunii diferă în funcție de agentul cauzant:

- mumificarea țesuturilor, cu necroze și escare groase (acizi tari): escare de culoare galbuie – în leziunile cu acid clorhidric, cenușii – în leziunile cu acid sulfuric, portocalii-roșiatice – în arsurile cu acid azotic;
- escare cu margini beante, cu nuanțe cenușiu-mat (baze tari);
- leziuni torpide progresive, cu aspect de supurație (acizi slabi);
- aspect de deshidratare și arsură ce progresează rapid, cu resorbție în circulație a agentului chimic (fosfați, anhidride);
- vezicule, flictene, edem (substanțe vezicante).

**Semnele generale** sunt asemănătoare cu cele din arsurile termice.

La ele se mai adaugă:

- sufocare prin spasm bronșic, urmare a inhalării vaporilor degajați de substanțele chimice;
- leziuni organice la distanță (hepatită toxică, nefroză), produse în urma absorbției în circulația sangvină.

**Tratamentul** trebuie să fie rapid și cât mai complet.

**Tratamentul general** este asemănător cu cel din arsurile termice și vizează:

- calmarea durerii prin administrarea analgezicelor (baralgină);
- tratarea sau combaterea șocului, a insuficienței respiratorii, a alterării funcției hepatice sau renale. În caz de insuficiență renală acută, se recurge la dializă.

**Tratamentul local** are cea mai mare importanță:

- primul ajutor constă în îndepărtarea agentului chimic și spălarea sub un jet de apă a zonei interesate, pentru a diminua concentrația substanței vulnereante;
- la spital se continuă spălarea cu un jet de apă pe o suprafață mare și cu o durată îndelungată;
- în arsurile cu var nestins se înlătură mai întâi praful de pe corp, apoi se fac spălături abundente cu apă;
- în arsurile cu acid clorhidric se fac infiltrații cu gluconat de calciu diluat;
- în arsurile cu fosfor, regiunea se spală cu soluție de sulfat de cupru 1% și se fac excizii cu grefare imediată, ca și în arsurile cu acid clorhidric;
- zona arsă se protejează cu pansamente sterile, îmbibate în soluții antiseptice;
- excizia zonei de necroză, urmată de grefarea imediată, se face de urgență în arsurile provocate de anhidride, fosfor și aniline, mai ales în zonele funcționale.

### **Bibliografie**

1. Вико́л Г.В., При́сэкару О.М. и др. *Тактика лечения детей младшего возраста с критическими ожогами*. Сборник научных трудов III-го съезда комбустиологов. Москва, 15–18 ноября, 2010.
2. Парамонов Б.А., Порембский Я.О. и др. *Ожоги* (руководство для врачей). СПб, СпецЛит, 2000, 480 с.

## **32. ARSURILE ELECTRICE**

**Definiție.** Contactul dintre o sursă electrică și organism determină un scurtcircuit, ce poate fi urmat de arsura prin degajare de căldură sau **flamă**, sau de **electrocutare**.

### **Etiopatogenie**

**Cauzele** sunt reprezentate de curentul electric, continuu sau alternativ, ce poate degaja temperaturi de peste 2000 grade C.

**Factorii** de care depinde arsura sunt multipli:

- calitatea curentului electric, continuu sau alternativ; cel alternativ, avînd o frecvență de 3–4 ori mai mare, produce o contractură musculară, lipind victima de sursă;

- intensitatea este în relație directă cu tensiunea (voltajul) și rezistența organismului; amperii sunt cei care „omoară”;
- tensiunea curentului produce arsuri, iar volții „ard”;
- rezistența organismului este direct proporțională cu conținutul de colagen în țesuturi și scade de la os la cartilaj, tendon, plămâni, miocard, creier, mușchi, ficat, nervi, mielina fiind cel mai bun conductor electric;
- suprafața de contact este direct proporțională cu gravitatea leziunii;
- durata de contact a organismului cu sursa electrică;
- direcția curentului electric în organism; astfel, direcțiile mână – mână, mână – picior interesează cordul, cap – trunchi traversează creierul, ele fiind cele mai grave.

### **Fiziopatologie**

Electrocutarea definește leziunile apărute în urma pasajului electro- nilor prin țesuturi, subiectul fiind interpus în circuitul electric. Pe lângă degajarea termică, pasajul curentului electric determină și importante tulburări ale membranelor celulare, cu implicarea funcțiilor SNC și ale cordului.

Trecerea curentului electric determină:

- La nivelul vaselor de sînge: coagulare intravasculară, tromboză, necroza pereților cu hemorație secundară, ischemierea teritoriului distal. La nivelul inimii, leziunile pot fi rareori de natură necrotică directă; se constată leziuni de tromboză vasculară cu ischemie și necroză secundară a miocardului. Cel mai frecvent fenomen este desincronizarea totală a pacemaker-ului, înregistrîndu-se diferite forme de aritmii și mergînd pînă la stop cardiac ireversibil. Tratamentul acestor leziuni stă pe primul loc în rezolvarea cazului, de ameliorarea lor depinzînd alte măsuri medicale.

- La nivelul mușchilor: coagularea proteinelor, efectul coagulant, cu pierderea viabilității musculare, are o mare extindere. Leziunii musculare prin coagulare i se asociază patul vascular regional, delimitînd un larg teritoriu necrotic-ischemic, excelent mediu de cultură microbiană. Miozita necrozată are caracter extensiv și este sediul unei masive și rapide infectări cu clostridii, pe cale hematogenă.

- La nivelul oaselor, leziunile pot evolua de la necroze prin excludere vasculară pînă la carbonizare directă, datorită efectului termic.

- La nivelul nervilor: leziunile constau în coagularea proteinelor, cu pierderea completă a funcțiilor. Nervii situați la o oarecare distanță de traseul curentului electric pot suferi numai modificări funcționale de durată și intensitate variabile.

Între aspectul exterior al leziunilor și distrugerile din profunzime nu întotdeauna există o legătură directă. Se întâlnesc și cazuri în care nu pot fi decelate decât minime mărci electrice cutanate, leziunea cauzatoare de moarte fiind preponderent funcțională.

Există numeroase cazuri în care aspectul leziunilor exterioare este impresionant: mărcile electrice sunt reprezentate de adevărate cratera tifulare, cu carbonizarea tuturor țesuturilor și despicarea învelișului cutanat pe întreaga lungime a segmentului de membru, care a constituit conductorul; membrul întreg sau părți din el pot fi carbonizate, calcinate sau mumificate.

Bolnavul electrocutat este în stare de șoc, stare obiectivă de semne clinice (disfuncții neuropsihice, respiratorii, cardiovasculare și renale) și alterări marcate ale constantelor biologice (deshidratare cu hemoconcentrație, anemie gravă, hipoproteinemie, hiponatremie, hipocloremie, retenție azotată, acidoză).

Mioglobina din celulele lezate poate, prin precipitare, să inducă blocaje ale tubilor renali. Arsura electrică este o leziune de maximă gravitate și urgență majoră, iar bolnavul electrocutat trebuie considerat un politraumatizat.

### **Clinică**

**Semnele generale** sunt dominate de șocul electric, ce are drept rezultat stopul cardiorespirator prin paralizia centrilor respectivi și fibrilația ventriculară. La acestea se adaugă și alte manifestări, ca urmare a acțiunii curentului electric asupra unor organe:

- azotemie prin blocarea tubilor renali de către mioglobina rezultată din celulele lezate;
- deshidratare cu hemoconcentrație, anemie și hipoproteinemie;
- hiponatremie, hipocloremie, hipercalcemie;
- tromboze vasculare cu infarctizarea viscerelor respective.

**Semnele locale** sunt diferite, în funcție de calitățile curentului și de rezistența țesuturilor. Se pot întâlni următoarele tipuri de leziuni:

- a) marcă electrică – leziune cutanată de intrare și de ieșire a curentului electric; în zona de intrare, tegumentele sunt gri-albicioase



- sau gălbui, cu margini imprecise, în centru – carbonizate, iar în zona de ieșire, tegumentele apar pîrjolate și rupte radiar, ca în orificiul de ieșire al plăgilor împușcate;
- b) escară carbonizată – în cazuri foarte grave, pe zone limitate sau chiar la un membru;
  - c) arsuri termice – în cazurile produse prin flama electrică.

### **Tratament**

**Primul ajutor** în cazul unui electrocutat constă în scoaterea victimei de sub tensiunea electrică și resuscitarea cardiorespiratorie. Manevra de scoatere de sub tensiune trebuie făcută cu mare grijă, pentru a nu fi electrocutat și „salvatorul”.

După reluarea funcțiilor vitale, victima va fi transportată la spital, avînd grijă să se mențină respirația și circulația.

**La spital** se vor continua manevrele de resuscitare cardiovasculară și se va face reechilibrarea hidroelectrolitică și volemică pînă la revenirea funcțiilor organismului la parametrii normali.

În situația anuriei, produsă prin precipitarea mioglobinei în tubii renali, se va recurge la dializă.

**Tratamentul local** se face imediat ce pacientul poate suporta o intervenție chirurgicală.

- Necrectomia este tratamentul local esențial, fiind considerat element de deșocare și de prevenire a agravării leziunilor. Excizia zonelor necrozate se va face pînă în țesutul macroscopic normal. Datorită evoluției leziunilor produse de curentul electric, sunt necesare mai multe intervenții de excizie a escarelor.

- Amputarea segmentelor devitalizate pînă în țesutul aparent normal, cu lăsarea deschisă a bonturilor care se vor sutura secundar sau se vor face plastii ulterioare.

- Asistarea eliminării escarei în zonele unde nu se pot face necrectomii, ca în orice arsură.

- Din cauza cicatricelor vicioase și a bonturilor de amputație dure-roase, intervențiile reparatorii se vor face după 8–12 luni, cînd se va reface vascularizația zonei respective.

## Bibliografie

1. Bianchi A., Jackson D., Maitz P., Thanakrishnan G. *Treatment of bleeding with recombinant factor VIIa in a patient with extensive burns. Thromb Haemost.* 2004.
2. Burke J. F. et al. *Primary Excision and Prompt Grafting as Routine Therapy of Thermal Burns in Children, Hand. Clin.* 1990.
3. Chiara O., Cimbanassi S., Vesconi S. *Critical bleeding in burn trauma patients în Yearbook of Intensive Care and emergency Medicine.* Ed. Vincenz J.L., 2006.
4. Gudumac Eva, Vicol Gh. *Arsurile electrice la copil. Protocol clinic național.* Chișinău, 2009.

### 33. ARSURILE TERMICE

**Definiție.** Arsura este o boală chirurgicală locală și generală, produsă de multipli agenți vulneranți, cu evoluție stadială bine definită și cu prognostic în funcție de amploarea și evoluția leziunii locale, de gravitatea complicațiilor și de precocitatea și corectitudinea tratamentului.

Arsura este o leziune provocată de acțiunea căldurii asupra țesuturilor; temperatura ce depășește 46°C este nocivă pentru țesuturi.

#### **Histologia leziunilor cutanate**

Caracteristicile anatomo-fiziologice sunt foarte importante în estimarea proceselor care au loc în organismul în creștere la etapele bolii. Nu există organ sau sistem care nu ar reacționa la leziunea termică. Una din etapele de bază ale lanțului patogenetic, care reacționează la acțiunea agentului termic sunt modificările pielii. Pielea copilului cu vârsta mai mică de 5 ani are câteva proprietăți, care o deosebesc de pielea unui adult: stratul superficial al epidermului este subdezvoltat și mult mai subțire decât la copiii mai mari; stratul cornos este format din 2–3 rânduri de celule cheratinizate, slab conectate între ele. Totodată, este suficient dezvoltat stratul cambial (Malpighi), în care are loc multiplicarea constantă a celulelor epiteliale. Prevalența în derm a elementelor celulare, imaturitatea structurilor celulare și fibroase, activitatea lor biologică, în special a celulelor Ehrlich, imaturitatea funcțională a glandelor sudoripare și activitatea funcțională înaltă a glandelor sebacee determină tendința organismului către reacțiile alergice, generalizarea infecției, asocierea complicațiilor septice și formarea cicatricelor hipertrofice.

Dermul are o grosime mai mică, ceea ce explică penetrarea rapidă a căldurii în țesuturile subiacente și impactul său devastator, chiar și la expunerea de scurtă durată agentului termic. Grosimea pielii la sugari este, în medie, de 1 mm. Așadar, caracteristicile anatomice și fiziologice, terenul premorbid, prezența comorbidităților, potențialul scăzut de compensare ale organismului copilului, în special al copilului sub 1 an, determină gravitatea evoluției leziunilor termice și procentul înalt al mortalității. Este necesar de remarcat și faptul că funcțiile imuno-biologice ale pielii în această grupă de vîrstă sunt reduse nu doar la copiii cu combustii, ci și la copiii sănătoși. În cazul proceselor inflamatorii locale, la nivelul pielii are loc o mobilizare de leucocite slab exprimată, generarea insuficientă de fibrină, astfel încît pielea devine extrem de vulnerabilă pentru penetrarea infecțiilor. La sugari și copiii mici cu traumatism combustional sever, riscul de dezvoltare a sepsisului și a șocului septic este mult mai înalt decît la copiii mai mari.

### **Etiologie**

Arsurile termice sunt provocate de:

- lichide fierbinți, vapori;
- flăcări, arc electric;
- obiecte incandescente;
- razele solare.

**Clasificarea anatomo-clinică** ia în calcul criteriul profunzimii în funcție de lezarea plexurilor vasculare tegumentare și de posibilitățile de regenerare a pielii. Profunzimea leziunii locale este direct proporțională cu temperatura agentului termic și cu timpul în care acesta a acționat.

- **Arsuri termice de gradul I** – arsuri la nivelul epidermului. Se caracterizează prin eritem, edem și durere, explicate prin tulburări de dinamică circulatorie și permeabilitate capilară, prin eliberare de histamină și kinină. Cantitatea de energie cu care tegumentul a venit în contact a fost mică și nu a determinat alterări ale epidermului superficial. Toate fenomenele sunt reversibile, vindecarea facîndu-se cu restitutio ad integrum, în cîteva zile.

- **Arsuri termice de gradul II** – arsuri ale epidermului, caracterizate prin flictene cu conținut clar, edem și durere. Sunt distruse straturile epidermice superioare pîna la stratul bazal germinativ, prin regenerarea pielii. Lichidul extravazat se va acumula în stratul de clivaj creat între elementele coagulate termic și cele neafectate, determinînd flictena.

Între dimensiunile flictenelor și profunzime nu există nicio legătură. Vindecarea se face, de regulă, per primam intenție, în 10–12 zile. Asocierea infecției poate prelungi timpul necesar vindecării, afectând și calitatea acesteia.

- **Arsuri termice de gradul III A** – arsuri cu afectarea totală a epidermului, dar cu păstrarea anexelor dermului. Se caracterizează prin flictene cu conținut sangvinolent și derm (după îndepărtarea flictenelor) de culoare roșie cu puncte hemoragice pe traiectele trombozate ale vaselor dermice amputate. Sunt distruse în totalitate toate straturile epidermului, inclusiv membrana bazală, precum și grosimi variabile din derm. În continuare, partea din dermul restant se va putea escarifica, consecință a extinderii trombozei în vasele acesteia. În funcție de profunzimea pînă la care a acționat factorul lezant, de prezența și densitatea rezervelor epiteliale și de calitatea tratamentului, în arsurile de gradul III (arsuri intermediare), vindecarea naturală, spontană, este posibilă.

- **Arsuri termice de gradul III B** – arsuri cu alterarea completă a dermului pînă la țesutul adipos subcutanat. După vindecare rămîn cicatrice hiper- sau hipopigmentate, hipo- sau hipertrofice și, adesea, retractile. Din aceste motive, în special în regiunile funcționale (mîna este pe primul plan), arsurile intermediare nu trebuie conduse la vindecare spontană, vindecare ce se obține în aproximativ 3 săptămîni, prin proliferarea epiteliului cu care sunt capitonate bonturile de amputație ale tuberculilor pilosebacei și glandele sudoripare restane în dermul nelezat.

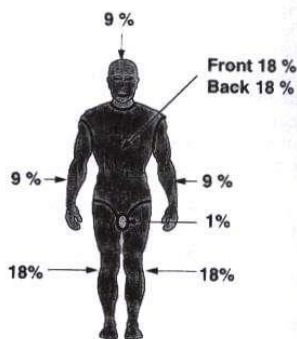
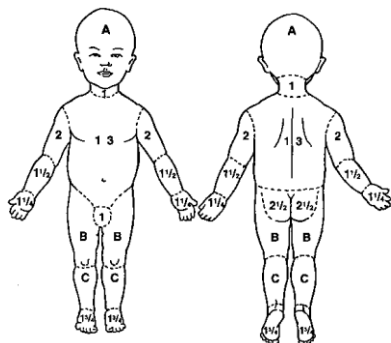
- **Arsuri termice de gradul IV** – arsuri cu alterarea țesuturilor adiacente (mușchi, vase sangvine, nervi, oase). Leziunile sunt rezultatul contactului cu surse ce au niveluri termice înalte. Constau în necroze de coagulare a tuturor straturilor pielii. În funcție de temperatura la care s-a constituit escara, care este întotdeauna uscată, retractilă și anestezică, se poate constata o colorare în diverse nuanțe: de la galben la cafeniu (escare prin carbonizare), la alb-cenușiu (escare prin calcinare). La nivelul escarelor, vasele sangvine trombozate în hipoderm pot fi vizibile prin transparență, dînd impresia unui tatuaj. Fiind distruse toate structurile pielii, escarele arsurilor profunde sunt insensibile.

#### **Calcularea suprafețelor arse la copil**

Metodele de calculare mai des utilizate:

- 1) regula palmei (1%);

- 2) schema Lund și Browder, 1944. (fig. și tab.)  
 3) adult: regula lui 9.



Ariile	Vîrsta					
	< 1 an	1 an	5 ani	10 ani	15 ani	Adult
A = ½ din cap (%)	9,5	8,5	6,5	5,5	4,5	3,5
B = ½ din trunchi (%)	2,75	3,25	4,0	4,25	4,5	4,75
C = ½ din picior (%)	2,5	2,5	2,75	3,0	3,25	3,5

**Indicele prognostic (IP)** reprezintă produsul dintre suprafața arsă și profunzime (în concepția actuală, arsura este privită ca un volum). El se calculează înmulțind suprafața arsă (în procente) cu gradul cel mai înalt al arsurii.

Valoric, există mai multe aspecte ale IP:

IP = 0–40: evoluție fără complicații;

IP = 40–60: evoluție cu posibile complicații;

IP = 60–80: evoluție cu complicații în 50% din cazuri;

IP = 80–100: complicații majoritare;

IP = 100–140: este posibil decesul;

IP = 140–160: decese în 50% din cazuri;

IP = 180–200: decesele predomină;

IP > 200: decese în 100% din cazuri.

## **Clinică**

Clinica arsurilor termice este în funcție de gravitatea plăgilor arse și are în vedere leziunea locală și răspunsul organismului la agresiune, manifestat prin semne generale.

**Semnele locale** caracterizează leziunea ca atare, în funcție de profunzime.

**Semnele generale** sunt o urmare a răspunsului la agresiune. Ele sunt direct proporționale cu gravitatea arsurii, prezente la fiecare etapă calendaristică și pot persista chiar și după epitelizarea plăgilor, pînă la recuperarea totală a funcțiilor afectate de arsură.

## **Paraclinică**

Se vor efectua:

- probele uzuale;
- monitorizarea hemogramei, azotemiei, proteinemiei, electrofozei, ionogramei;
- explorările specifice unor aparate și sisteme.

**Examinări paraclinice utile în aplicarea tratamentului:** determinarea hemoglobinei, hematocritului, glicemiei, ureei sangvine, electroliților, rezervei alcaline, gazelor sangvine, pH sangvin, PVC.

Reanimarea bolnavului ar trebui condusă după unele analize, care să arate evoluția în dinamică, cel puțin de 2, 3 ori pe zi, a acestor parametri biologici.

## **Tratament**

**1. Primul ajutor** se acorda **la locul accidentului** și constă în:

- scoaterea rapidă din mediul termic, dus departe, la aer curat, și culcat orizontal;
- stingerea focului de pe haine cu mijloacele existente;
- explorarea funcțiilor vitale (respirației, circulației) și susținerea acestora (dacă este cazul, respirație artificială, masaj cardiac);
- aplicarea unui prosop muiat în apă rece pe zonele arse, pentru diminuarea durerii și a gradientului termic;
- dacă există și alte traumatisme, se va proceda la hemostază provizorie și imobilizarea fracturilor;
- dacă este posibil, se administrează analgezice, oxigen și perfuzii cu soluții cristaloide;

- transportarea la spital este obligatorie pentru orice ars cu o suprafață mai mare de 5%. În timpul transportării se administrează alimente sau lichide pe cale orală.

**La spital** se aplică tratament local și general, în funcție de gravitatea arsurii.

**Criterii de internare** a bolnavilor arși sunt:

- arsurile chimice;
- arsurile termice cu suprafața >5%;
- arsurile electrice;
- arsurile perineului și zonele șocogene, indiferent de suprafață;
- arsurile profunde, limitate;
- arsurile cu suprafață mică situate în zone funcționale sau estetice.

**Tratamentul local are drept scop:**

- 1) crearea condițiilor de asepsie, care să permită plăgii și țesuturilor adiacente o bună evoluție;
- 2) diminuarea pierderilor de lichid și prevenirea tulburărilor ischemice;
- 3) limitarea agravării leziunilor;
- 4) limitarea resorbției de toxine;
- 5) diminuarea fenomenelor algice;
- 6) evitarea reacțiilor alergice sau hipersensibilizante;
- 7) protecția antibacteriană, menținerea sub control a infecției;
- 8) detestarea escarelor și obținerea unui pat granular optim și cât mai rapid apt pentru procesul de grefare;
- 9) protecția, asistența și dirijarea epitelizării;
- 10) vindecarea cât mai rapidă a leziunilor, cu minimum de sechele estetice sau funcționale, cu dezvoltare minimă de țesut scleros sau cheloid.

**Variante de tratament local**

1. Tratamentul local clasic este, de regulă, cel conservator, cu epitelizare spontană controlată a leziunilor de gradele II și III A, detașarea completă a escarelor de gradul IV cu grefarea cât mai rapidă după ziua a 21-a cu autogrefe.

2. Tehnicile de excizie, grefare imediată, precoce sau secvențială sunt forme de tratament chirurgical agresiv. De aceste tehnici beneficiază electrocutările, arsurile chimice, escarele termice de gradele III B și

IV și cele de gradul IIIA situate pe zone funcționale. Acoperirea cu grefe este obligatorie.

Varianta de tratament se va alege după expirarea a 24 de ore, timp în care bolnavul va fi reechilibrat biologic.

3. Prelucrarea primară a leziunilor de arsură: toaleta locală este una din cele mai importante măsuri de deșocare. Plaga de arsură reprezintă o largă cale de acces pentru germenii din exterior; tot la acest nivel au loc importante pierderi de lichide și proteine; leziunea propriu-zisă este o sursă din care se resorb enzime lizozomale, kinine, endotoxine microbiene și de aceea prelucrarea primară se va efectua în cel mai scurt timp.

4. Inciziile de decompresie: consecutiv arsurii, în zona imediat subiacentă, se constituie un edem care determină fenomene ischemice la nivelul lojelor inextensibile, respectiv leziuni de tip garou în cazul arsurilor circulare. Fenomenul se poate întâlni și la torace și abdomen, limitând excursiile toracice. Singura modalitate de a evita complicațiile de mai sus sunt inciziile de decompresie.

### **Tratament general**

#### **Principalii parametri clinici de supraveghere:**

- diureza;
- tensiunea;
- pulsul;
- respirația: bolnavul trebuie să prezinte un ritm respirator normal; se va administra intermitent oxigen pe sonda nazală;
- aspectul mucoaselor și tegumentelor: ele trebuie să fie umede; calde, roz; turgorul cutanat să arate un grad înalt de elasticitate a țesuturilor;
- bolnavul trebuie să fie conștient, liniștit, cooperant, fără să acuze dureri; orice stare de agitație este un semnal de alarmă ce se datorează unor manopere neadecvate, cel mai adesea hipoxiei.

### **Tratamentul chirurgical**

Clasic, această metodă de tratament se aplică în toate arsurile care nu se vindecă spontan în 3 săptămâni, inclusiv în arsurile întremiate și profunde.



Tratamentul chirurgical al arsurilor cuprinde două mari grupe de intervenție:

- 1) excizia–grefarea prococe;
- 2) grefarea plăgilor granulare.

**Excizia–grefarea precoce** constă în îndepărtarea escarei și acoperirea patului viabil rezultat cu autogrefe (cazul ideal) sau cu substituenți de piele (alogrefe, xenogrefe, substituenți sintetici).

**Avantajele acestei metode:**

- reduce riscurile septice prin acoperirea rapidă a plăgilor;
- ameliorează statusul metabolic al pacientului, permițând acoperirea nevoilor sale nutriționale;
- reduce mortalitatea;
- reduce durata spitalizării;
- permite obținerea unor cicatrice mai puțin evidente;
- reduce costurile.

**Indicațiile acestei metode:**

- arsurile profunde de gradele III B și IV, indiferent de localizare și suprafață;
- arsurile intermediare profunde, de gradul III, cu precădere în zonele cu valoare funcțională sporită;
- arsurile chimice;
- electrocutările.

**Contraindicațiile:**

- instabilitate hemodinamică;
- anemie cu Hb sub 7 g/dl sau Ht sub 25%;
- hipoproteinemie sub 4 g/dl.

**Grefarea plăgilor granulare** reprezintă o variantă mai veche de tratament chirurgical al arsurilor. În țara noastră, grefarea se practică și din cauza prezentării tardive la medic a multora dintre pacienții cu arsuri profunde.

Plaga granulară este rezultatul evoluției naturale a arsurilor de gradele IIIB și IV sau a celor intermediare profunde. Țesutul granular este un țesut conjunctivo-vascular, cu mare capacitate proliferativă, format din vase de neoformație și numeroase fibroblaste.

O plagă granulară ideală pentru grefat (eutrofică) trebuie să fie roșie, de consistență fermă, cu granulații plane, lucioase, fără secreții sau fibrină.

**Caz clinic.** Copilul R., în vîrstă de 4 ani, a căpătat arsură termică cu apă fierbinte. Copilul a fost internat în spitalul raional. Peste 2 zile, copilul a fost transferat în mod urgent în IMSP SCRC „Emilian Coțaga”, în secția de reanimare și terapie intensivă, cu diagnosticul „Boala arșilor. Toxemie. Arsuri termice de gr. II și III A pe față, gît, piept, abdomen, membrele superioare, coapse, organele genitale. S – 30%. Afecțiune toxică a organelor interne. Pneumonie bilaterală”.

La internare i s-a aplicat pansament cu sol. betadină. Bolnavul a fost plasat pe un pat cu grilă, cu utilizarea iradierii infraroșii.

Copilul a fost examinat clinic și paraclinic. Tratamentul continuă cu perfuzie de coloizi (plasmă proaspătă congelată, albumină) și soluții glucoz-cristaloide, cu antibiotice, antimicotice, probiotice, preparate cardiace, antispastice, diuretice, antihistaminice, preparate pentru îmbunătățirea metabolismului, antiproteazice.

Copilul a fost externat la domiciliu în stare satisfăcătoare.

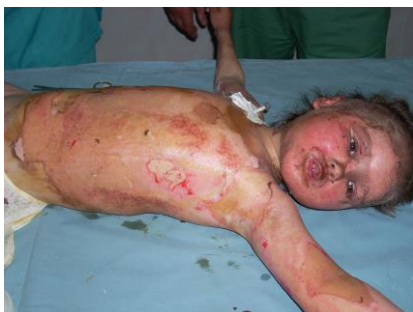

Fig.1. A treia zi după traumatizare.

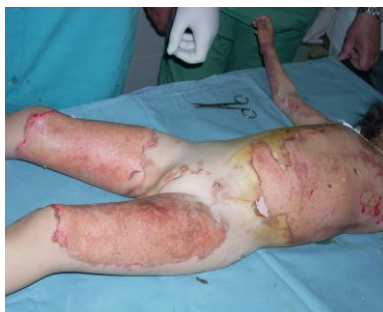

Fig. 2. A șaptea zi după traumatizare.

## Bibliografie

1. Gudumac Eva, Vicol Gh. *Arsurile termice la copil. Protocol clinic național*. Chișinău, 2009.
2. Prisăcaru Olesea. *Tratamentul chirurgical al copiilor cu arsuri profunde ale pielii*. Anale științifice. Chișinău, 2010, ediția a XI-a, vol. V, pag. 199.
3. Vicol Gh., Edinac B., Prisăcaru Olesea ș.a. *Sistemul activ chirurgical în tratamentul arsurilor la vârste pediatrice*. Anale științifice. Chișinău, 2011, vol. XIV, pag. 21.

### 34. BOALA ARȘILOR LA COPII

**Șocul combustional** este prima etapă clinico-evolutivă a bolii arșilor. Șocul duce la dereglarea funcției principalelor sisteme ale organismului, a homeostaziei, metabolismului și modifică starea funcțională a organelor și sistemelor de organe. Boala arșilor are următoarele componente: stresul algic, toxemia specifică și reacția inflamatorie nespecifică. Un rol important în dezvoltarea procesului patologic are dereglarea sistemului cardiovascular și a perfuziei regionale. Prin urmare, toate etapele de evacuare medicală și eforturile medicilor trebuie să fie canalizate spre identificarea precoce a șocului, inițierea adecvată a tuturor măsurilor de prevenire a dezvoltării și agravării șocului, profilaxia endotoxemiei, insuficienței poliorganice și a sindromului de detresă respiratorie.

În ultimii 25 de ani, șocul în boala combustională ocupă stabil locul doi în structura mortalității, cedând doar complicațiilor infecțioase.

Dificultățile în asocierea complicațiilor:

- subestimarea gravității stării generale și, în consecință, terapia de deșocare întârziată;
- prelucrarea primară a suprafețelor arse, care provoacă mari dureri.

Inițierea terapiei de deșocare, fără consultul specialistului din centrul combustional, deseori conduce la erori pe parcursul terapiei antișoc și la agravarea pronosticului. În practica medicală, mai frecvent este încălcat unul dintre cele mai importante principii ale terapiei de deșocare – continuitatea măsurilor de deșocare fără estimarea paraclinică. Este subestimat rolul monitorizării vizuale și controlului de laborator al pacientului pe parcursul zilei, cât și reținerea nejustificată a pacienților la etapa de ajutor medical necalificat. Transferul precoce al pacienților în stare de șoc în centrele de combustii este justificat doar în cazul organizării unei interacțiuni perfecte între serviciile de ambulanță, al aviației sanitare și al centrelor de combustii, care participă în acordarea primului ajutor medical la etapa prespitalicească și la nivelul spitalizării primare. În plus, distanța mare pînă la locul unde poate fi acordată asistența de specialitate, furnizarea insuficientă de mijloace moderne pentru transportarea arșilor gravi, în mod semnificativ împiedică evacuarea victimelor la centrele de combustii. Astfel, tratamentul calificat al pacientului cu arsuri în secțiile de terapie intensivă, chirurgie, traumatologie și în centrele specializate face pronosticul favorabil.

Șocul combustional este considerat o variantă a șocului traumatic, iar după mecanismul de dezvoltare se referă la șocul hipovolemic. Dezvoltarea șocului combustional este determinată de impulsurile intense de durere din plaga postcombustională, ceea ce duce la dereglarea coordonării activității sistemului nervos central, cât și de traumatismul termic direct al pielii și al țesuturilor subiacente.

La baza tulburărilor hemodinamice în șocul hipovolemic se află volumul inadecvat de sânge circulant, scăderea întoarcerii venoase și a debitului cardiac. Dereglările activității cardiace, deficitul VSC (volumului de sânge circulant) sunt componentele de bază ale șocului hipovolemic, iar severitatea dereglărilor nu depinde de vârsta pacientului.

Este determinat că pentru șocul combustional la copii sunt specifice dereglările respiratorii (scăderea volumului respirator, a elasticității țesutului pulmonar și a capacității vitale pulmonare), care favorizează hipoxia, spre deosebire de alte traumatisme. Acest sindrom de detresă respiratorie se dezvoltă în primele ore după traumatismul termic, ceea ce duce la dereglări în sistemul raporturilor ventilare-difuzie și difuzie-perfuzie cu hipoxie arterială ulterioară. Hipoxia este un concept integral, care reflectă starea tuturor etapelor de transportare a oxigenului. Dezvoltarea hipoxiei în șocul combustional, la copiii de până la 5 ani, este condiționată de o sensibilitate mai mare a centrului respirator la hipoxie și hipercapnie. În plus, o perturbare a proceselor enzimatice reduce capacitatea celulelor de a asimila oxigenul. Deoarece procesele dependente de oxigen stau la baza metabolismului tuturor celulelor organismului, hipoxia se află la baza dereglării tuturor tipurilor de modificări ale metabolismului și este o cauză a reducerii potențialului energetic și a dereglărilor funcționale ale organelor și sistemelor.

Un șir de mecanisme compensatorii implicate la etapa hipovolemiei mențin debitul cardiac, tensiunea arterială și perfuzia organelor vitale importante la valori apropiate de cele normale, dar aceasta se realizează doar cu prețul dereglării presiunii venoase sistemice, a presiunii din cavitățile inimii, afectând fluxul sangvin din alte zone ale organismului.

Datorită labilității înalte a nodului sinusal, una dintre primele reacții în stările critice este tahicardia, ca o dominantă în menținerea și creșterea debitului cardiac. Migrarea lichidului din patul vascular în spațiul interstițial are loc pe parcursul a 18 ore sau mai mult; astfel, scăderea

tensiunii arteriale în șocul combustional are loc nu imediat după producerea combustiei, ca în șocul traumatic tipic. În legătură cu aceasta, indicii tensiunii arteriale, ca prim criteriu în evaluarea severității șocului traumatic, în șocul combustional nu sunt atât de importanți. Tulburările în circulația periferică se manifestă clinic prin paloarea tegumentelor, temperatură scăzută, acrocianoză. Dereglările microcirculației în șocul combustional provoacă modificări în sângele periferic, dezvoltând hemoconcentrație și creșterea de mai multe ori a viscozității sîngelui. Anemia, în primele zile, este mascată de hemoconcentrație. În leziunile severe și în caz de hemoliză masivă, anemia primară este detectată după aproximativ 24–36 de ore din momentul traumatizării. La sugari, anemia prezentă la momentul lezării termice indică reducerea oxigenării țesuturilor, agravarea evoluției șocului combustional și a perioadei post-operatorii. Despre prezența hemolizei ne indică apariția hemoglobinei libere în plasmă, iar în cazul unor suprafețe mari de arsuri profunde – și în urină.

Adesea, stările critice sunt însoțite de creșterea bruscă a nivelului proceselor oxidative în țesuturi și de prevalența reacțiilor catabolice asupra celor anabolice. Hipercatecolaminemia și creșterea nivelului de hormoni steroizi sporesc nivelul metabolismului, ceea ce duce la creșterea necesității în oxigen a celulelor.

În pofida abundenței simptomelor șocului combustional, diagnosticarea lui este dificilă. Cele mai informative criterii clinice și de laborator ale șocului sunt: scăderea tensiunii arteriale sub 95 mm Hg în decurs de 6–9 ore, pulsul frecvent și mic, indicele Allgover, scăderea PVC, oligurie sau anurie în decurs de 6–9 ore (mai puțin de 30 ml de urină pe oră), tegumentele cutanate – palide, reci, gradientul de temperatură – mai mare de 3 grade, macrohemoglobinurie, acidoză pronunțată, vome persistente. În multe cazuri, imaturitatea morfologică și funcțională a sistemului nervos, imperfecția reflexelor la sugari și copiii mici (acestea sunt realizate în părțile subcorticale ale creierului), metabolismul mai rapid provoacă reacții convulsive, dereglări de respirație în sistemele cardiovasculare și de excreție.

Principalele criterii care indică ieșirea din starea de șoc sunt: stabilizarea persistentă a hemodinamicii centrale la pacienții afectați, a diurezei, diminuarea spasmului vaselor microcirculației, încălzirea pielii și asocierea febrei cu frisoane. Monitorizarea adecvată a indicilor șocului

combustional la copiii cu arsuri profunde este importantă în estimarea momentului optim al intervenției chirurgicale.

Pentru practica pediatrică, orientarea numai pe baza indicilor hemodinamicii centrale, care sunt utilizați pe scară largă în identificarea și evaluarea profunzimii șocului (tensiunea arterială, frecvența contracțiilor cardiace, indicele Allgover), nu este suficient de informativă.

Există probleme referitoare la aprecierea exactă a momentului când pacientul a ieșit din șocul combustional. Timpul necesar pentru a scoate pacientul din starea de șoc depinde de precizarea și calitatea terapiei antișoc și de particularitățile individuale ale organismului afectat.

Criteriul de justificare a terapiei perfuzionale diferențiate la copiii cu arsuri este raportul dintre debitul cardiac real și cel necesar. La etapa ieșirii din șoc, la sugari și copiii mici, crește semnificativ indicele cardiac, care este însoțit nu doar de creșterea livrării oxigenului, ci și de consumul exagerat de oxigen, ceea ce diferă de copilul de vîrstă mai mare. La copiii cu suprafața leziunii termice ce depășește 30% din suprafața corpului se constată lipsa creșterii consumului de oxigen la ieșirea din șoc, ceea ce duce la diminuarea proceselor reparatorii din plagă și indică necesitatea intervenției chirurgicale precoce pentru plastică. Reechilibrarea hidroelectrolitică, acidobazică și metabolică se va efectua cu suportul preparatelor inotrope – dopamină, dobutrex ș.a.

### **Etapa de toxemie combustională acută**

Această etapă succede stadiul de șoc combustional și, în funcție de dimensiunea și profunzimea leziunii, variază de la 2–4 până la 8–15 zile. Corelația dintre severitatea șocului combustional și severitatea toxemiei nu este întotdeauna exprimată. Sfîrșitul etapei a doua a bolii combustionale coincide cu debutul infecției purulente în plagă, clinic exprimată aproximativ după 10–15 zile de la traumatism. În cazul leziunilor profunde, toxemia acută trece în a treia etapă a bolii combustionale – septicotoxemia. În leziunile superficiale, toxemia acută evoluează direct în faza de reconvalescență. Toxemia acută este consecința intoxicației cu produse de descompunere a proteinelor, a componentelor intermediare ale metabolismului, a substanțelor toxice din țesuturile arse, care posedă proprietăți antigenice, și a acțiunii produselor de activizare a microflorei, prezente abundant pe suprafața plăgii combustionale la etapa dată.

Intensitatea toxemiei, în mare măsură, depinde de natura necrozei din plagă. În cazul necrozei umede are loc instalarea mai rapidă a acesteia

și perioada va fi mai scurtă, dar și mai greu suportată de pacient. În necrozele uscate, etapa a doua a bolii va dura mai mult și va evolua mai lejer.

Tabloul clinic al toxemiei acute este dominat de simptome cerebrale, ca rezultat al intoxicației SNC și al edemului cerebral. Confuzie, delir, agitație psihomotorie, uneori dezvoltând accese convulsive, insomnie, letargie, spasme musculare – particularitățile intoxicației la copilul ars. În cazurile severe, poate fi prezentă și coma.

Simptomul de bază în perioada toxemiei este febra (38–39°C), fără remisiuni semnificative dimineața. Temperatura corpului de 39–40°C indică evoluția gravă a bolii și un pronostic nefavorabil.

Sistemul cardiovascular: miocardită toxică manifestată prin tahiaritmii, diminuarea zgomotelor cardiace, apariția unui suflu sistolic, lărgirea hotarelor inimii, reducerea contractilității miocardice, scăderea tensiunii arteriale. Sunt exprimate efectele hipoxiei arteriale, reducerea saturației cu oxigen a sîngelui arterial și, în același timp, se atestă hipercapnia venoasă. Din punct de vedere clinic, sunt prezente paliditatea tegumentelor, cianoza mucoaselor, dispneea etc.

Staza pulmonară, tulburările circulatorii în circuitul mic, reducerea permeabilității bronhiilor mici și mijlocii, care au loc în perioada de șoc, duc la acumularea continuă a secrețiilor bronșice, dezvoltarea microatelectaziilor și a pneumoniei. Modificările pulmonare sunt destul de severe și pot dezvolta edemul pulmonar, diverse abcese, în special la copiii cu arsuri ale sistemului bronho-pulmonar.

Dereglările organelor tractului digestiv se manifestă prin anorexie, grețuri, vărsături repetate, pareză intestinală sau diaree toxică. Pacienții prezintă sete, limba este uscată, salivată.

Complicațiile sus-numite, în lipsa tratamentului, pot fi cauza directă a decesului copilului ars.

În perioada de toxemie acută de peste 3–5 zile după traumatism, odată cu normalizarea VSC, diminuarea hemoconcentrației, se asociază anemia: scade numărul eritrocitelor în sînge, hematocritul și VPC; crește leucocitoza și devierea formulei leucocitare spre stînga.

Pentru toxemia combustională este caracteristic metabolismul catabolic marcat, care se manifestă printr-un echilibru azotat negativ, scăderea proteinelor plasmaticе, a coeficientului albumină-globulină. Dezechilibrul electrolitic este cauzat, de regulă, de insuficiența renală.

La pacienții cu o evoluție favorabilă diureza se restabilește complet și se asociază poliuria, proteinuria marcată, microhematuria.

La etapa dată, în arsurile profunde se mențin dereglările funcției hepatice, suprarenalelor, care se manifestă prin modificarea tuturor tipurilor de metabolism, și dereglarea concentrației hormonilor suprarenali, care afectează și mai mult sistemul endocrin, microcirculația, procesele de digestie și agravează toxemia.

La etapa de șoc combustional și toxemie acută se poate produce decesul copilului, chiar și în cazul arsurilor superficiale, sau recuperarea lui. În arsurile profunde cu suprafața mare, după 9–12 zile de la traumatism, febra devine remitentă, are loc rejetul necrozei (proces supurativ pronunțat), ceea ce indică începutul următoarei etape a bolii combustionale.

### **Etapa septicotoxemiei combustionale**

Această etapă este caracteristică pentru pacienții cu arsuri profunde de gradele III B și IV. Totodată, și în arsurile extinse de gradul III A, dacă s-a asociat infecția semnificativă a plăgilor postcombustionale, pot fi prezente elemente de septicotoxemie. În prima perioadă (de la 11–12 zile pînă la 4–5 săptămîni), aceasta este rezultatul rejetului de necroză din plagă și al proceselor supurative. Ulterior, în plăgile granulate pot avea loc pierderi semnificative de proteine, se va activa microflora în plăgile arse, va crește resorbția produselor de descompunere a proteinelor de pe suprafața plăgii. În ansamblu, aceasta susține faza dată.

Septicotoxemia se caracterizează prin febră de natură remitentă (febră supurativă resorbtivă), anorexie, complicații septico-purulente, eliminări purulente masive din plagă. Se remarcă apatia marcată, insomnia, agravarea anemiei, bacteriemia. Scade continuu greutatea pacientului, se determină hipoproteinemia.

Această etapă la copii se caracterizează printr-o multitudine de complicații infecțioase. Pneumonia este cea mai frecventă complicație la copiii de toate vîrstele și la toate etapele bolii combustionale. Unii pacienți în stadiul de septicotoxemie dezvoltă sepsis.

Atunci când arsurile profunde ocupă o suprafață de pînă la 15% din cea a corpului și se va efectua un tratament adecvat, care să contribuie la detașarea țesutului necrotic, se va dezvolta țesutul de granulație, vor scădea febra, durerea și edemul în plagă. În absența prelungită a reconstrucției chirurgicale a pielii pierdute în zonele cu arsuri profunde și cu



suprafață mică (5–6%), unele plăgi se pot vindeca de la sine, dar, ca urmare, se vor dezvolta diformități postcombustionale (contracturi).

În arsurile profunde extinse (mai mult de 20% din suprafața corpului), cu o terapie perfuzională insuficientă, se dezvoltă cașexia postcombustională, se stabilește inhibiția și apar escare, iar procesele reparatorii în plăgi se stopează complet. Crește sîngerarea din plăgi, apar atrofia și necroza terțiară a plăgilor postcombustionale.

La această etapă, în special în cașexia postcombustională, se determină insuficiența relativă a suprarenalelor, deși nivelul hormonilor în sînge poate fi normal sau chiar crescut.

Sepsisul combustional și malnutriția fac pronosticul discutabil la pacienții arși.

### **Tratamentul șocului termic**

Terapia antișoc se începe în cazurile în care suprafața arsurii depășește 10%, iar în arsurile profunde – 5% din suprafața corpului copilului. În șoc trebuie de abținut de la orice activități, care nu sunt îndreptate spre lupta cu acesta, inclusiv de la manipulațiile locale, în afara celor vital importante. La internare se aplică un pansament cu sol. furacilină 1:5000. Bolnavul este plasat pe un pat cu grilă, cu utilizarea iradierii infraroșii. Cu scopul profilaxiei stărilor energodeficitare, în salon este menținută o temperatură de 26 – 28°C.

Terapia intensivă în șoc include un complex de măsuri, care sunt îndreptate spre lichidarea sindromului algic și a încordării psihoemoționale, restabilirea hemodinamicii eficiente, normalizarea respirației externe și a schimbului de gaze, lichidarea acidozei, profilaxia și tratamentul dereglărilor funcțiilor renale, corectarea echilibrului hidroelectrolitic, restabilirea pierderilor proteice, lichidarea intoxicației în creștere și a dereglărilor metabolice.

Măsurile obligatorii includ: asigurarea abordului venos – este de preferat un cateter în vena centrală, pentru efectuarea unei terapii perfuzionale de volum și de durată adecvată. În cazul copiilor cu arsuri extinse se acceptă instalarea cateterului venos prin suprafața arsă. Cateterul urinar este necesar pentru monitoringul în dinamică al diurezei și, respectiv, al eficienței terapiei antișoc.

Pentru ameliorarea insuficienței de oxigen și a respirației externe este necesară oxigenoterapia – administrarea oxigenului umectat prin catetere nazale. Copiilor care au suportat arsuri prin inhalare li se va

efectua examenul fizic și radiologic al plămînilor pe parcursul primelor 24 de ore. La primele semne de sindrom de detresă respiratorie, edem al epiglotei, al laringelui, se va lua decizia de intubare oro-traheală. Toți copiii cu leziuni inhalatorii vor fi transportați în centrul de combustii, pentru acordarea ajutorului medical specializat.

Pentru cuparea sindromului algic, în 3–4 prize/zi se administrează analgezice (analgin, dexalgin, plenalgin) în combinație cu preparate antihistaminice (dimedrol, suprastin) în doze corespunzătoare vârstei. Preparatele antihistaminice accentuează acțiunea analgezicelor, posedă efect sedativ. Copiilor cu vârsta de peste 2 ani li se pot indica analgezice narcotice – soluție de 1% de promedol, 0,1 ml la fiecare an de viață (doză unică), iar celor mai mari – tramadol, în doză unică de 1,0 ml, i/v sau i/m.

Un efect înalt se obține prin administrarea alternantă a analgezicelor cu tranchilizante (diazepam) și neuroleptice (droperidol). Diazepamul (relanium, seduxen, sibazon, valium) posedă o acțiune sedativă accentuată, acționînd asupra sistemului limbic, talamus și hipotalamus, cupează excelent senzația de frică, oferă senzația de indiferență (ataraxie). La utilizarea acestora se va instala amnezie retrogradă, deoarece ele posedă acțiuni miorelaxantă, anticonvulsivantă și moderat somniferă. Soluția de 0,5 % de diazepam se utilizează intravenos sau intramuscular – 0,1 ml/kg de masă corporală, de 3 ori pe zi. Administrarea de droperidol (0,5 mg la 1 kg de masă corporală) cupează excitarea psihoemoțională, grețurile și vomela, induce un somn ușor de întrerupt.

O importanță crucială în terapia șocului are corectarea dereglărilor hemodinamice prin lichidarea hipovolemiei, ameliorarea proprietăților reologice ale sîngelui, restabilirea perfuziei tisulare, normalizarea tonusului vascular, ameliorarea activității cardiace. Volumul și componența lichidelor introduse diferă în funcție de vârsta copilului, profunzimea arsurii și manifestările clinice ale șocului. Calculul volumului total de lichid necesar la copii se face după formula: NF (necesitățile fiziologice) + PP (pierderile patologice) – AE (alimentația enterală), unde:

1) restabilirea necesităților lichidiene fiziologice (NF): primele 10 kg de greutate – 4 ml/kg/oră, de la 11 la 20 kg – se vor adăuga 2 ml/kg/oră, la fiecare kg ce va depăși masa de 20 kg – se va adăuga 1 ml/kg/oră.

De exemplu, pentru un copil cu greutatea de 15 kg  $NF = (10 \times 4 + 5 \times 2) \times 24 \text{ ore} = 1200,0 \text{ ml}/24 \text{ ore}$ ;

2) calcularea restabilirii pierderilor lichidiene (PP) în primele 24 de ore ale șocului combustional este bazată pe formula acceptată de toți combustiologii pentru determinarea rațională a terapiei intensive a bolnavilor arși:

$V = M \times S \times 2$ , unde:

$V$  – cantitatea (volumul) lichidelor administrate intravenos în primele 24 de ore ale șocului combustional (ml);  $S$  – suprafața totală a arsurii (%),  $M$  – masa corpului pacientului (kg).  $\frac{1}{2}$  din acest volum va fi infuzat pe parcursul primelor 8 ore de la traumatism,  $\frac{1}{4}$  – în următoarele 8 ore și  $\frac{1}{4}$  din volumul calculat se va infuza pe parcursul următoarelor 8 ore.

Dacă sunt prezente pierderi lichidiene cu vome sau cu scaune lichide, la această cantitate se vor adăuga 20 ml/kg. La febră înaltă se vor adăuga alte 10 ml/kg la fiecare grad ce depășește 37,0° C. Volumul maxim al lichidelor administrate intravenos în primele 24 de ore ale șocului combustional este de 100 ml /kg/ 24 ore.

După primele 24 de ore de la traumatismul termic, PP se calculează după formula:  $M \times S$ .

Din cantitatea totală de lichide,  $\frac{1}{3}$  se introduce sub forma preparatelor coloidale native și sintetice, iar  $\frac{2}{3}$  vor reprezenta soluții salin-glucozate. În scopul restabilirii volumului de sânge circulant, terapia antișoc va debuta cu substituenți coloidali de plasmă (dextrani, amidonuri hidroxietilate, gelatine). Soluțiile coloidale se mențin în lumenul vaselor datorită activității osmotice înalte a substanțelor macromoleculare pe care le conțin. Perioada de înjumătățire în lumenul vascular este de 20–30 minute pentru soluțiile cristaloide și 3–6 ore pentru majoritatea soluțiilor coloidale. La copii, cel mai des sunt utilizate amidonurile hidroxietilate (refortan, refordez, hemohes) în doză de 10–15 ml/kg. Ulterior, se administrează soluțiile salin-glucozate în raport de 1:1. Luînd în considerație hidrofilitatea țesuturilor organismului copiilor, se recomandă de a indica coloizi nativi (plasmă proaspătă congelată, albumină) în doză de 20 ml/kg/zi, chiar după primele 12 ore de la debutul terapiei de perfuzie. Hipovolemia și hipoproteinemia marcată, mai ales în șocul grav și foarte grav, determină necesitatea administrării preparatelor proteice. În afara normalizării presiunii oncotice, stabilizarea hemodinamicii, acțiunii de detoxicare, ele mențin procesele metabolice și reacțiile de protecție imunologică. Foarte eficiente sunt transfuziile de albumină,

care, în afară de proprietățile menționate, participă la lichidarea hipo- și disproteinemiei. Perfuzia de 200–250 ml soluție (10%) de albumină este echivalentă cu cea de 1000 ml de plasmă. Metoda de preparare a ei exclude complet posibilitatea infectării pacientului cu infecții virale. Albumina este stabilă la păstrare, iar reacții la transfuzia ei sunt extrem de rare.

Cu scop de dezintoxicare și îmbunătățire a debitului sangvin renal se utilizează hemodez – 10 ml/kg.

Corectarea dereglărilor echilibrului hidroelectrolitic în lipsa vomelor poate fi inițiată chiar în primele minute de la traumatism, prin administrarea per os a soluției bicarbonat-saline. Însă, prin această metodă simplă, dereglările hidroelectrolitice, în majoritatea cazurilor, nu pot fi rezolvate, nu doar pentru că dereglările echilibrului electroliților la pacienții arși sunt foarte mari, dar și din cauza vomei, întâlnită adesea în șocul combustional. O astfel de cale de administrare a lichidului poate fi analizată la etapa prespitalicească sau la imposibilitatea perfuziilor intravenoase. Normalizarea echilibrului hidroelectrolitic este asigurată de perfuzia intravenoasă a soluțiilor cristaloides, cu luarea în calcul a pierderilor extrarenale, a nivelului ionilor de potasiu în ser și urină. De regulă, normalizarea nivelului seric de sodiu se obține prin perfuzarea soluției izotonice (0,9%) de clorură de sodiu, suficientă pentru lichidarea hiperkaliemiei.

Deoarece cauzele de bază ale acidozei metabolice sunt dereglările hemodinamice și ale microcirculației, precum și ale respirației externe și schimbului de gaze, corectarea acestora poate normaliza și echilibrul acidobazic. De aceea, perfuziile de soluții bazice (de bicarbonat de sodiu 4%) nu sunt necesare.

Dezvoltarea coagulopatiei de consum și formarea microtrombilor sunt manifestări ale inflamației generalizate. În scopul profilaxiei CID sindromului, tuturor pacienților li se indică heparină în cantitate de 50–100 UI/kg/24 ore. Administrarea heparinei previne dezvoltarea schimbărilor ireversibile în microcirculație și crește dezagregarea elementelor sangvine figurate. Administrarea heparinei va fi începută imediat după internarea pacientului, pentru că acest preparat previne formarea trombilor și este practic ineficient la finalul proceselor de coagulare.

În calitate de dezagreganți de asemenea se utilizează sol. eufilină 2,4% în doză de 4 mg/kg. În afară de aceasta, eufilina posedă proprietatea

de a înlătura spasmul vaselor periferice, coronariene și renale. Pe motivul creșterii debitului sangvin renal și scăderii reabsorbției ionilor de sodiu și clor, eufilina posedă și un efect diuretic. Administrarea preparatului pe fundalul terapiei de perfuzie previne efectul hipotensiv al acestuia.

Rămîne discutabilă problema utilizării glucocorticoizilor în terapia șocului combustional. Adepții utilizării hormonilor indică faptul că aceasta duce la scăderea răspunsului inflamator, protecția structurilor intracelulare, scăderea permeabilității pereților capilarelor. Însă, creșterea concentrației glucocorticoizilor duce la dereglarea sindromului de adaptare, cu dezvoltarea insuficienței suprarenale, iar supresia imună – la dezvoltarea infecției. Prin urmare, glucocorticoizii trebuie indicați doar pacienților cu șoc de gradele III și IV și celor cu ACR, care necesită protezarea respirației. Înainte de a administra hormoni, va fi asigurat un volum adecvat de lichide intravascular, ca să nu apară o discordanță între volumul în creștere al segmentului intravascular și insuficiența volumului de sânge circulant. La copii, cel mai des este utilizat prednisolonul, în doză de 1–2 mg/kg/zi, sau dexametazonul, în doză de 0,5 mg/kg/zi, administrat în 2–3 prize.

Una din condițiile de bază ale restabilirii hemodinamicii este normalizarea activității cardiace, care se obține prin administrarea glicozidelor cardiace; de exemplu, prin introducerea intravenoasă a digoxinei (0,025%), în doză unică de 0,1 ml copiilor de pînă la 1 an și în doză de 0,15–0,2 ml copiilor mai mari. Acest preparat crește forța și viteza contracțiilor cardiace, crește diastola, scade ritmul, normalizează funcția sistemului de conducere. Însă, glicozidele cardiace se vor administra după corectarea volumului de sânge circulant, metabolismului hidroelectrolitic și echilibrului acidobazic, pentru că în hipovolemie efectul hemodinamic al acestor preparate este insuficient.

Preparatele ce stimulează procesele metabolice (riboxina, vitaminele grupei B, acidul ascorbic) îmbunătățesc schimbul de substanțe, în primul rînd al hidrocarburilor, și procesele oxidative în țesuturi, sunt deosebit de indicate pentru ameliorarea nutriției mușchiului cardiac. Ele completează și cresc efectul glicozidelor cardiace.

În tratamentul șocului combustional, sunt utili inhibitorii enzimelor proteolitice (contrical, gordox), ce suprimă activitatea sistemului kinin-caliceină.

Pentru profilaxia ulcerelor de stres, copiilor cu arsuri întinse li se vor administra H<sub>2</sub>-blocatori ai receptorilor histaminici (famotidină), antacide (maalox, simalgel, almagel).

Eficiența terapiei în desfășurare va fi apreciată în baza datelor hemodinamice (FCC, TA, PVC) și a diurezei. La copiii cu masa de pînă la 30 kg, diureza trebuie să constituie nu mai puțin de 1 ml/kg/oră. La copiii cu masa de peste 30 kg, diureza va constitui 30–50 ml/oră. La dezvoltarea unei insuficiențe renale acute se administrează soluție (0,5%) de dopamină, care stimulează beta-adrenoreceptorii (în doze mici și medii) și alfa-adrenoreceptorii (în doze mari). Ameliorarea hemodinamicii sistemice are efect diuretic, posedă acțiune stimulatorie specifică asupra receptorilor postsinaptici dopaminergici ai vaselor sangvine ale rinichilor. În doze mici (0,3–0,5 mcg/kg/min.) acționează preponderent asupra receptorilor dopaminergici, ceea ce duce la dilatarea vaselor renale, mezenteriale, coronariene și cerebrale. Dilatarea vaselor renale duce la creșterea debitului sangvin renal, a vitezei de filtrare glomerulară, a diurezei și excreției de Na<sup>+</sup>. Ca urmare a acțiunii specifice asupra receptorilor periferici dopaminergici, scade rezistența vaselor renale, cresc debitul sangvin și filtrarea glomerulară, excreția de Na<sup>+</sup> și diureza; de asemenea, are loc dilatarea vaselor mezenteriale (prin aceasta, acțiunea dopaminei asupra vaselor renale și mezenteriale diferă de acțiunea altor catecolamine).

### **Tratamentul toxemiei combustionale acute**

Tratamentul copiilor în faza toxemiei acute are scopul de a elimina intoxicația, hipoproteinemia, anemia, tulburările metabolice și a restabili funcția normală a organelor. Tratamentul cu perfuzie de coloizi (plasmă proaspătă congelată, albumină, haemodesum) și soluții glucoz-cristaloide continuă. Raportul soluțiilor este identic cu cel din a doua zi. Pentru tratamentul anemiei se indică transfuzie de concentrat eritocitar.

Tratamentul cu antibiotice (cefalosporine, peniciline protejate, aminoglicozide) continuă. Pentru a preveni complicațiile micotice, sunt indicate remedii antimicotice: nystatin (25.000 U/kg/24h), fluconazol (5–6 mg/kg/24h), ketokonazol. Pentru prevenirea disbiozei se indică probiotice – Bifidum bacterii, subtil, „Iogurt” în capsule, bififor.

La această etapă, continuă administrarea preparatelor cardiace (digoxin), antispastice (eufilină 2,4% – 4 mg/kg), diuretice (furosemid),

antihistaminice, preparate pentru îmbunătățirea metabolismului (acid ascorbic, riboxin, vitaminele grupei B), antiptoteazice (contrical).

O importanță deosebită are regimul alimentar echilibrat, cu conținut înalt de calorii și proteine.

### **Tratamentul septicotoxemiei**

Tratamentul în această perioadă are ca scop pregătirea pacientului pentru închiderea chirurgicală a plăgilor postcombustionale (în arsurile profunde), precum și profilaxia cașexiei combustionale. Intervenția chirurgicală efectuată la 3–4 săptămâni după traumatism este singura modalitate de vindecare a pacientului. Pregătirea pentru intervenție și tratamentul pacientului la această etapă trebuie să includă o terapie activă de perfuzie, de stimulare și antibioterapie.

În perioada de septicotoxemie, pacienții cu arsuri profunde cu o suprafață ce depășește 10% din suprafața corpului necesită administrare de steroizi anabolizanți (nerabol în doză de 0,05–0,1 mg/kg/zi), cu scopul reducerii reacțiilor catabolice și grăbirii trecerii în faza anabolică. Administrarea nerabolului îmbunătățește pofta de mâncare, starea generală a pacientului și grăbește decolarea necrozei, ceea ce reduce durata septicotoxemiei și oferă posibilitatea unui tratament chirurgical precoce.

Odată cu administrarea steroizilor anabolizanți la toți copiii cu arsuri profunde cu suprafața de peste 15% din suprafața corpului, precum și în cazul cașexiei postcombustionale sau în pericolul apariției acesteia la detașarea necrozei, este indicată administrarea hormonilor glucocorticoizi (prednison în doză de 5–10 mg/zi). Glucocorticoizii se indică doar după detașarea completă a crustei necrotice. În cazul diabetului zaharat, hipertensiunii, bolii ulceroase, epilepsiei, psihozei, terapia hormonală este contraindicată.

**Caz clinic.** Bolnavul B., 2 ani și 6 luni, a căpătat arsură termică cu apă fierbinte. A fost internat în spitalul raional. Peste de 72 ore, copilul a fost transferat pe linia Aviasan în IMSP SCRC „Emilian Coțaga” și internat în secția de reanimare și terapie intensivă cu diagnosticul „Boala arșilor. Toxemie. Arsuri termice de gr. II și III A pe abdomen, coapse, gambe. S–20%. Afecțiune toxică a organelor interne”.

La internare i s-a aplicat un pansament cu sol. betadină. Bolnavul a fost plasat pe un pat cu grilă, cu utilizarea iradierii infraroșii.

Copilul a fost examinat clinic și paraclinic. Tratamentul a continuat cu perfuzie de coloizi (plasmă proaspătă congelată, albumină) și soluții

glucoz-cristaloide, cu antibiotice, antimicotice, probiotice, preparate cardiace, antispastice, diuretice, antihistaminice, pentru îmbunătățirea metabolismului, antiproteazice. A fost externat în stare satisfăcătoare.

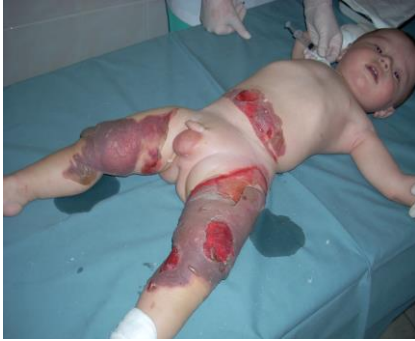

Fig. 1. A treia zi după traumatizare.

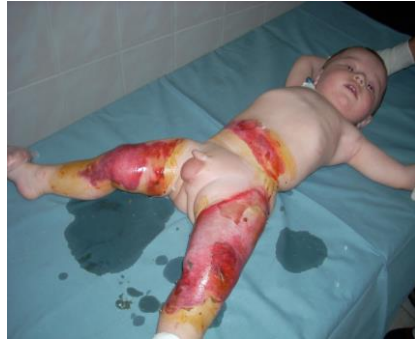

Fig. 2. După prelucrarea plăgilor.

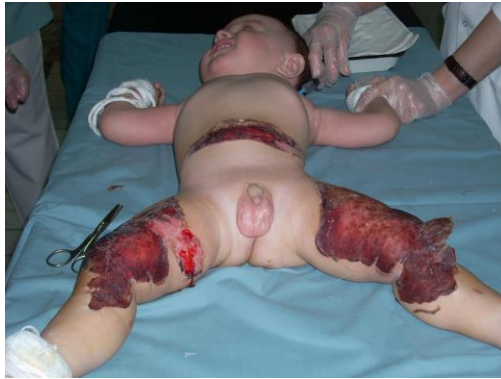

Fig. 3. A noua zi după traumatizare (necrectomie).

### Bibliografie

1. Gavril Liubovi, Prisăcaru Olesea. *Tratamentul copiilor cu boală combustională în primele 24 ore de la traumatism*. Anale științifice pediatrice. Chișinău, 2011, vol. XIV, pag. 29.
2. Gudumac Eva, Prisăcaru Olesea. *Șocul combustional la copii*. Anale științifice pediatrice. Chișinău, 2011, vol XIV, pag. 24.
3. Парамонов Б.А., Порембский О.Я., Яблонский В.Г. *Ожоги*. Руководство для врачей. СПб., 2000.



### 35. DEGERĂTURILE LA COPII

În prezent, degerăturile, ca manifestare a traumei de răcire locală, variază de la 1 pînă la 8% din numărul traumelor pe timp de pace [1, 9]. Cheltuielile materiale pentru tratarea pacienților cu degerături depășesc în medie de 3 ori costul tratamentului pacienților cu maladii generale chirurgicale [2, 7]. Durata spitalizării rămîne foarte ridicată în cazul degerăturilor de gradele III și IV, care variază de la 30 pînă la 80 de zile [3, 4, 11]. În multe cazuri (20–90%), degerăturile puternice se sfîrșesc cu invaliditate [2, 5].

Concepția modernă de ajutor acordat victimelor cu degerături se bazează pe diagnosticarea precoce a degerăturilor și pe abordarea patogenetică a tratamentului [6, 7]. Intervenția chirurgicală implică îndepărtarea țesuturilor necrotice și formarea (imediată sau întîrziată) a ciotului membrului [4, 5]. În cazul degerăturii de gradul IV a părților distale ale mîinilor și ale picioarelor, probleme cu formarea cioturilor, legate de deficitul de țesuturi moi, de obicei, nu apar. În cazul unei suprafețe mai mari a leziunii necrotice, încercarea de a închide defectul postnecrectomic cu utilizarea țesuturilor locale îl determină pe chirurg să realizeze rezecții suplimentare ale structurilor osoase, fapt care afectează în cel mai negativ mod capacitatea de sprijin a ciotului piciorului sau funcționalitatea ciotului mîinii. Toate acestea determină actualitatea utilizării diferitor operații dermato-plactice pentru pacienții cu degerături de gradul IV [8].

Experiența noastră în tratarea extremităților cu degerături profunde a demonstrat eficiența și relevanța înaltă a operațiilor dermo-plactice în tratamentul acestei categorii de pacienți [3, 5]. De regulă, problema închiderii plastice a rănii postnecrectomice a ciotului se rezolvă în mod individual: avînd în vedere mărimea și localizarea defectului, natura țesutului în partea de jos a rănii, starea și rezervele plastice ale pielii din vecinătate.

Toate operațiile dermo-plactice de restaurare la pacienții cu degerături au fost realizate la domolirea proceselor inflamatorii și la trecerea procesului de vindecare a rănilor în faza a II-a.

Fără îndoială, de preferat sunt operațiile plastice locale, în care defectul provocat de rană este închis cu o piele înrudită cu porțiunea respectivă. Dar de multe ori, dimensiunea rănii și rezervele plastice locale

limitate ne determină să utilizăm alte metode de reconstrucție plastică. Cea mai simplă și, în unele cazuri, cea mai eficientă metodă este considerată, pe bună dreptate, autodermoplastica rănii printr-o fișie de piele liber divizată (0,25–0,5 mm grosime). Posibilitatea de închidere momentană a rănilor extinse, simplitatea tehnică a operației, traumatizarea minimă constituie meritele sigure ale metodei. De multe ori, un număr important de deficiențe limitează sau chiar elimină definitiv utilizarea plasticii cu o fișie de piele divizată la pacienții cu degerături. Faptul constă în aceea că acest tip de plastică dermatologică nu poate restabili complet învelișul cutanat și, în consecință, utilizarea ei nu este cea mai recomandată pentru închiderea rănilor amplasate pe suprafețele importante pentru sprijin, contact și funcționalitate, în cazul în care transplanturile sunt deseori dezirabile deja în perioada postoperatorie imediată. Majoritatea rănilor postnecrectomice la pacienții cu degerături profunde sunt situate exact în aceste regiuni.

O alternativă a plasticii dermatomice este închiderea defectelor cauzate de răni cu fișii de piele întregi sau cu complexe de țesuturi extrase din părțile îndepărtate ale corpului. Ca opunere alimentării fișiei divizate de piele cu substanțe de pe suprafața lezată, pentru grefarea transplantului de piele total (și cu atât mai mult, a complexului de țesuturi transplantate) este nevoie de prezența vaselor de aprovizionare. În cazul plasticii defectului printr-o fișie de piele totală, extrasă din părțile îndepărtate ale corpului (trunchi, membrul opus etc.), se utilizează în mod tradițional două variante:

- 1) un transplant liber însoțit de revascularizarea fișiei prin metoda suprapunerii anastomozelor microvasculare;

- 2) plastica fișiei printr-un pedicul temporar de alimentare (plastica italiană).

Cu toate aspectele sale pozitive, plastica cu fișii pe bază de anastomozes microvasculare se efectuează, în cea mai mare parte, în centre specializate și echipate tehnic, în care nimeresc pacienții cu degerături. Plastica italiană, în ciuda anumitor dezavantaje (poziția forțată timp de 2–4 săptămâni înainte de utilizarea pediculului de alimentare a fișiei), se distinge printr-o simplitate tehnică și printr-o eficacitate înaltă, ceea ce permite recomandarea utilizării acesteia în condițiile secțiilor septice chirurgicale ale spitalelor orășenești, unde se tratează majoritatea pacienților cu degerături. Mai mult decât atât, să observăm faptul că succesul

plasticii italiene se bazează pe respectarea strictă a anumitor principii chirurgicale.

- Selectarea locului de formare a transplantului (la închiderea defectelor pe cioturile tălpilor – suprafața din spate a fluierului piciorului opus, în cazul defectelor ciotului mâinii – părțile laterale ale abdomenului).

- Proporția dintre lungimea și lățimea fișiei este calculată luînd în considerare tipul ei de alimentare cu sînge (de tip axial).

- Suprafața receptivă (defectul traumatic al ciotului) este supusă unui tratament chirurgical, însoțit de excizia țesutului de cicatrizare, de rezecția marginală localizată în partea de jos a structurilor osoase.

- Pentru a evita întinderea, fișia de piele transplantată trebuie să fie cu cel puțin 10–15% mai mare decît dimensiunea răni, să aibă o lungime suplimentară, avînd în vedere pediculul de alimentare.

- Pentru a forma anastomoze vasculare, care să fie suficiente pentru a alimenta întreaga fișie transplantată după alăturarea pediculului de alimentare, fișia ar trebui inițial fixată de marginile defectului cauzat de rană nu mai puțin decît cu  $\frac{1}{2}$  din perimetrul său.

- Pentru a preveni punctul de inflexiune (compresiune) al pediculului de alimentare temporară al transplantului și tulburările de circulație legate de aceasta, trebuie să fie asigurată o fixare minuțioasă a membrului.

- Alăturarea pediculului de alimentare al fișiei trebuie făcută după antrenamentul său preliminar (încetarea periodică a fluxului sangvin prin vasele pediculului fișiei prin fixarea unei clame) și în absența unor tulburări circulatorii în el.

- Rana donatoare se închide, de obicei, cu ajutorul pielii din jurul ei, datorită dermatensiunii momentane sau dozate.

Vorbînd despre aspectele pozitive ale plasticii cu fișii transplantate din părțile îndepărtate ale corpului, trebuie remarcat faptul că în cele din urmă ele devin private de nervi. Ignorarea acestui fapt în perioada post-operatorie poate avea consecințe negative – apariția tulburărilor neurotrofice în regiunea fișiei. În mod corespunzător, pacientul trebuie să fie informat că transplantul lipsit de sensibilitate necesită o atenție și o îngrijire suplimentară. Și în acest caz, rezistența sa la încărcăturile mecanice nu va fi pusă la îndoială.

Astfel, la etapa actuală de dezvoltare a medicinei și chirurgiei, operațiile dermo-plastice sunt o componentă importantă a tratamentului complex al pacienților cu degerături. La alegerea tipului de operație dermo-plastică, ar trebui să li se acorde prioritate intervențiilor chirurgicale plastice locale, ca celor mai fiabile și mai simple. Cu toate acestea, în lipsa de țesuturi locale, devin posibile doar variantele plasticii rănilor prin fișii transplantate. Autodermoplastica prin fișii divizate, în cazul închiderii rănilor cioturilor membrelor, are limitări semnificative din cauza rezistenței scăzute a transplantului la încărcătura mecanică. În general, utilizarea judicioasă și rezonabilă a operațiilor dermo-plastice în cazul victimelor cu degerături de răcire ameliorează rezultatele tratamentului și reabilitării medicale ale acestei categorii grave de pacienți.

**Caz clinic.** Bolnavul C., în vârstă de 11 ani, a fost internat în IMSP SCRC „Emilian Coțaga”, în secția de reanimare și terapie intensivă după 5 zile de la traumatizare, cu diagnosticul „Degerătură gr. II-III A,B-IV a ambelor plante. Hepatită, nefrită toxică. Encefalopatie toxică. Insuficiență renală acută. Copilul a fost examinat clinic și paraclinic.

S-a efectuat scintigrafia membrelor inferioare în faza vasculară în incidență anteroposterioară, unde nu se vizualizează plantele; mai afectată este partea dreaptă. Pe stînga se vizualizează zona articulației talocrurale; pe dreapta această zonă nu se vizualizează. S-a efectuat adăugător scintigrafia în incidențe laterale. Din cauza poziției, s-a constatat o diferență de nivel mai mare a imaginilor membrelor: membrul drept e situat mai sus decât cel stîng.

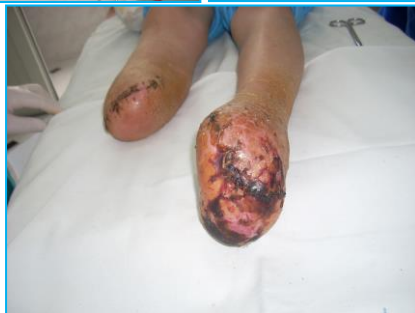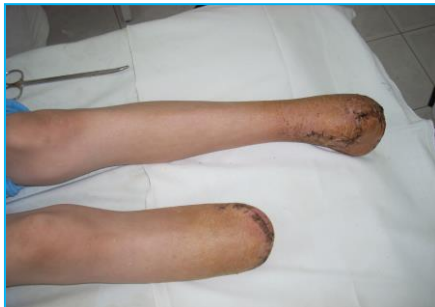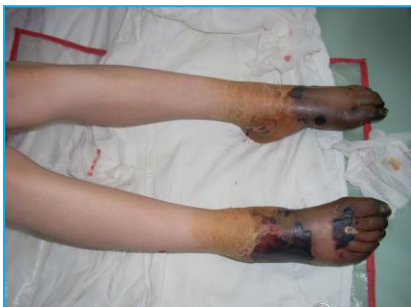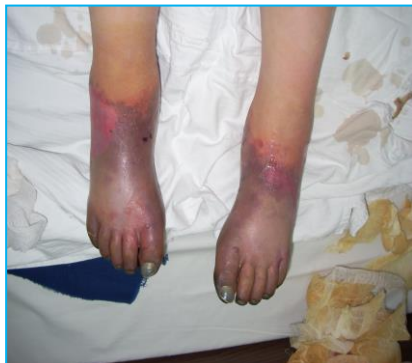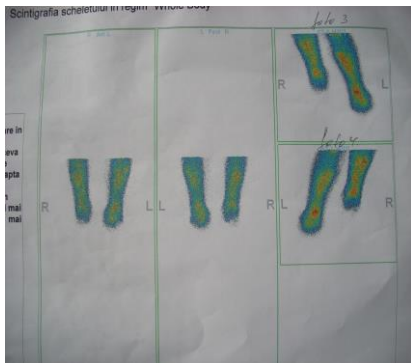
După trei săptămîni de la traumatizare, copilul a fost operat.

1. Necrectomia-amputația membrului pelvin pe stînga la nivelul articulației Chopart. Plastie cu țesuturi locale.

2. Amputația membrului pelvin pe dreapta la nivelul treimii medii a gambei drepte. Plastie cu țesuturi locale.

După două săptămîni de la primele operații, copilul a fost operat: necrectomie. Plastie cu grefe de piele libere despicate pe bontul stîng.

Copilul a fost externat în stare satisfăcătoare peste 35 de zile. Ulterior, i s-a recomandat protezare funcțională.



### **Bibliografie**

1. Бочаров С.Н., Лоскутников А.Ф., Мышков Г.А. *Пролонгированная эпидуральная анестезия при лечении обморожений*. «Хирургия», 2000, №3, с. 42–43.

2. Брегадзе А.А. *Ранняя диагностика и комплексное лечение отморожений нижних конечностей*. Автореф. дисс. канд. мед. наук. Якутск, 2006, 25 с.

3. Гостищев В.К., Липатов К.В., Фархат Ф.А. *Лечение больных с глубокими отморожениями*. В сб. мат. межд. конф. «Хирургические инфекции: профилактика и лечение». М., 2003, с.16–17.

4. Котельников В.П. *Отморожения*. М., изд. «Медицина», 1988, 256 с.

5. Липатов К.В., Канорский И.Д., Фархат Ф.А. *Выбор оптимальной хирургической тактики при лечении больных с глубокими отморожениями*. «Хирургия», 2004, №6, с. 42–45.

6. Смирнов С.В. *Клиника, диагноз, патогенез и инфузионно-трансфузионное лечение отморожений конечностей*. Автореф. дисс. д-ра мед. наук. М., 1990.

7. Biem J., Koehncke N., Classen D., Dosman J. *Out of the cold: management of hypothermia and frostbite* // CMAJ. 2003 Feb 4; 168(3):305–11.

8. Chen X.J., Xing J.P., Yao X.W. *The reverse flow island flap nourished by sural nerve nutrition blood vessel for repair of severe frostbite of feet* // Zhoghua Zheng Xing Wai Ke Za Zhi. 2005 Jul; 21(4):269–71.

## IV. CHIRURGIE SEPTICĂ

### 36. PERITONITA ACUTĂ APENDICULARĂ

#### **Tabloul clinic. Diagnosticarea precoce a apendicitei acute la copil**

Peritonita acută la sugar și copilul mic este întâlnită mai rar, dar de cele mai dese ori, la stabilirea diagnosticului, este deja în forma complicată. De aceea, conform statisticilor, în 80% din cazuri, pacientul este internat cu diagnosticul de peritonită după ce a survenit perforația. Dificultatea diagnosticării apendicitei acute la copilul mic este determinată de predominarea semnelor generale asupra celor locale, durerile difuze abdominale și imposibilitatea de a descrie și de a acuza durerea din partea copilului. Prin urmare, pacientul este internat, de cele mai dese ori, în staționarul de pediatrie cu suspectarea unei afecțiuni somatice pediatrice și de aceea diagnosticul devine întârziat.

În cazurile noastre, semnele clinice au fost dominate de sindromul ocluziv, determinat de formarea abcesului, care a determinat ocluzia mecanică și adresarea în secția de chirurgie.

Diagnosticul apendicitei acute la copilul mic impune prudență maximă și profesionalism din partea chirurgului, specialiștilor pediatri, medicilor de urgență și medicilor de familie, deoarece diagnosticul întârziat al apendicitei acute determină o evoluție postoperatorie complicată, cu o pareză de durată și crește riscul complicațiilor postoperatorii.

Tabloul clinic al apendicitei acute la copil este nespecific, evoluind cu o simptomatologie deosebită a pacienților de această vîrstă. Formele grave de apendicită gangrenoasă sunt însoțite de o simptomatologie ștearsă, în timp ce unele apendicite catarale se manifestă zgomotos.

Oricare ar fi forma apendicitei acute, elementul constant îl constituie triada simptomatică a lui **Dieulafoy**:

- durerea;
  - apărarea musculară;
  - hiperestezia cutanată.
- Fevre** insistă asupra triadei funcționale:

- durerea în fosa iliacă dreaptă;
- vărsături, oprirea tranzitului de mase fecale;
- semnele fizice: durerea provocată în fosa iliacă dreaptă, apărarea musculară, însoțită de semne clinice generale (febră, tahicardie, facies peritoneal).

Pentru sprijinirea diagnosticului de apendicită acută la copil, se va respecta algoritmul de diagnostic bazat pe istoricul bolii, simptomele și indicatorii răspunsului inflamator sistemic (SIRS), particularitățile procesului patologic, modificările homeostaziei acidobazice și metabolice, la fel și datele imagistice, care dau informații utile și precise în stabilirea formelor complicate de apendicită acută și a indicațiilor terapeutice.

Particularitățile evaluării obiective și dificultățile etapei date sunt condiționate de interpretarea subiectivă a stării copilului de medic și de prezența contactului psihologic. În baza acestora, este obligatoriu examenul în somn medicamentos al copilului, cu aprecierea obiectivă a formei abdomenului, desenului tegumentar, participării lui în actul de respirație, durerii la palpare și a defansului muscular pasiv etc.

*Simptomatologia locală* completează diagnosticul:

- la debut – diminuarea amplitudinii mișcărilor respirației abdominale sau imobilizarea peretelui abdominal;
- în fazele complicate cu peritonită – abdomenul este retractat, imobil, iar în fazele depășite după instalarea ocluziei paralitice se constată distensia abdominală;

- cu atenție trebuie căutată durerea provocată la nivelul fosei iliace drepte;
  - semnele peritoneale pozitive (Rovsing, Blomberg-Sciotkin, Virhov etc.);
  - apărarea musculară generalizată, scăderea peristaltismului la auscultația abdomenului (faza toxică);
  - contractura reflexă a peretelui abdominal, care este involuntară, permanentă, independentă de voința pacientului și trădează inflamația peritoneului;
  - palparea la nivelul fosei iliace drepte poate produce flectarea coapsei pe bazin, semn destul de valoros mai ales la copiii mici și sugari;
  - tușeul rectal aduce informații valoroase în special dacă apendicele este situat în pelvis;
  - în diagnosticarea tardivă și la instalarea peritonitei, la nou-născut, sugar apare edemul inflamator al peretelui abdominal în regiunea subombilicală, tegumentele sunt lucioase, iar circulația venoasă – evidentă;
  - în blocul apendicular, în fosa iliacă dreaptă se palpează o formațiune tumorală dureroasă, inițial greu delimitată, fixată în profunzime, iar în rest abdomenul este nedureros și chiar suplă.

Succesul tratamentului depinde de conduita terapeutică la toate etapele, de la diagnosticare și pînă la tratamentul și reabilitarea pacientului.

Examinările radiologice, ultrasonografice, tomografia computerizată și marea mulțime de teste de laborator, pe care le avem la dispoziție, nu vor putea compensa o anamneză superficială sau incompletă și o examinare fizică incompletă.

Prognosticul în abdomenul acut chirurgical este bun în cazurile în care diagnosticul și tratamentul chirurgical sunt efectuate în timp util. Avînd în vedere tabloul clinic deseori înșelător, afecțiunea și evoluția diferită (uneori lentă, alteori foarte rapidă), stabilirea diagnosticului poate întîrzia, ceea ce determină amînarea intervenției chirurgicale. În aceste cazuri, prognosticul rămîne rezervat, cu evoluție impredictibilă, deoarece mortalitatea, în ciuda progreselor medicinei de azi, este încă destul de înaltă.

Soluția ideală a acestei probleme este ca pacientul să fie luat în primire cît mai repede posibil de chirurg sau de chirurgul pediatru. Un astfel de chirurg poate realiza într-o perioadă de timp scurtă nu doar o



anamneză minuțioasă, ci și un examen clinic fizic pertinent, completat de explorări paraclinice adecvate și o conduită medico-chirurgicală corectă.

### **Concluzii**

1. Majoritatea **complicațiilor septice** în apendicita acută la copil sunt dependente de următorii factori cauzali:

- adresabilitatea tardivă a părinților cu copilul la medic;
- diagnosticarea dificilă a apendicitei acute și a altor procese intraabdominale la copilul mic în instituțiile medicale;
- erorile de tactică în tratamentul apendicitei acute, traumele etc.

2. Dificultatea diagnosticării precoce a apendicitei acute este condiționată, în baza cazurilor clinice demonstrate, de următorii factori de risc:

a) evoluția atipică, în funcție de vârsta copilului, cu particularități ale tabloului clinic la copilul sugar și copilul mic, ce trebuie cunoscute și luate în considerație;

b) evoluția atipică și particularitățile manifestărilor clinice în funcție de terenul biologic al copilului și de afecțiunile asociate (diabet zaharat, afecțiuni somatice etc.).

3. Durerea abdominală la copil impune, în toate cazurile, consultația chirurgului pediatru și supravegherea în dinamică a pacientului, la necesitate.

### **Cazuri clinice**

• Copilul R., în vîrstă de 1 an și 6 luni, a fost internat în secția chirurgie a Centrului Național Științifico-Practic de Chirurgie Pediatrică „Academician Natalia Gheorghiu”, pentru vome repetate, neliniște, febră (37,8 °C), lipsa tranzitului intestinal, după 48 ore de la debutul bolii.

**Examenul obiectiv:** stare generală foarte gravă, paliditate, semne de endotoxicoză și exicoză, abdomenul – moderat balonat, dureros la palpare pe tot parcursul, mai sensibil paraombilical, defans muscular și semne de excitare peritoneală suspecte.

**Ecografia abdomenului** determină: hepatomegalie (+1,5 cm), ficatul – de ecogenitate sporită, cu reacția vaselor, pancreasul – de ecogenitate sporită, puțin edemațiat, vezicula biliară – cu pereții îngroșați, intestinalele – dilatate, cu lichid liber între anse, peristaltica se vizualizează slab, în regiunea iliacă dreaptă se determină o ansă intestinală dilatată, 65×34 cm, cu lipsa peristaltismului intestinal (*fig.1*).

**Radiografia abdomenului** determină: dilatarea intestinului, cu pneumatoză intestinală, niveluri hidroaerice, semne de ocluzie intestinală.

**Paraclinic** se determină leucocitoză, deviere spre stînga.

Cu diagnosticul de ocluzie intestinală, peritonită acută, copilul a fost supus unei intervenții chirurgicale – laparotomie transrectală.

**Tratament chirurgical.** Intraoperator s-a determinat peritonită purulent-fecaloidă totală. La nivelul joncțiunii ileocecale – un abces major periapendicular, format din ansele intestinului subțire, care determinau ocluzia intestinală mecanică. La deschiderea și drenarea abcesului, apendicele vermiform – modificat gangrenos, cu perforație la apex. Intestinele pe tot parcursul – dilatate, ansa intestinului subțire – implicată în abcesul periapendicular, cu modificări severe circulatorii, fenomene de stază și tromboză în rețeaua vasculară (*fig. 3, 4*). După introducerea sol. novocaină, 0,25%, s-au ameliorat fenomenele de stază. Intervenția chirurgicală s-a finisat cu sanarea cavității abdominale, prin aspirarea exsudatului purulent (120 ml) și drenarea prin contraperturi în regiunea iliacă bilateral cu dren lamă de mînușă.

**Diagnosticul postoperator.** Apendicită acută gangrenoasă perforată, abces periapendicular, peritonită difuză purulent-fecaloidă, ocluzie intestinală mixtă (mecanică și dinamică).

**Diagnosticul morfopatologic:** Apendicită acută gangrenoasă necrotico-purulentă cu periapendicită și mezenterită.

- Copilul P., 12 ani, a fost internat în Centrul Național Științifico-Practic de Chirurgie Pediatrică „Ac. Natalia Gheorghiu”, fiind transferat din secția nefrologie pentru dureri abdominale persistente, vome periodice, febră (38–39°C), ce nu cedează, în pofida tratamentului antibacterian, pe parcursul a 3 zile în doză curativă. Din anamneză: copilul suferă de hidronefroză gr. II-III pe dreapta, este la evidența nefrologului și urologului. Starea s-a agravat de 3 zile, cînd au apărut dureri în regiunea lombară și pe flancul drept, pentru care a fost internat în serviciul pediatrie. Persistența durerilor abdominale a determinat solicitarea consultației chirurgului pediatru.

**Obiectiv:** facies palid, semne de endotoxicoză, buze uscate, limbă saburată, abdomenul la palpare – dureros pe tot parcursul, mai accentuat în regiunea flancului drept și iliacă dreaptă, unde se determină defans muscular și semne de excitare peritoneală pozitive.

Paraclinic: leucocitoză moderată.

Diagnosticul a fost confirmat ecografic (*fig. 2*).

Fiind suspectată apendicita acută complicată cu peritonită, copilul a fost supus intervenției chirurgicale.

**Tratament chirurgical:** laparotomie McBurney, apendicectomie, sanarea și drenarea cavității abdominale (*fig. 5, 6, 7*).

**Diagnosticul postoperator:** apendicită acută gangrenoasă perforată retrocecală. Peritonită acută purulent-fecaloidă difuză, faza terminală (*fig.3, 4, 5*).

Evoluția postoperatorie – lentă, satisfăcătoare, cu pareză intestinală.

### **Concluzii**

1. Diagnosticul întârziat al apendicitei acute determină evoluția complicată a peritonitei acute difuze purulent-fecaloidă și agravează pronosticul în perioada postoperatorie.

2. Diagnosticul corect și precoce al apendicitei acute va fi favorizat de cunoașterea particularităților evoluției clinice a apendicitei acute la copil, în funcție de vîrstă și localizarea apendicelui.

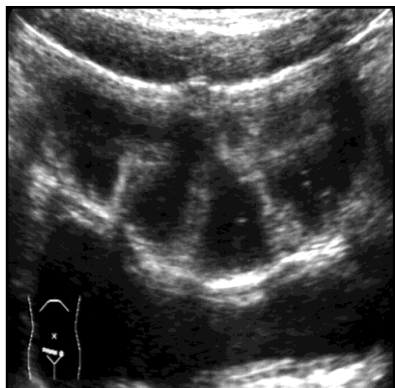
3. Consultația chirurgului pediatru este necesară în toate cazurile de durere abdominală la copil.

**Elementele-cheie.** Diagnosticarea precoce a apendicitei acute micșorează incidența peritonitei acute și riscul complicațiilor în perioada postoperatorie.

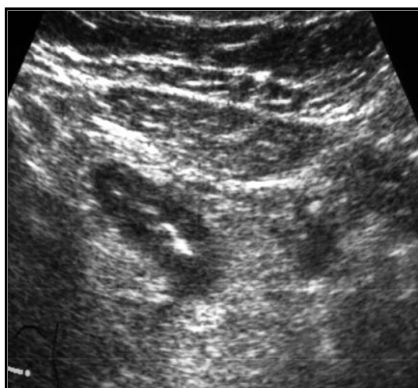Anamneza minuțioasă, datele obiective (defans muscular, semne de excitare a peritoneului), completate de datele ecografiei abdominale, confirmă diagnosticul de apendicită acută.

Particularitățile evoluției atipice a apendicitei acute, în funcție de vîrstă, poziția apendicelui și afecțiunile asociate, trebuie cunoscute și luate în considerație, pentru a evita erorile de diagnosticare.

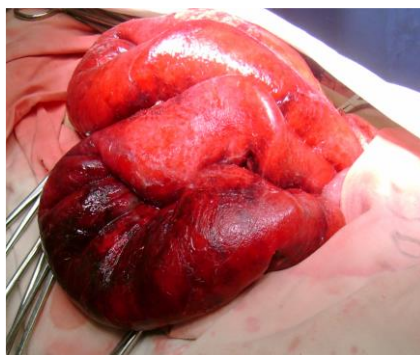
Tratamentul apendicitei acute este întotdeauna chirurgical – laparotomie McBurney, apendicectomie, sanarea și drenarea cavității abdominale.



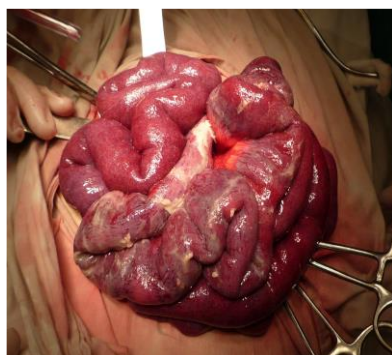
*Fig. 1.* Imagine ecografică: peritonită difuză purulent-fecaloidă; anse intestinale dilatate, cu inflamația pereților intestinali și lichid liber în cavitatea abdominală.



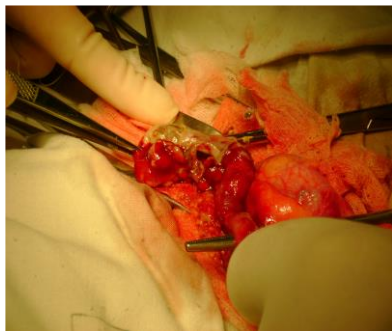
*Fig. 2.* Imagine ecografică: abces pericolic cu halou lichidian în jurul apendicelui.



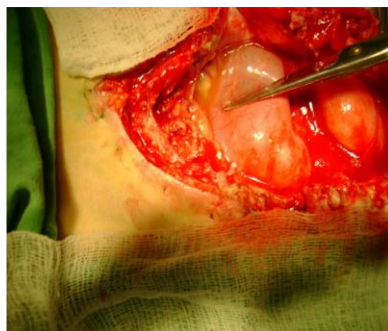*Fig. 3.* Modificările ansei intestinale implicate în formarea abcesului pericolic.



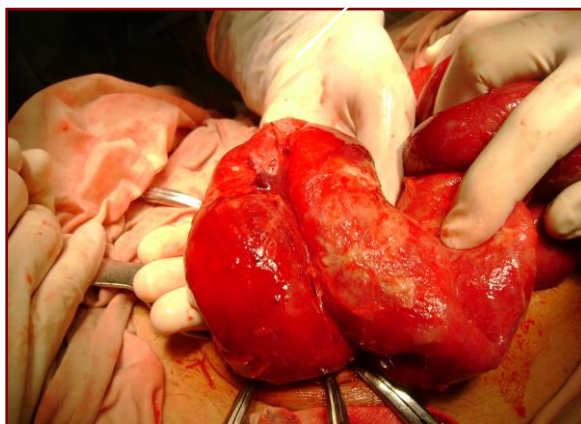
*Fig. 4.* Peritonită difuză purulent-fecaloidă. Ansele intestinale – în exsudat purulent-fecaloid.



*Fig.5.* Apendicită gangrenoasă perforată. Apendicele vermiform – cu modificări gangrenoase și perforație.



*Fig.6.* Peritonită difuză purulent-fecaloidă. Ansele intestinale – în exsudat purulent-fecaloid.



*Fig.7.* Ansele intestinale – dilatate, edemațiate, acoperite cu fibrină care indică lipsa peristaltismului intestinal. Peritonită difuză purulent-fecaloidă în faza terminală.

## Bibliografie

1. Wittmann D.H: *Staged abdominal repair: development and current practice of an advanced operative technique for diffuse suppurative peritonitis*. Acta Chir Austriaca, 2000; 32: 171-8.
2. Emmanuel K., Weighardt H., Bartels H. *Current and future concepts of abdominal sepsis*. World J Surg. 2005, Jan; 29(1): 3-9.
3. Казаков О. Брантев А.В. *Детская хирургия*. 2006, том. IV, стр. 20–22.
4. Щетинин И. А., Арапова И. А. *Детская хирургия*. 2000, том. II, стр. 32–36
5. Либерзан Д. М., Карпов С. А. *Детская хирургия*. 2000, том I, стр. 54–57.
6. Гельфанд Б. Р., Савельев В. С. *Перитонит*. Москва, 2006, стр. 141–149.
7. Craig S. *Appendicitis acute*. Medicine Web MD Updated October 24, 2006.
8. Ioan Părăian. *Apendicita acută*. Ed. Medicală Universitară, Cluj-Napoca, 2002.

## 37. OSTEOMIELITA HEMATOGENĂ ACUTĂ

**Definiție.** Osteomielita hematogenă acută (OHA), numită și „osteomielita acută a perioadei de creștere”, este o inflamație osoasă gravă a copilului.

**Frecvența.** OHA afectează orice vîrstă (de la nou-născut la adolescent); mai afectat este sexul masculin.

**Localizarea:** OHA poate afecta orice segment osos, dar, de regulă, procesul infecțios se localizează la nivelul oaselor tubulare lungi. *Sediul* osteomielitei – regiunea metafizară.

**Etiologia.** *Factorul determinant* al OHA este flora microbiană cu predominarea stafilococului.

*Factorii predispozanți:* oboseala, efortul muscular îndelungat, stările carentiale în subnutriție, traumatismele, procesele inflamatorii acute ale țesuturilor moi, focarele cronice de infecție. Locul de pătrundere a germeului: tegumentele, mucoasele lizate, plăgile infectate. În multe cazuri, locul de pătrundere a germeului este imposibil de determinat.

*Căile de răspîndire:* hematogenă, limfogenă.

**Clasificarea.** În literatura de specialitate sunt descrise 3 forme clinice:

- supraacută (fulgerătoare, adinamică, toxică);
- septico-pioemică;
- locală.

### **Tabloul clinic**

*Forma supraacută.* Tabloul general este cel al unei infecții grave stafilococice cu debut brusc în plină stare de sănătate. Bolnavul prezintă temperatură mai înaltă de 40°C, puls rapid filiform, facies toxic, extremități reci. Starea generală se alterează rapid, bolnavul intră în stare de comă. Semnele locale sunt foarte reduse sau chiar lipsesc, neavînd timpul necesar să apară. Decesul survine după 48–72 ore de la debut, cauzat de insuficiență poliorganică.

*Forma septico-pioemică.* Debutul este acut în plină stare de sănătate: ascensiune termică (39–40°C), frison, agitație sau adinamie, inapetență, grețuri, uneori vărsături, tegumente uscate, respirație accelerată, tahicardie, meteorism abdominal. Concomitent cu alterarea stării generale, apar și semnele locale ale osteomielitei: durere vie localizată la nivelul metafizei osoase, tumefacție locală, poziție antalgică a membrului afectat, impotență funcțională parțială sau totală, cu reducerea sau abolirea mișcărilor în articulațiile învecinate.

Evoluția afecțiunii: după 3–4 zile de la debutul afecțiunii, concomitent cu persistența și progresarea semnelor generale, progresează și semnele locale:

- persistă și se intensifică durerea locală;
- devine mai evidentă tumefacția;
- tegumente edemațiate cu circulație venoasă aparentă;
- temperatură locală crescută.

*Forma locală.* Debutează lent, cu predominarea semnelor locale: durere locală moderată în timpul efortului fizic, dereglarea funcției membrului afectat, subfebrilitate. Ulterior, starea generală se agravează, progresează modificările locale și la 5–7 zile de la debutul afecțiunii forma locală trece în forma septico-pioemică.

**Examenul fizic** indică:

- poziție antalgică a membrului afectat;
- tumefacție, tegumente edemațiate cu circulație venoasă evidentă;

- temperatură locală ridicată;
- impotență funcțională parțială sau totală;
- palparea, percuția pe os produc durere violentă.

### **Diagnostic pozitiv**

- Anamneza, datele clinice, examenele de laborator: leucocitoză cu deviere spre stînga, VSH cu valori înalte, anemie severă.

- USG: creșterea densității țesuturilor moi din vecinătatea metafizei afectate, prezența lichidului liber în articulația învecinată (în cazul afectării articulației).

- Radiograma segmentului afectat în două incidențe (semnele radiologice specifice apar după 18–21 zile de la debut).

- Tomografia computerizată.

- Scintigrafia osoasă.

### **Diagnosticul diferențial se face cu:**

- traumatismele: fracturi subperiostale, dezlipiri epifizare, sinovită traumatică acută tranzitorie, entorsă;

- reumatismul articular;

- artritele, ce apar în cazul unor boli infecto-contagioase;

- flegmonul de părți moi;

- reticulosarcomul Ewing;

- metastazele osoase în neuroblastoame;

- stările infecțioase septicemice;

- stările alergice;

- tuberculoza osteoarticulară;

- osteocondropatiile.

### **Complicații:**

I. În perioada de stare (acută):

1) complicații septice (metastaze septice):

- osoase (aparitia focarelor osteomielitice multiple);

- viscerale sau seroase (pneumonii, pleurezii, pericardite, abcese viscerale etc.);

- artrite seroase sau purulente;

2) insuficiență poliorganică.

II. Complicații la distanță:

- fractură pe os patologic;

- luxație patologică;



- scurtarea sau (mai rar) alungirea segmentului osos în cazul afec-  
tării cartilajului diafizo-epifizar;
- cronicizarea osteomielitei.

## **TRATAMENTUL**

1. **Medical:** terapie antibacteriană, de dezintoxicare, de reechilibra-  
re volemică; inhibitori ai proteazelor; preparate biologice, vasodilatatoa-  
re; transfuzii de plasmă, albumină; vitaminoterapie, stimulatori de rege-  
nerare și hormoni anabolici; preparate diuretice. O importanță deosebită  
au analgezicele.

2. **Chirurgical:** intervenție chirurgicală de urgență după pregătirea  
preoperatorie – deschiderea flegmonului subperiostal, perforația osului;  
la indicație – puncții în articulațiile învecinate.

3. **Ortopedic.** Pentru transportarea bolnavului este necesară imobi-  
lizarea membrului afectat. Postoperator – poziționarea corectă a mem-  
brului afectat; menținerea membrului afectat în poziție fiziologică, după  
indicații: extensie cutanată a membrului, imobilizarea cu atele, pansa-  
mente ghipsate (în funcție de modificările clinico-radiologice locale).

**Evoluție:** gravă sau foarte gravă.

**Prognostic sever.** Pot fi sechele grave: cronicizarea procesului os-  
teomielitic, scurtarea segmentului osos, luxații patologice, fracturi pe os  
patologic, contracturi etc.

**Notă.** Tratamentul OHA este de durată. Copilul nu folosește membrul  
afectat pînă la dispariția clinică și radiologică a semnelor inflamatorii  
distructive osteoarticulare.

**Caz clinic.** Pacientul C., 10 ani și 8 luni, a fost internat la a 5-a zi  
de la debutul afecțiunii cu acuze: durere în regiunea coapsei pe dreapta,  
exacerbată de mișcări neînsemnate, ascensiune termică (temperatură  
pînă la 39,8 – 40°C), stare de rău general.

S-a îmbolnăvit în plină stare de sănătate – durere în treimea infe-  
rioară a coapsei stîngi, ulterior edem, tumefiere progresantă, intensifica-  
rea durerilor, impotență funcțională, temperatura corporală 39–40°C. În  
antecedente – traumatism minor al membrelor inferioare: cu 10 zile îna-  
inte de debut a căzut de pe bicicletă și și-a julit genunchiul și degetele  
piciorului drept, apoi s-au asociat și elemente de inflamație. La locul de  
traî (în ziua a treia de la debut) i s-a aplicat atelă ghipsată la membrul  
inferior pe dreapta, suspectîndu-se fractura femurului.

Starea generală se alterează: progresează intoxicația, temperatură intermitentă, durere violentă, continuă. S-au adresat în Clinica de Chirurgie Pediatrică de sine stătător.

La internare, stare extrem de gravă: foarte palid, adinamic, periodic agitat, temperatura corporală 40°C. Tegumentele – pămîntii, uscate, fața – suferindă, ochii – înfundați, respirația – frecventă. În plămîni, respirația se transmite pe toată aria pulmonară. Bătăile inimii – ritmice, atenuate, tahicardie. Abdomenul – meteorizat, ficatul – cu 2 cm mai jos de rebordul costal, splina – la nivelul rebordului costal. Se determină poziție antalgică a membrului inferior pe dreapta – semiflectat în articulațiile genunchiului și de șold, în abducție, edem, tumefiere a coapsei (jumătatea inferioară), genunchiul – mărit în volum, cu contururi nivelate, foarte dureros la palpare, cu mișcări strict limitate, dureroase.

Copilul a fost internat de urgență în secția de reanimare și terapie intensivă cu diagnosticul: „Osteomielită hematogenă acută a femurului pe dreapta, forma septico-pioemică, sepsis osteogen septico-pioemic. Flegmon subperiostal, artrită a genunchiului pe dreapta”.

Diagnosticul a fost stabilit în baza datelor anamnezei și clinice (examinarea comparativă a membrilor inferioare, palparea, percuția pe os, determinarea mișcărilor active și pasive în articulații).

Analiza generală a sîngelui la internare: hb. – 78; eritr. – 2,4 x 10<sup>12</sup>/l; ind. cul. – 0,97; leucocite – 28,6 x 10<sup>9</sup>/l; ne-segm. – 18; segm. – 66; eoz. – 2; limf. – 12; monocite – 2; VSH – 54 mm.

Imediat i s-a indicat și a început tratamentul complex intensiv:

- 1) medical (antibacterian, dezintoxicant, desensibilizant, simptomatic, stimulant);
- 2) chirurgical (după o pregătire de 3 ore, sub anestezie generală):
  - deschiderea flegmonului subperiostal (decolarea periostului);
  - perforația femurului (din canalul medular-osos, sub presiune, se elimină puroiul);
  - deschiderea recesurilor superioare ale genunchiului;
- 3) ortopedic – poziționarea corectă a membrului afectat.

Perioada postoperatorie evoluează grav, cu ameliorarea treptată a stării generale, dinamică pozitivă locală, normalizarea indicilor clinici de laborator (normalizarea leucocitelor la a 13-a zi, VSH revine la normal după 35 zile de la debutul afecțiunii).

Durata aflării în staționar – 31 zile; ulterior – tratament ambulatoriu cu examinare în fiecare lună. Abia după 7 luni de la debutul bolii i s-a permis să calce pe picior.

În cazul prezentat, la etapa de asistență medicală primară s-a suspectat o fractură, dar nu s-au analizat corect datele de anamneză, debutul și evoluția afecțiunii, modificările locale, starea generală a copilului, lipsa semnelor radiologice ale leziunii traumatice osoase, ceea ce a dus la progresarea afecțiunii și a necesitat tratament costisitor și de durată, cu excluderea din mediul școlar, și îngrijiri individuale.

**Elementul-cheie.** OHA, urgență chirurgicală, este una dintre cele mai grave afecțiuni inflamatorii osoase ale copilului, cu tendință spre cronicizare și sechele osteoarticulare grave. Procentul înalt al erorilor de diagnosticare este cauzat de necunoașterea afecțiunii. Datele anamnezei, clinico-evolutive sunt suficiente pentru stabilirea diagnosticului OHA.

Tratamentul OHA este complex intensiv (medical, chirurgical, ortopedic) și de durată. Copilul nu folosește membrul afectat pînă la dispariția clinică și radiologică a semnelor inflamatorii distructive osteoarticulare.

### 38. OSTEOMIELITA METAEPIFIZARĂ

Osteomiелita metaepifizară – afecțiune inflamatorie a copiilor de vîrstă fragedă (pînă la 3 ani; mai frecvent se afectează sugarii). Sediul epifizar al osteomiелitei la copiii de vîrstă fragedă se explică prin particularitățile de distribuție vasculară epifizară. De regulă, se afectează epifizele proximale ale oaselor tubulare lungi (femur, humerus, tibie).

Manifestările clinice: debut acut, agitație, paloare tegumentară, temperatura 38–39°C, copilul refuză alimentarea, se constată stagnarea curbei ponderale, în cazuri grave – vomă, diaree.

Deseori, semnele locale sunt neobservate. Unicele semne care atrag atenția sunt: pierderea mobilității active a segmentului afectat (pseudoparalizia), durerea locală – țipetele copilului la mobilizarea membrului afectat, contractură dureroasă, ulterior se acociază tumefierea, pastozitatea țesuturilor învecinate, congestia tegumentară regională, creșterea în volum a articulației învecinate.

Osteomiелita metaepifizară a șoldului este cea mai frecventă și gravă afecțiune. Se afectează mai frecvent și evoluează mai grav metaepi-

fiza proximală: membrul inferior – semiflectat în articulațiile de șold și genunchi, rotat extern, în abducție, mișcările active lipsesc, cele pasive sunt dureroase, la palpate – rigiditate musculară, se poate determina scurtarea membrului.

Diagnosticul diferențial se face cu: displazia, luxația de șold, fractura șoldului, flegmonul țesuturilor moi.

Osteomiелita metaepifizară a humerusului (metaepifiza proximală) se manifestă prin debut acut și evoluție gravă, cu predominarea semnelor locale: membrul superior – imobil, „atîrnă” (pseudopareză), rotat intern; mișcările pasive în articulațiile humerală și cubitală și palparea regiunii humerale îi provoacă durere violentă.

Diagnosticul diferențial se face cu: fractura claviculei, fractura humerusului, flegmonul țesuturilor moi.

Osteomiелita metaepifizară a tibiei (metaepifiza proximală) se manifestă prin debut acut, evoluție gravă. Manifestările locale: poziție antalgică a membrului inferior – semiflectat în articulațiile de șold și genunchi, rotat extern, în abducție, mișcările active lipsesc, cele pasive provoacă durere violentă, ulterior se asociază tumefierea, pastozitatea țesuturilor învecinate periarticulare, creșterea în volum a articulației genunchiului, nivelarea conturilor articulației.

Diagnosticul diferențial se face cu: fractura de șold, fractura tibiei, flegmonul țesuturilor moi.

Diagnosticului întîrziat duce la agravarea stării generale, generalizarea procesului cu multiple focare septice, insuficiență poliorganică.

Deoarece epifiza este sediul localizării inițiale a procesului inflamator distructiv, chiar din primele săptămîni de boală pot apărea o serie de complicații grave: artrite septice, dezlipiri epifizare, distrucția cartilajului de creștere cu diminuarea activității lui, flegmoane periarticulare ce au drept consecințe importante diferențe de lungime a membrului afectat, modificări de os, luxații patologice, contracturi etc.

Diagnosticul se stabilește în baza datelor de anamneză, clinico-evolutive și paraclinice. Analiza generală a sîngelui, USG articulației învecinate, radiografia osteoarticulară (după 8–10 zile de la debut se atestă semne radiologice ce confirmă diagnosticul – creșterea densității țesuturilor moi adiacente procesului patologic, dilatarea fantei articulare, reacție periostică).

Tratamentul complex intensiv: medical (antibacterian, dezintoxicant, desensibilizant, simptomatic, stimulant); chirurgical (la indicație, deschiderea și drenarea flegmonului periarticular, puncția articulației etc. ulterior – pansamente); ortopedic – poziționarea membrului în poziție fiziologică, prevenirea complicațiilor locale.

**Prognostic sever.** Pot fi sechele grave: scurtarea segmentului osos, luxații patologice, fracturi pe os patologic, contracturi etc.

### **Cazuri clinice**

• Copilul A., în vîrstă de 11 zile, a fost internat după 72 ore de la debutul afecțiunii. S-a îmbolnăvit în plină stare de sănătate: a devenit agitat, protejează membrul inferior pe stînga, temperatura – 38°C.

La examinare, starea generală este gravă. Copilul este agitat, palid. Organele interne – fără modificări.

Membrul inferior pe stînga – în poziție antalgică, poziția coapsei – în abducție, flexie și rotație externă, mișcările active lipsesc, mișcările pasive – reduse în volum, foarte dureroase, palparea regiunii articulației șoldului este foarte dureroasă. Se determină rigiditate musculară, împăs-tarea țesuturilor periarticulare.

Copilul este internat cu diagnosticul: „Osteomielită epifizară a femurului pe stînga, flegmon periarticular (articulația șoldului pe stînga)”. I s-a indicat și efectuat tratament complex intensiv: medical (antibacterian, dezintoxicant, desensibilizant, simptomatic, stimulant); chirurgical (a fost deschis și drenat flegmonul periarticular, ulterior – pansamente); ortopedic – poziționarea membrului inferior pe dreapta în abducție.

Durata tratamentului staționar – 24 zile. A fost externat pentru tratament ambulatoriu în stare satisfăcătoare. Prognosticul – satisfăcător, fără sechele.

• Copilul B., în vîrstă de 20 zile, a fost internat după 4 zile de la debutul bolii. S-a îmbolnăvit în plină stare de sănătate: a devenit agitat, protejează membrul superior pe dreapta, temperatura – 37,2°C. Ulterior, starea generală se agravează: continuă starea de agitație, temperatura – 38,6 – 39°C, paloare tegumentară, refuză alimentarea.

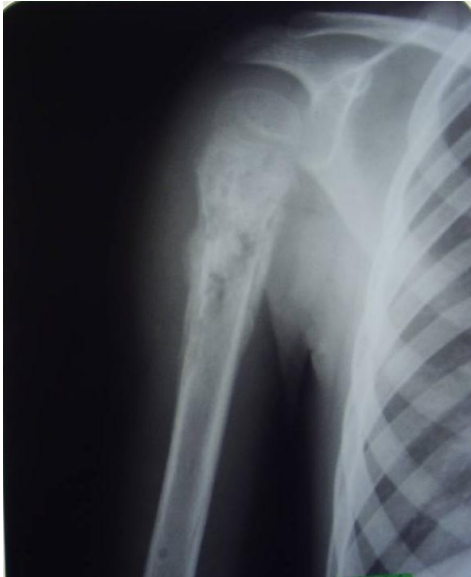La examinare, starea generală este gravă. Copilul este agitat, palid. Organele interne – fără modificări.

Membrul superior pe dreapta – în poziție antalgică, imobil, „atîrnă” (pseudopareză), rotat intern; mișcările pasive și palparea regiunii articulației humerale îi provoacă durere vie.

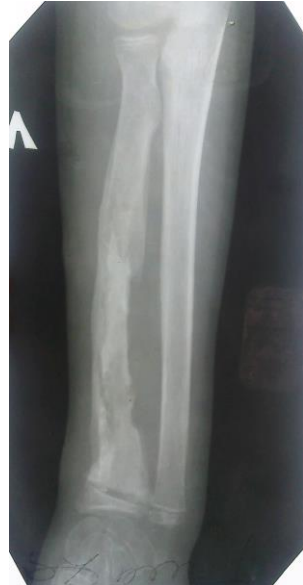Copilul este internat cu diagnosticul: „Osteomieliță epifizară a humerusului pe dreapta, artrita articulației humerale pe dreapta, flegmon periarticular.” I s-a indicat tratament complex intensiv: medical (antibacterian, dezintoxicant, desensibilizant, simptomatic, stimulant); chirurgical (a fost deschis și drenat flegmonul periarticular, ulterior – pansamente); ortopedic – imobilizarea membrului, pansament Dezo.

Durata tratamentului staționar – 22 zile. A fost externat pentru tratament ambulatoriu în stare satisfăcătoare. Prognosticul – satisfăcător, fără sechele.

**Elementul-cheie.** Diagnosticarea osteomielitei epifizare este dificilă. Stabilirea cu întârziere a diagnosticului duce la agravarea stării generale, generalizarea procesului cu multiple focare septice, insuficiență poliorganică. Diagnosticul se stabilește în baza datelor de anamneză, clinico-evolutive și paraclinice. Diagnosticul precoce și tratamentul complex intensiv sunt principala condiție și garanția prognosticului favorabil al afecțiunii.



*Fig. 1.* Osteomieliță cronică a humerusului.



*Fig. 2.* Osteomieliță cronică a radiusului, forma sechestrală.

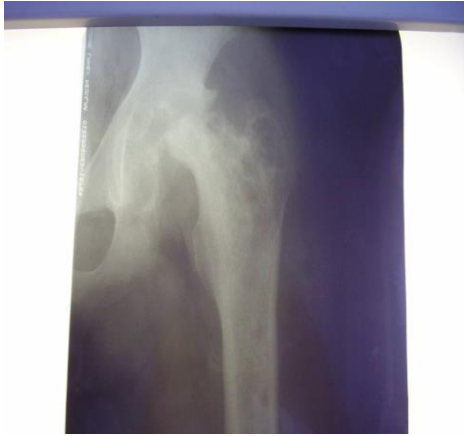

Fig. 3. Osteomielită cronică a femurului, subluxație patologică.

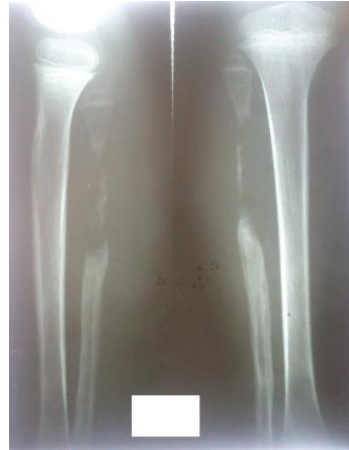

Fig. 4. Consecințele OHA a fibulei.

### Bibliografie

1. Goția D. Gh. *Osteoartrita acută septică coxo-femurală*. În: „Patologia ortopedică a șoldului la copil”. Editura UMF „Gr. T. Popa”, Iași, 2005, p. 130–150.
2. Goția D. Gh., Aprodu S.G., Gavrilescu Simona, Savu B., Munteanu V. *Ortopedie și traumatologie pediatrică*. Ed. UMF „Gr.T. Popa”, Iași, 2001, p. 12 – 17.
3. Zamfir T., Bască I., Jianu M. ș. a. *Chirurgie viscerală, urologie și ortopedie pediatrică*. București, 1996.

## CUPRINS

Prefață.....	3
<b>I. Chirurgie pediatrică.....</b>	<b>4</b>
1. Agenezia arterei pulmonare stîngi și hipoplazia plămînelului stîng.	4
2. Displazia pulmonară chistică.....	8
3. Emfizemul lobar congenital.....	16
4. Chistul hidatic pulmonar.....	22
5. Neuroblastomul mediastinal.....	28
6. Hernia diafragmatică congenitală.....	33
7. Invaginația intestinală.....	43
8. Leziunile traumatice închise ale splinei.....	48
9. Traumatismele ficatului.....	57
10. Afecțiunile inflamatorii anorectale. Fistula anală.....	65
11. Formațiunile ovariene.....	68
12. Formațiunile chistice lienale.....	76
13. Prolapsul anorectal.....	79
14. Pruritul anal (pruritus ani).....	85
15. Tumorile benigne anorectale. Condilomul acuminat.....	88
<b>II. Urologie pediatrică.....</b>	<b>91</b>
16. Patologia chirurgicală a aparatului urogenital. Hidronefroza....	91
17. Rinichi dublu cu ectopia extravezicală a ostiumurilor ureterale ale ambelor pieloane superioare.....	102
18. Patologia chirurgicală a aparatului urogenital. Refluxul vezico- ureteral la copilul cu enurezis.....	110
19. Terapia intensivă în insuficiența renală acută cauzată de blocul renal.....	117
20. Masă abdominală renală. Nefroblastomul (tumora Wilms).....	126
21. Hidronefroza congenitală.....	133
22. Rinichiul dublu.....	141
23. Megaureterohidronefroza obstructivă.....	150
<b>III. Traumatologie și ortopedie pediatrică.....</b>	<b>156</b>
24. Subluxația prin pronație a capului radial.....	156



25. Fracturile metafizare distale ale humerusului.....	158
26. Fracturile diafizare de antebrăț.....	164
27. Malformația luxantă a șoldului.....	166
28. Piciorul echino-varus congenital.....	171
29. Leziunile vertebrale ale segmentelor dorsal și lombar.....	175
30. Sindromul edematos la copiii arși.....	184
31. Arsurile chimice.....	194
32. Arsurile electrice.....	197
33. Arsurile termice.....	201
34. Boala arșilor la copii.....	210
35. Degerăturile la copii.....	224
<b>IV. Ghirurgie septică.....</b>	<b>229</b>
36. Peritonita acută apendiculară.....	229
37. Osteomielite hematogenă acută.....	237
38. Osteomielite metaepifizară.....	242