

**Școala doctorală în domeniul Științe medicale**

Cu titlu de manuscris

*C.Z.U:* 616.216.1-07-089.844(043.2)

**MIGHIC Alexandr**

**TRATAMENTUL AFECȚIUNILOR SINUSULUI MAXILAR ÎN PREGĂTIREA  
PREIMPLANTARĂ**

**323.01 – STOMATOLOGIE**

**Rezumatul tezei de doctor în științe medicale**

**Chișinău, 2024**

Teza a fost elaborată în cadrul Catedrei de chirurgie oro-maxilo-facială și implantologie orală  
„Arsenie Guțan” a Universității de Stat de Medicină și Farmacie „Nicolae Testemițanu”


**Conducător**

Sîrbu Dumitru,  
dr.șt.med., conf.univ.



**Membrii comisiei de îndrumare:**

Maniuc Mihail,  
dr.hab.șt.med., prof.univ.



Topalo Valentin,  
dr.hab.șt.med., prof.univ.




Susținerea va avea loc la 28.02.2024 ora 14:00 în incinta USMF "Nicolae Testemițanu", bd. Ștefan cel Mare și Sfânt, 165, biroul 204 în ședința Comisiei de susținere publică a tezei de doctorat, aprobată prin decizia Consiliului Științific al Consorțiului din 05.12.23 (*proces verbal nr.29*)

**Componența Comisiei de susținere publică a tezei de doctorat:**

**Președinte:**

Chele Nicolae,  
dr. hab. șt. med., prof. univ.



**Secretar:**

Spinei Iurie  
dr. hab. șt. med., prof. univ.




**Membrii:**

Sîrbu Dumitru,  
dr. șt. med., conf.univ.




Maniuc Mihail,  
dr. hab. șt. med., prof. univ.,  
referent oficial



Agop Forna Doriană,  
dr. șt. med., conf. univ.,  
referent oficial



Zabolotni Dumitru,  
dr. șt. med.,  
referent oficial



Autor  
Mighic Alexandr



## CUPRINS

<b>INTRODUCERE .....</b>	<b>3</b>
<b>1. REPERE CONCEPTUALE ALE TEZEI .....</b>	<b>4</b>
<b>2. MATERIAL ȘI METODE DE CERCETARE.....</b>	<b>5</b>
2.1. Design-ul studiului.....	5
2.2. Metode de investigație .....	6
2.3. Metode de tratament .....	7
<b>3. REZULTATE .....</b>	<b>7</b>
<b>4. DISCUȚII.....</b>	<b>11</b>
<b>CONCLUZII GENERALE.....</b>	<b>13</b>
<b>RECOMANDĂRI PRACTICE .....</b>	<b>14</b>
<b>BIBLIOGRAFIE .....</b>	<b>15</b>
<b>LISTA PUBLICAȚIILOR ȘI PARTICIPĂRILOR LA FORUMURI ȘTIINȚIFICE.....</b>	<b>17</b>

## INTRODUCERE

Reabilitarea implanto-protetică a devenit o metodă de elecție în reabilitarea pacienților edentați. După extracția dinților are loc atrofia progresivă a procesului alveolar și, deseori, specialiștii în domeniu se confruntă cu deficitul suportului osos. În zonele laterale ale maxilarului superior, în afară de atrofia procesului alveolar în partea coronară, paralel are loc și pneumatizarea sinusului maxilar cu resorbția crestei alveolare în partea apicală. Metoda cel mai des utilizată de augmentare osoasă în zonele laterale ale maxilarului superior este intervenția de sinuslifting (SL), care și-a dovedit eficiența sa înaltă și predictibilitatea în timp. Dar una din condițiile principale ale efectuării SL este că sinusul maxilar (SM) trebuie să fie intact. În același timp, sunt foarte puține date în literatura de specialitate referitor la limitele și criteriile de apreciere a stării funcționale a sinusului maxilar.

Este bine știut faptul că motivul principal al complicațiilor postoperatorii a SL este starea patologică a sinusului maxilar preoperator [6, 7]. Îngroșarea mucoasei sinuzale se apreciază în 23,7%-28,2%, chist mucozal – în 8,9-19,4% și sinuzita acută- în 3,6-6,5% din pacienții adresați pentru reabilitarea implanto-protetică [8, 9]. Beaumont (2005) a raportat că 40% dintre pacienții care se adresează pentru SL au patologia sinusului maxilar [5]. Analiza stării funcționale a sinusului maxilar, grosimii mucoasei Schneideriene și permeabilității ostiumului natural are un rol crucial în stabilirea indicațiilor și contraindicațiilor către SL.

Problemele și întrebările menționate anterior și multe altele, întâlnite în practica noastră de rutină și ale altor specialiști în domeniu, ne-au determinat la demararea prezentului studiu.

**Scopul lucrării:** Evaluarea metodelor optime de tratament a afecțiunilor sinusului maxilar în pregătirea preimplantară și elaborarea recomandărilor către inserarea implantelor dentare endoosoase cu interesarea sinusului maxilar operat.

### Obiectivele cercetării

1. Elaborarea metodologiei de examinare clinică și paraclinică a pacientului cu indicații către operația de sinuslifting.
2. Studiul avantajelor și dezavantajelor tehnicilor chirurgicale existente pentru pregătirea preimplantară a pacienților cu afecțiuni ale sinusului maxilar.
3. Aprecierea rolului complexului ostiomeatal în planificarea tratamentului chirurgical la pacienți cu patologia sinusului maxilar.
4. Aprecierea rolului devierilor anatomice a structurilor endonazale în tratamentul sinuzitelor și în planificarea sinusliftingului la pacienți cu patologia sinusului maxilar.
5. Elaborarea metodei de asanare a sinusului maxilar în combinație cu sinuslifting într-o etapă chirurgicală prin acces endobucal.

**MIGHIC Alexandr**

## TRATAMENTUL AFECȚIUNILOR SINUSULUI MAXILAR ÎN PREGĂTIREA PREIMPLANTARĂ

**323.01 – STOMATOLOGIE**

### Rezumatul tezei de doctor în științe medicale

Aprobat spre tipar: 31.01.2024

Formatul hârtiei: 60x84<sup>1/16</sup>

Hârtie offset. Tipar digital.

Tiraj: 60 ex.

Coli de tipar: 1.75

Comanda nr.: 13

---

Tipărit la "**Tipografia Nr.1**" SRL  
MD-2001, Chișinău, str. 31 August 1989, 46  
Tel: (+373) 069 104 435

22. **Mighic, A.**, Sîrbu, D. Diagnosticul și tratamentul sinusitei fungice maxilare. *Zilele Universității de Stat de Medicină și Farmacie Nicolae Testemițanu*. Chișinău, Republica Moldova, 15-19 octombrie, 2018.

23. **Mighic, A.**, Sîrbu, D. Tratatamentul chisturilor mucozale al sinusului maxilar. *Conferința științifică anuală a tinerilor specialiști din cadrul IMSP IMU „Performanțe și perspective în urgențele medico-chirurgicale”*. Chișinău, 18 mai 2018.

24. **Mighic, A.**, Sîrbu, D. Operația sinuslifting în prezența patologiei sinusului maxilar. *Al XIX-lea congres național cu participare internațională al asociației stomatologilor din Republica Moldova. De la prevenție spre avansare*. Chișinău, 2018.

25. **Mighic, A.**, Sîrbu, D. Managementul sinuzitei fungice de origine odontogenă. *Zilele Universității de Stat de Medicină și Farmacie „N. Testemițanu”*. Chișinău, 2019.

26. **Mighic, A.** Sinuslifting lateral în prezența chisturilor mucozale ale sinusului maxilar. *Conferința științifică cu participare internațională în memoria distinsului savant, profesor universitar Valentin Topalo*. Chișinău, 2023.

- **Participări cu postere la foruri științifice:**

- ✓ **naționale**

27. **Mighic, A.**, Sîrbu, D., Țiple, T. Micoza sinusului maxilar. Prezentare de poster la *Conferința anuală dedicată aniversării a 70 de ani a universității*. Chișinău, octombrie 2015.

28. **Mighic, A.**, Sîrbu, D., Țiple, T. Tratatamentul complicațiilor cauzate de propulsarea materialului endodontic în sinusul maxilar. *Zilele universității de stat de medicină și farmacie nicolae testemițanu*. Chișinău, Republica Moldova, 18-21 octombrie, 2016.

29. **Mighic, A.**, Țiple, T., Strișca, S. Effectiveness of causativ tooth extraction in maxillary sinusitis of dental origin. *Congresul "International Medical Congress for Students and Young doctors"*, 7-th edition, Chișinău, Republica Moldova, 2018.

- **Brevete de invenții, patente, certificate de înregistrare, materiale la saloanele de invenții**

30. Sîrbu, D., Topalo, V., Chele, N., **Mighic, A.**, Ghețiu, A. Metodă de abord miniinvaziv în sinuslifting lateral. *Certificat de inovator nr. 5487; 04.12.2015*.

31. Sîrbu, D., Topalo, V., Chele, N., **Mighic, A.**, Ghețiu, A. Metodă de utilizare a materialului aloplastic Kolapol KP-3LM pentru menajarea membranei Schneider în sinuslifting lateral cu implantare simultană. *Certificat de inovator nr. 5488; 04.12.2015*.

32. Sîrbu, D., Strișca, S., Caldarari, S., **Mighic, A.**, Ghețiu, A. Metodă de poziționare și ghidare a axului de inserare a implantelor în protocolul Bredent Sky Fast and Fixed. *Certificat de inovator nr. 5606; 21.08.2017*.

33. Sîrbu, D., Strișca, S., Caldarari, S., **Mighic, A.**, Ghețiu, A. Accesul chirurgical menajant în protocolul Bredent Sky Fast and Fixed cu utilizarea șabloanelor chirurgicale. *Certificat de inovator nr. 5604; 15.05.2017*.

34. **Mighic, A.**, Sîrbu, D., Mostovei, A. Metoda de tratament a sinuzitei fungice în combinație cu sinuslifting lateral prin acces endooral. *Certificat de inovator nr. 5994; 22.02.23*.

**Mighic, A.**, Sîrbu, D., Mostovei, A. Metoda de acces osteoplastic către sinus maxilar prin acces endooral. *Certificat de inovator nr. 5995; 22.02.23*.

## 1. REPERE CONCEPTUALE ALE TEZEI

Managementul SMO are două scopuri de bază: primul, gestionarea inflamației și infecției din sinus și al doilea, rezolvarea cauzei infecției din SM (ex tracția, rezecția apicală sau chistectomia, când este cazul). În cazul în care unul dintre aceste două scopuri nu este îndeplinit, se formează un cerc vicios, iar tabloul clinic al afecțiunii nu va fi rezolvat [96].

În mod tradițional, SMO este tratată prin antrostomie radicală Caldwell-Luc. Chiar dacă cura radicală CL a fost propusă două secole în urmă, mulți autori, până la momentul actual, consideră că anume abordul dat este unică soluție în tratamentul SMO [7–9].

Totodată, sunt foarte puține studii care elucidează abordul endoscopic în tratamentul SMO.

Problema dată a fost raportată pentru prima dată de Lopatin A. și Sysolyatin P. în anul 2002 în articolul „*Sinuzita cronică de origine odontogenă. Este necesar acces extern?*”. Autorii au raportat rata de succes cu perioada de supraveghere de 3 ani de 94,7% și au concluzionat că accesul extern nu este necesar în tratamentul SMO [10]. Rata înaltă de succes a abordului endoscopic în tratamentul sinuzitei maxilare de origine odontogenă a fost confirmată de mai mulți autori.

La toți pacienții după operația de sinuslifting se dezvoltă sinuzita tranzitorie, care este o reacție fiziologică a organismului de protecție la traumă.

La pacienții fără devieri anatomice a structurilor endonazale, starea descrisă anterior se rezolvă de sine stătător într-o perioadă scurtă de timp. Proprietatea dată a mucoasei sinusului maxilar de recuperare a homeostazei normale după elevarea planșeului sinuzal se numește „compliance sinuzală”. Când avem condiții preoperatorii bune, notăm o compliance înaltă și risc de complicații postoperatorii scăzut.

La pacienții cu devieri anatomice sau funcționale (compliance joasă) sinuzita de tranziție după operația de sinuslifting poate fi ireversibilă, soldându-se cu sinuzită acută purulentă sau cu cronicizarea procesului. Compliance joasă necesită de la chirurg cunoștințe vaste în patologia sinusului maxilar și indică un risc înalt de complicații, dacă se alege o tactică de tratament greșită.

Un grup de autori [132] au studiat factorii locali care duc la eșecul sinusliftingului și a elaborat așa-numitele „contraindicații otorinolaringologice către sinuslifting”. Ele se împart în două grupe:

1. Contraindicații ORL ireversibile:
2. Contraindicații ORL reversibile:

Importanța vastă a contraindicațiilor rinologice în pregătirea candidaților pentru sinus lifting a fost pe larg subliniată în literatură [12]. Conform studiului lui Pignataro [11] la 27% din pacienții care s-au adresat pentru sinuslifting, s-a diagnosticat sinuzita. Cu alte cuvinte, fiecare al treilea candidat la sinuslifting are contraindicații către intervenția dată.

În literatura contemporană disponibilă, nu sunt păreri unanime despre indicații și contraindicații relative sau absolute către sinuslifting. În cazul prezenței patologiei sinusului maxilar sau devierii structurilor complexului ostiomeatal, nu există un protocol de conduită terapeutică a patologiei date, care, în afară de tratamentul patologiei de bază, creează condițiile cât mai bune pentru elevarea ulterioară a planșeului sinuzal. La fel, termenii și particularitățile efectuării sinusliftingului după diferite metode de asanare a sinusului maxilar nu sunt elucidate suficient în literatura de specialitate.

## 2. MATERIAL ȘI METODE DE CERCETARE

### 2.1. Design-ul studiului

Volumul eșantionului este apreciat prin aplicarea formulei respective:

$$n = \frac{1}{(1-f)} \times \frac{2(Z_{\alpha} + Z_{\beta})^2 \cdot P(1-P)}{(P_0 - P_1)^2}$$

unde:

$P_0$  = Rata de insucces la pacienți tratați prin metoda clasică constituie 49% ( $P_0=0,49$ ).

$P_1$  = Rata de insucces la pacienți tratați prin metoda funcțională endoscopică constituie 23%.

$$(P_1=0,23)$$

$$P = (P_0 + P_1)/2=0,36$$

$Z_{\alpha}$  – valoare tabelară. Când „ $\alpha$ ” – pragul de semnificație este de 5%, atunci coeficientul  $Z_{\alpha}$  =1.96

$Z_{\beta}$  – valoare tabelară. Când „ $\beta$ ” – puterea statistică a comparației este de 80,0%, atunci coeficientul  $Z_{\beta}$  = 0.84

f = Proporția subiecților care să așteaptă să abandoneze studiului din motive diferite  $q = 1/(1-f)$ ,  $f=10,0\%$  (0,1).

Formula această a fost selectată deoarece parametrele de rezultat sunt de tip categorial binar și sunt două loturi de pacienți.

Introducând datele în formulă am obținut:

$$n = \frac{1}{1-0,1} \times \frac{2 \cdot 1,96^2 \cdot 0,84^2 \cdot 0,36 \cdot 0,64}{0,49 - 0,23} = 59$$

Așadar pentru cercetare vor fi create două loturi: lotul de cercetare  $L_1$ , care va include nu mai puțin de 59 de pacienți, la care va fi aplicat tratament funcțional endoscopic și lotul de control  $L_0$ , care va include nu mai puțin de 56 de pacienți la care va fi aplicat tratament clasic.

În studiu au fost incluși inițial 200 de pacienți, care conform metodei de randomizare au fost divizați în două loturi egale. La vizite de control și reabilitarea implantoprotetică ulterioară s-au prezentat 128 de pacienți adulți cu vârsta de 18-71 de ani, care au și alcătuit eșantionul final de studiu. Restul 72 de pacienți din diferite motive nu s-au prezentat repetat postoperator la distanță și au fost excluși din studiu. **Lotul I de studiu**, format din 65 de pacienți, la care s-a efectuat tratament chirurgical, utilizând principiile chirurgiei funcțional endoscopice și **Lotul II de control** format din 63 de persoane la care s-a efectuat tratament chirurgical după Caldwell-Luc (figura 2.1).

#### Criteriile de includere:

Vârsta peste 18 ani

Semnarea acordului informat

Pacient edentat în sectorul lateral la maxilarul superior cu prezența patologiei sinusului maxilar, care necesită reabilitarea implantoprotetică cu interesarea sinusului maxilar.

11. Sirbu, D., Topalo, V., **Mighic, A.**, Ghetiu, A., Popovici, V., Mostovei, M., Strisca, S. Aspecte în restabilirea morfo-funcțională a pacienților edentați la mandibulă cu deficit osos prin intermediul implantelor dentare. In: *Al XX-lea Congres Internațional al UNAS*. București, Romania, 05-08 octombrie, 2016, p. 32.

12. **Mighic, A.**, Țiple, T., Strișca, S. Effectiveness of causativ tooth extraction in maxillary sinusitis of dental origin. In: *Congresul "International Medical Congress for Students and Young doctors"*, 7-th edition, Chișinău, 3-5 mai, 2018, pp. 245-246.

#### • Participări cu comunicări la forumuri științifice:

##### ✓ internaționale

13. Sirbu, D., Strișca, S., **Mighic, A.**, Ghețiu, A. Reabilitarea pacienților cu defecte, deformații și atrofii severe ale maxilarelor. *Congres UNAS ediția a XXII-a cu tema "Tulburări în sfera aparatului dento-maxilar cu impact în activitatea de cabinet"*. București, Romania, 3-6 octombrie, 2018.

14. Ghețiu, A., Sirbu, D., **Mighic, A.**, Strișca, S. Evaluarea defectelor de creastă alveolară a maxilarului superior în vederea reabilitării implanto-protetice. *Congres UNAS ediția a XXII-a cu tema "Tulburări în sfera aparatului dento-maxilar cu impact în activitatea de cabinet"*. București, Romania, 3-6 octombrie, 2018.

15. **Mighic, A.**, Sirbu, D., Topalo, V., Ghețiu, A., Strișca, S. Operația de sinus lifting în prezența patologiei sinusului maxilar. Particularitățile protocolului preoperator, operator și a perioadei postoperatorii. *Congres UNAS ediția a XXII-a cu tema "Tulburări în sfera aparatului dento-maxilar cu impact în activitatea de cabinet"*. București, Romania, 3-6 octombrie, 2018.

16. **Mighic, A.**, Sirbu, D. Sinuslifting în prezența patologiei sinusului maxilar. *Simpozionul anual "Zilele stomatologiei galatene. Interferente multidisciplinare în medicina dentară"*. Galați, Romania, 8-9 iunie, 2018.

17. **Mighic, A.**, Sirbu, D., Topalo, V., Ghețiu, A., Strișca, S. Tratamentul chirurgical al sinuzitei maxilare de origine odontogenă. *Congres UNAS ediția a XXIII-lea cu tema "Stomatologia, între clasic și modern"*. București, Romania, 2-5 octombrie 2019.

##### ✓ naționale

18. **Mighic, A.** Tratamentul endoscopic asistat a patologiei sinusului maxilar în pregătirea preimplantară. *Conferința științifică anuală a specialiștilor IMU "Actualități și controverse în managementul urgențelor medico-chirurgicale"*. Chișinău, 2016.

19. **Mighic, A.**, Sirbu, D., Țiple, T. Tratamentul complicațiilor cauzate de propulsarea materialului endodontic în sinusul maxilar. *Zilele Universității de Stat de Medicină și Farmacie „Nicolae Testemițanu"*. Chișinău, Republica Moldova, 18-21 octombrie, 2016.

20. **Mighic, A.** Chisturi mucosale a sinusului maxilar. Diagnostic diferențial și conduita de tratament. *Conferința Științifico-Practică națională cu participare internațională consacrată aniversării a 90 de ani de la nașterea ilustrului savant Nicoale Testemițanu*, organizată de Catedra de chirurgie oro-maxilo-facială și implantologie orală "Arsenie Guțan". Chișinău, Republica Moldova, 19 septembrie, 2017.

21. **Mighic, A.** Conduita tratamentului chirurgical la propulsarea materialului endodontic în sinusul maxilar. *Conferința științifică anuală a tinerilor specialiști cu genericul "Performanțe și perspective în urgențele medico-chirurgicale" consacrată aniversării de 60 ani a IMSP IMU*, Chișinău, 2017.

## LISTA PUBLICAȚIILOR ȘI PARTICIPĂRILOR LA FORUMURI ȘTIINȚIFICE

a dlui **Mighic Alexandr**

realizate la teza de doctor în științe medicale, cu tema „Tratamentul afecțiunilor sinusului maxilar în pregătirea preimplantării” la programul de doctorat 323.01 Stomatologie. Universitatea de Stat de Medicină și Farmacie ”Nicolae Testemițanu” din Republica

### LUCRĂRI ȘTIINȚIFICE

#### ● Articole în reviste științifice peste hotare:

##### ✓ articole în reviste ISI, SCOPUS și alte baze de date internaționale\*

1. Hîțu, D., Chele, N., Cabac, V., **Mighic, A.**, Bădărău, L. Maxillary Sinusitis of Odontogenic Origin. In: *Europe. Online Journal of Complementary & Alternative Medicine*. June, 2021, 6(1). ISSN: 2644-2957. doi: 10.33552/OJCAM.2021.06.000626 (IF: 0.489).

2. Hîțu, D., Chele, N., Cabac, V., **Mighic, A.**, Bădărău, L. Maxillary sinusitis of odontogenic origin. In: *European Journal of Oral and Maxillofacial Surgery*. 2022, 6(1), pp. 11-16. ISSN 2532-3466. doi: 10.23736/S2532-3466.20.00248-9.

#### ● Articole în reviste științifice naționale acreditate:

##### ✓ articole în reviste de categoria B

3. **Mighic, A.**, Sîrbu, D., Ghețiu, A., Țiple, T. Tratamentul chirurgical miniinvaziv al comunicărilor oro-sinusale. În: *Medicina Stomatologică*, 2015, 3(36), pp.7-10. ISSN 1857-1328.

4. Sîrbu, D., Topalo, V., Chele, N., Suharschi, I., **Mighic, A.**, Ghețiu, A., Sobetchi, A., Strîșca, S. Regenerarea osoasă în reabilitarea implanto-protetică a pacienților cu defecte ale oaselor maxilare. În: *Medicina Stomatologică*. 2016, 1-2(38-39), pp. 33-42. ISSN 1857-1328.

5. **Mighic, A.**, Sîrbu, D., Țiple, T. Chisturi mucozale a sinusului maxilar. Diagnostic diferențial și controverse în tratament. În: *Medicina Stomatologică*. 2017, 3(44), pp. 34-38. ISSN 1857-1328.

6. Sîrbu, D., Suharschi, I., Strîșca, S., **Mighic, A.**, Ghețiu, A., Mostovei, M. Perspectivele contemporane ale utilizării CBCT-ului în patologie oro-maxilo-facială. În: *Medicina Stomatologică*. 2017, 3(44), pp. 16-24. ISSN 1857-1328.

##### ✓ articole în reviste de categoria C

7. **Mighic, A.** Tratamentul sinuzitei maxilare de origine odontogenă. În: *Medicina Stomatologică*. 2019, 4(53), pp. 36-45. ISSN 1857-1328.

8. Barcaru, D., Hîțu, D., **Mighic, A.** Sinuzita maxilară neodontogenă 2019. În: *Culegere de rezumate științifice. Congresul consacrat aniversării a 75-A de la fondarea USMF „Nicolae Testemițanu”* Chișinău, 2020, p. 693. ISSN 978-9975-118-61-3.

9. **Mighic, A.**, Sîrbu, D., Mostovei, A., Dabija, I. Lateral sinus floor elevation with simultaneous mucosal cysts management. În: *Moldovan Journal of Health Sciences. Revista de Științe ale Sănătății din Moldova*. 2023, 2(10), pp. 32-39. ISSN 2345-1467. <https://doi.org/10.52645/MJHS.2023.2.06>.

#### ● Rezumate/abstracte/teze în lucrările conferințelor științifice naționale și internaționale

10. Ghețiu, D., Sîrbu, D., Topalo, V., **Mighic, A.**, Suharschi, I., Mostovei, A., Rusnac, C., Strisca, S. Tissue engineering with Platelet-Rich Fibrin in oral region. In: *Clin. Oral Impl. Res*. 2015, 26(S12), p. 205. (IF 5.021).

Conform **criteriilor de excludere** din studiu au fost excluși pacienții cu:

- sinuzita alergică;
- polipoza nazală;
- sinuzita fungică invazivă;
- afecțiuni ale tractului respirator inferior, inclusiv bronșită cronică și bronșiolită difuză;
- tumori nazale;
- imunodeficiențe (SIDA, imunosupresie medicamentoasă);
- hemofilie;
- maladii endocrine decompensate;
- gravide;
- tratamentul cu bisfosfonate (ultimele 6 luni);
- dereglări anatomice structurale ale nasului și/sau sinusurilor paranasale (posttraumatice, postchirurgicale, după radioterapie);
- rinosinuzitele cronice ireversibile cauzate de alterarea congenitală a clirensului mucociliar (sindrom Young, sindrom Kartagener);
- intoleranță la aspirină (triada: polipoză nazală, astm bronșic, intoleranță la aspirină);
- maladii sistemice cu granulomatoză (granulomatoza Wegener, sarcoidoză);
- investigarea insuficientă preoperator sau postoperator, conform protocolului de studiu;
- solicitarea de a ieși din studiu.

### 2.2 Metode de investigație

La toți pacienții a fost notat gradul de pneumatizare a sinusului afectat pre- și postoperator la distanța peste 3-6 luni după scala modificată V.J. Lund și D.W. Kennedy [13]. Această scală permite cuantificarea gradului de pneumatizare și poate oferi informații importante despre structura sinusului înainte și după tratamentul chirurgical (fig. 2.1).

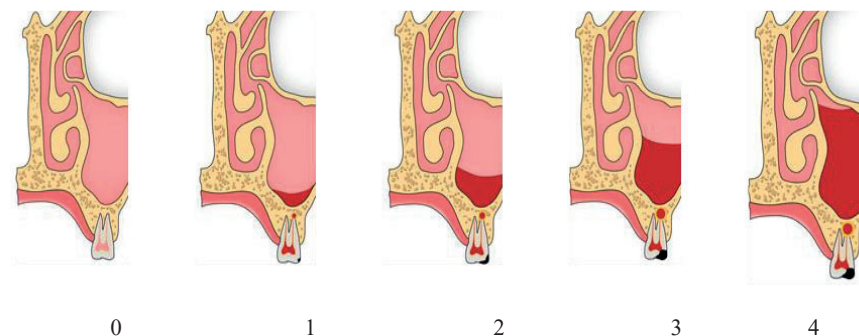


Figura 2.1. **Reprezentare schematică a scalei Lund-Kennedy. Imagine proprie**

Notă. 0 - Pneumatizare completă, 1- Îngroșarea mucoasei până la 5 mm, 2- Îngroșarea mucoasei până la 1/3 a volumului sinusal, 3- Îngroșarea mucoasei până la 2/3 a volumului sinusal, 4- Lipsa pneumatizării sinusale.

### Modalitatea aprecierii permeabilității complexului ostiomeatal

Pentru a determina dacă ostiumul sinusului maxilar este permeabil sau blocat, am analizat imaginile CT și am căutat prezența sau absența unei căi directe de drenare a mucusului din sinusul maxilar către meatul nazal mediu (fig. 2.2). În cazurile în care exista o cale directă fără zone de radioopacitate în sinusul maxilar în meatul nazal mediu, ostiumul a fost considerat permeabil (indicat cu cerc verde). În caz contrar, când calea de evacuare nu era vizibilă pe CT, ostiumul a fost considerat blocat (indicat cu cerc roșu).

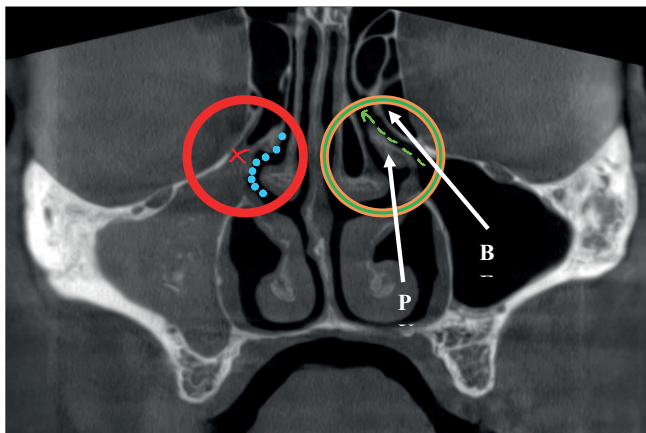


Figura 2.2. Aprecierea permeabilității COM pe bază de CBCT. Proiecția coronară.  
Colecția proprie

Notă. Cerc roșu- COM blocat, cerc verde- COM permeabil, săgeata verde- calea de drenare a SM, X roșu- lipsa căii de drenare a SM, puncte albastre- meatul mediu, BE- bula etmoidală, PU- procesul uncinat.

### 2.3 Metode de tratament

**Lotul I de studiu** a inclus un număr de 65 de pacienți care au fost supuși tratamentului chirurgical, utilizând principiile chirurgiei funcționale endoscopice (FESS). Această abordare chirurgicală endoscopică a fost utilizată pentru intervențiile asupra sinusurilor paranasale și implică utilizarea unui set endoscopic cu optica rigidă pentru vizualizarea și tratarea afecțiunilor sinusale. Procedura a fost efectuată conform standardelor și tehnicii adecvate ale FESS, care vizează restabilirea permeabilității complexului ostiomeatal, înlăturarea obstrucțiilor și deblocarea drenajului sinusului maxilar și a altor sinusuri paranasale.

**Lotul II de control** a inclus un număr de 63 de pacienți la care s-a efectuat tratament chirurgical prin acces endobucal prin osteotomia peretelui lateral.

### 3. REZULTATE

Pacienții admiși în cercetarea curentă, conform criteriilor de includere, au cuprins toate categoriile de vârstă (tabelul 1). Cele mai tinere persoane au avut 18 ani, iar vârsta maximă a fost de 71 de ani. Valorile au fost concentrate în jurul mediei de 44 de ani cu o abatere standard egală cu 11 ani. Jumătate din pacienți au avut între 35 și 52 de ani, mediana fiind egală cu media de 44 de ani.

- Lee KC, Lee SJ. Clinical Features and Treatments of Odontogenic Sinusitis. *Yonsei Med J* 2010;51:932. <https://doi.org/10.3349/ymj.2010.51.6.932>.
- Saibene AM, Collurà F, Pipolo C, Bulfamante AM, Lozza P, Maccari A, et al. Odontogenic rhinosinusitis and sinonasal complications of dental disease or treatment: prospective validation of a classification and treatment protocol. *European Archives of Oto-Rhino-Laryngology* 2019;276:401–6. <https://doi.org/10.1007/s00405-018-5220-0>.
- Longhini AB, Ferguson BJ. Clinical aspects of odontogenic maxillary sinusitis: a case series. *Int Forum Allergy Rhinol* 2011;1:409–15. <https://doi.org/10.1002/alr.20058>.
- Hajjiioannou J, Koudounarakis E, Alexopoulos K, Kotsani A, Kyrmizakis DE. Maxillary sinusitis of dental origin due to oroantral fistula, treated by endoscopic sinus surgery and primary fistula closure. *J Laryngol Otol* 2010;124:986–9. <https://doi.org/10.1017/S0022215110001027>.
- Huang Y-C, Chen W-H. Caldwell-Luc Operation Without Inferior Meatal Antrostomy: A Retrospective Study of 50 Cases. *Journal of Oral and Maxillofacial Surgery* 2012;70:2080–4. <https://doi.org/10.1016/j.joms.2011.09.044>.
- Sathananthar S, Nagaonkar S, Paleri V, Le T, Robinson S, Wormald P-J. Canine Fossa Puncture and Clearance of the Maxillary Sinus for the Severely Diseased Maxillary Sinus. *Laryngoscope* 2005;115:1026–9. <https://doi.org/10.1097/01.MLG.0000162651.22019.4A>.
- Närkiö-mäkelä M, Qvarnberg Y. Endoscopic Sinus Surgery or Caldwell-Luc Operation in the Treatment of Chronic and Recurrent Maxillary Sinusitis. *Acta Otolaryngol* 1997;117:177–80. <https://doi.org/10.3109/00016489709124115>.
- Närkiö-mäkelä M, Qvarnberg Y. Endoscopic Sinus Surgery or Caldwell-Luc Operation in the Treatment of Chronic and Recurrent Maxillary Sinusitis. *Acta Otolaryngol* 1997;117:177–80. <https://doi.org/10.3109/00016489709124115>.
- Senior BA, Kennedy DW, Tanabodee J, Kroger H, Hassab M, Lanza D. Long-term Results of Functional Endoscopic Sinus Surgery. *Laryngoscope* 1998;108:151–7. <https://doi.org/10.1097/00005537-199802000-00001>.
- Chandra RK, Pearlman A, Conley DB, Kern RC, Chang D. Significance of osteomeatal complex obstruction. *J Otolaryngol Head Neck Surg* 2010;39:171–4.
- Toskala E, Rautiainen M. Effects of surgery on the function of maxillary sinus mucosa. *European Archives of Oto-Rhino-Laryngology* 2005;262:236–40. <https://doi.org/10.1007/s00405-004-0773-5>.
- Myller J, Toppila-Salmi S, Torkkeli T, Heikkinen J, Rautiainen M. Effect of endoscopic sinus surgery on antral mucociliary clearance. *Rhinology* 2006;44:193–6.
- Hafner B, Davris S, Riechelmann H, Mann WJ, Amedee RG. Endonasal Sinus Surgery Improves Mucociliary Transport in Severe Chronic Sinusitis. *Am J Rhinol* 1997;11:271–6. <https://doi.org/10.2500/105065897781446612>.
- Mattos JL, Ferguson BJ, Lee S. Predictive factors in patients undergoing endoscopic sinus surgery for odontogenic sinusitis. *Int Forum Allergy Rhinol* 2016;6:697–700. <https://doi.org/10.1002/alr.21736>.
- Peleg M, Chaushu G, Mazor Z, Ardekian L, Bakoon M. Radiological Findings of the Post-Sinus Lift Maxillary Sinus: A Computerized Tomography Follow-Up. *J Periodontol* 1999;70:1564–73. <https://doi.org/10.1902/jop.1999.70.12.1564>.
- Galli SKD, Lebowitz RA, Giacchi RJ, Glickman R, Jacobs JB. Chronic Sinusitis Complicating Sinus Lift Surgery. *Am J Rhinol* 2001;15:181–6. <https://doi.org/10.2500/105065801779954120>.



## BIBLIOGRAFIE

- Anavi Y, Allon DM, Avishai G, Calderon S. Complications of maxillary sinus augmentations in a selective series of patients. *Oral Surgery, Oral Medicine, Oral Pathology, Oral Radiology, and Endodontology* 2008;106:34–8. <https://doi.org/10.1016/j.tripleo.2007.09.021>.
- Topalo V, Fahim A, Dobrovolschii O. Rata succesului implantației dentare în elevația planșeului sinusului maxilar prin acces crestal. *Buletinul Academiei de Științe a Moldovei Științe Medicale* 2009;2:193–8.
- Manji A, Faucher J, Resnik RR, Suzuki JB. Prevalence of Maxillary Sinus Pathology in Patients Considered for Sinus Augmentation Procedures for Dental Implants. *Implant Dent* 2013;22:428–35. <https://doi.org/10.1097/ID.0b013e31829d1a20>.
- Pazera P, Bornstein M, Pazera A, Sendi P, Katsaros C. Incidental maxillary sinus findings in orthodontic patients: a radiographic analysis using cone-beam computed tomography (CBCT). *Orthod Craniofac Res* 2011;14:17–24. <https://doi.org/10.1111/j.1601-6343.2010.01502.x>.
- Beaumont C, Zafiropoulos G-G, Rohmann K, Tatakis DN. Prevalence of Maxillary Sinus Disease and Abnormalities in Patients Scheduled for Sinus Lift Procedures. *J Periodontol* 2005;76:461–7. <https://doi.org/10.1902/jop.2005.76.3.461>.
- Brook I. Sinusitis of odontogenic origin. *Otolaryngology–Head and Neck Surgery* 2006;135:349–55. <https://doi.org/10.1016/j.otohns.2005.10.059>.
- Troeltzsch M, Pache C, Troeltzsch M, Kaeppler G, Ehrenfeld M, Otto S, et al. Etiology and clinical characteristics of symptomatic unilateral maxillary sinusitis: A review of 174 cases. *Journal of Cranio-Maxillofacial Surgery* 2015;43:1522–9. <https://doi.org/10.1016/j.jcms.2015.07.021>.
- Bucur A., Navarro V., Acero J. *Compediu de chirurgie oro-maxilo-facială*. vol. 1. Med Publishing; 2009.
- Onișor-Gligor F, T. Lung, M. Lazăr. Inflammatory affections of the maxillary sinus – statistical study on a 5-year period. *Revistă de Medicină Și Farmacie* 2009;LXXXI:606–8.
- Lopatin AS, Sysolyatin SP, Sysolyatin PG, Melnikov MN. Chronic Maxillary Sinusitis of Dental Origin: Is External Surgical Approach Mandatory? *Laryngoscope* 2002;112:1056–9. <https://doi.org/10.1097/00005537-200206000-00022>.
- Pignataro L, Mantovani M, Torretta S, Felisati G, Sambataro G. ENT assessment in the integrated management of candidate for (maxillary) sinus lift. *Acta Otorhinolaryngologica Italica* 2008;28:110–9.
- Torretta S, Mantovani M, Testori T, Cappadona M, Pignataro L. Importance of ENT assessment in stratifying candidates for sinus floor elevation: a prospective clinical study. *Clin Oral Implants Res* 2013;24:57–62. <https://doi.org/10.1111/j.1600-0501.2011.02371.x>.
- Lund VJ, Kennedy DW. Staging for Rhinosinusitis. *Otolaryngology–Head and Neck Surgery* 1997;117:S35–40. <https://doi.org/10.1016/S0194-59989770005-6>.
- Lund VJ, Kennedy DW. Quantification for staging sinusitis. *The Staging and Therapy Group. Ann Otol Rhinol Laryngol Suppl* 1995;167:17–21.
- Felisati G, Chiapasco M, Lozza P, Saibene AM, Pipolo C, Zaniboni M, et al. Sinonasal Complications Resulting from Dental Treatment: Outcome-Oriented Proposal of Classification and Surgical Protocol. *Am J Rhinol Allergy* 2013;27:e101–6. <https://doi.org/10.2500/ajra.2013.27.3936>.

Tabelul 3.1. Parametrii vârstei eșantionului total studiat (toată seria de date).

Vârsta, ani	Minimum	18
	Maximum	71
	Mediu	44
	Devierea standardă	11
	Percentila 25	35
	Mediană	44
	Percentila 75	52

Cercetarea a cuprins persoane de ambele sexe. În ambele loturi împreună, s-au înregistrat 54 de bărbați, ceea ce a constituit 42,2 % din eșantionul general. Restul 57,8% au fost femei.

Analiza repartizării pe loturi după sexe este reprezentată în figura 3.1. După cum se poate observa, structura lotului tratat endoscopic a cuprins 43.1% bărbați și 56.9%. Lotul pacienților tratați prin acces endooral a fost alcătuit din 41.3% de bărbați și din 58.7% de femei. Ambele loturi de studiu au repartizarea relativ similară pe sexe.

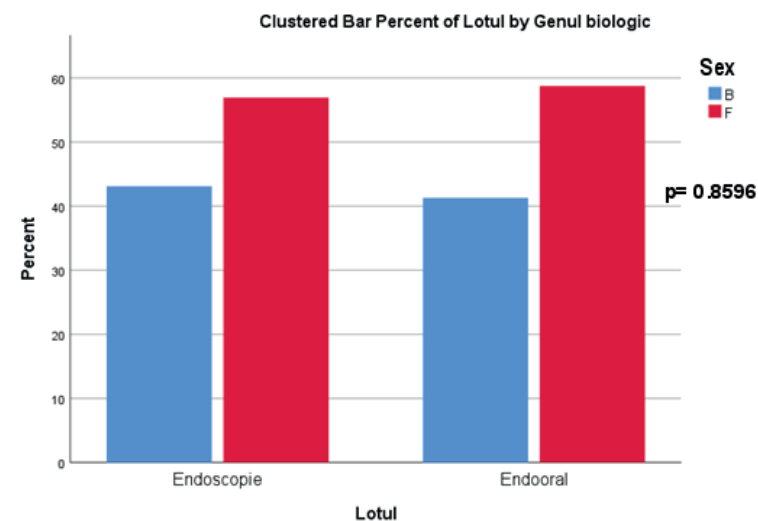


Figura 3.1. Analiza comparativă a repartizării pe sexe în loturile de studiu. Test statistic aplicat: test Fisher exact

Indicatorul principal al succesului tratamentului sinuzitei în studiul nostru a fost Scorul Lund-Kennedy modificat [14], care a fost comparat între loturi la etapele pre- și postoperatorii. La pacienții din lotul endoscopic, s-au înregistrat valori între 0 și 4 puncte ale scorului Lund-Kennedy (figura 3.2), iar la cei din lotul endooral, scoruri – de la 1 la 4 puncte.

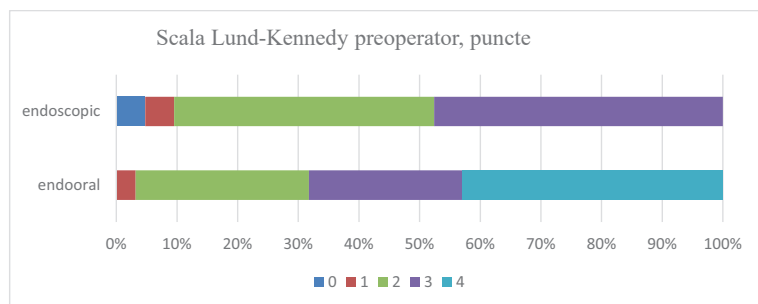


Figura 3.2. Analiza comparativă a scorului Lund-Kennedy preoperator în loturile de studiu, etapa preoperatorie

La etapa preoperatorie, subiecții din lotul tratat prin tehnici endoscopice au avut scorul Lund-Kennedy egal cu un 0 sau 1 punct în cazuri unice pentru fiecare. Două puncte s-au înregistrat la 13,8% din pacienții lotului dat. Cu o persoană mai mult, 3 puncte s-au observat la 15,4%. Scorul maxim, de 4 puncte, a avut frecvența absolută și relativă cea mai mare la majoritatea persoanelor din lotul endoscopic (67,7%) evaluați preoperator.

Lotul pacienților tratați prin acces deschis endooral nu a inclus persoane cu scorul Lund-Kennedy preoperator egal cu 0 puncte (figura 3.2). Scorul de 1 punct s-a observat la 3,2%. Subiecți cu 2 sau 3 puncte pe scara dată, la etapa preoperatorie, s-au înregistrat la aproape aceleași număr de pacienți de 28,6% și 25,4% respectiv. Majoritatea persoanelor au avut și în acest caz o frecvență relativă de grup maximă (42,9%).

Distribuția valorilor observate la persoanele din studiu s-a schimbat aproape simetric la etapa postoperatorie (figura 3.3). Astfel, în lotul endoscopic, punctajul înregistrat a variat de la 0 la 4 puncte ale scării Lund-Kennedy, în afară de 3 puncte, în timp ce în lotul opus, s-au observat scoruri cuprinse între 0 și 2 puncte.

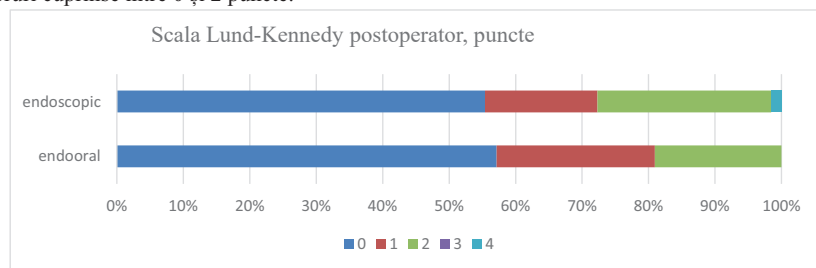


Figura 3.3 Analiza comparativă a scorului Lund-Kennedy postoperator în loturile de studiu

Lotul endoscopic a avut cei mai mulți pacienți la care, scorul Lund-Kennedy apreciat la etapa postoperatorie a fost egal cu 0 puncte (55,4%) (tabelul 3.3). Cu un punct pe această scară au fost 16,9% de persoane din lotul dat. Două puncte ale scorului au înregistrat 26,2%, iar cu 4 puncte a fost notat doar un pacient. Lotul operat prin tehnica endoorală a inclus 57,1% de persoane care au fost apreciate postoperator cu 0 puncte pe scara Lund-Kennedy. Pacienți cu 1 și 2 puncte au fost observați în 23,8% și 19,0% respectiv. Scoruri de 3 sau 4 puncte nu s-au înregistrat în lotul dat.

## RECOMANDĂRI PRACTICE:

1. În cazurile în care la evaluarea radiologică (în baza CBCT-ului) SM prezintă semne de îngroșare a mucoasei peste 5 mm și nu este clară conduita chirurgicală pentru efectuarea procedurii de SL se recomandă efectuarea suplimentară a rinoscopiei anterioare pentru evaluarea stării funcționale a SM și excluderea patologiei acute sau eliminării patologice.
2. În cazul lipsei semnelor clinice celor rinoscopice de infecție acută procedura de SL poate fi considerată sigură chiar și la prezența semnelor radiologice de îngroșarea mucoasei.
3. În cazul în care sunt prezente semne de sinuzită determinate în urma examinării complexe (clinice, CBCT și rinoscopice) se recomandă tratamentul medicamentos general și local (cu înlăturarea factorului cauzal în cazul sinuzitei odontogene) și analiza în dinamică a complianței sinuzale cu o reevaluare radiologică și clinică peste 3 luni. În cazul pacienților cu complianța înaltă semnele de sinuzită vor retroceda, iar procedura de SL va putea fi efectuată. În cazul pacienților cu complianța joasă se va face reevaluarea și determinarea necesității tratamentului chirurgical al sinuzitei.
4. În cazul prezenței patologiei reversibile ale SM se recomandă efectuarea tratamentului chirurgical al acesteea pe cale endoorală sau endoscopică cu reevaluarea la un termen de 3 luni pentru efectuarea procedurii de SL.
5. Reieșind din faptul că eficiența tratamentului endooral conform rezultatelor studiului este similară celui endoscopic tehnica chirurgicală trebuie să fie selectată ținând cont de designul ferestrei de acces pentru procedura ulterioară de SL.
6. Reieșind din particularitățile tehnice accesul endooral este mai ușor de efectuat și nu implică necesitatea anesteziei generale. Totodată planificarea ferestrei de acces trebuie efectuată astfel încât aceasta să nu coincidă cu viitoarea fereastră de acces pentru procedura de SL. Cele din urmă pot fi realizate prin crearea unui acces mai înalt față de viitoarea intervenție sau mai posterior. În cazul în care particularitățile anatomice nu permite acest acces, se poate crea fereastră de acces la același nivel, însă cu înlăturarea unui fragment din peretele lateral al sinusului și re poziționarea acesteia la finalul intervenției ( inovație nr. ). Acest acces va permite evitarea formării defectului și concreșterii mucoperiostului din lambou cu membrana SM.
7. În cazul intervențiilor de asanare SM prin acces endooral cura radicală trebuie evitată, cu păstrarea maximă a mucoasei SM.
8. În cazul în care patologia SM este asociată cu devieri semnificative ale structurilor COM ce provoacă obliterarea sau lipsa funcționării acestuia, intervenția chirurgicală de asanarea SM se recomandă a fi efectuată prin acces endoscopic asistat endonazal cu plastia elementelor acestuia.

Doud Galli cu colab., au raportat că drenarea neeficientă a sinusului maxilar, în combinație cu penetrarea biomaterialului de augmentare în antrum poate fi cauza sinuzitei. Ei au raportat 14 cazuri de sinuzită cronică după intervenția de sinuslifting [31]. Timmenga cu colab., au studiat influența sinusliftingului în dezvoltarea patologiei sinusale utilizând endoscopia. Numai la 2 din 45 de pacienți (4,5%) s-a dezvoltat sinuzita. Sinuzita postoperatorie s-a dezvoltat la 2 din 5 pacienți, care au avut complianța joasă și nici la unul din restul 40 de pacienți. Autorii au concluzionat că complicații postoperatorii apar numai la pacienții cu predispoziție către sinuzită. Acești factori trebuie luați în considerare în planificarea intervenției.

## CONCLUZII GENERALE

1. Metoda proprie elaborată de examnarea radiologică pe baza de CBCT a complianței sinuzale „pas cu pas” în combinație cu rinoscopie diagnostică endoscopic asistată a dovedit eficiența sa în diagnosticarea sinuzitelor asimptomatice (35% de pacienți în lotul de studiu și 55,6% în lotul de control,  $p=0.0327$ ), în evaluarea stării funcționale a sinusurilor paranazale, cavității nazale și structurilor anatomice endonazale, evaluării indicațiilor și contraindicațiilor rinologice, diagnosticarea sinuzitelor, stabilirii planului de tratament adecvat și profilaxiei complicațiilor intra- și postoperatorii.

2. Rezultatele obținute demonstrează că ambele metode, endoscopică și endoorală, sunt egal eficiente (rata de success fiind 98,5% în lotul endoscopic și 100% în lotul endooral) și pot fi utilizate în practica de rutină, însă abordul endoscopic este mai puțin traumatic, cu perioadă mai scurtă de vindecare și absența durerilor postoperatorii cu o rată mai mare de păstrare a integrității peretelui lateral al sinusului maxilar.

3. Conform rezultatelor proprii obținute complexului osteomeatal are un rol important în planificarea tratamentului chirurgical, demonstrând că restabilirea permeabilității COM are un impact semnificativ asupra eficacității tratamentului și pregătirii pentru sinuslifting. Blocarea complexului osteomeatal, în cazul sinuzitelor maxilare, de obicei, este secundară și apare ca urmare a creșterii edemului membranei sinuzale. Ambele metode de tratament facilitează restabilirea permeabilității ostiumului natural în egală măsură ( $p < 0.001$ ), ceea ce îmbunătățește ventilarea sinusului maxilar și facilitează procesul de vindecare.

4. Devierile anatomice ale structurilor endonazale au fost identificate ca factori importanți în tratamentul sinuzitelor și în planificarea reabilitării implanto-protetice. Cu toate acestea, nu sunt considerate factori determinanți (nu s-a stabilit vreo corelație statistic semnificativă dintre deviațiile anatomice și patologia sinuzală ( $p > 0.005$  pentru fiecare anomalie)), respectiv corectarea acestora este necesară numai în cazuri când blochează accesul endoscopic sau aerarea și drenarea sinusurilor. La fel, prezența anomaliilor endonazale poate fi ignorată în planificarea intervenției de SL dacă aerarea și drenarea sinuzală nu este afectată și grosimea mucoasei este în limitele accesibile.

5. Metoda proprie elaborată de asanarea sinusului maxilar cu sinuslifting într-o etapă chirurgicală prin acces endobucal a dovedit eficiența sa înaltă (rata de succes a constituit 100%) și este la fel de eficient ca sinuslifting amânat după asanarea sinuzală ( $p=0.0001$ ) sau asanarea endoscopic asistată în combinație cu sinuslifting într-o etapă chirurgicală ( $p=0.6769$ ) și poate fi aplicată pe larg în practica de rutină.

Următoarea caracteristică observată în cercetare a fost permeabilitatea complexului osteomeatal (figura 3.4). Aceasta reprezintă un alt criteriu după care poate fi apreciată eficiența aplicării celor două tehnici de pregătire preimplantară.

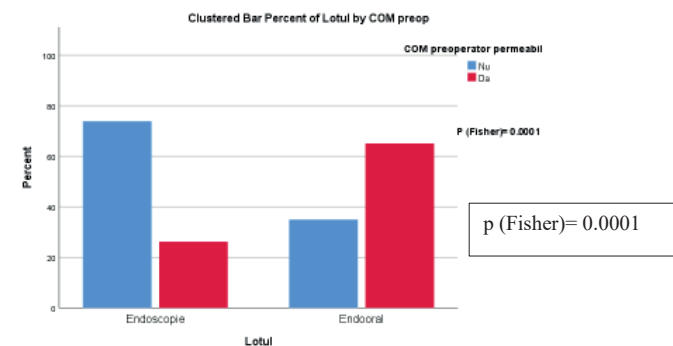


Figura 3.4. Analiza comparativă a permeabilității complexului osteomeatal preoperator în loturile de studiu

S-a observat că lotul pacienților la care s-a accesat sinusul maxilar prin endoscopie a fost constituit în 73,8% din subiecți care au avut complexul osteomeatal impermeabil la etapa preoperatorie, iar alții 26,2% din pacienți au avut permeabilitatea păstrată. Lotul persoanelor operate prin antrostomie intraorală, spre deosebire de lotul precedent, au avut o prevalență crescută a persoanelor la care complexul osteomeatal a fost permeabil, fiind alcătuit în doar 34.9% de cazuri din persoane care au avut complexul osteomeatal blocat.

Manopera chirurgicală a restabilit permeabilitatea complexului osteomeatal în aproape toate cazurile (figura 3.5). Astfel, în lotul de pacienți operați cu tehnicile endoscopice, a mai rămas doar o persoană la care complexul osteomeatal a rămas impermeabil. Pentru ceilalți pacienți ai lotului dat, permeabilitatea a fost restabilită.

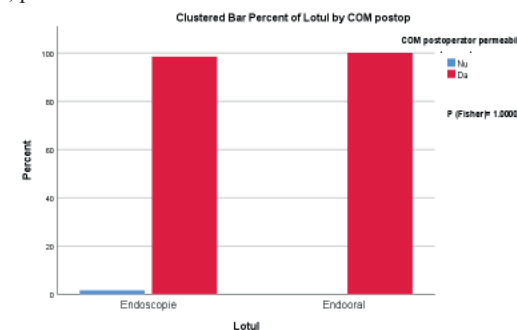


Figura 3.5. Analiza comparativă a permeabilității complexului osteomeatal postoperator în loturile de studiu

Lotul cu antrostomie intraorală a inclus la etapa postoperatorie doar subiecți care au avut permeabil complexul osteomeatal.

#### 4. DISCUȚII

În perioada preoperatorie cei mai mulți pacienți din lotul I au avut scorul 4 (67,7%), lotul II la fel a inclus cei mai mulți pacienți cu scorul 4 (42,9%) conform scalei Lund-Kennedy. Datele cu semnificație statistică înaltă ( $p=0.0194$ ). Distribuția valorilor observate la persoanele din studiu s-a schimbat aproape simetric la etapa postoperatorie. Faptul acesta ne demonstrează că abordul funcțional endoscopic, cu înlăturarea cauzei dentare, este eficient nu numai în tratamentul sinuzitelor de origine rinogenă, ci și odontogenă. Mulți autori au obținut rezultate similare [69, 111]. Dar în același timp, nu trebuie de subestimat accesul endooral. Mulți autori, până în momentul actual, compară abordul endoscopic cu metoda clasică – intervenția Caldwell-Luc cu înlăturarea mucoasei și efectuarea antrostomiei în meatul nazal inferior și, desigur, obțin rezultate în favoarea abordului endoscopic, care este mult mai eficient și organomenagent [20]. Actualmente, intervenția clasică CL nu se mai efectuează, metoda perfecționându-se continuu, ajunge să fie utilizată în aspect minim invaziv. În prezent, mucoasa Schneideriană nu se mai înlătură în întregime. Antrostomia în meatul nazal inferior nu este eficientă și a rămas în istorie [20]. Analizând rezultatele obținute, concluzionăm că accesul miniinvaziv endooral, fără înlăturarea mucoasei sinuzale în întregime are, la fel, rezultate bune ca și cel endoscopic, câteodată fiind mai ușor și comod. Unii autori confirmă eficacitatea egală a accesului miniinvaziv endobucal față de cel endoscopic [23]. Într-un studiu, CL a fost comparat cu FESS și au primit rezultatul că pacienți cu CL au avut necesitate de reoperare în 4,8-7,3%, pe când pacienți cu FESS – în 18-27% din cazuri [23]. În studiul dat, noi am avut rata de 9.2% de complicații în grupul de studiu și 4,8%- în grupul de control. Eficacitatea similară a celor două metode indică posibilitatea de a alege metoda de tratament potrivită în funcție de experiența chirurgului.

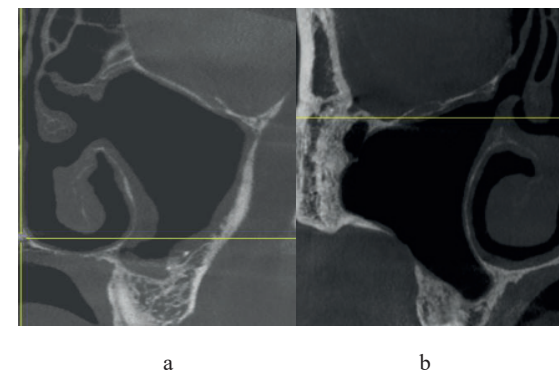
Restabilirea permeabilității complexului osteomeatal (COM) reprezintă un aspect esențial în tratamentul pacienților cu sinuzită și are o importanță semnificativă în contextul medical. Această zonă joacă un rol crucial în drenarea și ventilarea corectă a sinusurilor, contribuind astfel la menținerea unui mediu aerian adecvat în această cavitate.

S-a observat că lotul pacienților, la care s-a accesat sinusul maxilar prin endoscopie, a fost constituit în 73,8 % din subiecți care au avut complexul osteomeatal impermeabil la etapa preoperatorie, lotul II fiind alcătuit în doar 34,9% de cazuri din persoane care au avut complexul osteomeatal blocat. Datele cu semnificația statistică înaltă ( $p=0.0001$ ). Manopera chirurgicală a permis restabilirea permeabilității complexului osteomeatal în aproape toate cazurile. Astfel, în lotul de pacienți operați cu tehnicile endoscopice la doar o persoană complexul osteomeatal a rămas impermeabil.

Restabilirea permeabilității ostiumului natural în aceste două tehnici chirurgicale au mecanisme diferite. FESS-ul restabilește permeabilitatea COM-ului înlăturând structurile anatomiche componente, care presupune rezecția procesului uncinat, lărgirea ostiumului natural spre posterior și, mai rar, deschiderea bulei etmoidale, celulelor Haler, rezecției parțiale a cornetului mediu, creând antrostomia stabilă în meatul mediu (figura 8a). Dar, antrostomia dată nu se poate de numit fiziologică, ea este oricum artificială, creată chirurgical, sacrificând structurile anatomiche importante.

Permeabilitatea ostiumului natural în grupul cu acces endooral se restabilește desinestător, fără intervenții adăugătoare la nivelul COM-ului, datorită înlăturării factorului cauzal și ca urmarea regresării edemului mucoasei sinuzale. Accesul endooral asigură

restabilirea fiziologică, organomenagentă a COM-ului și poate fi considerat un avantaj semnificativ față de chirurgia endoscopică (figura 8b).



**Figura 8. Aspectul COM postoperator: a) după FESS, b) după acces endooral. Imagine proprie**

Analizând datele obținute, am evaluat influența COM în apariția sinuzitelor și drenării mucociliare. De asemenea, am investigat posibilitatea ca COM să fie blocat secundar de către mucoasa inflamată.

FESS-ul se consideră standartul de aur în tratamentul sinuzitelor cronice, deoarece permite deblocarea permeabilității COM-ului [24]. Studiile recente au demonstrat că mai mult de 35% de pacienți cu sinuzita cronică nu au COM blocat pe tomografie [25]. Două studii au demonstrat îmbunătățirea neînsemnată a clearancei mucociliară după FESS cu lărgirea osteomului natural [26,27]. Hafner cu colab., a efectuat testul cu zaharină la pacienți înainte și după FESS și a demonstrat că timpul de transport s-a îmbunătățit semnificativ la 17 din 22 de pacienți [28].

Lipsa unei diferențe vizuale sesizabile și-a găsit confirmare și în rezultatele comparării valorilor permeabilității complexului osteomeatal pre- și postoperator. S-a observat că, în lotul dat, pentru toți pacienții operați, nu s-a determinat o diferență statistic semnificativă între permeabilitatea complexului osteomeatal până și după intervenție ( $p=0.869$ ). Faptul acesta subliniază că blocarea COM este un factor important, dar nu principal în patogenia sinuzitelor. Unii autori recomandă folosirea metodelor endoscopice în tratamentul sinuzitei maxilare anume în cazuri când COM-ul este blocat [29]. Studiul nostru a demonstrat că și accesul endooral poate fi aplicat cu succes în tratamentul sinuzitelor maxilare în cazul COM-ului blocat. Blocarea COM-ului în majoritatea cazurilor este secundară, din cauza edemului reversibil al mucoasei sinusale sau nazale.

Permeabilitatea COM-ului este un factor foarte important în planificarea intervenției de SL pentru drenarea eficientă a sinusului maxilar care suferă modificări inflamatorii (sinuzita tranzitorie) după elevarea membranei sinuzale. În pregătirea preimplantară, aprecierea permeabilității ostiumului natural este un factor decisiv pentru stabilirea contraindicațiilor către SL. Peleg cu colab. (2010) au efectuat TC de control la 8-10 luni după sinuslifting la 24 de sinusuri maxilare, cu instalarea simultană a implantelor și au concluzionat că pacienții cu ostiumul blocat sunt predispuși complicațiilor și trebuie să fie informați despre acest aspect [30].