

**MINISTERUL SĂNĂTĂȚII AL REPUBLICII MOLDOVA
UNIVERSITATEA DE STAT DE MEDICINĂ ȘI FARMACIE
„NICOLAE TESTEMIȚANU”**

Cu titlul de manuscris

C.Z.U: 618.19-006-073.75

IZBAȘ DOINA

**PARTICULARITĂȚILE CLINICO-IMAGISTICE ALE
PROCESELOR PRECANCEROASE DE GLANDĂ MAMARĂ**

324.01- RADIOLOGIE ȘI IMAGISTICĂ MEDICALĂ

Rezumatul tezei de doctor în științe medicale

CHIȘINĂU, 2024

Teza a fost elaborată la Catedra de radiologie și imagistică a USMF „Nicolae Testemițanu” în Colaborare cu IMSP Institutul Oncologic, Centrul Medical „Excellence” și Spitalul Internațional Medpark.

Conducător științific:

ROTARU Natalia dr.hab.șt.med., prof.univ

Referenți oficiali:

MEREUȚĂ Ion, dr. hab. șt. med., prof. univ., IFS, USM .

MARGA Simion, dr. șt. med, conf. univ., USMF „Nicolae Testemițanu”

Componența Consiliului Științific Specializat:

FULGA Veaceslav, **președinte**, dr. hab. șt. med., conf. univ., USMF „Nicolae Testemițanu”.

NALIVAICO Nicolae, **secretar**, dr. șt. med., conf. univ., USMF „Nicolae Testemițanu”.

JOVMIR Vasile, membru, dr. hab. șt. med., prof. cercet., Centrul de Diagnostic German.

ȚURCANU Vasile, membru, dr. șt. med., conf. univ., USMF „Nicolae Testemițanu”.

CHILARU Simona, membru, dr. șt. med., IMSP Institutul Oncologic.

Susținerea va avea loc la data de 24-04-2024 în ședința Consiliului Științific Specializat din cadrul IP USMF „Nicolae Testemițanu”, din Republica Moldova, biroul 205, etajul 2 (bd. Ștefan cel Mare și Sfânt, 165, Chișinău, MD-2004).

Teza de doctor și rezumatul pot fi consultate la biblioteca IP USMF „Nicolae Testemițanu” din Republica Moldova și pe pagina web a ANACEC, www.anacec.md.

Rezumatul a fost expedit la 13-03-2024.

Secretar științific al
Consiliului științific specializat
dr. șt. med., conf. univ.



semnătura

NALIVAICO Nicolae

Conducător științific
dr. hab. șt. med., prof.univ.



semnătura

ROTARU Natalia

Autor

© IZBAȘ Doina

CUPRINS

INTRODUCERE	4
1. MATERIAL SI METODE DE CERCETARE	7
1.1. Proiectarea, organizarea, etapele studiului și design-ul metodologic al cercetării	7
1.2. Metode de investigații utilizate în cercetare	9
1.3. Design-ul cercetării.....	11
1.4. Caracteristica generală a lotului	11
2. EXAMENUL CLINICO-IMAGISTIC AL STĂRILOR PRECANCEROASE ALE GLANDELOR MAMARE	12
2.1 Analiza rezultatelor examenului clinic ale pacientelor cu stări precanceroase de glandă mamară	12
2.2. Analiza datelor anamnestice și antecedentelor fiziologice a pacientelor	13
2.3. Rezultatele examenului imagistic – mamografia.....	13
2.4 Rezultatele examenului imagistic – ecografia.....	18
3. DIAGNOSTICUL RADIOIMAGISTIC COMPLEX CU SEGREGAREA CONFORM PRINCIPALILOR INDICATORI AI METODELOR DE DIAGNOSTIC	21
3.1. Rezultatele metodelor de diagnostic complex conform principalilor indicatori	26
3.3. Algoritm de diagnostic.....	27
CONCLUZII GENERALE	28
RECOMANDĂRI PRACTICE	29
BIBLIOGRAFIE	30
LISTA PUBLICAȚIILOR LA TEMA TEZEI	31
ADNOTARE	33
АННОТАЦИЯ	34
ANNOTATION	35

INTRODUCERE

Actualitatea și importanța temei abordate. Importanța problemei este argumentată prin morbiditate înaltă a cancerului mamar și depistarea tardivă. Diagnosticul precoce a patologiilor precanceroase de glandă mamară și a cancerului mamar este strategie globală medico-socială. Cancerul mamar este neoplazia cea mai frecventă în rândul femeilor la nivel mondial, reprezentând circa un sfert din toate cazurile de cancer diagnosticate la femei [6,12,14]. Maladia ocupă de asemenea locul I între cauzele de deces prin cancer la femei (circa 18% din decesele prin neoplazii), cu peste 1.000.000 de cazuri noi și circa 400.000 de decese anual [12,14]. Deși o dată considerată o boală întâlnită preponderent în țările occidentale, datele recente relevă că peste jumătate din cazurile de cancer mamar și peste 60% din decesele cauzate de această maladie sunt înregistrate în țările în curs de dezvoltare economică [6, 8].

Unele variații regionale ale incidenței și ratei mortalității cauzate de neoplaziile mamare sunt legate de diferențe ale factorilor de risc (precum obezitatea, factori genetici, sânii denși, stil de viață, tipul alimentației), disponibilitatea modalităților de diagnostic performante și a tratamentului specializat [5].

Noțiunea de afecțiune „precanceroasă” în premieră a fost utilizată de către cercetătorul V. Babeș în scopul diferențierii unor afecțiuni cu evoluție cronică ce pot evolua în cancer. Transformarea poate fi favorizată de unele premise specifice, cum ar fi tratamentul necorespunzător, inclusiv aplicarea acestuia inefficientă sau tardivă. În grupul leziunilor ce pot evolua în cancer savantul identifică și include unele displazii cutanate, ale mucoaselor sau ale glandei mamare, afecțiunile cronice inflamatoare și/sau iritative.

Leziunile mamare cu comportament malign incert (cunoscute și ca leziuni B3), sunt compuse dintr-o varietate de modificări cu riscuri diferite de malignitate asociată. În ultimii ani, diagnosticul leziunilor B3 a crescut semnificativ odată cu implementarea tot mai intensă a metodelor noi de diagnostic imagistic și a programelor de screening. Leziunile B3 reprezintă aproximativ 3-21% din toate leziunile mamare și prezintă un risc scăzut, dar potențial de malignitate asociată, variind de la 0,2 la 5%. Leziunile B3 sunt considerate precursori neobligați ai malignității deoarece se pot dezvolta în leziuni cu grad înalt de risc, predominant carcinom ductal in situ (DCIS) și mai rar tumori invazive. Unele leziuni B3 funcționează și ca indicatori de risc; de exemplu, femeile diagnosticate cu o boală proliferativă a sânului cu atipie au un risc de patru ori până la zece ori mai mare de a dezvolta cancer de sân în comparație cu cele fără atipie, în același sân sau în sânul controlateral.

Evoluția leziunii precanceroase în cancer este determinată de complexul factorilor patologici și a răspunsului organismului, iar identificarea acestora permite aplicarea măsurilor diagnostice și curative eficiente.

Studii recente indică ca și factor de risc programul de lucru nocturn sau insuficiența de somn, printre efectele posibile fiind enumerate modificări hormonale legate de dereglări ale ritmului circadian și producerea insuficientă de melatonină, hormon al cărui rol este de a "repara" ADN-ul [10,11]. Conform datelor Societății Europene pentru Oncologie Medicală (ESMO), cancerul de sân reprezintă și principala cauză de deces prin cancer la femeile europene [4, 8, 16].

Republica Moldova nu face excepție, cu peste 1300 de cazuri noi înregistrate anual la o populație de aproximativ 3,5 milioane [14, 22]. Datele epidemiologice publicate de Ministerul Sănătății confirmă că, cancerul glandei mamare reprezintă cea mai frecventă tumoră malignă la femei în Republica Moldova, ocupând locul I în structura maladiilor oncologice feminine [9, 22]. Totodată raportul arată că mortalitatea înaltă în cancerul glandei mamare e determinată, în primul rând, de adresabilitatea pacientelor în stadii tardive, peste 1/3 din cazuri fiind diagnosticate în stadiul tumoral III sau IV și doar 11,3% în stadiul I [9, 22]. Această tendință a unei părți semnificative a populației de a solicita asistență medicală în stadii relativ tardive ale bolii denotă importanța programelor de diagnosticare precoce a stărilor precanceroase și tehnicilor imagistice utilizate. Cancerul mamar se situează pe primul loc în patologia oncologică la femei și în România, iar incidența acestuia a crescut semnificativ în ultimii 10 ani [3,13,].

În afara provocării suferințelor fizice și psihice importante, maladia reprezintă și o sarcină social-economică enormă pentru societate atât în țările industrializate cât și în țările în curs de dezvoltare, în special datorită numărului tot mai mare de femei diagnosticate anual cu cancer mamar ce necesită îngrijiri foarte costisitoare [14]. O parte substanțială a cazurilor de cancer mamar și a deceselor ar putea fi evitată prin aplicarea unor măsuri eficiente de prevenire și utilizarea testelor de diagnostic precoce a proceselor precanceroase [8, 9, 15]. Studii în domeniu arată că diagnosticul procesului tumoral în stadiul I este asociat cu o pierdere medie de circa 0,5 ani de muncă, în timp ce diagnosticul în stadiul III și IV este asociat cu o pierdere medie de circa 2,5 și 8,1 ani de muncă [17, 21].

Un aspect imperios de important al neoplasmului mamar este întinerirea afecțiunii. Astfel, cu câteva decenii în urmă, neoplasmul glandei mamare era foarte rar diagnosticat la paciente tinere, pe când la etapa actuală patologia este destul de frecvent diagnosticată la femei foarte tinere. Hiperplazia lobulară atipică și carcinomul lobular in situ de tip clasic, cunoscute ca neoplazie lobulară, sunt leziuni proliferative ale sânului asociate cu un risc crescut de cancer mamar ipsi- și controlateral. Totuși, hiperplazia atipică este o afecțiune precanceroasă, pe când

carcinomul in situ este identificat ca neoplazie malignă. Riscul de dezvoltare a cancerului glandei mamare este identificat în practic orice tip de leziune proliferativă, variind în funcție de tipul proliferării [2].

Patologia precanceroasă a glandei mamare nu este studiată complet în vederea diagnosticului imagistic precoce și sunt prezente un șir de probleme nerezolvate din punct de vedere al diagnosticului diferențial dintre tumorile benigne, maligne, maladia chistică, displazii, secreții mamelonare etc. Rolul depistării precoce și tratamentului în timp util a leziunilor precanceroase ale glandei mamare nu trebuie subestimat. Astfel, oricare modificare, aparent neobișnuită, a formei, dimensiunilor și consistenței glandelor mamare necesită implementarea cât mai rapidă a măsurilor corespunzătoare de diagnostic și tratament[15].

Dezvoltarea tehnologiilor imagistice din ultimii ani au transformat esențial practica radiologică prin apariția unor noi tehnici de imagistică medicală, inclusiv în domeniul diagnosticului patologiilor mamare. Imagistica multimodală și multiparametrică are un rol tot mai important în acest proces. Deși incidența cancerului mamar este în creștere, mortalitatea în multe țări continuă să scadă datorită și perfecționării metodelor imagistice care permit diagnosticarea în stadii incipiente și supraspecializării personalului medical [14, 16].

În timp ce mamografia reprezintă metoda imagistică de bază utilizată în evaluarea și screening-ul patologiilor mamare, disponibilitatea unor noi metode de investigație precum ultrasonografia cu elastografie sau imagistica prin rezonanță magnetică și diverse tehnici ale acestora oferă noi posibilități de diagnostic pentru diferențierea neinvazivă între leziunile benigne și maligne ale sânilor, stadializarea preoperatorie și stabilirea conduitei terapeutice, diferențierea modificărilor post-terapeutice în recidivele tumorale, precum și evaluarea a diverse patologii la pacientele cu implanturi mamare, crescând semnificativ șansa depistării în stadii incipiente a unui proces neoplazic [7, 18, 19]. Noile tehnici imagistice au permis de asemenea obținerea neinvazivă *in vivo* a unor parametri funcționali ce reflectă structura microscopică, metabolismul și organizarea țesuturilor biologice. Printre acestea pot fi enumerate determinarea nivelului de difuzie (mișcarea browniană liberă microscopică a moleculelor de apă) în țesuturi și cartografierea acestuia, evaluarea detaliată a perfuziei tisulare, determinarea elasticității și diferențelor de elasticitate dintre țesuturile normale și cele patologice, precum și cuantificarea modificărilor biochimice tisulare în regiunea de interes [7, 18, 19].

Rolul acestor tehnici în protocoalele imagistice necesită însă a fi stabilite în funcție de o serie de factori ca prevalența patologiilor investigate, sistemul național de ocrotire a sănătății, precum și echipamentul disponibil. În plus, noile tehnologii de imagistică și informatică adesea prezintă și un nou set de provocări clinice, economice, educaționale, de integrare și de implementare atât pentru medicii imagiști cât și practicienii de diverse specialități care sunt

abordați tot mai frecvent cu noi aplicații imagistice și informatice, ce depășesc predecesorii lor în viteză, complexitate și randament [13, 14, 20]. Pentru o performanță optimă, noile tehnici necesită de asemenea încadrate în algoritmi de diagnostic existenți în funcție de detaliile și informația pe care o pot furniza. Din acest motiv, elaborarea unor protocoale imagistice pentru aplicarea acestora la nivel național devine esențială atât pentru îmbunătățirea calității serviciilor medicale, cât și pentru alinierea la standardele europene și internaționale în domeniu [14].

Scopul lucrării – Cercetarea comparativă a metodelor imagistice pentru optimizarea strategiei de diagnostic a proceselor precanceroase de glandă mamară în vederea monitorizării lor și depistării cancerului glandei mamare în stadii incipiente.

Obiectivele cercetării:

1. Aprecierea manifestărilor și criteriilor clinico-imagistice privind procesele precanceroase ale glandei mamare.
2. Studiarea interrelației benign-malign în funcție de tipul glandei mamare în imagistica medicală.
3. Analiza comparativă a metodelor imagistice utilizate în evaluarea stărilor precanceroase ale glandei mamare.
4. Argumentarea abordării complexe a diagnosticului clinico-imagistic al stărilor precanceroase de glandă mamară cu sporirea eficacității și specificității diagnosticului.

Noutatea și originalitatea științifică: Evaluarea eficacității metodelor imagistice în diagnosticul stărilor precanceroase a glandei mamare, a corelării gradului benign/malign în funcție de tipul glandei mamare, demonstrarea eficienței diagnosticului complex al stărilor precanceroase de glandă mamară și în depistarea precoce a cancerului glandei mamare.

Semnificația teoretică și valoarea aplicativă a lucrării: Rezultatele studiului complinesc cunoștințele teoretice necesare pentru sistemul de instruire medicală, iar în aspect aplicativ sunt semnificative pentru specialiștii din domeniul imagisticii medicale, mamologiei, chirurgiei sânelui, ginecologiei, medicinei de familie.

Structura tezei: introducere, 4 capitole, concluzii generale și recomandări, bibliografie din 150 de titluri, 3 anexe, 119 de pagini de text de bază, 48 figuri, 31 tabele. Rezultatele obținute sunt publicate în 12 lucrări științifice.

Cuvinte cheie: glandă mamară, stări precanceroase, cancer mamar, imagistică, mamografie, ultrasonografie, diagnostic clinic, algoritm, eficacitate, specificitate.

MATERIAL SI METODE DE CERCETARE

Proiectarea prezentului studiu, pornește de la identificarea acestuia cu unul de tip descriptiv și selectiv. Acesta a fost elaborat în cadrul specialității Radiologie și Imagistică medicală, Instituția

Publică Universitatea de Stat de Medicină și Farmacie „Nicolae Testemițanu” – catedra de Radiologie și imagistică, baza clinică Institutul Oncologic, Centrul Medical Excellence și Spitalul Internațional Medpark, începând cu anul 2009 și până în anul 2012, cu proiectarea și cercetarea descriptivă ulterioară aproximativ până în anul 2015. Studiul propriu-zis este unul non-experiment, care include o metodologie complexă de analiză și cercetare în domeniu. Metodele aplicate în cercetare sunt istorice, biostatistice, comparative, de prognostic etc.

În studiu au fost selectate pacienți cu diagnostic prezumtiv de patologie precanceroasă de glandă mamară.

Din această categorie fac parte următoarele entități patologice:

- din punct de vedere imagistic - toate leziunile incluse în categoria BI-RADS 3 și parțial 4 (fibroadenomatoză localizată forma nodulară și pseudonodulară; lipogranuloame; fibroadenoame cu structură polimorfă; formațiuni fibro-chistice cu conținut intrachistic dens sau cu proliferări intrachistice; tumori filode; fibroză focală etc.).
- din punct de vedere histologic - leziuni B3 cu corespondent în semne imagistice:
 - proliferarea epitelială intraductală atipică – microcalcificări pleomorfe, fine distribuite segmentar sau linear, cu masă hipoecogenă, cu contururi neregulate, microlobulate.
 - neoplazia lobulară – prezintă microcalcificări amorfe sau cu distribuție grupată.
 - atipie epitelială plată – aspect de microcalcificări grupate.
 - ciatrice radiară – distorsiune arhitecturală neomogenă impregnată (sau nu) cu microcalcificări.
 - leziuni papilare – masă solidă, ovoidă, de obicei bine definită intrachistic sau intraductal.
 - tumori filode – masă densă de obicei de dimensiuni mari, ovoidă cu margini neregulate, de obicei lobulate, de dimensiuni mari.

Studiul științific și metodologia cercetării care include un număr impunător de metode și metodologii contemporane de cercetare utilizate în lucrarea științifică a permis realizarea scopului și obiectivelor propuse și a determinat obținerea datelor noi, ce au servit drept argumentare problemei științifice soluționate.

Metodologia cercetării științifice s-a bazat pe concepțiile esențiale:

1. Principiile de bază ale periodicității dezvoltării structural-funcționale a glandei mamare.
2. Principiile de bază a imagisticii (ecografie, mamografie, IRM).
3. Principiile de bază ale eficacității și specificității investigațiilor.

Derivând din tematica studiului, acesta este bazat pe analiza particularităților clinico-imagistice a proceselor precanceroase ale glandelor mamare, evaluarea specifică a fiecărei metode, suprapunerea datelor și elaborarea argumentelor care ar sprijini concluziile generale. Derivând

din particularitățile de diagnostic imagistic aplicat în Republica Moldova, a patologiilor oncologice mamare, s-au evaluat parametrii importanți a concluziilor imagistice ca specificitatea, sensibilitatea etc. Un alt aspect ce ține de spectrul larg de servicii, instituții specializate în acordarea serviciilor de asistență medicală de diagnostic imagistic, s-a efectuat o cercetare variațională a diverselor metode (USG, MicroPure, IRM etc).

Sub aspect organizatoric, cercetarea a inclus la modul direct, o serie de etape strict determinate în timp, având ca reper de finalizare și starter pentru realizarea în volum de 100% a pasului următor:

1. Informarea și obținerea acordului informat al fiecărei paciente incluse în cercetare.
2. Efectuarea investigațiilor diagnostice, conform design-ului cercetării, pentru fiecare pacientă, în strictă dependență de lotul în care a fost distribuită.
3. Completarea formularului hard (paper), individual pentru fiecare caz investigat/analizat și inclus în loturile supuse cercetării.
4. Trecerea informației scrise, cu înregistrarea acesteia într-o bază de date tip digital cu procesare ulterioară.
5. Elaborarea datelor descriptive și argumentarea rezultatelor cu formularea concluziilor.

Metode de investigații utilizate în cercetare

Pornind de la specificul studiului, metodele de investigații clinico-imagistice în diagnosticul stărilor precanceroase ale glandelor mamare, sunt următoarele:
examenul clinic, examenul ultrasonografic, MicroPure, elastografia, mamografia, IRM.

A) Ultrasonografia glandelor mamare s-a realizat cu ajutorul echipamentului Toshiba – Xario, Applio. Investigația USG sau ecografia este o metodă modernă și eficientă de investigare a patologiilor/stărilor precanceroase a glandelor mamare, neinvazivă. Aceasta utilizează un fascicul de ultrasunete emis de sonda plasată pe țesutul mamar.

Fascicolul străbate cu viteze diferite țesuturi cu densități și structuri diferite. În contact cu țesuturile și organele explorate, fascicolul emis este reflectat și receptat de sondă, apoi va fi tradusă cu ajutorul unui program în imagini afișate pe un monitor. În timpul investigației, poziția pacientei poate fi diversă, durează în mediu 10 minute, nu este dureroasă, și permite eliberarea concluziei/descrierii în timp optim.

B) Metoda MicroPure - reprezintă o tehnologie avansată al ultrasonografiei, ca metodă imagistică de diagnostic originară din Japonia, care în cadrul cercetării s-a aplicat pacientelor implicate in studiu, utilizând echipamentul Toshiba dotat cu acest soft.

Această metodă realizează prelucrarea digitală a imaginii vizualizate, permițând evidențierea incluziunilor punctiforme hiperecogene pe fonul țesutului examinat sub forma unor

focare albe pe un fond albastru închis (în aplicarea metodei stratului albastru - Blue Layer method).

C) Elastografia - metodă de diagnostic imagistic cu originea în anii '90 care permite obținerea unor imagini ale deformării țesuturilor în condiții statice prin aplicarea unui stimul/presiune extern. Stimulare externă axială asociată cu o tehnică de corelare încrucișată a informației din ecouri, care generează un profil al tensiunii intratisulare. Acest profil este, ulterior, convertit în profil al modulului elastic, prin corectarea distribuției presiunii aplicate.

D) Mamografia - reprezintă tehnica imagistică radiologică utilizată pentru diagnosticul leziunilor precanceroase sau a stadiilor incipiente de cancer a glandei mamare. Această tehnică necesită câte două expuneri pentru fiecare glandă mamară. Interpretarea rezultatului mamografic este efectuat de către medicul specialist, care elaborează concluzia pe baza modificărilor suspecte identificate în țesuturile glandei mamare.

E) Metoda imagistică prin aplicarea rezonanței magnetice nucleare (IRM) în diagnosticul modern al leziunilor precanceroase, benigne sau maligne ale glandei mamare. Această metodă reprezintă o scanare indoloră a zonei de interes, avantajul primordial este faptul că se evită folosirea razelor X, deci implicit expunerea la radiații.

Beneficiile IRM, sunt argumentate de exactitatea în detectarea anomalii structurale, de compoziție și de funcționare ale zonei vizate, totodată poate fi repetată de oricâte ori este nevoie, practic având puține contraindicații. IRM are valoare în special, pentru realizarea diagnosticului precoce a recidivelor tumorale mamare, în cazurile în care examenul mamografic al unui sân dens care, după ce a fost supus unui tratament antitumoral, este greu de realizat.

În contextul actual, axat în mod special pe rezultate bazate pe dovezi și argumente, structura acestei cercetări, inclusiv fiecare valoare prezentată drept rezultat, poate fi analizată prin metode matematice, biostatistice fapt care identifică semnificația rezultatelor și datelor relatate. Analiza biostatistică a inclus elemente descriptive, dar și tehnici de calcul specifice tipului cercetării.

Un important aspect al cercetării în diagnosticul imagistic, este aprecierea următorilor parametri pentru fiecare metodă - sensibilitatea, specificitatea, valoarea predictiv pozitivă și valoarea predictiv negativă.

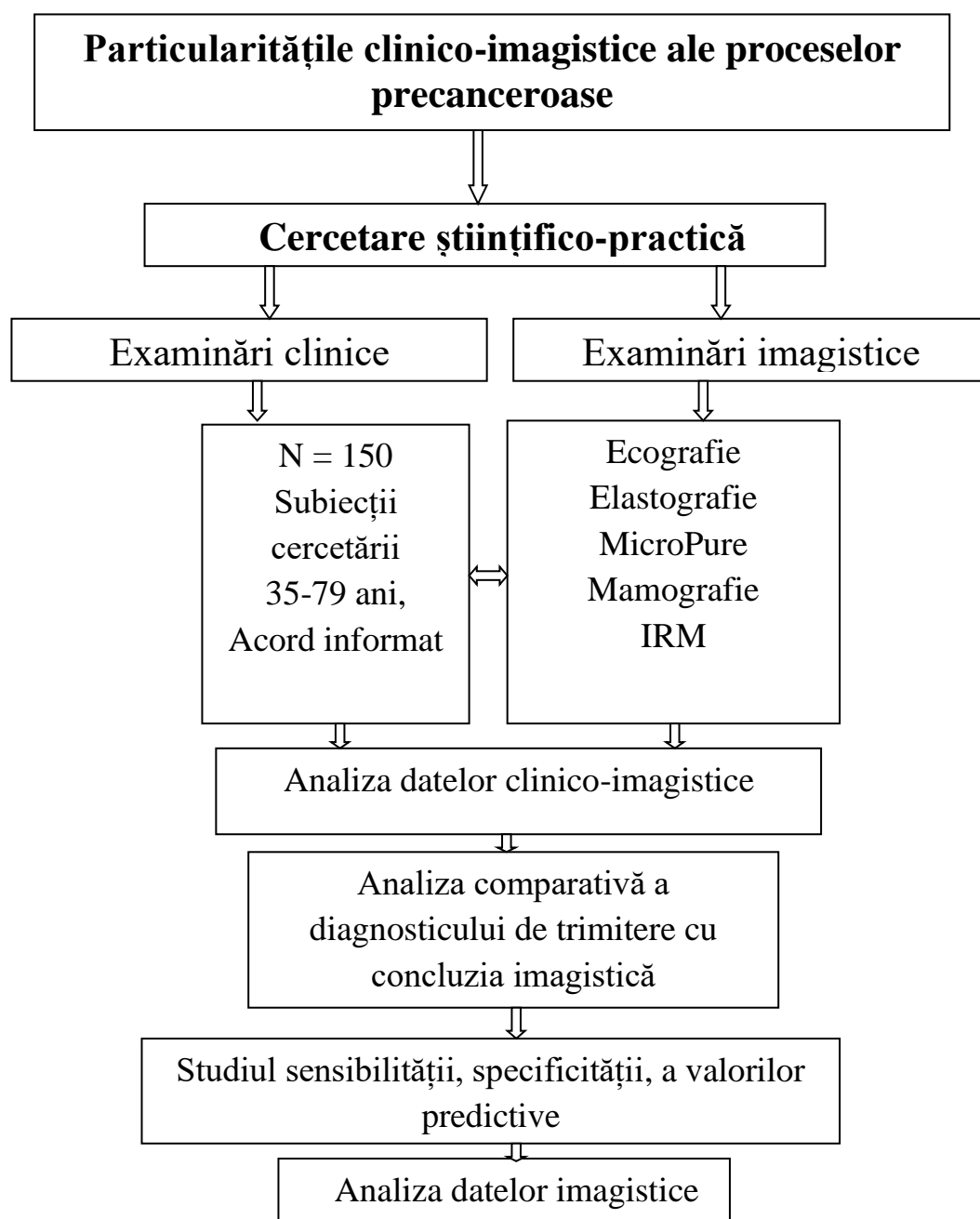


Figura 1. Design-ul cercetării.

Caracteristica generală a lotului

În prezent, cancerul mamar, privit la modul unei caracteristici generale, conform datelor literaturii de specialitate, poate fi congruent cu unele particularități fiziologice și nu doar. Pentru a elucida unele aspecte ce vizează această problemă, s-au analizat datele obținute, care au fost grupate (atât ilustrativ cât și tabelar) într-o caracteristică generală a pacientelor incluse în studiu.

Conform datelor literaturii de specialitate, riscul de dezvoltare a unei stări precanceroase a glandei mamare, implicit a cancerului mamar, crește odată cu înaintarea în vârstă a femeilor,

respectiv, incidența stărilor precanceroase ale glandei mamare este direct proporțională cu vârsta femeilor. În cadrul cercetării proprii a fost analizat complex acest factor (vârsta) pentru a identifica tendințele și datele cu privire la afirmațiile de mai sus.

În cercetarea prezentă, un factor primordial al caracteristicii generale a fost statutul social al femeilor incluse în studiu, deoarece conform datelor literaturii, cel mai frecvent sunt afectate femeile apte de muncă, activ încadrate în viața socială și/sau în plan profesional, familial etc

La analiza distribuției lotului de cercetare, conform regiunilor de dezvoltare (geografice ale Republicii Moldova), respectiv a mediului de rezidență a pacientelor, se prezintă valori de 62,7% ce revin zonei de centru, 23,3% zonei de nord și doar 14,0% zonei de sud. Acest fapt poate explica câteva elemente – accesul populației din zona de centru la serviciile de asistență medicală de diagnostic, deschiderea femeilor și posibilitățile reale de a lua atitudine față de propria sănătate, propagarea și receptivitatea mesajului ce vizează diagnosticul precoce etc.

EXAMENUL CLINICO-IMAGISTIC AL STĂRILOR PRECANCEROASE ALE GLANDELOR MAMARE

1. Analiza rezultatelor examenului clinic al pacientelor cu stări precanceroase ale glandelor mamare.

Examenul clinic al sânilor este un examen care nu permite formularea diagnosticului final (privilegiul diagnosticului imagistic sau examenului anatomo-patologic), el este un instrument util în suspectarea naturii leziunilor, în bilanțul extinderii lor.

Variatatea categoriilor patologice mamare explică în mare măsură dificultatea interpretării elementelor clinice furnizate de un examen corect. Examinarea sânilor face parte integrantă din examenul primar medical, astfel în cadrul cercetării, rezultatele acestuia au fost foarte importante ca punct de pornire, mai ales când ne aflăm în fața cazurilor cu risc și stărilor precanceroase ale glandelor mamare.

La o analiză complexă a simptomelor per ansamblu, prezentate de către pacientele incluse în cercetare, atunci definitiv predomină semnele legate de prezența formațiunii de volum în țesutul glandelor mamare. Pentru restul pacientelor, semnele care au indicat necesitatea de a consulta medicul specialist au fost retracția mamelonului – 19 cazuri (~12,7%), urmate de pacientele care au observat un edem și hiperemie – 12 cazuri (~8%), iar ulcerarea mamelonului a fost observată în 4 cazuri (~2,7%) alte semne fiind prezentate de doar 2 paciente (~1,3%), modificările tegumentare s-au atestat la 21 femei (~14%). Un alt element identificat în cadrul cercetării este faptul că sindromul algic nu a fost definitiv, astfel doar 1/3 din paciente

(32,0%), mai exact 48 cazuri au indicat prezența sindromului algic asociat unuia dintre semnele prezentate anterior.

2. Analiza datelor anamnestice și antecedentelor personale fiziologice a pacientelor

Examen clinic – analiza datelor

Anamneza:

- 1) *Debutul ciclului menstrual* - două elemente menarha precoce și/sau menopauza tardivă sunt prezentate în literatura de specialitate drept factori care conturează o perioadă estrogenică de durată, iar această circumstanță poate predispute țesutul glandelor mamare la apariția stărilor patologice, precanceroase sau chiar a unei maladii oncologice
- 2) *Debutul vieții sexuale*
- 3) *Factori traumatizanți fizici și psiho-emoționali* – s-au identificat date care descriu factorii traumatizanți fizici sau psiho-emoționali ca potențiali declanșatori a stărilor patologice precanceroase sau chiar de cancer al glandelor mamare.
- 4) *Antecedente personale fiziologice și heredocolaterale* – sunt un factor important în probabilitatea dezvoltării unei patologii la nivelul sânului.

3. Rezultatele examenului imagistic – mamografia.

După cum s-a menționat pe parcursul lucrării, mamografia, efectuată pe parcursul programelor naționale de depistare a afecțiunilor respective sau ca măsură de rutină, are avantajul diagnosticării precoce și evaluării afecțiunilor maligne și celor precanceroase ale glandei mamare prin obținerea unor imagini detaliate, inclusiv ale structurilor interne [3, 68].

Imaginea mamografică prezintă raportul dintre țesutul fibro-epitelial și țesutul adipos. Mamografia fără patologii se poate prezenta sub diferite variații fiziologice normale determinate de tipul glandei mamare, care la rândul său este determinat de complexitatea factorilor ereditari, reproductivi și endocrini, printre care vârsta menarhei, a primei sarcini, numărul de sarcini, vârsta instalării menopauzei, o parte dintre aceștia fiind analizați și descriși în subcapitolele respective.

În literatura de specialitate sunt descrise mai multe clasificări ale tipurilor de sân. Clasificarea acceptată și utilizată internațional a fost elaborată și publicată de Colegiul de Radiologie American (ACR) – BIRADS. Conform acestei clasificări, se identifică patru tipuri de glandă mamară, conform densității ei [3, 68]:

- tipul ACR 1(A) - adipos omogen sau cu țesut glandular mai puțin de 25%,
- tipul ACR 2(B) – fibroadipos și adipos cu 25-50% țesut glandular
- tipul ACR 3(C) - heterogen dens sau glandular heterogen – 51-75% țesut glandular,
- tipul ACR 4(D) - intens dens sau glandular omogen – țesut glandular mai mult 75%.

Iar clasificarea patologiei mamare se identifică prin codul BI-RADS (Breast Imaging - Reporting and Database System, în traducere - Sistem de date și raportare în imagistica sânului), numărul indicând posibile grade de malignitate. Acest scor de risc devine baza tratamentului și a recomandărilor de investigații ulterioare.

BI-RADS 0, BI-RADS 1, BI-RADS 2, BI-RADS 3, BI-RADS 4 (A, B, C), BI-RADS 5, BI-RADS 6.

În cadrul cercetării proprii, examenul imagistic al glandelor mamare – mamografia a fost aplicată integral lotului de paciente incluse în studiu, fiind vorba despre mamografia digitală, care oferă imagini cu contrast bun reducând opacitatea în cazul glandelor mamare dense, permițând un diagnostic mai exact, în special în stările precanceroase sau după caz depistarea unui cancer de mici dimensiuni.

Totodată, este necesar de menționat faptul că, examenul mamografic a fost efectuat conform recomandărilor internațional recunoscute, la toate pacientele incluse în cercetare, cu vârsta cuprinsă între 35 și 79 ani, cele sub 40 ani și peste 70 ani, fiind examinate mamografic, prin prezența indicațiilor cu parafă a medicilor specialiști, în cazul unei suspecții ridicate de patologie mamară cu risc sporit de a dezvolta o afecțiune atât malignă, cât și premalignă, unele din ele investigate primar ultrasonografic. În cazul perioadei fertile s-a realizat în prima jumătate a ciclului menstrual. S-a realizat distribuția femeilor incluse în cercetare conform tipului țesutului glandelor mamare. Astfel, identificarea tipului de sân la examenul mamografic, după evaluarea subiectivă și încadrarea în clasificarea Colegiului de Radiologie au fost obținute rezultatele detaliat prezentate în tabelul 1.

Tabelul 1. Distribuția pe categorii a pacienților conform ACR 1- 4

ACR	Valori absolute	%	Î 95%
Tip 1 A	20	13,3	7,9-18,8
Tip 2 B	27	18,0	11,9-24,1
Tip 3 C	49	32,7	25,2-40,2
Tip 4 D	54	36,0	28,3-43,7
TOTAL	150	100,0	

Acest raport vine pe fundalul datelor anterioare, din care se observa că 52,3% din femeile incluse în cercetare sunt în perioada menopauzei instalate, iar 22% sunt în perioada premenopauzei sau un interval mai mic de 5 ani. Sumând datele indicate obținem valorile reflectate în figură 2.

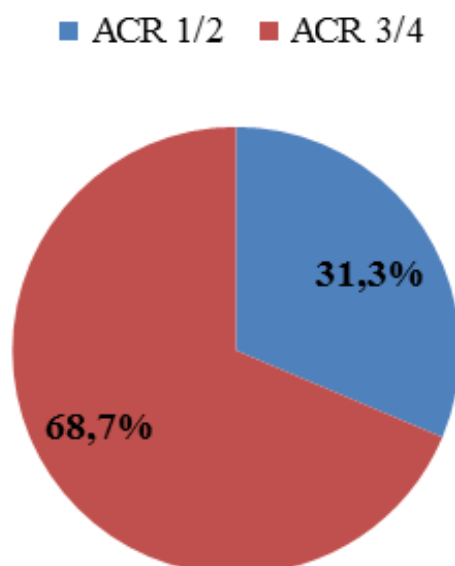


Figura 2. Distribuția cazurilor investigate mamografic conform clasificării ACR

În contextul modernizării echipamentelor imagistice, sensibilitatea și specificitatea mamografiei, rămâne o problemă imperioasă în diferite situații diagnostic. Astfel diagnosticul diferențial al stărilor precanceroase ale glandelor mamare, de tumorile benigne ale sânului și cancerul mamare în plan diagnostic mamografic ca metodă unic aplicată, în cazul unor imagini radiologice incerte sau tablou clinic necorespunzător, necesită intervenții suplimentare.

Un prim punct, de la care pornește examenul mamografic, în cadrul cercetării, a fost corelat cu diagnosticul de trimitere pentru fiecare caz inclus în cercetare, trecut în biletul de trimitere sau indicat în fișa medicală personală a pacientelor. Datele cu privire la acesta, sunt ilustrate detaliat în tabelul 2.

Tabelul 2. Distribuția conform diagnosticului de trimitere a pacientelor incluse în cercetare

Caracteristica	Valori absolute	%	ÎI 95%
Fibroadenomatoză localizată	51	34,0	26,4-41,6
Fibroadenomatoză difuză	31	20,7	14,2-27,1
Fibroadenomatoză bilaterală	25	16,7	10,7-22,6
Neo mamar	25	16,7	10,7-22,6
Fibroadenomatoză chistică	9	6,0	2,2-9,8
Suspecție Neo mamar	5	3,3	0,5-6,2
Fibroadenom mamar	3	2,0	0,0-4,2
Lipogranulom mamar	1	0,7	0,0-2,0
Total	150	100,0	

Grupând datele prezentate, în trei categorii de bază, pe care se axează cercetarea proprie – stările precanceroase ale glandelor mamare, tumorile maligne ale sânului și subiecții cu suspecție

de un cancer mamar, se obțin datele reflectate în figura 3. Astfel observăm că raportul cazurilor cercetate ocupă o parte semnificativă din totalitatea cazurilor incluse în studiu.

■ Neo mamar ■ Suspecție la neo mamar ■ Stări precanceroase

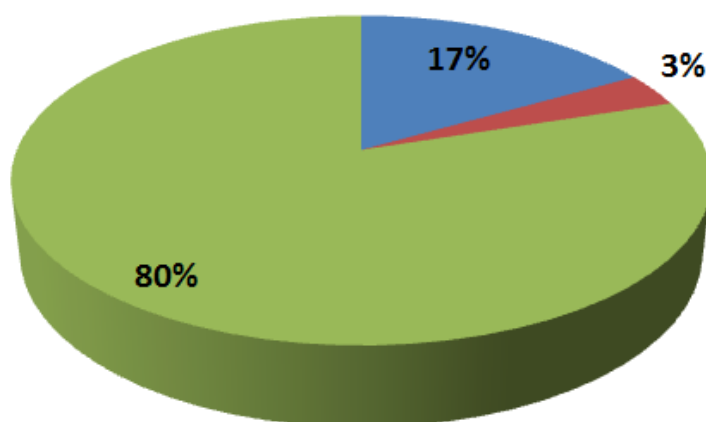


Figura 3. Distribuția lotului de studiu după raportul grupat al diagnosticului de trimitere

În urma efectuării mamografiei, au fost identificate tablourile imagistice diverse, ilustrate desfășurat și în segregare absolută, în figura 4.

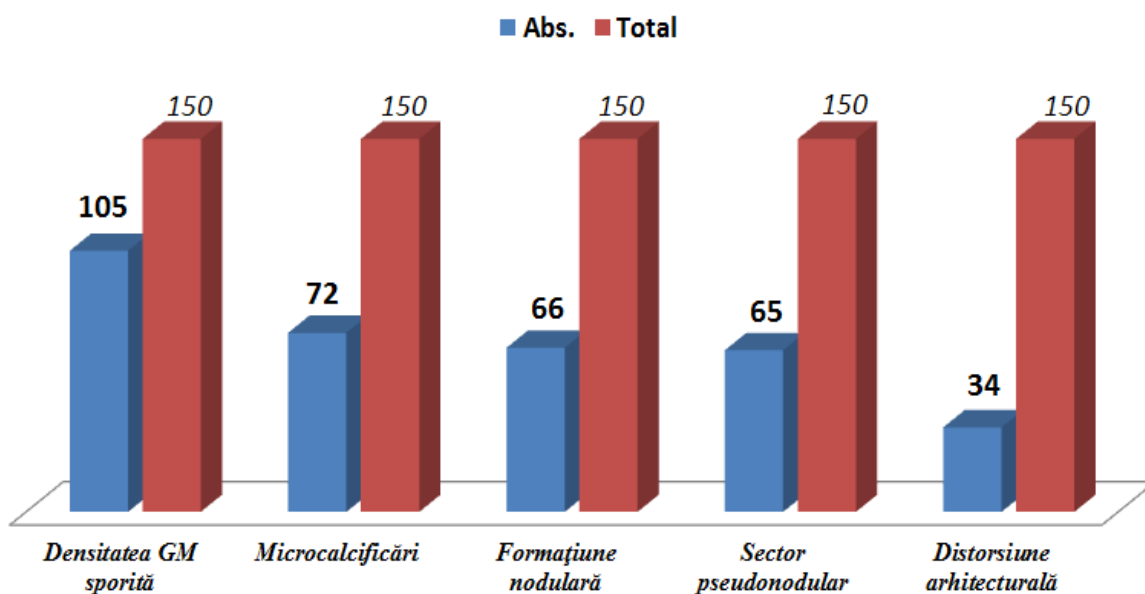


Figura 4. Distribuția segregată a cazurilor conform tabloului mamografic

Este de menționat faptul că, în datele de mai sus, s-au analizat concluziile axate pe tabloul unic vizualizat la mamografie, însă în majoritatea cazurilor acesta a fost combinat din câteva elemente care figurează în descriere (tabelul 3).

Tabelul 3. Combinația elementelor vizualizate la MG

Combinația elementelor vizualizate la examenul mamografic	Valori absolute	%	Î 95%
4 elemente	8	5,3	1,7-8,9
3 elemente	60	40,0	32,2-47,8
2 elemente	53	35,3	27,7-43,0
1 element	25	16,7	10,7-22,6
0 elemente	4	2,7	0,1-5,2
Total	150	100,0	

Din tabelul 3 se observă că, în majoritatea cazurilor s-a determinat în tabloul imagistic câteva din elementele descrise (distorsiune arhitecturală + densitate sporită + sectoare nodulare sau alte combinații dintre cele cinci tablouri imagistice obținute la mamografie.

Ca structură, descrierea mamografiilor a fost procesată în sistem de analiză a datelor, urmate de o analiză precisă a elementelor identificate, fiind segregate în patru grupe mari:

A). Evaluarea formațiunilor/elementelor depistate la examenul mamografic prin prisma dimensiunii, formei, granițelor, densității, prezența calcificărilor, localizarea per cadran și identificarea altor simptome.

B). Evaluarea calcificărilor diagnosticate prin prisma formei, localizării, numărului acestora, simptomele care însoțesc calcificările diagnosticate la mamografie și segregarea lor în patologii potențial precanceroase, benigne sau maligne ale glandelor mamare.

C). Evaluarea modificărilor prin prisma distorsiunilor arhitecturale, localizarea, prezența simptomelor care însoțesc distorsiunea arhitecturală la examenul mamografic și/sau prezența calcificărilor.

D). Evaluarea datelor suplimentare referitoare la evaluarea stărilor patologice precanceroase simptomelor, localizare, care nu se includ în careva din grupele descrise anterior.

Conform datelor din tabelul 4. se observă că în general, concluziile mamografiei sunt dispersate, pe un areal de concluzii raportate la diagnosticul de trimitere care este inclus în intervalul maxim de 1,4% -45,2% ceea ce denotă un spectru larg de patologii precanceroase, care figurează în diagnosticul de trimitere și respectiv pentru acestea - concluzia mamografică eliberată de către medicul specialist.

Tabelul 4. Distribuția pacienților conform diagnosticului de trimitere și concluziei MG

Concluzia MG	Diagnosticul de trimitere																
	Fibroadenomatoză localizată		Fibroadenomatoză difuză		Fibroadenomatoză bilateral		Neoplasm mamar		Fibroadenomatoză chistică		Suspecție Neo mamar		Fibroadenom mamar		Lipogranulom mamar		TOTAL
	Abs	%	Abs	%	Abs	%	Abs	%	Abs	%	Abs	%	Abs	%	Abs	%	Abs.
Formațiune nodulară	27	40,9%	9	13,6%	10	15,2%	13	19,7%	1	1,5%	2	3,0%	3	4,5%	1	1,5%	66
Densitatea GM sporită	38	36,2%	21	20,0%	19	18,1%	13	12,4%	9	8,6%	3	2,9%	2	1,9%	0	0,0%	105
Distorsiune arhitecturală	9	26,5%	8	23,5%	13	38,2%	2	5,9%	1	2,9%	1	2,9%	0	0,0%	0	0,0%	34
Microcalcificări	33	45,2%	12	16,4%	5	6,8%	14	19,2%	5	6,8%	3	4,1%	0	0,0%	1	1,4%	73
Sector pseudonodular	26	40,0%	9	13,8%	10	15,4%	12	18,5%	5	7,7%	3	4,6%	0	0,0%	0	0,0%	65

4. Rezultatele examenului imagistic – ecografia glandelor mamare.

Deși la ora actuală mamografia reprezintă un examen imagistic care figurează în literatură de specialitate drept “standard-ul de aur” în cazul afecțiunilor glandei mamare, pentru cazurile incluse în cercetare, când accentul este stabilit pe stările precanceroase, mamografia este completată, în special pentru cazurile de diagnostic diferențial, de ultrasonografia glandelor mamare.

Astfel ultrasonografia, în majoritatea cazurilor de diagnostic diferențial a stărilor precanceroase, cum ar fi chisturi polimorfe, fibroadenoame cu structură neomogenă (complexă) ale glandelor mamare, fibrolipoamelor mamare cu structură mixtă, ductectazii etc., mai informativă este o concluzie ultrasonografică.

În cazul examenului ultrasonografic de precizare și diferențiere a diagnosticului final, pentru cazurile BI-RADS 4/5 rezultatele fals pozitive pot atinge circa 1/3 paciente examinate (31,3%) cazuri, pe când pentru BI-RADS 2/3 rezultatele fals negative au o valoare maximă de 0,6%-1,0%.

În cadrul cercetării proprii, au fost contrapuse rezultatele examenului ultrasonografic al glandelor mamare și mamografia. La modul practic, fibroadenomatoză difuză, în cadrul examenului ultrasonografic al glandelor mamare, s-a determinat la 37 paciente (24,7%) pe când la mamografie la 31 paciente (20,7%). Pentru pacientele cu fibroadenomatoză forma localizată, ultrasonografia a oferit o concluzie pozitivă în 55 cazuri (36,7%) pe când la mamografie la 51

cazuri (34,0%). Fibroadenomatoză chistică, la examenul ultrasonografic, s-a apreciat drept formațiune lichidiană la 51 paciente (34,0%), versus 9 paciente (6,0%) la examenul mamografic.

Din totalul lotului de 150 paciente, la ultrasonografie s-a determinat diverse formațiuni în cazurile examinate (figura 5).

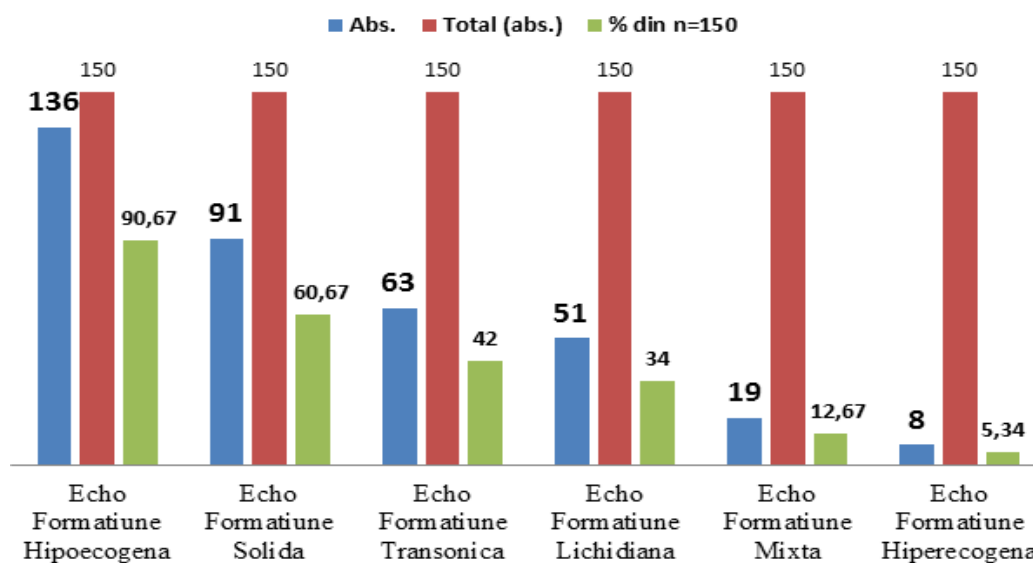


Figura 5. Distribuția cazurilor conform concluziei examenului ecografic

Astfel, în cazul dimensiunilor mici sau stărilor precanceroase cu simptomatologie vagă sau atipică, examenul clinic nu oferă un randament acceptabil, care în conformitate cu politicile actuale în domeniul sănătății la nivel mondial cât și național sunt prioritare anume diagnosticul stărilor precanceroase în stadiile precoce, decât diagnosticul eficient, de un randament înalt, dar în stări avansate, când tratamentul și rezultatele la distanță ale acestora au o reușită rezervată. Analizând datele obținute la examenul ultrasonografic prin prisma formațiunii depistate (caracterului acesteia) hipo/hiperecogenă, solidă/lichidiană, transsonică sau mixtă, datele sunt grupate în tabelul 5.

Tabelul 5. Distribuția cazurilor conform tipului formațiunii depistate la ecografie

Tipul formațiunii ecografice	Abs.	%	ÎI 95%
hipocogenă	136	90,7	86,0-95,3
solidă	91	60,7	52,8-68,5
transonică	63	42,0	34,1-49,9
lichidiană	51	34,0	26,4-41,6
mixtă	19	12,7	7,3-18,0
hiperecogenă	8	5,3	1,7-8,9
izoecogenă	2	1,3	0,0-3,2

Datele obținute la examenul ultrasonografic au fost de asemenea expuse ca și în cazul mamografiei, prin prisma diagnosticului de trimitere care a figurat în cazul pacientelor incluse în cercetare (tabelul 6).

Tabelul 6. Distribuția pacientelor conform diagnosticului de trimitere și concluziei USG

	Diagnosticul de trimitere																
	Fibroadenom atoză localizată		Fibroadenom atoză difuză		Fibroadenom atoză bilateral		Neoplasm mamar		Fibroadenom atoză chistică		Suspecție Neo mamar		Fibroadenom mamar		Lipogranul om mamar		TOT AL
	Abs	%	Abs	%	Abs	%	Abs	%	Abs	%	Abs	%	Abs	%	Abs	%	Abs.
Ecoformațiune izocogenă	0	0,0%	0	0,0%	1	50,0%	1	50,0%	0	0,0%	0	0,0%	0	0,0%	0	0,0%	2
Ecoformațiune transsonică	20	31,7%	12	19,0%	7	11,1%	12	19,0%	8	12,7%	1	1,6%	3	4,8%	0	0,0%	63
Ecoformațiune hiperecogenă	1	12,5%	0	0,0%	3	37,5%	1	12,5%	0	0,0%	2	25,0%	0	0,0%	0,0%	12,5%	8
Ecoformațiune hipoecogenă	49	36,0%	29	21,3%	23	16,9%	20	14,7%	9	6,6%	3	2,2%	3	2,2%	0	0,0%	136
Ecoformațiune lichidiană	13	25,5%	11	21,6%	6	11,8%	12	23,5%	6	11,8%	0	0,0%	3	5,9%	0	0,0%	51
Ecoformațiune mixtă	9	47,4%	1	5,3%	3	15,8%	3	15,8%	2	10,5%	1	5,3%	0	0,0%	0	0,0%	19
Ecoformațiune solidă	37	40,7%	9	9,9%	23	25,3%	14	15,4%	0	0,0%	4	4,4%	1	3,3%	1	1,1%	91

Practic, ca și în cazul examenului mamografic, ultrasonografia glandelor mamare denotă concluzii dispersate, pe un areal variabil pe intervalul 1,1% - 50,0% ceea ce denotă un spectru larg de patologii precanceroase, care figurează în diagnosticul de trimitere și respectiv pentru acestea - concluzia ultrasonografică eliberată de medicul specialist. Totodată, în urma examenului ecografic rezultatele desfășurate ale structurii ecografice sunt redată în tabelul 7.

Tabelul 7. Distribuția cazurilor conform structurii la examenul ecografic

Concluzia (ecostructurii)	Abs.	%	Î 95%
structură neomogenă	125	83,3	77,4-89,3
atenuare posterioară a ecoului	100	66,7	59,1-74,2
contur incert	86	57,3	49,4-65,2
contur net	63	42,0	34,1-49,9
accentuare posterioară a ecoului	54	36,0	28,3-43,7
structură omogenă	25	16,7	10,7-22,6
con de umbră	21	14,0	8,4-19,6

DIAGNOSTICUL RADIOIMAGISTIC COMPLEX CU SEGREGAREA CONFORM PRINCIPALILOR INDICATORI AI METODELOR DE DIAGNOSTIC

1. Rezultatele diagnosticului radio-imagistic complex

Abordarea modernă a diagnosticului radio-imagistic în cazul stărilor precanceroase de glandă mamară și nu doar (cancerul, tumorile border-line etc.) se rezumă la eliberarea unei concluzii complexe care să ofere pe de o parte siguranță pacientei cu privire la stabilirea unui diagnostic corect și complet, dar pe de altă parte medicilor specialiști (chirurghi, mamologi, oncologi, endocrinologi etc.) în aplicarea tacticilor de tratament și/sau de monitorizare.

Drept urmare, pentru obținerea unor rezultate maxim exacte, diagnosticul printr-o sigură metodă radio-imagistică nu este suficient și eficient, ceea ce determină necesitatea unei examinări complexe a pacienților, această “complexitate” fiind bazată pe combinația capacităților de diagnostic ale metodelor “tradiționale” considerate “standardul de aur” (mamografia și ultrasonografia) și metodelor\tehnologiilor moderne (MicroPure, Elastografia), precum și pe metode complementare, dar absolut necesare (IRM).

În cadrul cercetării proprii, complementar examenului ultrasonografic, pacienților incluse în studiu, li s-a efectuat **ELASTOGRAFIA**. Această metodă este performantă și instrumental este parte componentă a tehnicii moderne de efectuare a ultrasonografiei. Astfel, elastografia permite evidențierea unor laturi și aspecte fizice ale structurii supuse examinării (țesut, organ etc.) prin prisma elasticității țesutului examinat raportat la elasticitatea țesutului organului sau țesuturilor adiacente.

Aplicată pacienților examinate, această metodă a permis obținerea unor caracteristici ai parametrilor fizici a formațiunilor diagnosticate în cadrul țesutului glandelor mamare, astfel crește specificitatea examenului ultrasonografic, scade numărul de potențiale biopsii neargumentate etc.

Din totalul pacienților examinate, în urma elastografiei, la 38 pacienți (25,3%) s-a determinat o formațiune rigidă, iar în 112 cazuri (74,7%) formațiunea diagnosticată a fost elastică (figura 6).

■ Formațiune rigidă ■ Formațiune elastică

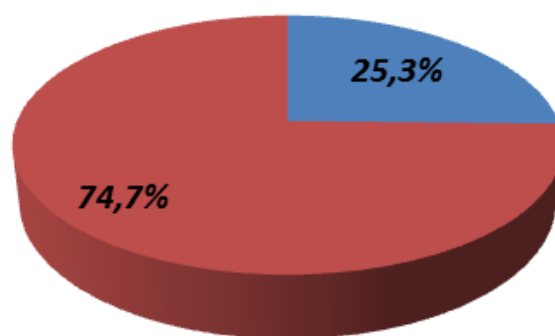


Figura 6. Distribuția cazurilor conform proprietăților fizice diagnosticate la elastografie.

Se observă că în majoritatea absolută a cazurilor, la pacientele incluse în cercetare s-a apreciat o formațiune elastică (din punct de vedere a proprietăților fizice a țesutului examinat raportat la țesutul adiacent) și doar la fiecare a 4-a femeie formațiunea determinată a fost una rigidă. Totodată, elastografia a permis includerea rezultatelor în unul din cele cinci scoruri aplicate în practică radio-imagistică la nivel internațional (tabelul 8).

Tabelul 8. Segregarea leziunilor conform scorului UENO

SCOR	CARACTERISTICA
I	Elasticitatea leziunii = elasticitatea țesutului mamar adiacent
II	Leziunile determinate au sectoare alternativ elastic/dure
III	Leziuni cu sectoare dure în centru și elastice la periferie
IV	Leziuni cu sectoare în întregime dure, însă țesutul adiacent elastic
V	Leziuni totalmente dure, inclusiv țesutul adiacent

Conform scorului prezentat, pacientele din lotul de cercetare au fost segregate observăm că în majoritatea cazurilor – 63 paciente (42,0%) la elastografie scorul înregistrat a fost UENO 2, un număr egal de cazuri (câte 28 paciente) a fost atribuit în urma efectuării elastografiei scorul UENO 1 și respectiv UENO 3 (18,7%). La 14,7% cazuri, 22 paciente, scorul UENO înregistrat a fost maximal posibil = 5. În 9 cazuri, 6,0% scorul dat la examenul prin elastografie a fost UENO 4.

Pentru fiecare metodă inclusă în cercetare, inclusiv elastografia, a fost efectuată analiza ROC (prin curba ROC – Receiver Operating Characteristics) care este o curbă bidimensională în care pe axa Y avem sensibilitatea și pe axă X avem specificitatea.

Această curbă permite aprecierea prin măsurare, eficiența unei metode de diagnostic aplicate, iar la modul grafic cu cât aria de sub curba ROC este mai mare (nivelul maxim admisibil fiind = 1) cu atât metodă este mai optimă în plan aplicativ.

O altă componentă a diagnosticului radio-imagistic complex aplicat în cadrul cercetării tuturor pacientelor incluse în studiu a fost **MICRO-PURE**. Această metodă optimizează tabloul imagistic și îmbunătățește vizualizarea, implicit detecția microcalcificărilor, avantajele principale fiind lipsa expunerii la radiații suplimentare, costuri reduse, timp util, vizualizarea mai exactă și în timp real al tabloului la examinarea imagistică a glandei mamare.

În cadrul lotului inclus în studiu, la examinarea prin tehnica MicroPure, la 48 paciente (32,0%) a fost depistate microcalcificări, respectiv la 102 femei (68,0%) acestea nu au fost vizualizate prin examenul MicroPure (figura 7).

■ **Microcalcificări prezente** ■ **Microcalcificări absente**

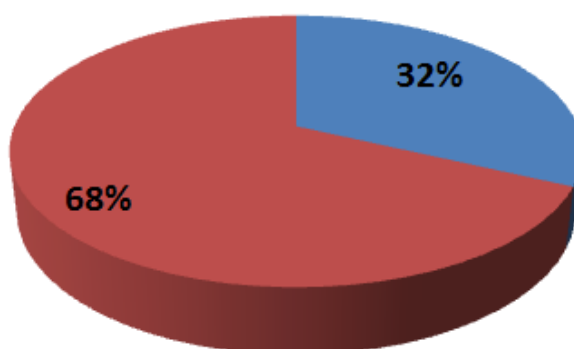


Figura 7. Determinarea cazurilor cu microcalcificări prin tehnica MicroPure.

Faptul că, în cercetare s-a accentuat necesitatea diagnosticului radio-imagistic complex al stărilor precanceroase ale glandelor mamare, drept argumentare suplimentară servesc datele prezentate mai jos, din care se observă gradul sporit de sensibilitate a metodelor suplimentare de diagnostic imagistic.

Astfel, din totalitatea femeilor incluse în cercetare, la etapele de diagnostic până la aplicarea tehnicii MicroPure, cazurile în care s-a determinat microcalcificări a fost mai mic și respectiv cazurile fals negative au avut o pondere considerabilă. Analiza acestora este redată mai jos în tabelul 9.

Tabelul 9. Tabel de contingent 2x2 al tehnicii MicroPure aplicate în diagnosticul microcalcificărilor comparativ cu tehnicile adiționale fără Micropure

	Microcalcificări prezente	Microcalcificări absente
MicroPure efectuată	48	102
MicroPure neefectuată	35	115

Analizând datele prezentate în tabelul 10, prin prisma indicatorilor principali a metodei MicroPure, obținem următoarele rezultate – diagnostic de absență a microcalcinatelelor, dar fals

negative au fost stabilite la 11 paciente, ceea ce reprezintă 7,3% din lotul total, raportate însă la pacientele care într-adevăr au fost diagnosticate cu microcalcificări, atunci cotă parte al acestora reprezintă 11/48 ceea ce procentual are valoarea de 22,9% care la modul practic este fiecare a patra pacientă.

2. Diagnosticul radio-imagistic prin REZONANȚĂ MAGNETICĂ NUCLEARĂ.

S-a efectuat la 35 paciente prin examinarea bilaterală a glandelor mamare cu administrarea substanței de contrast. Numărul limitat de paciente supuse acestei investigații se datorează faptului că IRM este o metodă de diagnostic costisitoare pe de o parte, pe de altă parte este mai puțin accesibilă având și careva contraindicații, necesitând un timp relativ mai lung de efectuare, administrare de substanța de contrast etc. Raportul procentual este reflectat în figura 8, din care se observă că în 23,3% (ÎI 95% [16,6-30,1]) cazuri (35 paciente) s-a efectuat examenul prin rezonanță magnetică cu contrast, iar în 76,7% (ÎI 95% [69,9-83,4]) cazuri (115 paciente) nu s-a efectuat examenul prin rezonanță magnetică cu contrast.

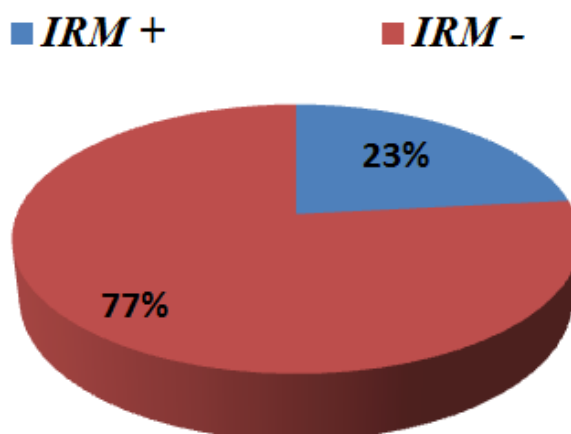


Figura 8. Distribuția cazurilor conform efectuării IRM cu contrast (%)

Din totalul pacientelor investigate prin rezonanță magnetică, în 28 (18,7%) cazuri s-a depistat o formațiune tumorală cu contur neregulat sau anfractuos și alte semne imagistice care sugerează un diagnostic de tumoră malignă a glandelor mamare, cu hiposemnal urmat de alternarea acestuia din hipo- în hipersemnal, cu captarea intensă și în timp precoce a substanței de contrast. În cazul a 7 (4,7%) paciente, s-au diagnosticat tumori benigne ale glandelor mamare, fiind determinate formațiuni cu contur regulat, bine definite, omogene etc. La administrarea substanței de contrast aceasta a fost captată uniform, caracteristic pentru formațiunile tumorale benigne.

Un element important al diagnosticului complex care include IRM este obiectivizarea și stadializarea în cazul tumorilor maligne prin vizualizarea ganglionilor limfatici regionali și/sau focarelor secundare.

O distribuție procentuală a cazurilor prezentate în cercetare, care au efectuat rezonanță magnetică și au fost diagnosticate cu tumori maligne sau alte stări precanceroase, sunt reflectate în figura 9.

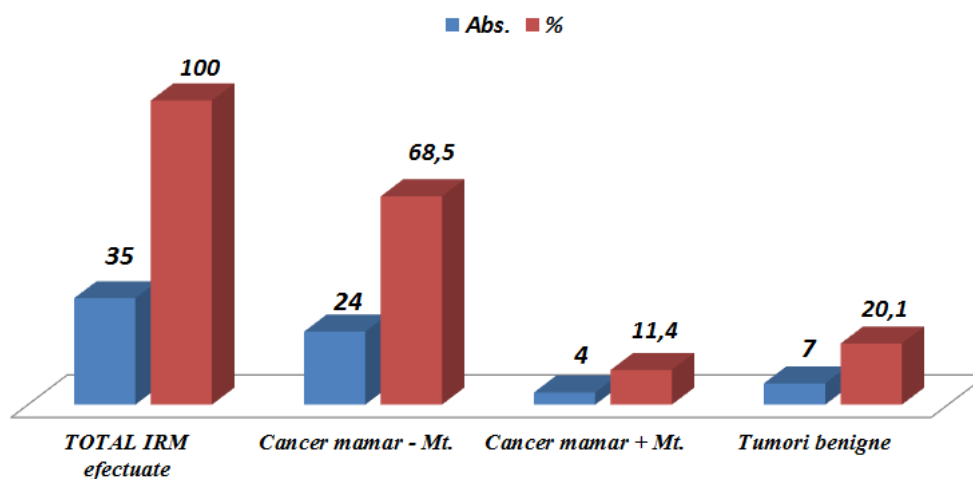


Figura 9. Distribuția cazurilor conform concluziei IRM

Este de menționat faptul că, rezonanța magnetică a fost aplicată contextual diagnosticului complex, având aplicabilitate practică în cazul unor situații adiționale, cu privire la leziunile țesutului mamar depistate la investigațiile radio-imagistice anterioare (mamografie, ultrasonografie, elastografie) și cu diagnostic prezumtiv de stări precanceroase, nicidecum ca metodă de investigație independentă sau preferabilă ca prima etapă de diagnostic complex. Totuși prezintă un avantaj incontestabil, este o metodă de investigație neiradiantă, respectiv poate fi aplicată și în cazul pacientelor însărcinate sau celor cu implant mamar.

Un aspect important de reținut este faptul că, diagnosticul imagistic a proceselor patologice de glandă mamară, nu este un diagnostic definitiv, ci unul care permite un grad înalt de prezumție. Respectiv, diagnosticul definitiv și de certitudine îl oferă un examen histopatologic și imuno-histochimic.

3. Rezultatele metodelor de diagnostic complex conform principalilor indicatori.

Diagnosticul stărilor precanceroase, la ora actuală, este o etapă importantă în activitatea medicală, atât la nivel individual cât și populațional, deoarece este evident faptul că tratarea și diagnosticarea unei stări precanceroase solicită mai puține resurse financiare, diagnostice, terapeutice dar și oferă rezultate optime în urma tratamentului acestora, comparativ cu tumorile maligne sau chiar și cele benigne ale glandelor mamare.

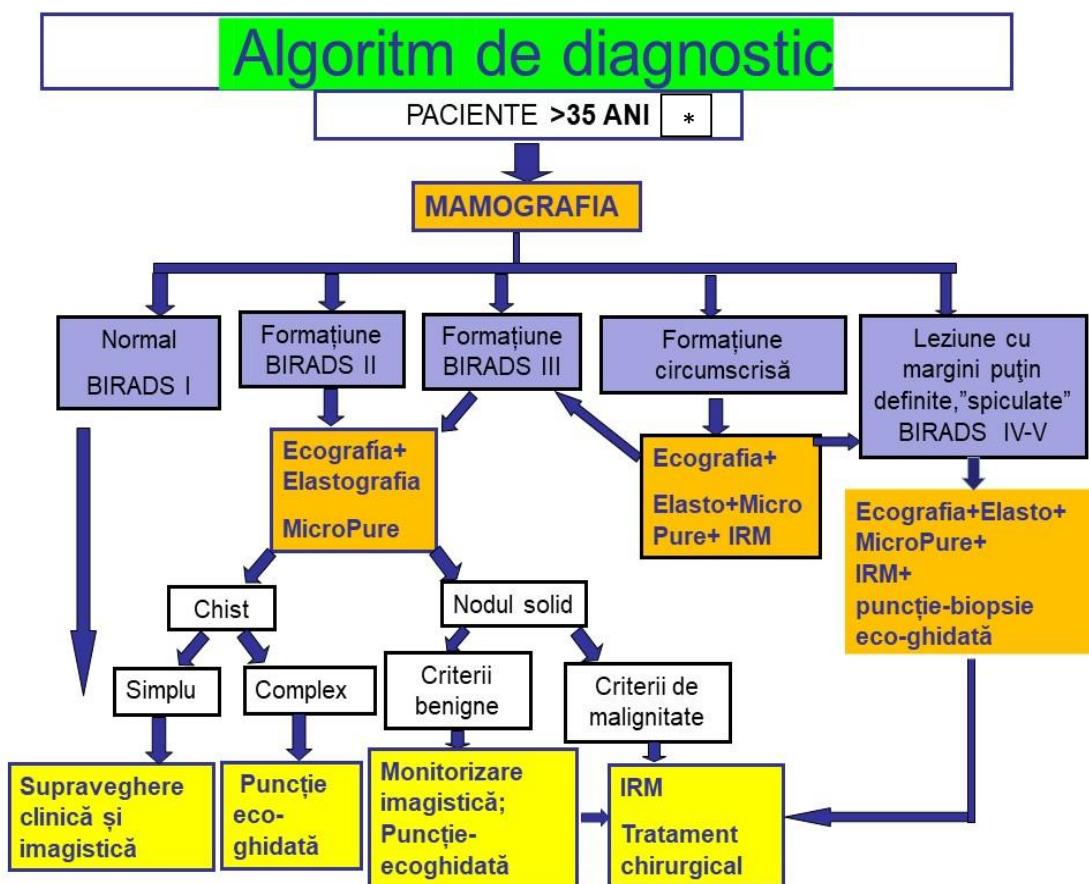
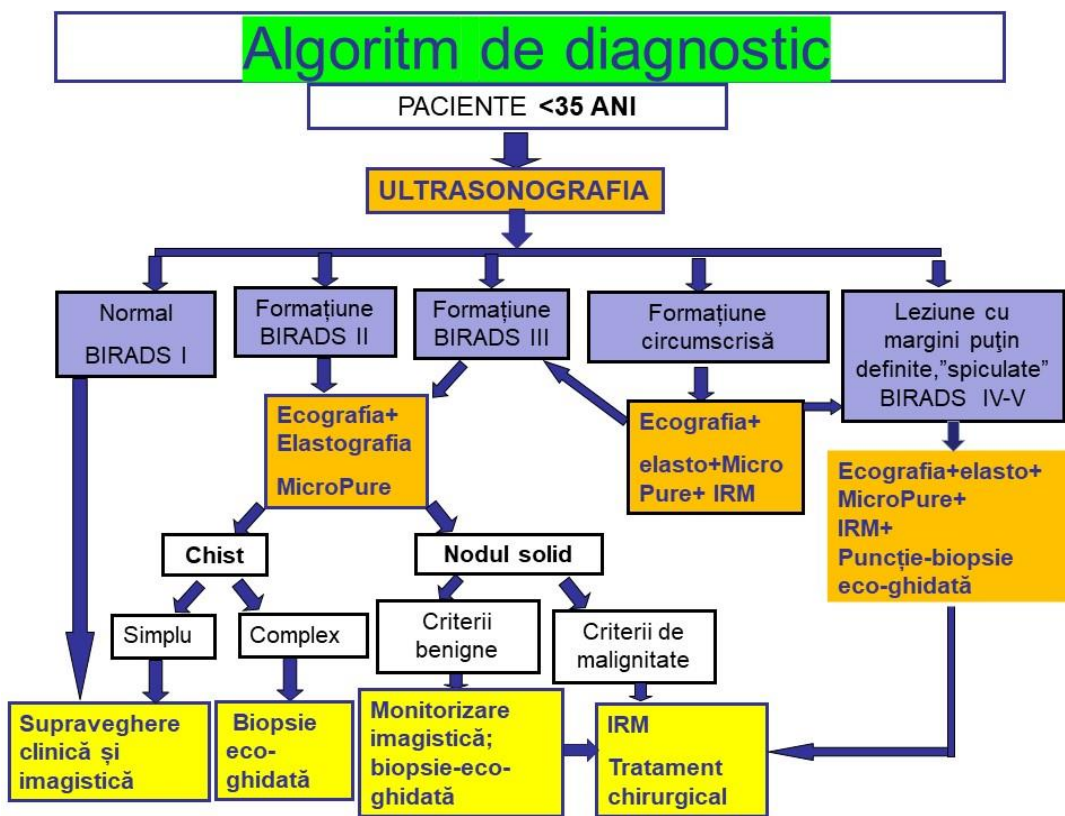
În contextul medicinei bazate pe dovezi, fiecare metodă de investigație aplicată în cadrul cercetării, a fost analizată prin prisma următorilor indicatori:

- sensibilitatea
- specificitatea
- valoarea predictiv pozitivă
- valoarea predictiv negativă
- curba ROC (abscisa fiind reprezentată de Sp (specificitate) și ordonata de Se (sensibilitate)= rezumând datele curbei ROC, indicele este aria de sub curbă; cu cât aria e mai mare, cu atât metoda de diagnostic are o valoare normativă sporită = cu cât este curba mai aproape de colțul stânga sus – metoda fiind optimă pentru situația analizată).

Una din ideile de bază a prezentului studiu, este perfecționarea și dezvoltarea unui algoritm de diagnostic radio-imagistic personalizat, care să permită crearea unui sistem de optimizare a diagnosticul patologiilor mamare la femeile din Republica Moldova.

Astfel, în urma cercetării tuturor parametrilor clinico-imagistici și analizei tuturor metodelor de investigație implicate în cercetare, s-a elaborat un algoritm de diagnostic precoce a patologiei glandei mamare, în dependență de vârsta pacientei. Fiecare investigație fiind precedată de o vizită\consult la un specialist de profil (medic de familie, ginecolog, specialist în senologie - mamolog, chirurg etc.) și respectiv cu un examen clinic corespunzător.

Astfel, se oferă reprezentarea grafică a acestui algoritm pentru pacientele de până în 35 ani și celor de peste 35 ani (Figura 10).



*Pacientelor cu vârsta cuprinsă între 35-40 ani, mamografia este efectuată doar cu indicații speciale emise de doctorul-specialist în mamologie.

Figura 10. Algoritmi de diagnostic.

CONCLUZIILE GENERALE

1. Diversitatea manifestărilor clinice (sindromul algic, prezența de formațiuni nodulare, sectoare dense, modificări tegumentare, secreții mamelonare, modificări de structură și formă a mamelonului etc.) și criteriilor imagistice (modificările de formă, dimensiuni, număr, asimetrii focale, de localizare, delimitare, caracter și microcalcificări etc.) au determinat aprecierea comparativă a criteriilor clinico-imagistice intercurente în procesul de evaluare a stărilor precanceroase de glandă mamară.

2. Efectuarea studiului descriptiv, cu un volum reprezentativ, cu un design corespunzător, cu o metodologie riguroasă a permis analiza comparativă și determinarea eficacității și specificității metodelor imagistice de diagnostic, inclusiv examenului complex a stărilor precanceroase de glandă mamară:

- Ultrasonografia cu sensibilitatea cea mai înaltă este înregistrată pentru structurile neomogene circa 76%, iar cea mai scăzută pentru formațiuni hipoecogene circa 53%. Specificitatea maximă 89,3% (formațiuni cu contur net), iar valoarea minimă 24,7% (structura neomogenă). Valoarea predictiv pozitivă maximă a fost circa 78% (formațiune solidă) iar valoarea minimă a fost circa 53% (formațiune neomogenă). Valoarea predictiv negativă maxim înregistrată – 75,2% (structură neomogenă), iar minim înregistrată – 6,2% (formațiune cu contur net).
- Elastografia stărilor precanceroase are o sensibilitate mai înaltă ca în tumorile maligne (87,3% versus 76,5%), pe când specificitatea elastografiei în cancer este superioară față de stările precanceroase (87,2 versus 84,3) în limita a maxim 5%, valoarea predictiv pozitivă a elastografiei în patologiile precanceroase este net superioară față de tumorile maligne (95 versus 77%).
- MicroPure, ca metodă componentă a examenului radio-imagistic complex pentru depistarea microcalcificărilor, a permis elucidarea cazurilor fals negative pentru 11 paciente, ceea ce reprezintă 7,3% din lotul total, raportat însă la pacientele care real au fost diagnosticate cu microcalcificări, atunci cota parte a acestora reprezintă 11/48, având valoare de 23,9%, iar la modul practic rezumând, fiecare a patra pacientă prezintă leziuni impregnate cu microcalcificări.
- La mamografie sensibilitatea cea mai înaltă este înregistrată pentru cancerul mamar și FAM localizată circa 74%, iar cea mai scăzută pentru FAM chistică circa 54%. Specificitatea maximă a fost pentru Neoplasmul mamar circa 94%, iar valoarea minimă pentru FAM difuză 20%. Valoarea predictiv pozitivă maximă a fost pentru FAM localizată

circa 93% iar în cazul de FAM difuză aceasta a fost minimă circa 50%. Valoarea predictiv negativă maxim înregistrată – 67% (FAM difuză) iar minim înregistrată – 7% (Neoplasm mamar).

- Examenul complex prin includerea IRM este semnificativă, fiind indicată în cazurile diagnosticului diferențial ale proceselor premaligne și maligne (în cadrul studiului în 23,3% cazuri).

3. Analiza comparativă și intervalele foarte largi în care variază principalii indicatori ai acurateții diagnosticului radio-imagistic, argumentează indiscutabil necesitatea unei abordări complexe în planul diagnosticului stărilor precanceroase mamare. Abordarea complexă a diagnosticului clinico-imagistic, cu includerea examenului clinic, ecografiei, elastografiei, tehnicii MicroPure, mamografiei, IRM și completate cu puncție-biopsie eco-ghidată, este modelul clinico-imagistic a diagnosticului proceselor precanceroase de glandă mamară, reprezentând o metodă eficientă de profilaxie a cancerului mamar prin depistarea lui în stadii incipiente. Eficacitatea abordării complexe a metodelor radio-imagistice este în corelație directă dintre manifestările clinice, structura glandei mamare și respectiv caracterul benign-malign a patologiei glandei mamare.

4. În urma cercetării parametrilor clinico-imagistici și analizei tuturor metodelor de investigație implicate în cercetare, s-a elaborat un algoritm de diagnostic precoce a patologiei glandei mamare, în dependență de vârsta și patologia pacientului, care argumentează abordarea complexă pentru determinarea conduitei de diagnostic și tratament eficient, în vederea evitării evoluției stărilor premaligne de glandă mamară în cancer mamar.

RECOMANDĂRI PRACTICE

1. Rezultatele cercetării se recomandă a fi utilizate drept reper teoretic în activitatea specialiștilor imagiști, oncologi, mamologi, ginecologi-obstetricieni și a medicilor de familie prin aprecierea manifestărilor clinico-imagistice privind procesele precanceroase de glandă mamară, a interrelației benign-malign în funcție de tipul glandei mamare, utilizarea metodelor de analiză comparativă a tehnicilor imagistice în evaluarea stărilor precanceroase ale glandelor mamare cu abordarea complexă a diagnosticului clinico-imagistic în vederea sporirii eficacității și specificității diagnosticului. De asemenea, se recomandă implimentarea algoritmului de diagnostic imagistic precoce a patologiei glandei mamare pentru determinarea conduitei de diagnostic și tratament.

2. Evidențierea particularităților clinico-imagistice ale proceselor precanceroase de glandă mamară se recomandă de a fi utilizate în procesul didactic, de pregătire universitară și EMC, în curriculele universitare la Universitatea de Stat de Medicină și Farmacie „Nicolae Testemițanu”

în Instituțiile Medico-Sanitare Publice și Private, pentru sporirea ratei de depistare precoce a proceselor precanceroase și a cancerului mamar.

3. Rezultatele științifice obținute în cercetare pot servi ca material complementar în elaborarea politicilor în Sănătate a Ministerului Sănătății, a Programului Național de Combateră a Cancerului în Republica Moldova la elaborarea programelor de screening național, populațional și nozologic a cancerelor și implicit a cancerului de glandă mamară.

BIBLIOGRAFIE

1. American College of Radiology (ACR) Breast Imaging Reporting and Data System Atlas (BI-RADS Atlas 5th edition). Va: American College of Radiology; 2013. <https://www.acr.org/-/media/ACR/Files/RADS/BI-RADS/BIRADS-Reference-Card.pdf>
2. Amos B, Chetlen A, Williams N. Atypical lobular hyperplasia and lobular carcinoma in situ at core needle biopsy of the breast: An incidental finding or are there characteristic imaging findings? *Breast Dis.* 2016 Jan 25;36(1):5-14. doi: 10.3233/BD-150194.
3. Bădulescu F. Patologia malignă a glandei mamare, Ed. Medicală, București, 2007.
4. Baltzer PAT, Bennani-Baiti B, Stottinger A, Bumberger A, Kapetas P, Clauser P: Is breast MRI a helpful additional diagnostic test in suspicious mammographic microcalcifications? *Magn Reson Imaging* 2017, 46:70-74.
5. Boyd NF, Guo H, Martin LJ, et al. Mammographic density and the risk and detection of breast cancer. *N Engl J Med* 2007;356(3):227–236.
6. Brem RF, Lenihan MJ, Lieberman J, Torrente J: Screening breast ultrasound: past, present, and future. *AJR Am J Roentgenol* 2015, 204:234-240.
7. Brown AL, Phillips J, Slanetz PJ, Fein-Zachary V, Venkataraman S, Dialani V, Mehta TS: Clinical Value of Mammography in the Evaluation of Palpable Breast Lumps in Women 30 Years Old and Older. *AJR Am J Roentgenol* 2017, 209:935-942.
8. Cancerul de sân: ghid pentru pacienți. Informații bazate pe ghidurile de practică ESMO. 2013. Disponibil la adresa: <http://oncohelp.ro/docs/ESMO-ACF-Cancerul-de-San-Ghid-Pentru-Pacienti.pdf>
9. Cancerul glandei mamare. Protocol clinic național. Ministerul Sănătății al Republicii Moldova. 2019. Disponibil la adresa: <https://msmps.gov.md/wp-content/uploads/2021/01/PCN-102-Cancerul-glandei-mamare.pdf>.
10. Cordina-Duverger E, Koudou Y, Truong T, Arveux P, Kerbrat P, Menegaux F, Guenel P: Night work and breast cancer risk defined by human epidermal growth factor receptor-2 (HER2) and hormone receptor status: A population-based case-control study in France. *Chronobiol Int* 2016, 33:783-787.
11. Colditz GA, Rosner B. Cumulative risk of breast cancer to age 70 years according to risk factor status: data from the Nurses' Health Study. *Am J Epidemiol.* Nov 15 2000;152(10).
12. DeSantis CE, Bray F, Ferlay J, Lortet-Tieulent J, Anderson BO, Jemal A: International Variation in Female Breast Cancer Incidence and Mortality Rates. *Cancer Epidemiol Biomarkers Prev* 2015, 24:1495-1506.
13. Elfgen Constanze et.al. Third International Consensus Conference on lesions of uncertain malignant potential in the breast (B3 lesions), 2023 Jul;483(1):5-20.

14. Ferlay J, Soerjomataram I, Dikshit R, Eser S, Mathers C, Rebelo M, Parkin DM, Forman D, Bray F: Cancer incidence and mortality worldwide: sources, methods and major patterns in GLOBOCAN 2012. *Int J Cancer* 2015, 136:E359-386.
15. **Izbaș Doina**. Rolul tehnicilor imagistice în evaluarea patologiilor mamare: studiu prospectiv, de cohortă. În: *Revista de Științe ale Sănătății din Moldova (Moldavian Journal of Health Sciences)*, Chișinău, 2018, nr.1, p. ISSN 2345-1467.
16. **Izbaș Doina**. Aspectul imagistic al glandei mamare în funcție de densitatea ei și riscul de cancer mamar (revista literaturii). În: *Anale Științifice ale Universității de Stat de Medicină și Farmacie Nicolae Testemițanu*. Ediția a XII-a. Chișinău, 2011, vol. 4. p.174-178. ISSN 1857-1719. ISBN 978-9975-918-81-7.
17. Khanduri S, Chaudhary M, Sabharwal T, Usmani T, Goyal A, Khanduri S, Bhagat S, Huda F, Yadav S, Katyaj G: A Low-Cost, Low-Skill Model for Efficient Breast Cancer Screening in Low Resource Rural Settings of a Developing Country. *Cureus* 2017, 9:e1571.
18. Laitman Y, Feldman DM, Sklair-Levy M, Yosepovich A, Barshack-Nakar I, Brodsky M, Halshtok O, Shalmon A, Gotlieb M, Friedman E. Abnormal Findings Detected by Multimodality Breast Imaging and Biopsy Results in a High-risk Clinic. *Clin Breast Cancer*. 2017 Dec 11. pii: S1526-8209(17)30559-1. doi: 10.1016/j.clbc.2017.12.005.
19. Lee CH, Dershaw DD, Kopans D, Evans P, Monsees B, Monticciolo D, Brenner RJ, Bassett L, Berg W, Feig S, et al: Breast cancer screening with imaging: recommendations from the Society of Breast Imaging and the ACR on the use of mammography, breast MRI, breast ultrasound, and other technologies for the detection of clinically occult breast cancer. *J Am Coll Radiol* 2010, 7:18-27.
20. Leithner D, Wengert GJ, Helbich TH, Thakur S, Ochoa-Albiztegui RE, Morris EA, Pinker K: Clinical role of breast MRI now and going forward. *Clin Radiol* 2017.
21. McPherson K. Screening for breast cancer--balancing the debate. *BMJ*. 2010 Jun 24;340:c3106. doi: 10.1136/bmj.c3106.
22. Prepelita D. -Managementul diagnosticului precoce al cancerului glandei mamare în condiții de ambulatoriu, Chisinau 2014.
23. Protocol clinic național. Maladiile benigne ale glandei mamare. Ministerul Sănătății al Republicii Moldova. Autori: Godoroja Nadejda, Sofroni Larisa et.al. 2008. Disponibil la adresa: <https://msmps.gov.md/wp-content/uploads/2020/07/6114-PCN-4520MB.pdf>

Publicații științifice la tema tezei

1. Articole în reviste științifice

1.1. în reviste din Registrul Național al revistelor de profil, cu indicarea categoriei:

- categoria B

- 1.1.1. SANDUȚA, Carolina, ROTARU, Natalia, GAVRILAȘENCO, Igor, **IZBAȘ, Doina**. Diagnosticul imagistic al glandelor mamare cu implant. În: *Sănătate Publică, Economie și Management în Medicină*. Chișinău, 2012, 4(43), pp. 94-97. ISSN 1729-8687.
- 1.1.2. **IZBAȘ, Doina**. Sonoelastografia - metodă complementară de investigație a glandei mamare. In: *Sănătate Publică, Economie și Management în Medicină*. Chișinău, 2012, nr. 4(43), p. 104. ISSN 1729-8687.
- 1.1.3. **IZBAȘ, Doina**. Rolul tehnicilor imagistice în evaluarea patologiilor mamare: studiu prospectiv, de cohortă. În: *Revista de Științe ale Sănătății din Moldova (Moldovan Journal of Health Sciences)*. 2018, nr.15(1), pp. 31-43. ISSN 2345-1467.

- categoria C

1.1.4. **IZBAȘ, Doina**. Aspectul imagistic al glandei mamare în funcție de densitatea ei și riscul de cancer mamar (revista literaturii). În: *Anale Științifice ale Universității de Stat de Medicină și Farmacie Nicolae Testemițanu*. Ediția a XII-a. Chișinău, 2011, vol. 4., pp.174-178. ISSN 1857-1719. ISBN 978-9975-918-81-7.

2. Articole în culegeri științifice

2.1 .în lucrările conferințelor științifice internaționale (peste hotare)

2.1.1. **IZBAS, D.**, ROTARU, N., PUIU, S. Technologie MicroPure à l'identification des microcalcifications. În: *European Congress of Radiology (ECR)*. Viena, Austria, 2011.

(<http://pe.sfrnet.org/Data/ModuleConsultationPoster/pdf/2011/1/d172183f-9b02-44fa-a577-b00d361516d6.pdf.p1-24>)

2.1.2. ROTARU, Natalia, GAVRILAȘENCO, Igor, **IZBAȘ, Doina**, PUIU, Sergiu. The elastography of the differentiation of benign from malignant non-palpable breast masses. In: *European Congress of Radiology (ECR)*. *EPOSTM*, European Society of Radiology. Viena, Austria, 2012, pp.1-11: 10.1594/ecr2012/C-0971.

3. Teze în culegeri științifice

3.1. în lucrările conferințelor științifice internaționale (peste hotare)

3.1.1. **IZBAȘ, Doina**, ROTARU, Natalia, PUIU, Sergiu. Metode noi de diagnostic ultrasonografic în patologia glandei mamare (diagnostic ecografic al microcalcinatelelor, elastografia). În: *A 14-a Conferință a Societății Române de Ultrasonografie în Medicină și Biologie. Medical Ultrasonography – an international Journal of Clinical Imaging*. Volum rezumate. Târgu Mureș, România, 2011, nr. 13. Supliment 1, p.119.

3.1.2. GAVRILAȘENCO, Igor, **IZBAȘ, Doina**, ROTARU, Natalia. The elastography of non-palpable breast masses. *Zilele Oncologiei Ieșene – Terapia cancerului – de la receptor la pacient*. În: *Volum de rezumate*. Iași, România, 2011, p. 90.

3.1.3. **IZBAȘ, Doina**, GAVRILAȘENCO, Igor, PUIU Sergiu, ROTARU, Natalia. The technology : Micropure to detection of microcalcifications in the breast. În:*Zilele Oncologiei Ieșene – Terapia cancerului – de la receptor la pacient*. În: *Volum de rezumate*. Iași, România, 2011, p.113.

3.1.4. **IZBAȘ, Doina**. Diagnosticul imagistic al formațiunilor de glandă mamară. A 16-a Conferință Națională a Societății Române de Ultrasonografie în Medicină și Biologie. În: *Carte de rezumate*. Oradea, România, 2013 , p.120. ISSN 2343-9319.

3.2. în lucrările conferințelor științifice internaționale (Republica Moldova)

3.2.1 POPA, Carolina, **IZBAȘ, Doina**. Imaging Diagnosis of Mammary Glands with Implant. Al 3-lea Congres Medical Internațional pentru studenți și Tineri doctori MedEspera. În: *Abstract Book*. Chișinău: CEP *Medicina*, 2010, p. 60.

3.3. în lucrările conferințelor științifice naționale

3.3.1. ROTARU Natalia, **IZBAȘ Doina** ș.a. Diagnosticul imagistic al cancerului mamar *in situ*. *Congresul al III-lea al medicilor-imagiști din Republica Moldova*. În: *Sănătate Publică, Economie și Management în Medicină*. Chișinău, 2012, 4(43), pp. 93-94. ISSN 1729-8687.

ADNOTARE

Izbaș Doina, „Particularitățile clinico-imagistice ale proceselor precanceroase de glandă mamară”. Teză de doctor în științe medicale, Chișinău, 2024.

Structura tezei: introducere, patru capitole, concluzii generale și recomandări, bibliografie din 150 de titluri, 3 anexe, 119 de pagini de text de bază, 48 figuri, 31 tabele. Rezultatele obținute sunt publicate în 12 lucrări științifice.

Cuvinte-cheie: glandă mamară, stări precanceroase, diagnostic clinic și imagistic, ecografie, mamografie, IRM, eficacitate, specificitate.

Scopul lucrării: Cercetarea comparativă a metodelor imagistice pentru optimizarea strategiei de diagnostic a proceselor precanceroase de glandă mamară în vederea monitorizării lor și depistării cancerului glandei mamare în stadii incipiente.

Obiectivele cercetării: 1. Aprecierea manifestărilor și criteriilor clinico-imagistice privind procesele precanceroase ale glandei mamare. 2. Studiarea interrelației benign-malign în funcție de tipul glandei mamare în imagistica medicală. 3. Analiza comparativă a metodelor imagistice utilizate în evaluarea stărilor precanceroase ale glandei mamare. 4. Argumentarea abordării complexe a diagnosticului clinico-imagistic al stărilor precanceroase de glandă mamară cu sporirea eficacității și specificității diagnosticului.

Noutatea și originalitatea științifică: Evaluarea eficacității metodelor imagistice în diagnosticul stărilor precanceroase a glandei mamare, a corelării gradului benign/malign în funcție de tipul glandei mamare, demonstrarea eficienței diagnosticului complex al stărilor precanceroase de glandă mamară și în depistarea precoce a cancerului glandei mamare.

Rezultatul obținut, care contribuie la soluționarea unei probleme științifice importante constă în aprecierea criteriilor imagistice determinante în procesele precanceroase ale glandei mamare, cu argumentarea abordării complexe a diagnosticului imagistic incluzând algoritmul investigațiilor și conduitei etapizate – examen clinic, ecografic, elastografic, mamografic, IRM, abordarea complexă imagistică.

Semnificația teoretică. Rezultatele cercetării servesc drept reper teoretic în activitatea specialiștilor imagiști, oncologi, mamologi, ginecologi-obstetricieni și a medicilor de familie. A fost stabilită sensibilitatea, eficacitatea și specificitatea diferitor metode imagistice de diagnostic (ecografie, ultrasonografie cu elastografie, tehnica MicroPure, mamografie, IRM) în estimarea stărilor precanceroase ale glandei mamare și prevenției cancerului glandei mamare. A fost elaborat un algoritm de diagnostic imagistic pentru determinarea interrelației benign/malign în funcție de tipul glandei mamare.

Valoarea aplicativă a lucrării: au fost obținute dovezi referitor la particularitățile clinico-imagistice ale proceselor precanceroase de glandă mamară în vederea depistării precoce a proceselor precanceroase, tumorilor benigne și a cancerului mamar.

Implementarea rezultatelor științifice: Rezultatele au fost implementate în activitatea practică a Catedrei Radiologie și Imagistică, în Instituțiile Medico-Sanitare Publice (Centrul Consultativ Diagnostic al Institutului Oncologic Chișinău), Instituțiile Medico-Sanitare Private, dar și vor servi în viitor drept reper didactic în procesul EMC a medicilor imagiști, oncologi, mamologi, obstetricieni, ginecologi, medici de familie.

АННОТАЦИЯ

Избаш Дойна, «Клинико-рентгелогические особенности предраковых процессов молочной железы» Диссертация на соискание ученой степени кандидата медицинских наук, Кишинев, 2024.

Структура диссертации: введение, четыре главы, выводы и рекомендации, 150 библиографических источников, 119 страниц основного текста, 48 рисунка, 31 таблиц и 3 приложений. Полученные результаты опубликованы в 12 научных работах.

Ключевые слова: молочная железа, предраковые состояния, клинико-лучевая диагностика, УЗИ, маммография, МРТ, эффективность, специфичность.

Цель работы: сравнительное исследование методов визуализации для оптимизации диагностической стратегии предраковых процессов молочной железы с целью выявления раннего рака молочной железы.

Задачи исследования: 1) Оценка клинико-радиологических проявлений предраковых процессов молочной железы. 2) Исследование степени соотношения доброкачественности-злокачественности по типу молочной железы при медицинском обследовании. 3) Сравнительный анализ радиологических методов, используемых при оценке предраковых исследований молочной железы. 4) Аргументация комплексного подхода к клинико-визуальной диагностике предраковых состояний молочной железы и повышение эффективности и специфичности диагностики.

Научная новизна и оригинальность: Оценка эффективности методов визуализации в диагностике предраковых состояний молочной железы, соотношение степени доброкачественности/злокачественности в зависимости от типа молочной железы, демонстрация комплексной диагностики предраковых состояний молочной железы и раннего выявления рака молочной железы.

Полученный результат, способствующий решению важной научной проблемы заключается в определении определяющих радиологических критериев при предраковых процессах молочной железы, комплексной лучевой оценке предраковых и опухолевых патологий молочной железы, а также в комплексном подходе к лучевой диагностике, включающем алгоритм этапных исследований и проведение - клинического осмотра, УЗИ, эластография, маммография аргументирована, МРТ, комплексный томографический доступ.

Теоретическое значение. Результаты исследования служат теоретическим ориентиром в деятельности специалистов по радиологии, онкологов, маммологов, гинекологов-акушеров и семейных врачей. Установлены чувствительность, эффективность и специфичность различных радиологических методов (УЗИ, маммография, МРТ, методика Micro Pure) в оценке предраковых состояний молочной железы и профилактике рака молочной железы. Был разработан алгоритм для определения степени корреляции доброкачественности/злокачественности в соответствии с типом молочной железы.

Прикладная ценность работы заключается в получении данных о клинико-радиологических особенностях предраковых процессов молочной железы и раннем выявлении предраковых процессов, доброкачественных опухолей и рака молочной железы.

Внедрение научных результатов. Результаты были внедрены в практическую деятельность Кафедры радиологии, в государственных медико-санитарных учреждениях, частных медико-санитарных учреждениях и в будущем в процессе ЭМС врачей рентгенологов, онкологов, маммологов, акушеров-гинекологов, семейных врачей.

ANNOTATION

Izbaș Doina, „Clinical-imaging particularities of precancerous processes of mammary gland”. Thesis of doctor in medical sciences, Chisinau, 2024.

Structure of the thesis: introduction, 4 chapters, general conclusions, and practical recommendations, bibliography with 150 titles, 119 pages of basic text, 48 figures, 31 tables and 3 annexes. The obtained results are reflected in 12 scientific publications.

Keywords: mammary gland, precancerous conditions, clinical and imaging diagnosis, ultrasound, mammography, MRI, effectiveness, specificity.

Purpose of the work: comparative research of imaging methods to optimize the diagnostic strategy of precancerous processes of the mammary gland in order to detect early mammary gland cancer.

Objectives of the research: 1) Appreciation of the clinical-imaging manifestations regarding the precancerous processes of the mammary gland. 2) Study of benign-malignant correlation according to the type of mammary gland in medical imaging. 3) Comparative analysis of the imaging methods used in the evaluation of precancerous studies of the mammary gland. 4) Argumentation of the complex approach to the clinical-imaging diagnosis of precancerous conditions of the mammary gland and increasing the effectiveness and specificity of the diagnosis.

Novelty and scientific originality: Evaluation of the effectiveness of imaging methods in the diagnosis of precancerous conditions of the mammary gland, the correlation of the benign/malignant degree depending on the type of mammary gland, the demonstration of the complex diagnosis of precancerous conditions of the mammary gland and the early detection of cancer of the mammary gland.

The result obtained, which contributes to the solution of an important scientific problem consists in determining of imaging criteria in precancerous processes of the mammary gland, the complex imaging score of precancerous and neoplastic pathologies of the mammary gland and the complex approach to imaging diagnosis including the algorithm of staged investigations - clinical examination, ultrasound, elastography, mammography, MRI and complex imaging approach.

The theoretical significance of the work. The results of the research serve as a theoretical benchmark in the activity of imaging specialists, oncologists, mammologists, gynecologists-obstetricians and family doctors. The sensitivity, effectiveness and specificity of different diagnostic imaging methods (ultrasound, mammography, MRI, Micro Pure technique) in the estimation of precancerous conditions of the mammary gland and the prevention of mammary gland cancer were established. It was elaborated an algorithm for determination of the degree for benign/malignant correlation according to the imaging type of the mammary gland.

The applicative value of the work consists in obtaining evidence regarding the clinical-imaging peculiarities of precancerous processes of the mammary gland and the early detection of precancerous processes, benign tumors and breast cancer.

Implementation of scientific results. The results were implemented in the practical activity of the Department of Radiology and Imaging, in Public Medical-Sanitary Institutions, Private Medical-Sanitary Institutions and will serve, in the future, for EMC process of imaging doctors, oncologists, mammologists, obstetricians, gynecologists, family doctors.

Foaie privind datele de tipar

IZBAȘ DOINA

PARTICULARITĂȚILE CLINICO-IMAGISTICE ALE PROCESELOR PRECANCEROASE DE GLANDĂ MAMARĂ

324.01- RADIOLOGIE ȘI IMAGISTICĂ MEDICALĂ

Rezumatul tezei de doctor în științe medicale

Aprobat spre tipar: 11-03-2024

Hârtie off set. Tipar digital.

Coli tipar:

Formatul hârtiei: A5

Tiraj: ex.

Comanda Nr:

Tipografia Nr.1

Str.

Tel.