AFECȚIUNILE TUMORALE OVARIENE LA ADOLESCENTE

Jana Bernic, Irina Livșiț, Valentin Bernic

Catedra de chirurgie, ortopedie și anesteziologie pediatrică,
USMF „Nicolae Testemițanu”,
Centrul Național Științifico-Practic de Chirurgie Pediatrică
„Acad. Natalia Gheorghiu”,
IMSP Institutul Mamei și Copilului

Rezumat. În articol dat sunt abordate date din literatura de specialitate privintd metodele contemporane de diagnostic, care au un impact important în selectarea tratamentului medico-chirurgical în chistul ovarian la adolescente și nou-născutului cu chist ovarian. Sunt prezentate date concludente a rolului predictorilor clinici, imagistici, bioumorali a pacienților rezolvați chirurgical cu chiste ovariene pe o perioada de 5 ani. Se subliniază importanța unei abordari complexe multidisciplinare în monitorizarea evoluției clinico-paraclinice, dar și a prognosticului timpuriu și în timp.

Cuvintele-cheie: chist, ovar, adolescent, chirurgie

OVARIAN TUMOR DISEASES IN ADOLESCENTS

Summary. In the article, the data of the specialized literature on modern diagnostic methods, which have an important influence on the choice of medical and surgical treatment of ovarian cysts in adolescents and newborns with ovarian cysts, are considered. Persuasive data on the role of clinical, imaging and biohumoral predictors in patients with ovarian cysts who underwent surgical treatment during a 5-year period are presented. The importance of a complex interdisciplinary approach to monitoring clinical and paraclinical dynamics, as well as early and long-term prognosis, is emphasized.

Key words: chist, ovary, adolescens, surgery

Introducere. Printre formațiunile tumorale abdominale la copii mai frecvent sunt decelate cele ovariene, care include atât cele nontumorale, cât și tumorile benigne și maligne, care pot dezvolta la etapele de vârsta ale copilăriei. De a lungul decadelor OMS raportează că astfel de tumori sunt în continuă creștere fiind raportate în 3-8% din toate formațiunile anexelor, pe când incidența neoplazmelor ovariene la adolescente constituie 0,9-2% din toate neoplazmele la grupul de vârstă dată. Chiar dacă majoritatea formațiunilor

tumorale ovariene sunt benigne, se decelează și 0,2% maligne. Totodată patologia ginecologică la adolescente este dominată de formațiunile ovariene. Este esențial faptul că incidența formațiunilor ovariene crește odată cu vârsta fiind mai mare la vârsta 12-14 ani. Hermans (2018) a raportat că formațiunile ovariene maligne sunt diagnosticate mai frecvent la etapa de premenarhe. Sunt raportate date că 10-30% din toate neoplazmele ovariene sunt diagnosticate la vârsta sub 18 ani sunt maligne, constituind 1% din toate neoplazmele copilăriei și 8% din tumorile abdominale la copii. Reeșind din particularitățile pacientei pediatrice sunt descrise diferențe statistice semnificative între adulți și adolescente atât în ceea ce privește incidența, tabloul clinic, rata tipurilor histologice, dar și metodelor de diagnostic, diagnosctic diferențial, tratament, profilaxia. La adolescente 85% dintre tumorile maligne sunt din celule disgerminale, 8% - carcinoame din celule epiteliale, 5% - din sinusul endodermal.

Material și metode. În cadrul studiului dat am evaluat rezultatele cercetărilor efectuate pe o perioada de 5 ani și pe un eșantion de 54 copii, de sex feminin diagnosticați, rezolvați chirurgical cu chiste ovariane în Centrul Național Științifico-Practic de chirurgia, ortopedia, urologia și anestezologia pediatrică „Natalia Gheorghiu”, IMSP IMșiC. Pentru realizarea studiului dat au fost utilizați următorii predictori ca cei epidemiologici, clinici, imagistici, bioumorali, bacteriologici, histopatologici, imunohistochimici, etc. Conform vârstei pacientelor au fost câte 2 de 9 și 10 ani, câte 5 de 11 și 12 ani, câte 9 – 13 și 14 ani, câte 7 – 15 și 16 ani și 8 în vârsta de 17 ani. Au predominat pacientele din mediu urban 67% (36 copii), rurar – 33% (18 copii). Datele clinice au inclus prezența subfibrilității la 22% (12 copii), febra 38-39°C și frisoane – 9% (5 copii), grețuri și vome repetate - 44% (24 copii), formațiune abdominală vizibilă – 5,5% (3 copii), și palpabilă – 15% (8 copii). Predictorii imagistici evaluați au fost ecografia abdominală și pelvină (100%), cât și selectiv CT abdominală (20%). În urma investigațiilor date la 15 paciente au fost diagnosticate chiste foliculare în dezvoltare fiind recomandată evaluarea în dinamica la medicul de familie, pe când 39 paciente (72%) au fost rezolvate chirurgical fiind utilizată anesteziea orotraheală. Evaluarea pre-, intraoperator și la histopatologic a fost confirmat disgnosticul de chist folicular la 7 paaciente (18%), la 4 (57%) din care torsia chistului, pe când chist epidermoid, teratom ovarian imatur, tumora sacului vitelin, chist ovarian mucinos torsionat la câte un pacient(2,7%), pe când apoplexia ovariană la 2 (5%), chistul ovarian seros la 5% (unul dintre care cu torsia), polichistoza ovariană la 2 (5%), torsia ovarului

la 2 (5%), chistul corpului galben la 4 (10%), chistadenom seros la 3 (8%): dintre care într-un caz torsia, la altul sclerozare și în 6 cazuri (15%) teratom matur ovarian.

Discuții: Atât în publicațiile științifice actuale, selectate în baza de date precum PubMed, GoogleScholer, ISTOR, etc dar și celor din studiul personal ne-am permis de a raporta că printre factorii etiologici și cele de risc au predominat genetici (prezența formațiunelor ovariene la mama), cât și anamneza ginecologică nefavorabilă la ele (avorturi, gestoză, salpingooforita, maladii oncoginecologice), dar și dezvoltarea antenatală agravată (preeclampsia), maladiile infecțioase la etapele sarcinii, factori socio-economici (alimentația incorectă, starea de stres cronică), dereglări ale ciclului menstrual la fetița, etc.

Statisticele internaționale, dar și a studiului dat prezinte date relevante în ce privește clasificarea clinico-anatomică a chistelor ovariene la fetițe ca: chistul funcțional sau fiziologic care poate fi folicular - formațiunea chistică netedă, cu pereți subțiri, unicamerale, frecvent multiple, bilaterale, cu dimensiuni mai mari de 3 cm, umplute cu lichid transparent, și care pot persista pînă la 2-3 luni, 50% dintre ele pot fi decelate deja la făt intrauterin. Ele pot secreta estrogen ceea ce provoacă pubertatea precoce cât şi hemoragii juvenile. Chistul corpului galben poate fi simplu sau asociază complicații prezentând pereți îngroșați, septuri incomplete, având dimensiuni sub 3 cm, și care secretă progesteron într-un volum mare, ceea ce provoacă retenţia menzisului la adolescente.

Datele ecografice ale chistului funcțional confirmî că chistul folicular ecografic prezintă pereți subțiri, cu conținut anecogen și depășește dimensiunile de 8-10 cm, pe când cel al corpului galben prezintă pereți îngroșați, sunt hiperecogeni și prezintă flux sangvin circumferențial periferic („semnul inelului de foc”) și pot conține cheaguri de sânge cu mișcări tipice de „clatinare”.

Chistul paraovarian a prezentat dimensiuni de la 0,5-1cm pînă la 30cm, având forma sferică/ovoidă, pe când ovarul nu va fi afectat, dar este localizat pe suprafaţa inferioară a chistului,pe când trompa uterină este decelată pe suprafața anterioară a lui. Cavitatea chistului este umplută cu lichid luminos, transparent – seros, având pereții foarte subțiri, este unicamerală, poate avea un picioruş, format din trompa uterină și ligamentul propriu al ovarului. Clinic formațiunea chistică dată la palpare bimanuală (în lipsa complicațiilor) nu prezintă sindrom algic.

Tumorile ovariene din celule germinale reprezintă un grup important de formațiuni tumorale, care se dezvoltă din celulele embrionare primare. Am stabilit că tumorile ovariene din celule germinale au constituit 2/3 din toate tumorile ovariene, iar formele benigne și immature (teratom) au constituit 70-80% din toate tumorile ovariene din celule germinale, pe când 20-30% au fost maligne. Tumorile ovariene din celule germinale au afectat adolescentele la vârsta 16 - 20 ani, pe când cele cusub vârsta sub 15 ani au prezintat tumori ovariene din celule germinale în 2-4% și 14 - 19 ani – 14%.

Tetomul mătur ovarian format din rudiment al țesutului embrionar prezinte toate cele trei structuri germinale. Caracteristic este că teratomul mătur ovarian prezintă o dezvoltare lentă, are sediu bilateral, dar mai frecvent unilateral, are capsula groasă, diametru aproximativ 8cm, cu lipsa activității hormonale. Suprafața interioară a tumorii are un tubercul dermoid care conține: țesut grăsime, oase, rudimente ale ochiului, cartilajul urechilor, păr, dinți și uneori țesut tiroidian ectopic. Teratomul mătur ovarian se dezvoltă în perioa pubertății la o vârsta medie de 13 ani.

Tumorul din sinusul endodermal se dezvoltă din stroma gonadelor embrionare și pot secreta hormoni sexuali, se dezvoltă preponderent unilateral, prezintă consistența moale, zone de hemoragice și chisturi mucoase, având diametru de aproximativ 10 cm.

Carcinomul ovarian embrional nu prezintă în toate cazurile capsulă, sediul unilateral și poate metastaza atât pe calea limfogenă cât și hematogenă, prezentând o evoluția fulminantă și agresivă și este una dintre cele imature comparativ cu alte tumori germinocelulare. Tumora prezintă diferite dimensiuni, o consistența neomogenă și o mobilitate relativă. Totodată carcinomul ovarian embrional se dezvoltă rar, fiind mai frecvent la copii și adolescente.

Manifestările clinice ale formațiunilor ovariene la adolestente includ atât durerea abdominală cronică sau bruscă vie în etajul inferior al abdomenului, dar și o senzație de presiune în abdomen, asociată cu micțiuni frecvente, grețuri, vome, etc.

Datele examenului obiectiv sunt creșterea abdomenului în volum, depindent de dimensiunile formațiunei tumorale (35%), dureri abdomenale (des prezente la apariția complicațiilor), formațiune palpabilă (Fig. 1), mobilă, cu conturi rotunde, clare, dar în speciaș cu neregularități ale ciclului menstrual, cu hemoragii vaginale repetate (10%), febra înaltă (10%).

Unii copii, unele adolescente pot prezinta creșterea sexuală precoce, izosexuală falsă, provocată de producerea tumorei a β-HGC, amenoreea primară (5%), virilizarea sau anomalia de dezvoltare a organelor genitale externe.

Diagnosticul tumorilor ovariene include și markeri ai inflamației, cei tumorali, așa ca: AFP (este necesar de notat că la copii sub 1 an de viața poate fi mărită fizeologic), gonadotropină corionică umană, LDH, etc.

Fig. 1 Tablou obiectiv la palparea formațiunii abdominale

Prin metodele standard în decelarea formațiunelor tumorale ovariene sunt ecografia abdomenală și a organelor pelvine, CT sau RMN a organelor abdomenale și pelvine cu contrastarea intravenoasă, cât și radiografia sau CT a toracelui pentru depistarea sau excluderea metastazelor pulmonare, pe când scintigrafia osoasă în decelarea metastazelor osoase.

Totodată ecografia abdominală și pelvină prezintă o primă tehnica în vizualizarea formațiunilor ovariene, prezentând una disponibilă, care nu expune pacienții tineri la radiații și nu necesistă sedare (Fig.2). Totuși evaluarea formațiunilor tumorale ovariene doar prin ecografie ovariană în unile cazuri nu este concludentă și deci sunt necesare tehnici imagistice ca CT, RMN,etc.

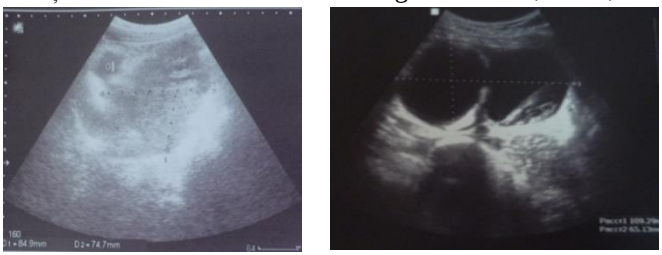

Fig. 2 Tabloul ecografic a formațiunilor tumorale ale anexelor uterine

Este demonstrat că RMN-ul nu imlică afecțiuni nocive ale radiațiilor ionizante și oferă un contrast excelent al țesuturilor moi dar posibilitatea unei evaluări globale abdomino-pelvine. RMN permite o evaluare precisă, a localizarii, stadializării, structurii maselor ovariene la pacientul pediatric, dar această tehnică necesită timp, este constisitoare, și deci are o disponibilitate limitată și necesa sedarea pacientului, iar în situații urgente utilizarea ei este mult limitată, pe când, CT poate fi efectuat în stări de ușurință și constituie o modalitate de diagnostic utilă pentru stadializarea neoplasmelor dar și planificarea și selectare tehnicii chirurgicale. Menționăm că atât ecografiea, CT, RMN prezintă tehnici imagistice capabile sa deculege prezența formațiunelor tumorale dar și diferențierea celor benigne de maligne (Fig.3)

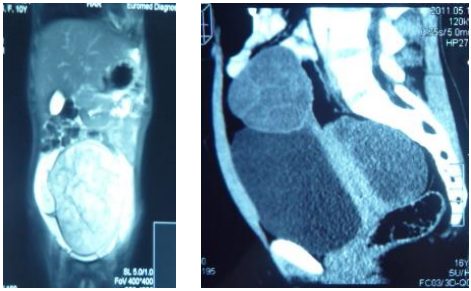

Fig. 3 Tabloul tomografic a pacientelor cu formațiuni tumorale ovariene

Demarcăm că în evoluția formațiunilor tumorale ovariene destul de frecvent pot surveni diverse complicații ca torsia piciorului formațiunei tumorale, preponderent în chiste, în disherminom, în teratom; ruperea capsulei tumorei cu disimenarea structurilor tumorale în cavitatea peritoneală, și preponderent în tumorile sacului vitelin, carcinomul embrionar, tumorul din celule germinale mixte; dar și hemoragia în capsula, necroza, supurare, autoamputare, comprimarea organelor invecinate, metastazarea în ganglionii limfatice regionali, plămâni, ficat, creer, oase.

Diagnosticul diferențial a formațiunilor tumorale ovariene se va face cu formațiunile de volum de geneza extragenitală ca chistul mezoului intestinal, al marelui epiplon, cu enterochiste, cu dedublarea intestinului, chistul neparazitar lienal, distopia renală, tumorul renal (unele formațiuni ovariene la copii pot fi situate și în afara pelvisului); colecții lichidiene seroase în prezența aderențelor – starea postoperatorie sau în procesele inflamatorii cronice abdomenale. Anomaliile organelor reproductive la acumularea sîngelui menstrual

(hematometrie, hematocolpas la aplapzia partei distale a vaginului cu uter funcțional, dublarea uterului și vaginului în combinație cu atrezie a partei inferioare a vaginului și hipoplaziei ovarului); apendicită acută, infiltratul și abcesul apendicular, ocluzia intestinală, apoplexia ovariană, formațiunile paraovariane; în pubertate precoce la cei cu tip heterosexual, cu disfuncția congenitală a suprarenalelor, cu tumorile suprarenale. În pubertatea precoce, de tip izosexual se pot asocia unele formațiuni tumorale ale creerului; sunt necesare diferențieri și cu formațiuni funcționale abdominale.

Una dintre cele mai importante caracteristici a tumorilor ovariene la pacienți pediatrici este dezvoltarea și generalizarea rapidă a procesului tumoral.

Factori nefavorabili pentru formațiunile neoplazice ale ovarelor sunt: diagnosticul tardiv, dimensiunile mari ale tumorii, ruperea lui, rezistența la chimioterapia, recidive.

Printre tehnicele la care rezolvarea chirurgicală poate fi programată sau urgentă. Printre tacticele de tratament: Evaluarea atentă – în formațiunile ovariene funcționale, cu dimensiunile sub 5 cm, cu o monitorizarea prin ecografie în dinamica pe o perioadă de 6 luni. Tratament chirurgical cu excereza formațiunei ovariene, dar tehnica organomenajată

Concluzii:

1. Prezența durerilor abdominale moderate și periodice de durată necesită investigații speciale, inclusiv imagistice, pentru a exclude formațiunile ovariene la fetițe.
2. În toate cazurile formațiunile tumorale ovariene cu diametrul mai mare de 5 cm necesită rezolvarea chirurgicală chirurgical

Bibiliografia:

1. Bot, I., Horge, M. Tumori chistice ovariene la copii/ Conexiuni medicale №3-4, 2007, p.10-13
2. Gudumac E., ș.a. Chirurgia pediatrică.Cazuri clinice. Chișinău, 2012, pp. 248, ISBN 978-9975-113-61-8.
3. Gudumac , E, Livșiț, I. Formațiunile neoplazice ale organelor genitale interne la fete.Buletinul Academiei de Științe a Moldovei.Științe Medicale 1/(33)2012,p353-356
4. Margioula-Siarkou C, Petousis S, Margioula-Siarkou G, Mavromatidis G, Chatzinikolaou F, Hatzipantelis E, Guyon F, Dinas K. Therapeutic Management and Prognostic Factors for Ovarian Malignant Tumours in Adolescents: A Comprehensive Review of Current Guidelines. Diagnostics (Basel). 2023 Mar
5. Țarca E., Trandafir LM, Cojocaru E, Costea CF, Rusu ST, Butnariu LI, Iordache AC, Munteanu V, Luca AC Diagnosis Difficulties and Minimally Invasive Treatment for Ovarian Masses in Adolescents// International Journal of Womwn's Helth, 2022, V 2022:14, p 1047-1057