

618.1

C 36

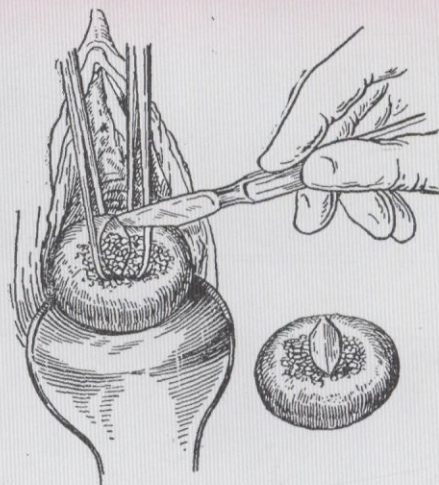
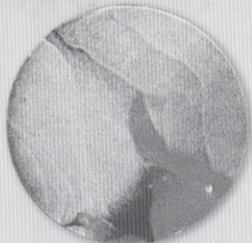
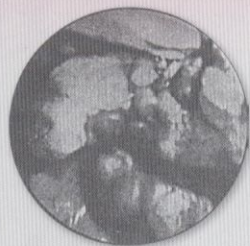

Universitatea de Stat
de Medicină și Farmacie
„Nicolae Testemițanu”

Biblioteca
Medicului
Practician


Olga CERNEȚCHI, M. ȘTEMBERG

METODELE DE DIAGNOSTIC INSTRUMENTAL ÎN GINECOLOGIE



Docendo discemus

618.1
C 36



Universitatea de Stat de Medicină și Farmacie „Nicolae Testemițanu” | Biblioteca Medicului Practician

Olga CERNEȚCHI, M. ȘTEMBERG

METODELE DE DIAGNOSTIC INSTRUMENTAL ÎN GINECOLOGIE

710773

Universitatea de Stat de
Medicină și Farmacie
„Nicolae Testemițanu”
Biblioteca Științifică

363

Chișinău 2012

CZU 618.1-072

C 36

Recenzenți: *V. Moșin*, prof. univ.
M. Rotaru, prof. univ.

Redactor: *Valentina Batîr*

Procesare computerizată și copertă: *Natalia Berebiuc*

Descrierea CIP a Camerei Naționale a Cărții

Cernețchi, Olga.

Metodele de diagnostic instrumental în ginecologie /
Olga Cernețchi, M. Ștemberg ; Univ. de Stat de Medicină
și Farmacie "Nicolae Testemițanu", Bibl. Medicului Practi-
can. – Ch. : Medicina, 2012 ("Tipogr. Reclama"). – 110 p.
Bibliogr.: p. 108 (16 tit.). – 300 ex.

ISBN 978-9975-113-39-7.

© CEP Medicina, 2012

© O. Cernețchi, M. Ștemberg 2012

PREFAȚĂ

Depistarea la timp a maladiilor organelor genitale interne deseori prezintă mari dificultăți. Și mai complicată este problema diferențierii diferitor formațiuni de volum, pe care uneori n-o pot rezolva chiar și cei mai experimentați specialiști.

E cunoscut faptul că, pe baza anamnezei și datelor clinice nu întotdeauna e ușor a stabili diagnoza corect, fapt ce poate duce la intervenții chirurgicale nejustificate sau la efectuarea lor cu întârziere.

Pentru realizarea acestor scopuri medicii recurg la un complex de cercetări începând cu examenul obișnuit al vaginului și terminând cu aplicarea unor metode invazive, ca laporoscopia și histeroscopia. Clinicienii se confruntă adesea cu situații când metodele disponibile și sigure nu sunt destul de efective, mult mai informativ fiind metodele invazive.

Totodată, e de reținut faptul că metodele endoscopice sunt efective numai după investigația clinică minuțioasă și complexă totală a pacientului, de aceea ele trebuie să ocupe unul dintre ultimele locuri în șirul cercetărilor ce se impun. Astfel, după folosirea unor metode instrumentale simple se aplică așa metode ca: examenul cu ajutorul speculelor, sondajul uterului, puncția exploratorie, recoltarea incizurii exploratorii (biopsia), biopsia prin aspirație și raclajul aspirator, raclajul diagnostic al mucoasei uterine, examenul cu ajutorul pensei «tire-balle» (de col uterin).

Utilizând metodele endoscopice în ginecologie, trebuie să reținem că ele nu exclud folosirea metodelor auxiliare de examinare, care cresc importanța diagnosticării. Cunoașterea exactă a condițiilor pentru efectuarea cercetărilor endoscopice și respectarea tuturor regulilor tehnice fac ca aceste metode să devină înalt informative și sigure.

În ultimul timp pentru diagnosticarea maladiilor ginecologice se folosesc metode ultrasonore de investigație. Avantajul incontestabil al acestor metode, este siguranța și simplitatea efectuării, posibilitatea repetării multiple, informativitatea înaltă și lipsa con-

traindicațiilor. USG se întrebuițează pe larg în scopul determinării localizării, dimensiunilor și structurii tumorilor și formațiunilor inflamatorii depistate la nivelul bazinului mic, și pentru efectuarea diagnosticului diferențial. Aplicarea ecografiei în ginecologie permite precizarea anatomiei firești a organelor bazinului mic precum și în cazul maladiilor ginecologice.

Tomografia computerizată și rezonanța magnetică nucleară fac posibilă evaluarea organelor bazinului mic (uterul, ovarele, trompele uterine), oferă în diagnostic, concludența patologiei sistemului reproductiv.

Metodele instrumentale de cercetare oferă posibilitatea soluționării cu succes a problemelor de diagnostic diferențial al patologiilor ginecologice și chirurgicale. Însă interpretarea corectă a rezultatelor se poate realiza doar în caz de cunoaștere a anatomiei clinice a organelor genitale feminine, iată de ce în carte este introdus acest capitol.

Un șir de metode instrumentale de investigații sunt de o mare valoare fiind, înalt informative și pot fi aplicate și în scopuri terapeutice. Cu toate acestea, medicii practicieni nu cunosc suficient de bine posibilitățile metodelor contemporane de diagnostic în recunoașterea patologiilor ginecologice și prioritățile lor în procesul curativ.

Scopul de bază al acestei lucrări este sporirea calității diagnosticării patologiilor organelor bazinului mic cu aplicarea metodelor de investigație disponibile în prezent.

Autorii speră că descrierea caracteristicilor metodelor instrumentale de diagnostic și a indicațiilor pentru folosirea lor, vor ajuta medicii practicieni să le aplice mai amplu, sporindu-și nivelul calitativ în tratarea pacientelor cu maladii ginecologice.

Lucrarea se adresează cursanților FECMF, specialiștilor în obstetrică și ginecologie, chirurgilor, medicilor de familie, rezidenților și studenților.

Autorii

CAPITOLUL I. METODELE TRADIȚIONALE DE EXAMINARE ÎN GINECOLOGIE

Investigarea pacientelor ginecologice constă din interogarea (evaluarea subiectivă) și evaluarea obiectivă. Considerarea anamnezei ca metodă pur subiectivă este greșită pentru că acuzele pacientei și anamnesticul ei reprezintă realitatea obiectivă modificată în conștiința ei.

ANAMNEZA ÎN AFECȚIUNILE GINECOLOGICE

Metodele contemporane de examinare obiectivă a pacientelor, care permit obținerea unor informații ample și de diversă natură, nu micșorează valoarea înaltă a datelor anamnestice. Mai mult ca atât, familiarizarea aprofundată cu anamneza, analiza și generalizarea datelor existente reprezintă bază pentru stabilirea diagnosticului prezumtiv, care adesea este confirmat de rezultatele metodelor ulterioare de examinare obiectivă.

Sucesiunea culegerii datelor anamnestice este bine cunoscută medicilor obstetricieni-ginecologi. Dar, trebuie de subliniat că anumite detalii au o importanță deosebită pentru recunoașterea patologiei ginecologice.

Pentru stabilirea diagnosticului și diagnosticului diferențial este necesară evaluarea datelor anamnestice minuțios colectate. Totodată, o importanță mare are vârsta pacientei, deoarece pentru orice categorie de vârstă sunt caracteristice anumite boli comune cel mai frecvent întâlnite. Așa, de exemplu, apoplexia ovariană, torsiunea piciorușului tumorii ovariene, cel mai frecvent pot fi întâlnite la femei de vârstă tânără, iar tumorile maligne ale organelor genitale – la femei de vârstă avansată. Frecvente sunt adresările femeilor la ginecolog cu acuze care pot fi legate de patologia extragenitală. Prin urmare, pentru oferirea unei asistențe înalt calificată, în cazul afecțiunilor acute, este necesar de a avea cunoștințe profunde și despre

alte stări patologice cu simptomatologie asemănătoare.

Simptomele patologiilor care necesită asistență medicală de urgență (dureri, simptomele de iritare a peritoneului, hemoragie ș.a.), se întâlnesc în multe afecțiuni care necesită intervenții chirurgicale, și, prin urmare, este dificil de stabilit imediat un diagnostic corect.

La analiza acuzelor care au determinat pacienta să se adreseze la medic, trebuie să ținem cont de posibilitatea necorespunderii acestora cu starea reală de sănătate. Sunt posibile atât exagerările, cât și subestimările simptomelor afecțiunii, în special când vorbim de senzații dureroase, eliminărilor patologice din căile genitale și alte tulburări.

Dereglărilor funcției menstruale li se acordă o deosebită atenție în aprecierea caracterului afecțiunii.

Sindromul durerii (dolor sau algic) cel mai frecvent se întâlnește în stările care necesită asistență medicală de urgență, și anume durerea este cauza cea mai frecventă de adresare la medic.

Durerea reprezintă rezultatul iritării sau inflamării membranelor seroase, dereglărilor circulatorii la nivelul organelor interne sau consecința spasmului musculaturii netede.

Durerea în relațiile sexuale este caracteristică pentru endometrioză (în special retrocervicală). Ea poate fi întâlnită și în afecțiunile inflamatorii, de exemplu în salpingooforită, însoțite de dureri în regiunea bazinului mic.

Evaluând sindromul dolor, trebuie determinată inițial localizarea durerii, de asemenea durata, intensitatea, caracterul, iradierea acesteia.

Hemoragia poate fi externă, determinată de un avort spontan, un nodul miomatos care se „naște”, de disfuncții ovariene, tumori maligne ale sistemului reproductiv, și internă – în majoritatea cazurilor fiind legată de sarcina ectopică, mai rar – de apoplexia ovariană.

Greața, voma, manifestările dispeptice însoțesc asemenea patologii acute, ca apendicita, ocluzia intestinală, torsiunea piciorușului tumorii ovariene, pancreatita acută și pot fi legate de patologiile gastro-intestinale sau infecțioase (gastroenterită, colită, dizenteria, toxicoinfecții), care nu necesită intervenție chirurgicală de urgență.

Manifestările disurice foarte des asociază patologii ginecologice, care apar ca rezultat al implicării în procesul inflamator a căilor urinare, comprimării, iritării mecanice a vezicii urinare.

În afară de plângerea principală, deosebim și acuze concomitente pe care femeia le relatează după mai multe întrebări suplimentare. De exemplu, pacientele tinere pot acuza dereglarea ciclului menstrual sau menstruații dureroase, prezenta informații despre afecțiunile somatice, neuropsihice suportate anterior, însă pot să nu relateze ce remedii medicamentoase li s-au administrat.

Acuzând lipsa menstruației, femeile, fără a fi întrebate suplimentar, nu dezvăluie informația despre relațiile sexuale.

Se constată, în cadrul discuției, aspecte ce țin de intervențiile chirurgicale suportate în trecut și patologii cu acutizare periodică, ce permit a presupune sau exclude o anumită patologie acută (de exemplu, colica renală, apendicita acută).

O importanță majoră o au datele despre afecțiunile, la intervențiile chirurgicale, situațiile le de stres, suportate. Ele pot explica particularitățile evoluției clinice a patologiilor ginecologice, care au determinat femeia să se adreseze la medic. Cu multă atenție se analizează datele cu privire la caracterul, evoluția clinică și metodele de tratament ale patologiilor sistemului reproductiv suportate anterior. Este necesar de a obține informația cu privire la bolile care au necesitat hormonoterapie, deoarece utilizarea nerațională a preparatelor hormonale agravează tulburările endocrine, au un efect negativ asupra proceselor metabolice; acest fapt trebuie luat în considerare la pregătirea și efectuarea intervențiilor chirurgicale.

Pentru recunoașterea patologiilor ginecologice o importanță primordială au datele cu privire la ciclul menstrual, fertilitate, funcțiile secretorie și sexuală.

Dereglările menstruale, hemoragiile uterine apar mereu în cazul tulburărilor funcției centrilor nervoși, care reglează activitatea glandelor endocrine.

Bolile ginecologice pot fi cauzate atât de tulburările funcției reproductive (infertilitate, avorturi spontane, anomalii ale forțelor de naștere ș.a.), cât și de consecințele lor (patologii inflamatorii, apărute după avorturi și nașteri, dereglări neuroendocrine după hemo-

ragii masive la parturiente și lăuze, consecințele traumatismelor obstetricale ș.a.). Despre caracterul bolilor organelor genitale (sistemului reproductiv) de multe ori se poate judeca în baza datelor privind infertilitatea, de exemplu sarcina extrauterină adesea apare pe fundalul infertilității, avorturilor artificiale și spontane (chiuretaje repetate, complicații, particularitățile evoluției postoperatorii), despre complicațiile în naștere și perioada postoperatorie (hemoragie, procese infecțioase, intervenții chirurgicale ș.a.). Pentru recunoașterea patologiei ginecologice o importanță majoră au datele cu privire la afecțiunile post-partum (după avorturi) de etiologie infecțioasă. În aceste situații se iau în considerare nu doar formele grave ale afecțiunilor post-partum, dar și manifestările latente ale acestora, care deseori determină apariția patologiilor ginecologice.

Familiarizarea cu funcția sexuală a pacientei include informația cu privire la posibilele eliminări după actul sexual, îndeosebi hemoragie de contact, care pot fi semnele clinice ale cancerului de col uterin, eroziunii (pseudoeroziunii), polipului de col, endometriozei și altor procese patologice.

Trebuie concretizat dacă femeia utilizează contraceptive și de care anume (intrauterine, hormonale, locale ș.a.), eficacitatea lor și reacțiile adverse. Aceste date pot explica complicațiile, apărute uneori ca rezultat al utilizării iraționale a contraceptivelor (afecțiuni inflamatorii, tulburări ale ciclului menstrual, hemoragii uterine). Utilizarea dispozitivelor intrauterine poate fi cauza unei complicații ca perforarea uterului.

În timpul culegerii datelor anamnestice este necesar de a concretiza profesia, condițiile de muncă și de trai ale pacientei. Exercițiile sportive intensive, alimentația nerațională, lucrul cu solvenții organici pot servi drept cauză a tulburărilor ciclului menstrual, hemoragiilor uterine. De obicei aceste date, pacienta omite, nu le consideră importante. Specificul profesiei pacientei ne permite să explicăm apariția complicațiilor suplimentare.

Luând în considerare determinismul ereditar al multor patologii, trebuie să solicităm informații despre patologii psihice, tulburările ereditare, prezența tumorilor: miomul și cancerul organelor genitale și glandei mamare ș.a.

În acest context, recomandăm următoarea schemă rațională de culegere a anamnezei, care permite medicului să obțină informație utilă la maximum:

- plângerea/acuzele de bază;
- acuzele concomitente;
- afecțiunile somatice suportate în trecut;
- anamneza familială;
- funcția menstruală și reproductivă, inclusiv informația despre sarcinile anterioare, nașteri, caracterul contracepției;
- bolile ginecologice, inclusiv funcțiile secretorie și sexuală;
- caracterul/natura tratamentului anterior, inclusiv intervențiile chirurgicale suportate;
- dacă anterior s-au diagnosticat tumori uterine și ovariene;
- antecedentele actualei maladii;
- modul de viață, deprinderile nocive, condițiile de muncă și de trai etc.

Este foarte important de concretizat dacă la pacienta a avut tumori uterine și ovariene, de asemenea intervențiile chirurgicale suportate.

Finalizând anchetarea/culegerea datelor anamnestice, medicul obține, de obicei, informații suficiente pentru a presupune esența bolii.

Experiența demonstrează, că în baza datelor anamnestice diagnosticul corect poate fi stabilit la 50-70% de paciente și determină direcția cercetării obiective ulterioare (alegerea metodelor de diagnostic și succesiunea utilizării lor).

Pentru diagnosticarea corectă este necesară investigarea minuțioasă și profundă a întregului organism cu ajutorul diferitor metode atât principale cât și auxiliare. În acest plan un loc important îl ocupă metodele instrumentale de diagnostic.

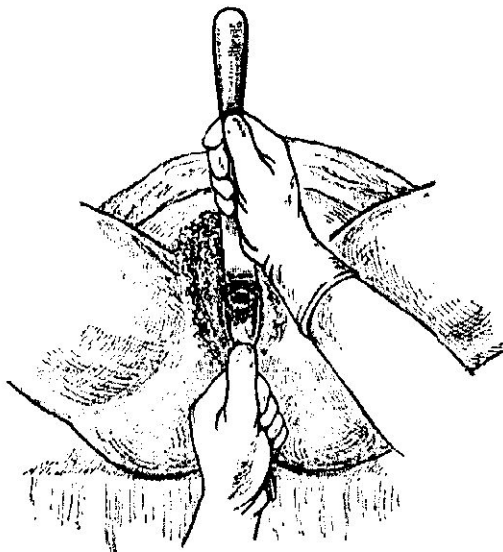
INVESTIGAȚIILE INSTRUMENTALE DE DIAGNOSTIC ÎN GINECOLOGIE

Utilizarea metodelor instrumentale este precedată de examenul vizual al organelor genitale externe și tactul bimanual vaginal.

Examenul cu ajutorul speculelor

Scopul principal al examinării cu specule constă în depistarea schimbărilor patologice ale vaginului și colului uterin. În particular cu ajutorul speculelor este posibil diagnosticul precoce al bolilor precanceroase, cancerului vaginului și colului uterin. În virtutea acestui fapt examenul cu speculele este conceput ca o parte indispensabilă în examinarea nu numai a bolnavelor ginecologice, dar și a tuturor femeilor sănătoase care trec controlul profilactic, exceptând virginele.

Examenul cu specule se efectuează după examenul organelor genitale externe. Tactul vaginal bimanual se efectuează după examenul cu specule, deoarece chiar o traumare mică a mucoasei vaginului în timpul tactului vaginal va schimba caracterul eliminărilor observate



Denudarea colului uterin după introducerea speculelor

în procesele patologice și va face dificilă stabilirea diagnosticului.

Există câteva modele de specule vaginale: bivalve și cilindrice.

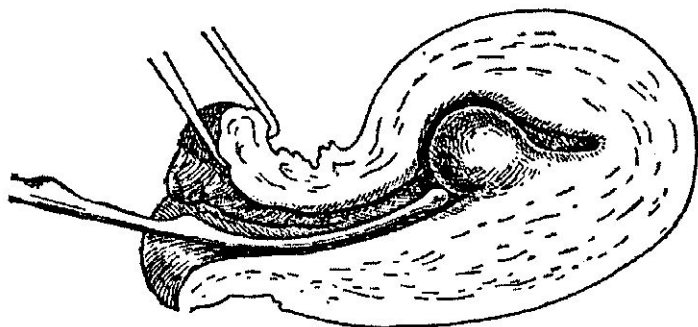
La examenul cu specule se cercetează cu atenție starea pereților vaginului, culoarea și gradul de pronunțare al pliurilor mucoasei, existența proceselor patologice, se apreciază starea colului uterin, mărirea și forma lui (conică la nulipare, cilindrică la multipare), forma orificiului uterin (rotundă la nulipare, liniară (fisurată) la multipare), se observă procesele patologice din vagin (eroziune, polip, ruptura colului uterin, cancer). Se cercetează eliminările vaginale.

Sondajul uterului

Sondajul uterului (histerometria) se efectuează cu scop diagnostic: pentru depistarea stricturii canalului cervical; pentru stabilirea lungimii cavității uterului, formei și localizării în bazinul mic; pentru determinarea schimbărilor în țesutul endometri, în caz de suspiciune de miom uterin submucos, polip fibros. Măsurarea cavității uterine prin histerometrie este o metodă auxiliară de diferențiere dintre miomul uterin și tumoarea (chistul) ovariană.

Mărirea cavității uterine indică existența miomului uterin și invers, dimensiunile normale ale cavității uterine servesc drept dovadă a lipsei miomului, deci vom presupune tumori ale ovarelor. Cu ajutorul sondajelor se pot depista și anomaliile în dezvoltarea uterului (uter septat, uter bicorn și altele). Histerometria se folosește și la ractajul uterin, la dilatarea sau amputarea colului uterin. Se efectuează și cu țel curativ: pentru înlăturarea stricturilor și stenozelor în regiunea orificiului intern și extern. Pentru histerometria uterului se folosește histerometrul cu lungimea 25-30 cm. Histerometrul este format din mâner cu o îngroșare nu prea mare la capăt – nasture. Pe histerometru este aplicată o gradație în centimetri. Corespunzător lungimii uterului (7 cm), pe histerometru se găsește o îngroșare, instrumentul fiind puțin încovoiat asemănător cu curbura uterului.

Sondajul de efectuează cu respectarea asepsiei. Bolnava se află pe masa ginecologică, colul uterin este evidențiat cu speculele, fixat cu pensă „tire-balle” de labia anterioară (posterioară) și îl tragem în jos



Sondajul uterului în caz de miom submuca

(preventiv poziția uterului se stabilește prin tactul vaginal bimanual). Începând procedura, trebuie să ținem cont că ea se efectuează liber, fără forțare, în caz contrar pot apărea complicații: formarea fisurii false, perforarea peretelui uterin; histerometrul poate pătrunde în țesutul parametrului, în organele megieșe sau în cavitatea abdominală.

Contraindicații: suspiciunea de graviditate; procese inflamatoare acute și subacute ale organelor genitale; eliminări purulente din canalul cervical; cancer al colului sau corpului uterin.

Puncția exploratorie

Puncția cavității abdominale prin partea posterioară a fornixului vaginal (puncție-pilot) este cea mai apropiată și cea mai convenabilă pentru accesul la cavitatea pelviană (spațiul Douglas), unde în cazul diverselor procese patologice se acumulează lichid (sânge, puroi, un exsudat), în majoritatea cazurilor de origine ginecologică. Mai jos de colul uterin în partea posterioară a fornixului vaginal între ligamentele sacro uterine divergente peritoneul vine aproape de pereții vaginului. Așadar în acest loc și se punctează cavitatea abdominală.

Puncția exploratorie este indicată în cazul necesității diagnosticului hemoragiei intraperitoneale din organele bazinului mic, și în primul rând, în diagnosticul diferențial al sarcinii extrauterine și

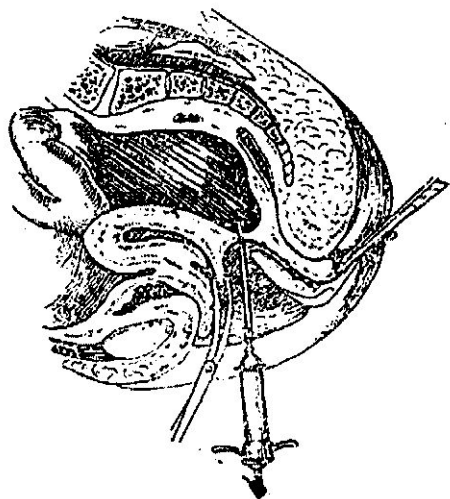
inflamației anexelor uterului. Puncția bolții posterioare a vaginului necesită respectarea strictă a regulilor de asepsie. Pregătirea organelor genitale externe, a vaginului și colului uterin se efectuează ca în cazul operațiilor vaginale.

La suspectie de tumoare malignă a anexelor uterine puncția este contraindicată, fiindcă poate provoca metastaza celulelor tumorale.

Tehnica puncției exploratorii. Vaginul se evidențiază cu speciile, colul uterin se dezinfectează cu iodonat și se fixează cu pensa «tire-balle» de labia posterioară și se trage în sus, regiunea bolții posterioare se antiseptiază cu soluție de alcool etilic. Puncția se efectuează cu un ac gros cu lungimea 8- 10 cm, prin el trebuie să treacă nu numai sângele lichid, ci și cheagurile mici. Acul se fixează pe o seringă de 10 ml, el fiind îndreptat înainte, pentru a nu sparge rectul. Ansa intestinală e mobilă și spargerea ei se exclude. Acul se afundă în țesut la 3-4 cm până când simțim un spațiu gol. Apoi începem să extragem lichidul. Dacă lichidul nu se absoarbe, acul se extrage foarte încet, trăgând totodată pistonul. Cum numai apare în seringă sânge sau alt lichid, de exemplu puroi în caz de parametrită purulentă, extragerea acului trebuie încetată. Dacă puncția n-a dat rezultat, acul se extrage și procedura se repetă la o adâncime mai mare sau în alt segment.

Puncția se consideră pozitivă dacă sângele din seringă nu se coagulează, e de culoare închisă și conține cheaguri mici.

Rezultatul negativ al puncției nu exclude existența unei hemoragii intraperitoneale, deoarece chiar când sântem siguri de existența sângelui în regiunea posterioară a uterului (spațiul Douglas), el poate să nu pătrundă în seringă, dacă acul, de exemplu, a nimerit în peretele uterului. Mai mult ca atât, dacă în bazinul mic sânt aderențe, se pot forma astfel de condiții încît sângele din cavitatea abdominală să nu poată nimeri în fundul de sac vezicouterin. În același timp, în lipsa sângelui în cavitatea abdominală, în seringă totuși se va extrage sânge dacă acul va sparge întâmplător un vas sanguin sau va pătrunde în cavitatea uterului retroflexat în care se găsea sânge (în caz de avort incomplet sau în timpul menstruației). Trebuie însă menționat că în majoritatea cazurilor puncția ne ajută să stabilim diagnosticul corect.



Puncția bolții posterioare
(spațiul Douglas)

puncție până la polul cel de jos al infiltratului. Puncția se efectuează la atingere. La prezența puroiului gras sau cheagurilor de sânge lumenul acului poate fi astupat. În așa cazuri este necesar de extras acul și de repetat puncția cu un ac cu lumenul mai mare.

La acumularea exudatului în cantități considerabile e mai bine de folosit altă metodă – puncția cavității abdominale prin bolta posterioară a vaginului pe degete. Pentru aceasta în vagin se introduc două degete (arătător și mijlociu) ale mâinii stângi, terminațiunile degetelor se fixează sub colul uterin între ligamentele sacro-uterine. Se palpează polul accesibil al infiltratului. Cu degetele se presează peritoneul în jos. Cu mâna dreaptă între degetele introduse atent se introduce seringă cu acul pentru

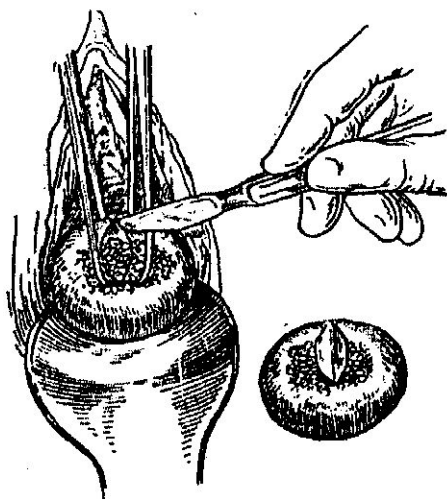
Recoltarea incizurii exploratorii (biopsia)

Biopsia – excizia țesutului în timpul vieții pentru investigațiile histologice. Se efectuează în cazul proceselor patologice cu suspiciune la malignizare, când procesul este localizat în regiunea colului uterin, vagin, organele genitale externe. Mai des incizura se recoltează din colul uterin, respectându-se regulile asepsiei.

Tehnica biopsiei: colul uterin se evidențiază cu speculele, se fixează cu 2 perechi de pense "tire-balle" în așa fel încât porțiunea de unde se va recolta incizura să fie între pense. Cu bisturiul se taie o porțiune conică din col în așa fel încât să recoltăm o parte din țesutul sănătos.

Pe defectul format se aplică o sutură cu fire separate cu catgut. Bioptatul se poate recolta și cu ajutorul conhotomului. Indiferent

de metoda inciziei țesutul nu trebuie să fie strivit, de dimensiuni suficiente pentru a nu comite greșeli în procesul diagnosticului histologic, mai ales în cazul tumorilor maligne. Dacă țesutul e defectat puțin sau se distruge ușor (la cancer), suturi nu se aplică, limitându-se la prelucrarea plăgii cu alcool (iod) și la tamponamentul vaginului pentru hemostază. Biopsatul obținut se curăță de cheaguri, se pune într-un vas cu formalină 5 % -10 % și se expediază pentru examenul histologic.



Recoltarea incizurii exploratorii (biopsia)

Biopsia prin aspirație și raclajul aspirator

Aceste metode permit extragerea endometrului pentru examenul microscopic, prin metoda aspirației fără dilatarea colului uterin și fără efectuarea raclajului instrumental al mucoasei cavității uterine.

Biopsia prin aspirație se efectuează cu seringă Braun. Pe seringă se fixează amboul care se introduce în cavitatea uterină fără dilatarea colului uterin. Apoi aspirăm din diferite regiuni ale cavității uterine endometrul ce se detașează ușor, aplicându-l pe o lamă.

Frotiul se pregătește cu ajutorul mișcării ușoare a două lame, se usucă, se colorează și se examinează la microscop.

Raclajul aspirator se efectuează cu ajutorul unei chiurete speciale cu un orificiu fisurat la capăt, care se introduce în cavitatea uterină, fără dilatarea canalului cervical, apoi unindu-se la un aparat cu tensiune negativă, se capătă endometrul pentru examenul microscopic fără traumatizarea țesutului. Această procedură se poate efectua repetat pe parcursul întregului ciclu menstrual, ceea ce este foarte important pentru examinarea dinamicii schimbărilor în endometru.

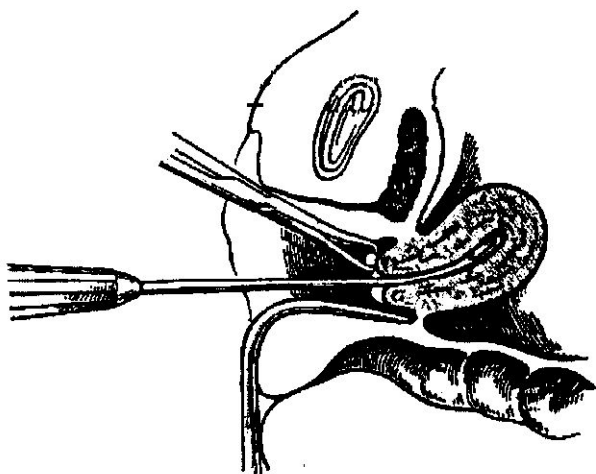
Raclajul diagnostic al mucoasei uterine

Raclajul endometrului cu scop diagnostic este un tip de biopsie în care ca material pentru histologie se utilizează mucoasa uterului. Această metodă se utilizează în caz de metroragii, ce ne permite să suspectăm: tumoare malignă (corioepiteliom), reziduuul oului fetal, polipoza mucoasei uterine, tuberculoza endometrului, și pentru aprecierea cauzei dereglării ciclului menstrual (hemoragie idiopatică ciclică și aciclică), în diagnosticul diferențial între sarcina uterină și cea extrauterină.

Raclajul endometrului cu scop diagnostic se efectuează în caz de procese tumorale benigne și maligne, la suspiciune de tuberculoză a endometrului, pentru aprecierea influenței hormonale a ovarelor asupra stării endometrului, la suspiciune de rămășițe după avort (medical, spontan).

Raclajul mucoasei se face și cu scop curativ: pentru oprirea hemoragiei uterine, distrugerea sinechiilor ș. a. Examinarea include analiza generală a sângelui, frotiului vaginal în privința gradului de puritate.

Tehnica procedurii. Respectând regulile asepsiei colul uterin se evedențiază cu speculele, se fixează cu pensa «tire-balle» de labia an-



Raclajul diagnostical al mucoasei uterine

terioară (sau posterioară), se efectuează anestezia paracervicală cu sol. Novocaini 0,25%. Preventiv se determină poziția uterului prin tactul vaginal bimanual, sondajul cavității uterine, concretizînd-o, se determină, de asemenea, lungimea cavității uterine. Apoi se procedează la dilatarea canalului cervical cu ajutorul dilatatorului Hegar sau al vibrodilatatorului.

Dilatarea se începe de la dilatatoarele nr. 3-4 și se termină cu nr. 9-10, apoi se trece la raclajul – biopsie propriu-zis. Cu scop diagnostic se face separat raclajul uterului și al corpului uterin. Se folosesc chiurete de dimensiuni mijlocii: nr. 2, 4, 6.

Chiureta se introduce în uter în așa fel încât curbura chiuretei să coincidă cu cea a uterului. La raclaj mișcările se efectuează de la fundul uterului până la orificiul intern al colului uterin. Toate eliminările se adună într-un vas, se examinează și se conservă cu soluție de formalină 10%, apoi se expediază pentru examenul histologic. În același mod se procedează cu materialul recoltat din canalul cervical.

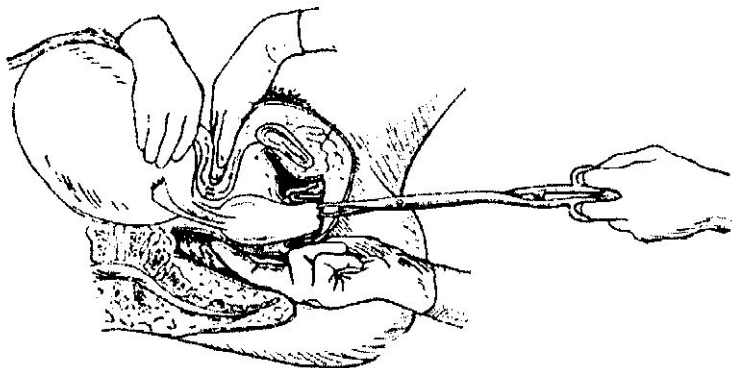
Complicațiile posibile: formarea fisurii false, perforarea uterului, care se poate combina cu perforarea organelor apropiate, amenoree secundară din cauza raclajului excesiv cu înlăturarea stratului bazal.

Contraindicații: procese inflamatoare acute și subacute ale organelor genitale, eliminări purulente din canalul cervical, miomul submucoasei uterului (posibil hemoragie și necroza nodulului).

Examenul cu ajutorul pensei „tire-balle” (de col uterin)

Această metodă e suplimentară în procesul tactului vaginal bimanual. Se folosește în scopul concretizării localizării tumorii – provine din organele genitale (uter, ovar) sau din alte organe ale cavității abdominale, de exemplu, intestin, vezica urinară.

Procedura constă în următoarele: în vagin se introduc speculele, se evidențiază colul uterin și după tratarea cu alcool (iod) labia anterioară se fixează cu pensa „tire-balle”. După extragerea speculelor se pot folosi 2 metode. Prima metodă: mânerul pensei fixate de col se



Examenul cu ajutorul pensei „tire-balle”

lasă liber să atârne în jos. Prin metode externe ne străduim să mișcăm tumoarea în diferite planuri (jos, sus, lateral). Dacă tumoarea provine din organele genitale, mișcarea ei se extinde asupra penselor, ele retrăgându-se în vagin, acest lucru fiind vădit mai cu seamă în cazul miomului uterin și mai puțin vădit în cazul tumorilor ovariene.

Dacă tumorile sunt extragenitale, schimbări în poziția penselor nu se înregistrează.

Metoda a doua pornește de la faptul că pediculul tumorii, subțire și lung, nu întotdeauna poate fi depistat la examenul obișnuit. Introducând degetul mâinii drepte în rect, iar cu mâna stângă prin peretele abdominal, cu deplasarea în același timp de către asistent a pensei în jos, deplasăm în sus partea inferioară a tumorii, astfel devine accesibilă palpării pediculul tumorii provenite din organele genitale.

Folosind examinarea cu ajutorul penselor „tire-balle”, se poate concretiza de unde provine tumoarea – din ovar sau e un miom submucos al uterului. Mișcarea tumorii ovarelor duce la retractia mai mică a penselor decât în cazul miomului.

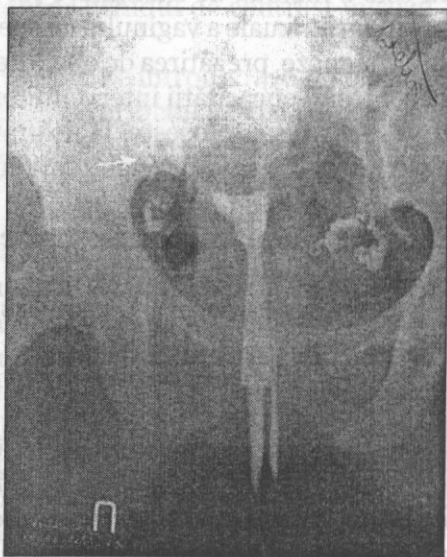CAPITOLUL II. METODELE RADIOLOGICE DE EXAMINARE ÎN GINECOLOGIE

RADIODIAGNOSTICUL FĂRĂ SUBSTANȚE DE CONTRAST

În practica ginecologică examinarea radiologică fără folosirea substanțelor de contrast e puțin folosită. Și totuși această metodă permite obținerea unor informații prețioase.

Indicații:

a. Suspiciunea corpurilor străine în cavitatea abdominală, uter, vezica urinară. Aceste indicații apar, de cele mai dese ori, după operații ginecologice, când este necesar a exclude existența obiectelor «uitate» în abdomen. Uneori este nevoie a concretiza starea steriletului în cavitatea uterină sau în caz de suspiciune a perforării uterului cu pătrunderea steriletului în cavitatea abdominală.



Sterilet în cavitatea abdominală ca consistență
la perforație cavitații uterine

b. Necesitatea diagnosticului sarcinii extrauterine. Determinarea existenței fătului e posibilă începând de la 18-20 săptămâni, când s-a format scheletul. Necesitatea depistării fătului mort și calcificat.

c. Diagnosticul diferențial al miomului uterin calcificat, al chistului dermoid, al concremențelor vezicii urinare.

d. Pentru depistarea metastazelor în oase, plămâni, creier, în caz de cancer al organelor genitale, îndeosebi al corionepiteliomului.

e. Diagnosticul patologiei regiunii lombare a coloanei vertebrale și oaselor bazinului.

Datele clinico-radiologice, comparate cu rezultatele examinării ginecologice, permit concretizarea diagnosticului.

RADIODIAGNOSTICUL CU SUBSTANȚE DE CONTRAST

Examinarea radiologică a patologiilor organelor bazinului mic cu folosirea substanțelor de contrast este foarte eficientă.

Vaginografia este o metodă de examinare rar folosită, dată fiind posibilitatea examinării vizuale a vaginului cu speculele. Indicații: anomalii ale vaginului, stenoze, pregătirea de operație în caz de atrezie a vaginului, pentru controlul eficacității intervențiilor chirurgicale.

Cervicohisterografia se folosește la examinarea femeilor care suferă de sterilitate, avort spontan habitual (suspiciunea insuficienței istmicocervicale).

Esența metodei constă în introducerea soluției de contrast în canalul cervical cu ajutorul canulei conice speciale, care asigură închiderea ermetică a canalului cervical. După aceasta se efectuează examenul radiologic.

În mod normal, în funcție de etapa ciclului menstrual, canalul cervical are formă cilindrică sau conică. În faza foliculară lățimea colului e maximă, iar în cea luteinică se îngustează odată cu scăderea tonusului.

În hipoplazia uterului canalul ia formă de con, în anovulație lățimea orificiului intern al colului pe tot parcursul ciclului e aceeași.

În insuficiența istmicocervicală se observă lărgirea orificiului intern al colului uterin, care se menține după introducerea progesteronului.

Histerosalpingografia este o metodă simplă și accesibilă care permite studierea cavității uterine și a trompelor. Este bazată pe introducerea în acestea a substanțelor de contract. Ea se efectuează în a 17-22-a zi a ciclului menstrual.

Contraindicații. Generale: stări febrile, boli acute (gripă, angină, tromboflebita), insuficiență cardiacă, schimbări patologice ale sângelui și urinei; ginecologice: colpitate acute și subacute, endometrite, salpingooforite, parametrite, reacție generală. Contraindicația absolută pentru efectuarea histerosalpingografiei este sensibilitatea crescută la iod.

Pregătirea femeii: se efectuează analiza generală a sângelui, a urinei, a frotiului vaginal. Seara și dimineața în ziua histerosalpingografiei se aplică clisme evacuatoare; înainte de examinare se efectuează cateterizarea vezicii urinare.

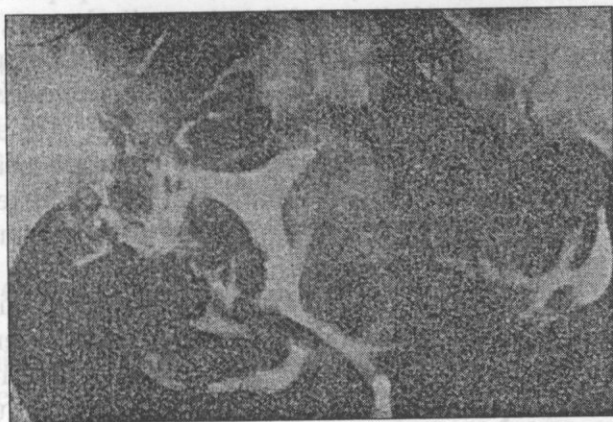Metodica examinării e următoarea: respectând regulile asepticiei, colul uterin se evidențiază cu speculele, se fixează cu pensa «tire-balle» de labia anterioară și se trage în jos. Se efectuează sondajul cavității uterine. Apoi, cu ajutorul seringii Braun și al canulei Șulțt, se introduce încet și ușor lichidul de contrast încălzit până la temperatura corpului.

În cavitatea uterină se introduc 4-6 ml de substanță de contrast. Canula se scoate, iar pe orificiul extern se fixează pensa «tire-balle», se usucă vaginul și se efectuează prima radiogramă. Radiograma a doua se efectuează peste 15-20 min., a treia, de control, – peste 24 ore. Menționăm că rezultatul histerosalpingografiei depinde de mulți factori: tehnica și metodică umplerii cavității uterine cu substanța de contrast, tonusul uterului, spasmul trompelor, faza ciclului menstrual, existența aderențelor, de aceea se cere o atenție deosebită la descifrarea lui. Această metodă permite depistarea insuficienței istmicocervicale, anomaliilor de dezvoltare a uterului, a hipoplaziei uterului, nodulilor submucoși miomatoși, sinechiilor intrauterine, endometriozei, polipilor, evidențierea stării trompelor.

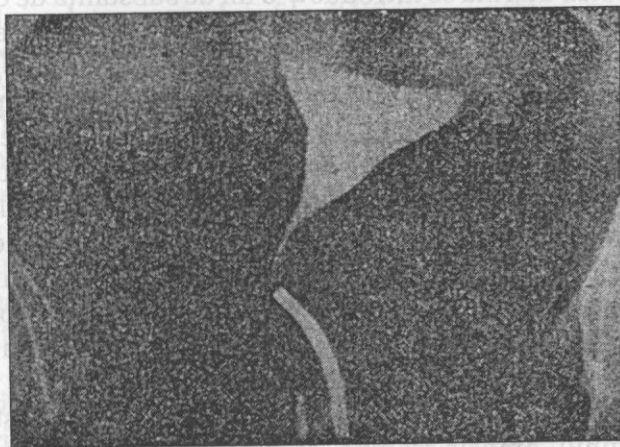
Dacă trompele sunt sănătoase, substanța de contrast ocupă complet vaginul, ambele trompe, se determină și în cavitatea abdominală (des. 1). În caz de patologie, substanța de contrast nu pătrunde în trompe, pe radiogramă se vede numai uterul (des. 2).

Histerosalpingografia de contrast permite să observăm schimbările anatomice ale uterului și ale trompelor uterine, iar radiochiomografia – starea lor funcțională (des. 3).

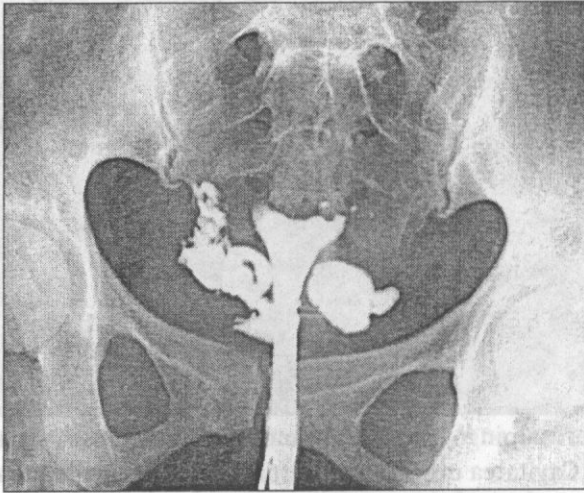
Histerosalpingografia permite să depistăm diferite anomalii de dezvoltare a uterului (des. 4).



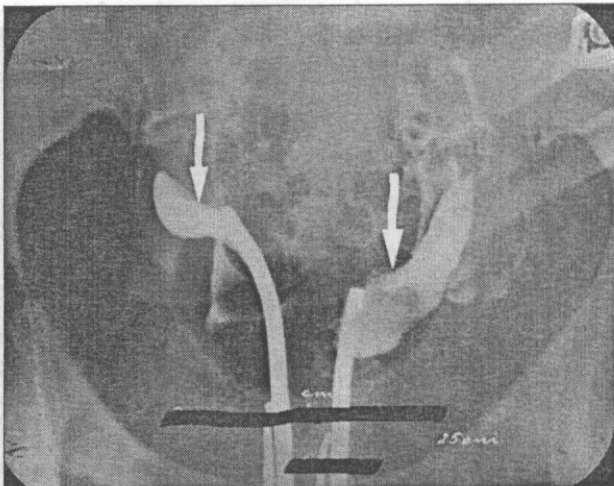
Des. 1. Histerosalpingogramă normală: cavitatea uterină are formă triunghiulară, trompele sunt permeabile.



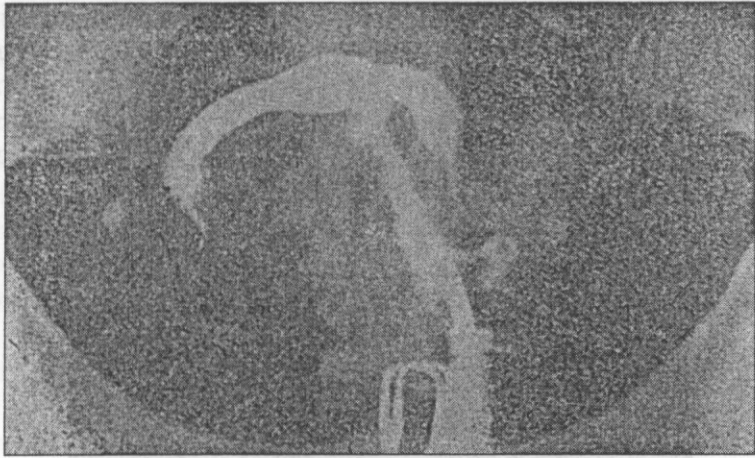Des. 2. Histerosalpingogramă: cavitatea uterină are formă obișnuită, trompele sunt impermeabile în porțiunea interstițială



Des. 3. Histerosalpingogramă: trompele sunt impermeabile în porțiunea ampulară (sactosalpines)

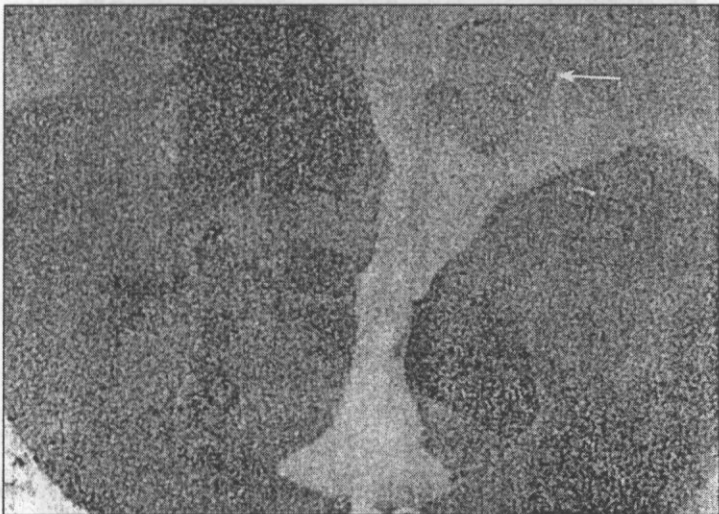

Des. 4. Histerosalpingogramă: uter dublu, trompele sunt permeabile în porțiunea interstițială



Des. 5. Histerosalpingogramă. Endometrită tuberculoasă și salpingită tuberculoasă. Cavitătea uterină este deformată. Unghiurile tubare ale cavității uterine și canalul cervical — alungit cu conturi zimțate (traiecte fistuloase). În perimetrul porțiunii istmice a trompei din stânga — calcinoză.

Trompele uterine — scurte, rigide



Des. 6. Histerosalpingogramă: miom uterin cu nodul submucos

Tuberculoza organelor genitale se caracterizează prin deformarea cavității uterine și canalului cervical, obliterarea parțială sau totală a cavității uterine. Simptomele caracteristice ale salpingitei tuberculoase sînt: trompele subțiri, netede, drepte, dilatate la capăt în formă de bulbi. Dacă în trompe se formează stenoze, acestea iau formă de mărgele sau segmente (des. 5).

În caz de endometrioză semnele radiologice sunt: pătrunderea substanței de contrast în cavitățile endometrioidice ce se vizualizează prin umbre cu contur de diferite dimensiuni, care depind de regiunea afectată.

În miomul submucos se constată mărirea cavității uterine, deformarea ei. Forma cavității depinde de localizarea nodulului, defect de umplere (des. 6).

Pentru polipoză e caracteristică deformarea conturilor cavității uterine.

Semnul radiologic al cancerului corpului uterin e existența defectului de umplere cu un desen în pete neobișnuit.

Complicații la efectuarea HSG grețuri, vomă, hiperemie, șoc anafilactic, perforația cavității uterine, acutizarea proceselor cronice inflamatorii a anexelor.

Limfografia ganglionelor limfatice al bazinului

Pentru aprecierea stării ganglionilor limfatici și pentru diagnosticul diferențial al metastazei limfogene la bolile inflamatoare se folosește limfografia. Metoda se bazează pe capacitatea capilarelor limfatice de a absorbe substanțele de contrast, care se introduc parenteral și pot repede să pătrundă în vasele limfatice eferente, făcându-le accesibile pentru examenul radiologic.

Etapele principale ale limfografiei sunt: în sala de operație bolnava se află în decubit dorsal, cu picioarele flexate în articulația genunchiului, dezinfectăm pielea gambelor cu sol. alcoolică de iod 2%. Pe laba piciorului în primul spațiu interdigital, se introduce subcutanat 1,0 ml sol. albastru Evans 1% și sol. Novocaini 0,25%. Cu 3-5 cm mai sus de locul injectat, după o anestezie infiltrativă cu sol.

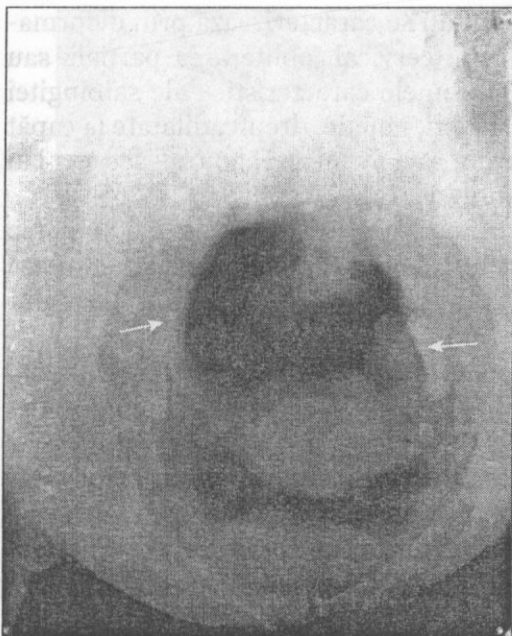

Fig. 7. Limfografia ganglionilor limfatici al bazinului. Se vizualizează ganglionii limfatici inghinali.

Novocaini 0,25%, se efectuează o incizie de 1,5-2 cm.

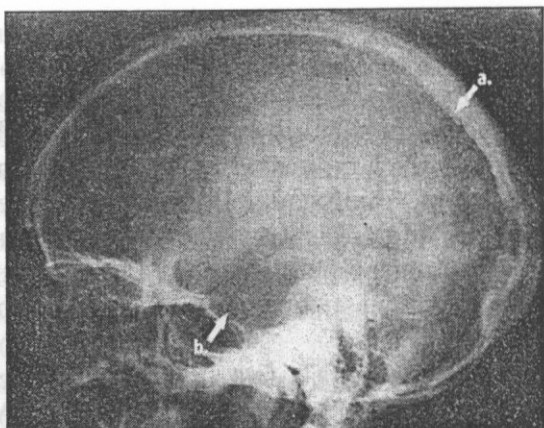
În vasele limfatice colorate din plagă, timp de 2 ore, se introduc substanțe de contrast: soluții hidro-solubile sau uleioase. La 15-20 min. și la 24-48 ore se efectuează examenul radiologic și se studiază radiogramele (des. 7).

Complicații: proces inflamator local, limforee, ridicarea temperaturii, bronhopneumonie, reacții alergice. *Contraindicații:* afecțiuni ale ficatului, rinichilor, patologie cardiacă, tireotoxicoză, febră.

ALTE METODE RADIODIAGNOSTICE

Radiografia craniană

Această metodă se folosește la examenul ginecopatelor, mai ales în diagnosticul patologiei neuroendocrine. Cea mai simplă și răspândită e craniografia, care furnizează informații despre forma, dimensiunea, contururile și structura oaselor craniene. Această investigație se efectuează, de obicei, în planuri de proiecție drept și lateral cu distanța focală 100 cm. Simptomul radiologic al dereglărilor neuroendocrine la ginecopate este hiperstoză craniană, care se



Radiografia laterală a craniului (descrierea generală).

Schimbări trofice ale oaselor bazei craniului și selei turcești
 partea dorsală: a. Hiperostoza oaselor parietale regiunea posterioară și
 osul occipital, sectorul superior; b. Șaua turcească este cu linute
 bine conturate, clare regiunea dorsală decalcinată.

manifestă prin îngroșarea oaselor fornixului cerebral. Grosimea oaselor fornixului cerebral se măsoară pe roentgenograma de orientare în proiecție laterală între plăcile externă și internă. Placa externă e reprezentată printr-o linie conturată, cea internă – prin câteva linii (se alege cea mai apropiată de placa internă). Grosimea fornixului e neregulată și variază în limitele 4-10 mm linia.

Hiperostoza oaselor craniene apare, de regulă, în regiunea oaselor lombar și occipital la bolnavele cu disfuncții ovariene și suprarenale (în aceste cazuri grosimea oaselor se mărește). Patologia diencefală poate fi cauzată de mărirea tensiunii intracraniene, ce radiologic se determină printr-o mulțime de impresiuni digitiforme de diferite dimensiuni.

În craniografie se acordă atenție la șaua turcească și osul sfenoid, deoarece aici se află hipofiza. Modificările survenite în șaua turcească indică starea hipofizei. În caz de necesitate se efectuează tomografia și pentru șaua turcească.

Tomografia computerizată

Tomografia computerizată este o metodă contemporană, foarte eficientă a radiodiagnosticului. Premisă pentru elaborarea noii metode a servit motivul că radiosopia și radiograma nu realizează majoritatea volumului de informație. Acest lucru e determinat de diapazonul îngust de diferență a coeficientului de absorbție al țesuturilor moi, de capacitatea rezolutivă joasă a sistemului ecran-peliculă și proiecția informației spațiale (tridimensionale) pe mijloacele de înregistrare plană.

Tomografia computerizată a fost descoperită de către inginerul britanic Godfri Housfield și de fizicianul american Alan Cormac (pentru această invenție lor li s-a conferi Premiul Nobel pentru anul 1979). Primele aparate (tomografe) au început a fi aplicate în practică în anul 1974 în SUA. Acest fapt a permis un diagnostic mai calitativ al maladiilor. Din acest moment este realizată o perfectare neîntreruptă a acestei tehnologii, ceea ce a crescut semnificativ calitatea imaginii și puterea de rezoluție. Concomitent, ameliorarea asigurării softului a majorat viteza de prelucrare a imaginii, reducând astfel, timpul necesar pentru obținerea rezultatelor investigației.

Tomografia computerizată utilizează raze X pentru vizualizarea detaliată a structurii țesuturilor. În momentul investigației pacientul este culcat pe o suprafață orizontală mobilă, a tomografului. Tubul cu raze se deplasează circular, realizând mai multe imagini (are loc scannarea statificată a țesuturilor). Toate imaginile sunt direcționate spre calculator și la necesitate pot fi imprimate termo-film radiologică sau pot fi transcrise pe un disc. Frecvent pentru realizarea unei imagini cu precizie mai înaltă a organului investigat, este utilizată substanța de contrast (nonionică). Substanța de contrast poate fi folosită pentru diagnosticul tumorilor sau evaluarea vaselor sangvine. Substanța de contrast poate fi administrată intravenos sau prin altă metodă (intra-rectal). Tomografia este realizată pre- și postcontrastare.

Tomografia computerizată se bazează pe obținerea unei secțiuni subțiri (2-10 mm) la trecerea unui fascicul de raze Roentgen prin corpul omului, la deplasarea în jurul obiectului cercetat a emițătorului de radiație. Intensitatea fasciculului se schimbă în funcție de

efectul absorbției lui pe porțiunile secțiunii obiectului cercetat, ceea ce se oglindește la înregistrarea cu detectorii suprasensibili în fiecare dintre direcții. Fiecare secțiune e împărțită în volume cubice. Informația detectorilor se introduce în calculator unde are loc prelucrarea datelor dezintegrate de la fiecare punct indicator al secțiunii. Rezultatele prelucrării se păstrează pe discuri magnetice. Datele prelucrării cantitative sunt reprezentate prin cifre situate în plan pe porțiunile corespunzătoare ale secțiunii și reflectă coeficientul absorbției razelor Roentgen și pot fi transmise la medicul curant prin sistemul PACS.

Mărimile scării relative sunt repartizate în așa mod încât o corespunde coeficientului de absorbție al apei; +3000 – țesutului osos; – 3000 – aerului. Pornind de la faptul că diferite organe și țesuturi ale omului au coeficienții de absorbție diferiți, prin compararea mărimilor acestor coeficienți corespunzătoare țesuturilor normale și patologice, poate fi apreciată prezența unor procese patologice. Prioritatea tomografiei computerizate constă în faptul că structurile obținute nu se suprapun; iar imaginea reproduce detaliile ce se află în planul unui anumit strat. Imaginea permite obținerea unei informații cantitative despre densitatea structurii stratului ce permite aprecierea caracterului patologiei. Mărimea minimă a focarului patologic care poate fi depistat cu ajutorul tomografiei computerizate este de 0,1-1 cm.

Pentru efectuarea tomografiei computerizate în prealabil cu o zi și în ziua investigației cu 2-3 ore înainte de ea bolnava bea substanța de contrast ionică pentru contestarea tractatului digestiv, iar investigația se efectuează în decubit dorsal pe straturi: de la marginea inferioară a simfizei pubiene până la spina iliacă. Investigația poate fi efectuată în condiții ambulatorice, ea nu are contraindicații, în urma ei nu se înregistrează complicații.

Tomografia computerizată poate fi utilizată pentru investigarea diferitor părți ale corpului, cum sunt: cutia toracică, abdomen, bazinul mic, membre. Tomografia computerizată permite vizualizarea organelor interne: ficatul, pancreasul, intestinul, rinichii, vezica urinară, organelor bazinului mic (uter, ovare, trompele uterine), suprarenalelor, pulmonilor, cordului. Tomografia computerizată oferă

posibilitatea examinării vaselor sangvine, sistemului osos, creierului, măduvei spinale, coloanei vertebrale.

Posibilitățile diagnostice ale tomografiei computerizate

Tomografia computerizată permite evaluarea:

- tomografia computerizată a organelor bazinului mic (uter, ovare, trompele uterine) – oferă un diagnostic concludent al patologiei sistemului reproductiv
- cavității abdominale pentru diagnosticarea chisturilor, abceselor, tumorilor, hemoragiilor
- sistemului renourinar: tomografia computerizată a rinichilor, ureterelor și vezicii urinare oferă date despre prezența calculilor, anomaliilor, patologiei, iar pentru o vizualizare mai detaliată este utilizată substanța de contrast
- tomografia computerizată a suprarenalelor poate identifica tumorile sau hipertrofia suprarenalelor
- tomografia computerizată cu scop de diagnostic pentru prelevarea biopatelor sau puncția abceselor

Date anamnestice trebuie a fi precizate anterior de realizarea tomografiei computerizate

- Prezența sau suspjecția sarcinii
- Reacții alergice, inclusiv la preparate cu conținut de iod
- Prezența insuficienței cardiace
- Prezența diabetului zaharat, tratament cu preparate hipoglicemizante tip metformină (posibil va fi necesară sistarea administrării acestor preparate pentru 24 ore până la și după realizarea tomografiei computerizate)
- Patologii renale
- Astm bronșic
- Investigație radiologică cu utilizarea substanțelor de contrast sau administrarea de remedii cu conținut de bariu în ultimele patru zile (bariul reduce mult din calitatea imaginii – artefacte)
- Claustrofobie (frică excesivă de spații închise)

În cazul programării unei tomografii computerizate a abdomenului, este recomandată abținerea de la alimente greu digerabile în seara anterioară investigației (CT).

Modul de realizare a tomografiei computerizate

Tomografia computerizată (TC) este realizată de către un laborant sau medic instruit corespunzător. Rezultatele TC sunt evaluate de către medicul-radiolog.

În momentul investigației pacientul este culcat pe o suprafață orizontală mobilă, care este atașată de tomograf. Este important de a explica pacientului să nu își modifice poziția după inițierea procedurii. Pe parcursul investigației pacientul este singur în încăpere, dar este urmărit de către personalul medical și poate comunica verbal cu laborantul. Tomografia computerizată are o durată de 15-30 minute.

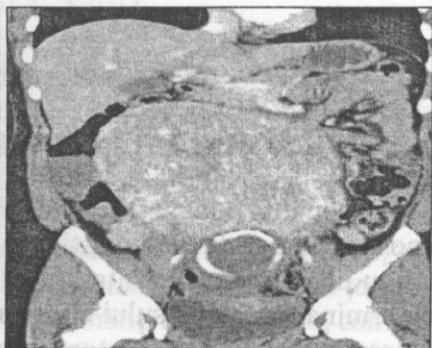
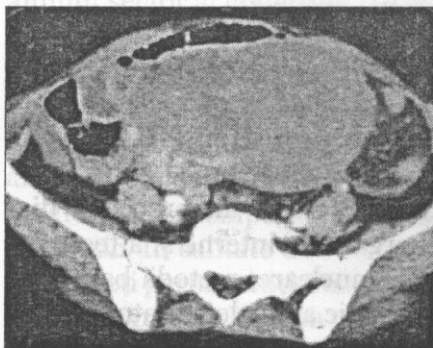
Complicații ale TC

Investigația prin TC este indoloreă. Sunt posibile reacții alergice la substanța de contrast, dereglarea activității dispozitivelor electronice (cardiostimulator, pompa de insulină) aflate asupra pacientului.

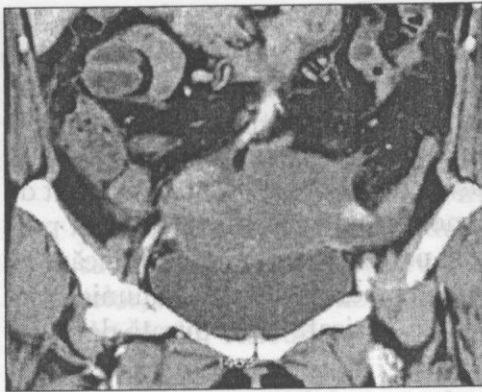
Contraindicații pentru TC

- Sarcina
- Prezența în organism a sărurilor de bariu, care pot provoca artefacte
- Imposibilitatea de a păstra poziția orizontală pe parcursul investigației

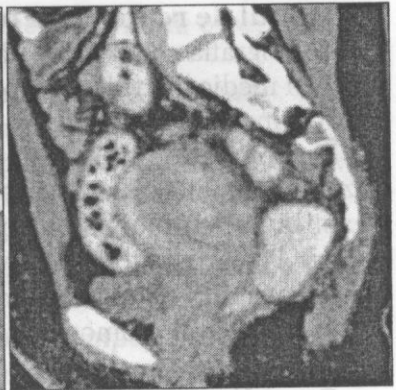
Tomograme computerizate



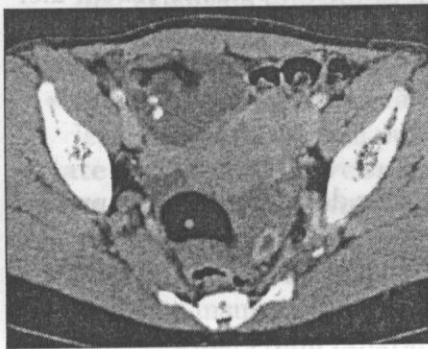
Fibrom uterin



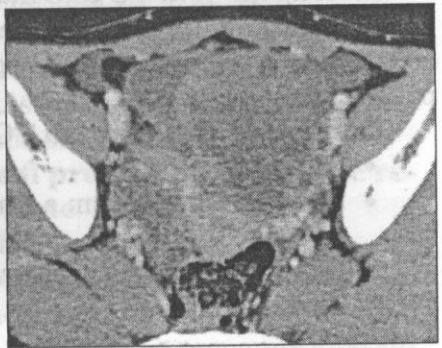Fibrom uterin



Adenomioză



Chist dermoid



Chist ovarian

Imagistica prin rezonanță magnetică (IRM)

Rezonanța magnetică nucleară (IRM) este un procedeu diagnostic tomografic de investigare a organelor interne și a țesuturilor cu utilizarea rezonanței magnetice nucleare, metodă bazată pe determinarea răspunsului electromagnetic al nucleelor atomilor de hidrogen la excitarea acestora de către anumite unde electromagnetice în câmp magnetic continuu de tensiune înaltă.

IRM-ul a fost descoperit în anul 1973, când profesorul în chimie Pol Loterburg a publicat în revista „Nature” articolul „Crearea imaginii cu ajutorul interacțiunii locale induse; exemple în bază de rezonanță magnetică”. Mai târziu Piter Mansfield a perfecționat algoritmi matematici de obținere a imaginii.

O perioadă a existat termenul de tomografie prin rezonanță magnetică nucleară, care a fost modificat după apariția la populație a radiofobiei după catastrofa de la Cernobîl. În teremul nou a dispărut accentul asupra etiologiei „nucleare” a procedurii, ceea ce a determinat răspândirea rapidă a metodei în practica medicală.

Pentru invenția metodei de IRM Piter Mansfield și Pol Loterburg au fost desemnați cu Premiul Nobel în domeniul medicinei pentru anul 2003. În dezvoltarea RMN-ului un aport important l-a avut savantul Raimond Damadian, unul dintre primii cercetători ai principiilor IRM-ului, deținătorul de patent al RMN-ului și creatorul primului aparat comercializat de IRM.

Tomografia permite vizualizarea cu precizie înaltă a creierului, măduvei spinale și altor organe interne (de exemplu organelor bazinului mic). Metodele contemporane ale IRM-ului oferă posibilitatea de evaluare neinvazivă a funcției organelor – determinarea vitezei fluxului sanguin, circuitului lichidului cefalorahidian, aprecierea nivelului de difuziune în țesuturi, vizualizarea activării scoarței cerebrale în momentul funcționării organelor, pentru care răspunde un anumit sector al creierului (IRM funcțional).

Scannerul pentru rezonanță magnetică nucleară

Procedura IRM permite evaluarea organismului uman pe baza conținutului țesuturilor de hidrogen și particularităților magnetice ale acestora, determinate de prezența diferiților atomi și molecule. Tomografele contemporane sunt dotate cu surse puternice de câmp magnetic. În calitate de surse sunt utilizați atât electromagneți, cât și magneți permanenți. Răspunsul de rezonanță magnetică a țesuturilor în scanerul IRM cu magneți permanenți este mai slab, comparativ cu electromagneții, fapt care condiționează utilizarea limitată a magneților permanenți.

Tehnologiile contemporane și implementarea metodelor computerizate au determinat apariția unui procedeu nou, ca endoscopia virtuală, care permite modelarea spațială tridimensională a structurilor cu vizualizarea acestora prin TC sau IRM. Această metodă este informativă în cazul imposibilității realizării investigației endoscopice, cum ar fi prezența patologiilor cardiovasculare sau pulmonare severe. Procedeele de endoscopie virtuală și-a găsit utilizarea în angiologie, oncologie, ginecologie și alte domenii ale medicinei.

Tomografia spectrală difuzională

Tomografia spectrală difuzională este o metodă bazată pe IRM, care permite examinarea conexiunilor neuronale active. Acest procedeu este aplicat cu predilecție pentru diagnosticarea dereglării acute a circulației cerebrale tip ischemic.

Rezonanța magnetică perfuzională

Rezonanța magnetică perfuzională permite aprecierea perfuziei sangvine în țesuturi, în special a perfuziei cerebrale și hepatice.

Această metodă permite determinarea gradului de ischemie cerebrală și al altor organe.

Rezonanța magnetică spectroscopică

Rezonanța magnetică spectroscopică permite determinarea modificărilor biochimice ale țesuturilor în diferite maladii. Spectrul de rezonanță magnetică reflectă procesele metabolice. Dereglările de metabolism se dezvoltă de obicei anterior de manifestările clinice ale patologiei. Astfel, prin rezonanța magnetică spectroscopică pot fi diagnosticate maladiile la etape precoce.

Angiografia prin rezonanță magnetică

Angiografia prin rezonanță magnetică permite obținerea unei imagini a vaselor prin metoda de IRM fără substanță de contrast, precum și cu utilizarea acesteia.

Contraindicații

Există atât contraindicații relative în cazul cărora realizarea

investigației este posibilă doar în anumite condiții, cât și absolute când investigația nu este permisă.

Contraindicații absolute

- cardiostimulator implantat (modificările câmpului magnetic pot imita ritmul cardiac).
- implantul feromagnetic sau electronic al urechii medii
- implantate metalice mari, incluziuni feromagnetice
- aparatele feromagnetice Elizarov
- capse hemostazice ale vaselor cerebrale (risc înalt de dezvoltare a hemoragiilor intracerebrale sau subarahnoidale).

Concluzii

Tomografia computerizată și rezonanța magnetică nucleară e indicată în cazul rezultatelor dubioase ale altor metode de investigație.

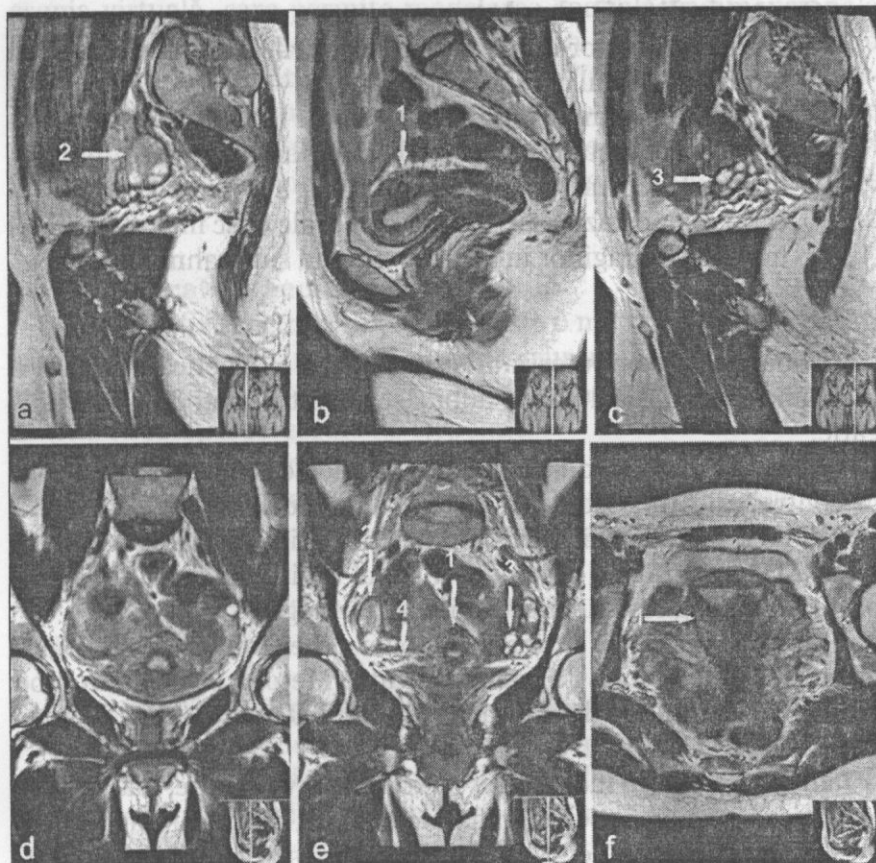
Alegerea metodei de examinare radiologică trebuie să țină cont de contraindicații. Metoda se alege în mod individual.

Fiind o metodă neinvazivă, imagistica prin rezonanța magnetică (IRM) tomografia a organelor micului bazin este deosebit de importantă în diagnosticul afecțiunilor ginecologice.

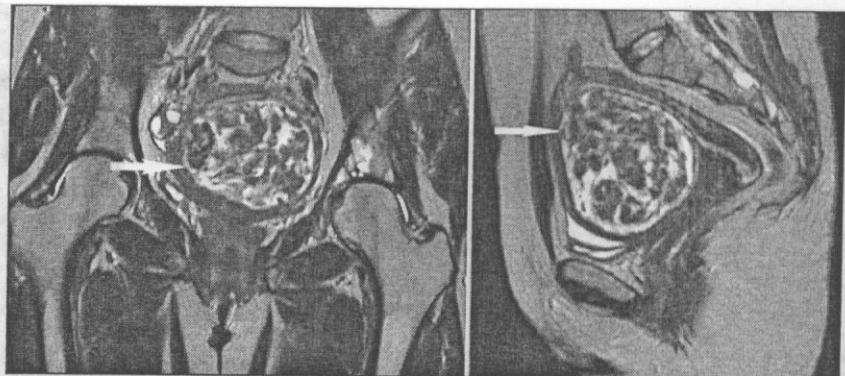
Menționăm că la alegerea metodei de examinare radiologică trebuie să ținem cont de contraindicații. Metoda se alege în mod individual. În funcție de indicații și posibilități se folosește metoda cu gaz.

În cazul folosirii mai multor metode de investigație, mai întâi se efectuează roentgenopelviografia bicontrastă, iar dacă diagnosticul nu se concretizează - flebografia intrauterină sau, în funcție de boală, tomografia computerizată imagistică prin rezonanța magnetică. Toate metodele radiologice sunt auxiliare, nu principale, și pot avea un rezultat maxim eficient doar după examinarea clinică minuțioasă și multilaterală.

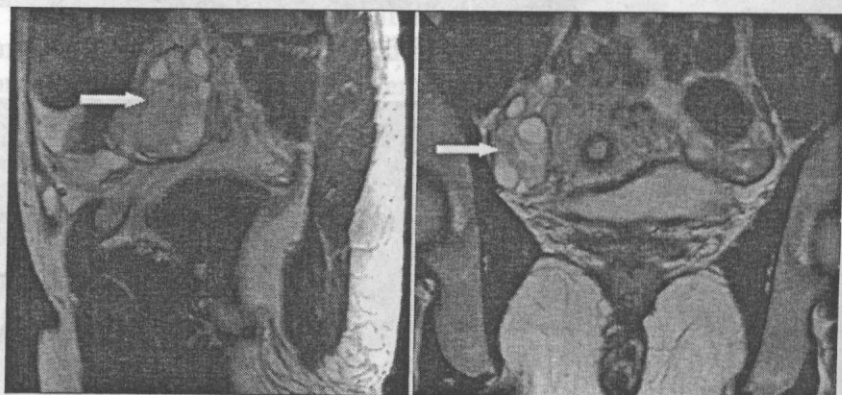IMAGINI IRM



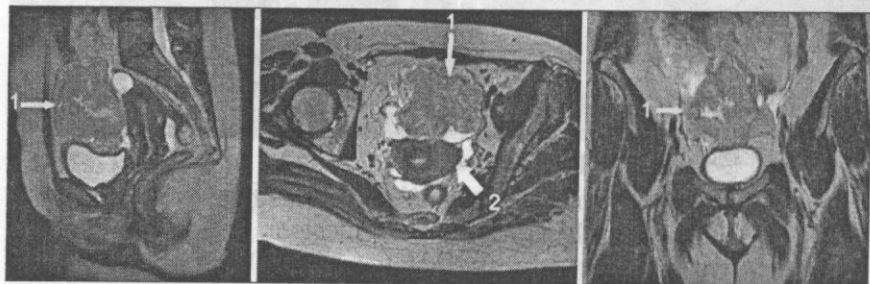
- a, b, c – secțiuni sagitale
d, e – imagini coronare (frontale)
f – imagine axială (transversală)
1 – uter
2 – ovarul drept
3 – ovarul stâng
4 – trompa uterină



Imagini IRM. Miom uterin submucos pe peretele anterior.

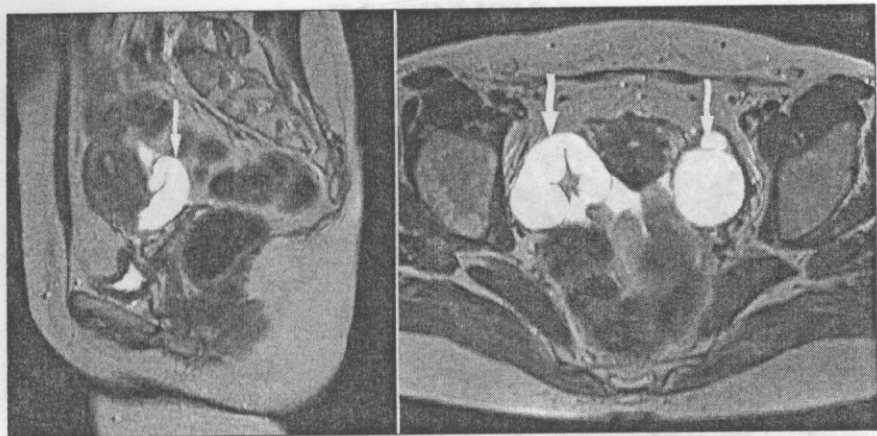


Imagini IRM. Ooforită acută pe dreapta.

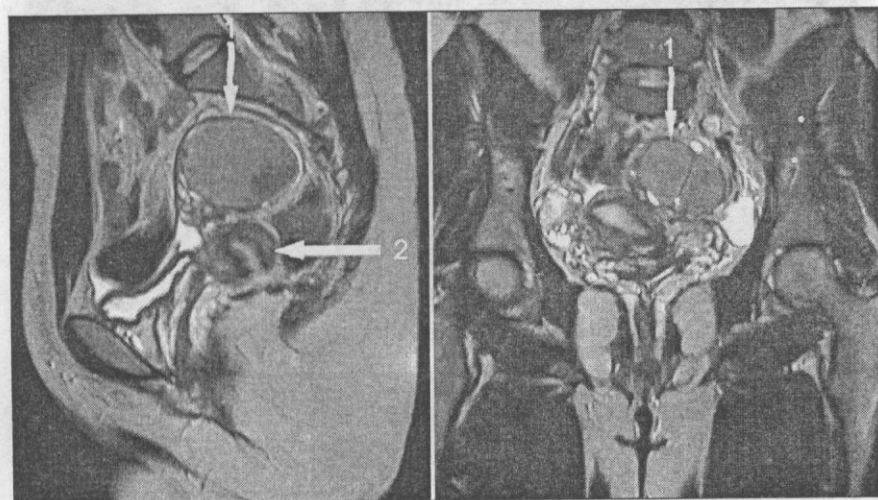


Imagini IRM.

1 – tumoră ovariană solidă, cu invadarea în vezica urinară
 2 – nodul miomatos subseros pe rebordul stâng al uterului



Imagini IRM. Hidrosalpinx bilateral.



Imagini IRM.
 1 – chisturi endometriale (hemoragice)
 2 – hipoplazia uterului

Imagini IRM.
 1 – tumor ovarian solid, cu invadare la vena ovarica
 2 – nodul miomatoid subseros pe reborul stâng al uterului

Diagnosticul ultrasonografic al maladiilor ginecologice

USG prezintă o metodă instrumentală neinvazivă. În timpul de față USG ocupă un loc de frunte în diagnosticarea maladiilor organelor genitale interne. În vederea lipsei contraindicațiilor pentru efectuarea investigațiilor, USG poate fi indicat practic la toate femeile indiferent de starea sănătății lor, și se folosește ca metodă screening în practica medicală. La sfârșitul anilor '90 ai sec. XX cu scop diagnostic în ginecologie au început a folosi USG.

Totodată, diagnosticarea ultrasonografică în ginecologie are anumite particularități în primul rând legate de diferența funcțională a organelor genitale interne ale femeilor. Luând în considerare, faptul că structura și mărimea organelor reproductive ale femeilor se pot modifica mult, trebuie ținut cont de următoarele date: vârsta pacientei, ziua ciclului menstrual (sau anii de menopauză), rezultatele sarcinilor, intervențiile chirurgicale și folosirea preparatelor hormonale.

E de menționat faptul că rezultatele USG practic totalmente depind de medicul care efectuează investigația, de gândirea lui, de capacitatea de a folosi diverse metode, de nivelul cunoștințelor anatomice privind structura bazinului mic și interpretarea corectă a imaginii obținute. El trebuie să ia în considerare acel fapt că lipsa schimbărilor imaginii nu poate garanta lipsa unei patologii a organelor bazinului mic. Pentru o diagnosticare calitativă întotdeauna trebuie să se efectueze investigații complexe în care USG are un rol primordial. În unele cazuri, cu toate că sunt respectate toate regulile, ecografia nu poate să dea toată informația de care este nevoie. Chiar și cu condiția unei imagini calitative, uneori nu este posibil de a stabili diagnoza finală concretă și corectă, pentru că diverse stări patologice pot avea aceleași imagini ecografice.

La efectuarea USG a organelor bazinului mic la femei de obicei se examinează corpul uterin, endometrul, colul uterin, ovarele, spațiul retrouterin și vezica urinară. La ecografie se utilizează cu ecotraductorului sectorale *transabdominali* și *transvaginali*. Imaginea

ecografică în ginecologie poate fi obținută cu ajutorul scanării **transabdominale** și trans-vaginale. Investigația de preferință se va începe cu ecografia transabdominală pentru a determina topografia organelor bazinului mic și a estima mărimea și structura formațiunilor patologice de volum depistate. Investigația transabdominală are următorul avantaj: posibilitatea investigării la toți pacienții, inclusiv a copiilor; lipsa totală a invazivității; posibilitatea evaluării vezicii urinare și vizualizarea cavității bazinului mic. În ultrasonografie se folosesc sonde transabdominale și endovaginale. La folosirea sondelor transabdominale investigația se efectuează în condițiile când vezica urinară este plină. Neajunsurile investigației transabdominale sunt legate de necesitate umplerii vezicii urinare cu o cantitate mare de lichid, ceea ce duce la unele schimbări anatomice ultrasonore a organelor cercetate. În afară de aceasta, asupra calității imaginii la ecografia trans-abdominală o mare influență are grosimea peretelui abdominal din față, peristaltismul intestinului și prezența procesului aderențial. Cu scop de nivelare a unora din factorii descriși, se recomandă pregătirea pacientului prin prescrierea unei diete alimentare cu o durată de 2-3 zile, cu excluderea produselor cu efect de balonare, și folosirea preparatelor care micșorează meteorismul.

Ecografia transvaginală este o direcție contemporană a scanării ultrasonore în ginecologie. Prioritatea principală față de alte metode tradiționale transabdominale constă în folosirea transformărilor acustice cu capacitate declanșatoare înaltă la contactul nemijlocit cu organul sau tumoarea cercetată. În afară de aceasta, scanarea transvaginală nu necesită umplerea vezicii urinare, procesul aderențial în bazinul mic, practic, nu influențează asupra calității ecogramei, manipularea bimanuală în timpul procedurii permite îmbunătățirea diagnosticului topic al formațiunilor tumorale ale bazinului mic (A. Davidov, A. Strijacov, 1991).

Înainte de efectuarea ecografiei transvaginale e necesară evacuarea vezicii urinare, deoarece vezica plină modifică relațiile anatomice și este dificilă diagnosticarea diferențială a proceselor patologice ale bazinului mic. Imaginea în diferite planuri și a adâncimii se obțin pe calea modificării unghiului de scanare, indiferent de di-

recția razei ultrasonore, prin mișcarea sensorului pe axa verticală și rotirea lui în jurul axei longitudinale la 360° C. Astfel se obține scanarea promptă a organului sau tumorii cercetate, care permite diagnosticarea procesului aderențial în bazinul mic, simptomul de bază al căruia este lipsa deplasării trompelor uterine și a ovarelor față de uter și ansele intestinale. La scanarea ultrasonoră transvaginală pacienta se află pe masa ginecologică. Scanarea se efectuează cu ajutorul ecotraductorului de formă specială, suprafața de scanare a căruia se unge cu gel acustic și se îmbracă un candom.

Pe parcursul scanării transvaginale consecutiv se apreciază starea uterului, a trompelor uterine, a ovarelor, a fundului de sac vezicouterin și rectouterin.

La femeile de vârstă fertilă investigațiile se efectuează îndată după ciclul menstrual, sau cu trei zile înainte de începutul lui. Ecografia transvaginală dă o imagine mult mai calitativă care permite evaluarea detaliilor mici ale structurilor cercetate, imaginea nu depinde de gradul de obezitate a pacientei sau de procesul aderențial. Neajunsul investigației transvaginale este faptul că ea nu poate fi practică pentru copii. Capacitățile diagnostice ale ecoscopiei s-au mărit esențial odată cu folosirea sondelor endovaginale, care permit căpătarea unor date destul de informative despre starea endometrului, miometrului, despre structura ovarelor, date despre descrierea caracteristicilor funcționale ale chisturilor ovariene, polipilor endometriali, adenomiozei, miomului, hiperplaziei endometrului. Luând în considerare toate minusurile și plusurile metodei transvaginale și a celei transabdominale, este rezonabil a le efectua pe ambele.

În timpul examenului transabdominal, pacienta cu abdomenul dezgolit se află pe banchetă în decubit dorsal. Pielea abdomenului se unge cu gel pentru formarea contactului între sensor și piele. Sensorul este deplasat în plan longitudinal, transversal și oblic față de corpul pacientei cu interval de 0,5-1,5 cm. La scanarea longitudinală, deasupra vezicii urinare (formațiune econegativă) se determină tubul vaginal și uterul, la scanarea transversală – uterul în plan transversal, ovarele și mușchii bazinului, în plan oblic – dimensiunile cele mai mari ale ovarelor și unele formațiuni volumetrice ale anexelor uterului.

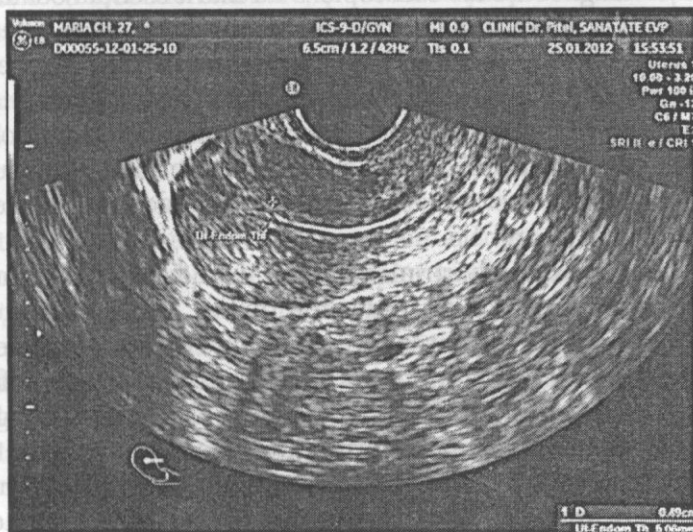
Indicații pentru ultrasonografie.

Suspecții de prezență a diferitor patologii ginecologice, stărilor de urgență, verificarea tratamentului, investigarea screening.

Anatomia ecografică normală a organelor bazinului mic.

Din toate formațiunile anatomice ale bazinului mic, uterul cel mai ușor se determină cu ajutorul USG. El este localizat în centrul bazinului, mai aproape de peretele din față. Între corpul uterin și vezica urinară este un spațiu vezicouterin, iar între suprafața din spate și rectum se află spațiul rectouterin. Uterul are un aspect piriform. La scanarea longitudinală se poate clar vizualiza fundul uterului, peretele anterior și cel posterior, colul uterin și vaginul.

La femeile sănătoase de vârstă fertilă, lungimea uterului este de 3,6-5,9 cm, în dependență de numărul sarcinilor și nașterilor; lățimea – 5,1 (4,6-6,2) cm; anteroposterior – 3,6 (2,8-4,2) cm. Există unele devieri neesențiale ale mărimii uterului în funcție de faza ciclului menstrual. Astfel, la momentul ovulației dimensiunile uterului se micșorează, iar la momentul următorului ciclu menstrual – se mărește (des. 1).

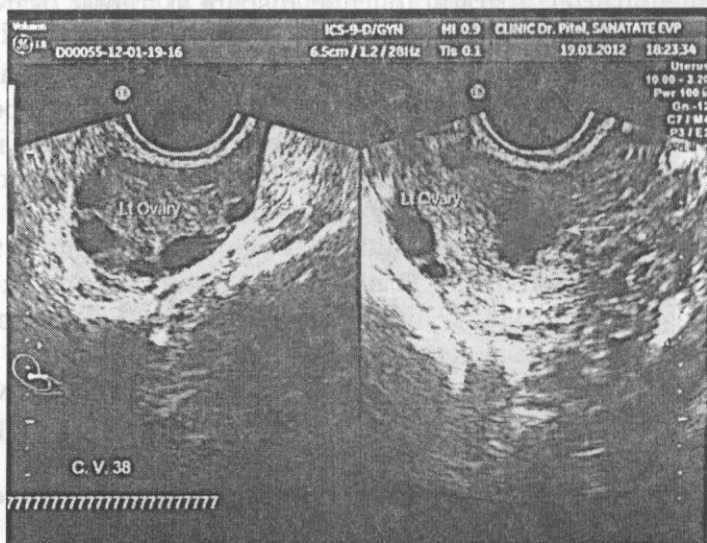


Des. 1. Ecogramă, scanare transvaginală în proiecție longitudinală a uterului normal

M-eco – imaginea ecografică a endometrului.

La măsurarea grosimii endometrului sunt marcate modificări neesențiale ale acestui parametru în funcție de faza ciclului. În primele zile ale ciclului cavitatea uterului poate să se mărească până la 0,1-0,4cm , la a 5-6-a zi ea stânge 0,3-0,6 cm, la 8-10-a zi-0,6-1,0 cm, la 11-14-a-zi-0,8-1,5 cm. Însă pe parcursul întregului ciclu endometrul trebuie să fie omogen, în prima fază a ciclului anecogen și la sfârșitul fazei a doua – hiperecogen. Colul uterin se determină în ecograme ca o formațiune cilindrică care se unește sub un unghi cu corpul uterului. Lungimea colului uterin al femeilor sănătoase de vârstă fertilă este egală cu 3,5-4 cm. În perioada de menopauză dimensiunile uterului se modifică esențial.

La femeile sănătoase dimensiunile ovarelor nu depășesc o treime din lățimea uterului. Acest raport este criteriul mărimii normale a ovarelor, ceea ce are o valoare diagnostică importantă pentru determinarea mărimii ovarelor, spre exemplu, la diagnosticarea sindromului polichistic al ovarelor, tumorilor și formațiunilor de dimensiuni mici. Ovarile normale se prezintă ca formațiuni omogene



Des. 2. Ecogramă, scanare transvaginală a ovarului normal cu folicul colabat

ecopozitive de formă ovală cu dimensiunile 3,5x2x1,5 cm, având o poziție bilaterală față de uter sau lateroposterioară. Uneori ovarele aderă la pereții bazinului. Descori în ovare se văd una sau câteva formațiuni chistice specifice – foliculii la diferite etape de maturare.

La majoritatea femeilor se observă mărirea unuia din ovare la mijlocul ciclului din contul dezvoltării foliculului preovulator, diametrul căruia este în medie de 20,2 cm. În parenchimul ovarelor la scanarea transvaginală se determină o mulțime de elemente ale aparatului folicular, iar în mijlocul ciclului-foliculul dominant. Ca semn ecografic al ovulației este dispariția imaginii foliculului dominant, și apariția nivelului de lichid în spațiul retrouterin în forma unei umbre econegative. Acest lichid apare nu numai în urma revărsării conținutului foliculului, dar și din cauza revărsării secreției lichidului peritoneal după ovulație, până la 20 ml. După finalizarea ovulației, în parenchimul ovarului apare așa numitul corp galben – o formațiune rotundă cu o structură anecogenă sau heterogenă, cu un diametru aproximativ de 2 cm, care treptat se micșorează în dimensiuni până la începutul următorului ciclu menstrual. În perioada menopauzei, aparatul folicular dispare și treptat ovarele se micșorează în dimensiuni (des. 2).

Ansa Lippes în plan longitudinal se prezintă sub formă a cinci ecolinii intermitente în cavitatea uterului, suprapunându-se pe ecoul endometrului. În funcție de poziția ecoului intrauterin față de fundul și colul uterin, tragem concluzia despre poziția normală a contraceptivului în uter sau despre expulzia lui parțială.

Posibilitățile vizualizării și studierea cu ajutorul ecografiei a trompelor uterine fără schimbări, în majoritatea cazurilor, sunt excluse. Dar odată cu introducerea lichidului în ele trompele devin vizibile, și ecografia permite evaluarea permeabilității trompelor uterine.

Vezica urinară goală nu se determină în ecografie, iar vezica urinară plină are o imagine a unei formațiuni econegative cu pereți subțiri și netezi.

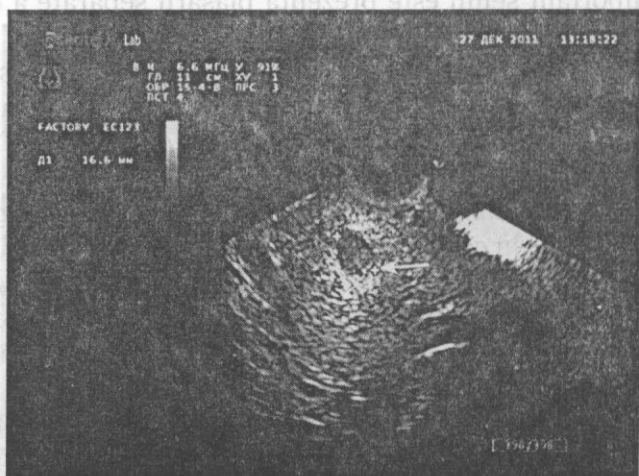Caracteristica succintă a patologiilor ecografice ale bazinului mic.

În cazul patologiei ginecologice, una dintre cele mai frecvent întâlnite formațiuni de volum este miomul uterin. Miomul uterin

se determină după creșterea dimensiunilor uterului și modificarea formei și structurii interioare. Ecografia permite depistarea modificărilor degenerative în nodulii miomatoși care duc la apariția sindromului de abdomen acut și care subînțelege prezența edemului nodulilor, focarelor hemoragice în ei, calificarea nodulilor. Nodulii pot fi: subseros, intramural și submucos.

Nodulul submucos deformează m-eco, iar cel subseros deformează conturul uterului. Degenerarea se recunoaște după prezența în miom a numeroaselor zone ecopozitive apărute la conturarea țesuturilor de diferită densitate. Calcinatele la examenul ultrasonor dau ecou puternic, nu rare ori cu o umbră ultrasonoră dorsală. Cercetarea dinamică ultrasonografică e binevenită de folosit în calitate de metodă obiectivă a monitorizării creșterii miomului uterin (des. 3).

Endometrioza constituie o maladie benignă, care se prezintă printr-o heterotopie endometrială după limita endometrului. Deosebim endometrioză internă (endometrioză a corpului uterin) și endometrioză externă. Endometrioza corpului uterin se stabilește prin următoarele caracteristici: mărirea corpului uterin, asimetria grosimii uterului, apariția în miometru a sectoarelor cu ecogenitate sporită și prezența incluziunilor anecogene cu diametru de la 2 până la 5 mm.



Des. 3. Ecogramă, scanare transvaginală în proiecție longitudinală a nodului submucos

Hematometrul se caracterizează prin lărgirea cavității uterului, îngroșarea M-ecoului, sporirea grosimii uterului.

Chisturile ovarelor sunt de câteva tipuri: fiziologice și patologice. Cele fiziologice: folicular și chist al corpului galben. Chistul folicular deseori este de o formă rotundă, cu pereți netezi, omogen, cu diametrul de la 3 la 10 cm. Chisturile dispar după o lună-două de la apariția lor. Chistul corpului galben: este o formațiune lichidiană rotundă, cu pereți mai groși, cu conținut neomogen și septuri. Chisturile patologice: seroase, mucinoase, papilare, dermoide, paraovariene, endometriozice. De obicei acestea sunt niște formațiuni lichidiene. Chistul seros – de obicei are o dimensiuni de la 5 până la 12 cm, cu pereți netezi, fără septuri și cu un conținut omogen. Chistul mucinos are dimensiune de la 7 până la 10 cm, cu o mulțime de septuri și conținut neomogen. Dimensiunile chistului papilar sunt de la 5 până la 7 cm, cu vegetație parietală, și aspect de formațiuni hiperecogene. Aceste trei categorii de chisturi de obicei sunt întâlnite la femei cu vârsta cuprinsă între 40-50 de ani.

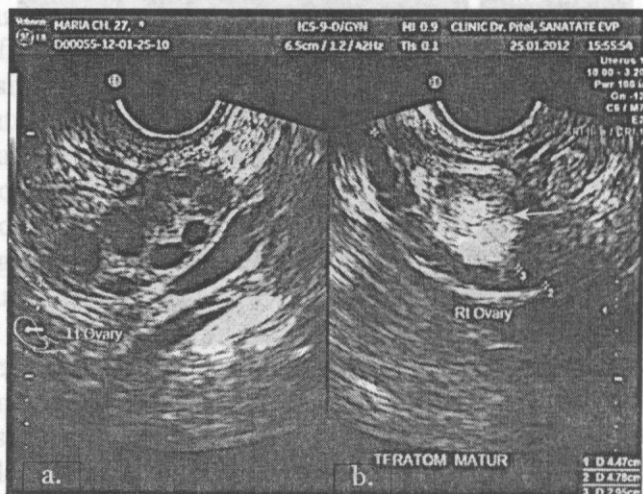
Chistul dermoid cel mai des se depistează la femele de vârstă medie, are dimensiuni cuprinse între 2 și 12 cm, cu incluziuni hiperecogene, cu con de umbră. Chistul paraovarial – are dimensiuni de la 3 până la 12 cm, cu pereți subțiri, cu conținut omogen, anecogen, cel mai important semn este prezența plasării separate a ovarului (des. 4).

Chistul endometriozic este o formațiune rotundă, plasată posterior de uter, deseori sunt bilaterale și multiple, mărimea poate fi de la 1 până la 8 cm, cu conținut neomogen, cu particule liniare și punctiforme în interior (des. 5).

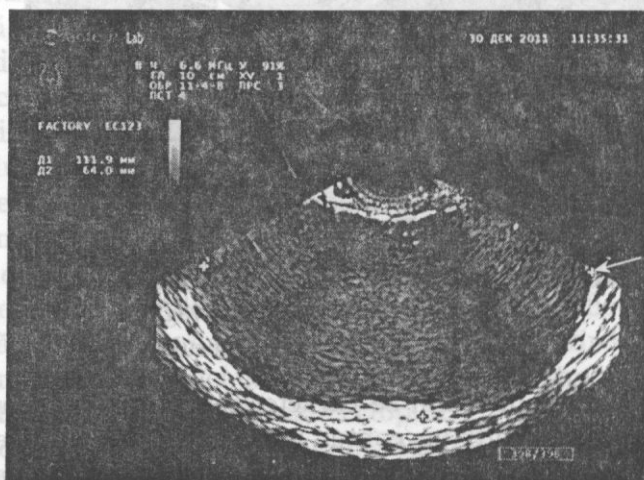
Hiperplazia endometrului poate fi depistată atât în perioada reproductivă cât și în cea postmenopauză. Se caracterizează prin îngroșare M-eco și necorespunderea fazei ciclului menstrual. Structura endometrului în hiperdisplazie poate fi hiperecogenă, neomogenă, cu incluziuni hipoecogene și hiperecogene. Contururile externe ale M-ecoului sunt netede și clare (des. 6).

Polipii se pot depista la orice vârstă, dar cel mai des se întâlnesc în perioada menopauzei. Polipii mici nu duc la modificarea endometrului, dar la dereglarea structurii lui. Polipii mari ai endometrului se vizualizează ca având aceptul unor formațiuni de volum în

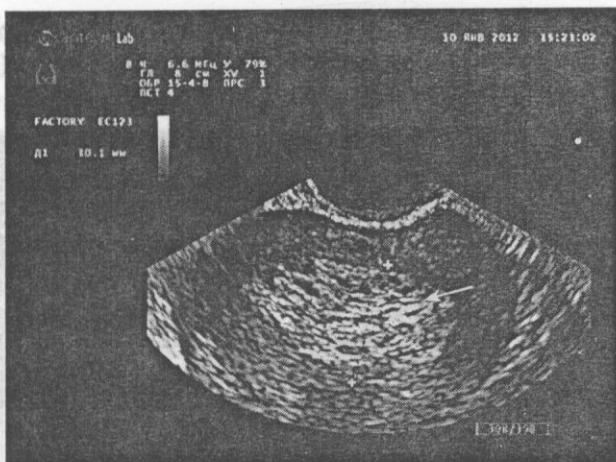
cavitatea uterului, au structură neomogenă și contururi clare. Polipii pot fi: glandulari, glandulari-fibrozi și fibroși. Polipii fibroși se caracterizează printr-o structură omogenă hiperecogenă.



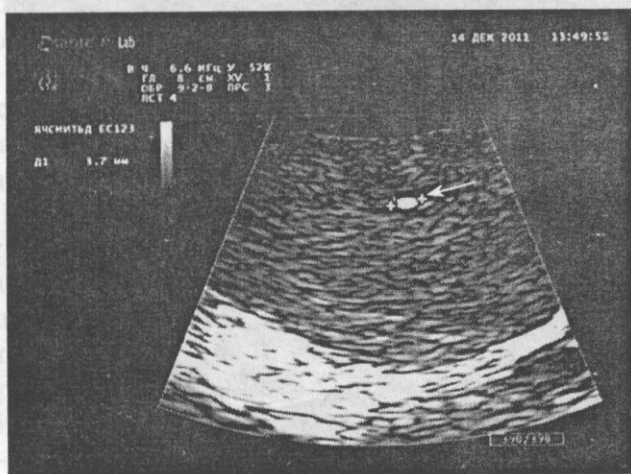
Des. 4. Ecogramă, scanare transvaginală
 a. ovar normal
 b. chist dermoid



Des. 5. Ecogramă, scanare transvaginală. Chistul endometriozic



Des. 6. Ecogramă, scanare transvaginală hiperplaziului endometrului în menopauză



Des. 7. Ecogramă, scanare transvaginală. Polip fibros în cavitatea uterului

Cancerul endometrului se caracterizează prin mărimea grosimii M-ecoului, printr-un contur neclar și inegal al M-ecoului, subțierea neuniformă a miometrului și a lichidului din cavitatea uterului (des. 7).

Sindromul abdomenului acut poate apărea și în cazul torsionii piciorușului chistului ovarian. Cel mai frecvent se torsionează tumorile benigne ovariene (în cazul examinării ultrasonore ele se depistează ca formațiuni econegative bine conturate, cu suprafața netedă, frecvent fără ecou interior). Ecografia ne permite să vizualizăm torsionarea piciorușului chistului ca atare, dar combinarea durerilor acute în zona proiecției chistului cu vizualizarea ei ultrasonoră ne impune să ne gândim la prezența lui. În cazul acesta nu rare ori ecografic se determină lichid liber în cantitate neînsemnată în cavitatea abdominală pe contul efuziunii seroase sau serohemoragice.

Ecografia ne ajută de asemenea și în cazul diagnosticului proceselor inflamatorii voluminoase în bazin. Abcesele genitale cel mai frecvent se localizează în spațiul retrouterin. În acest context trebuie știut că procesul inflamator contribuie la deplasarea uterină ceea ce este un semn diagnostic direct. În cazul abcesului situat posterior de uter se depistează formațiuni chistice cu pereții exteriori neregulați, neclari, înconjurați de un ecou puternic, larg care apare datorită aderențelor din jurul abcesului.

Tumoarea inflamatorie tuboovariană cel mai frecvent se localizează posterolateral de uter, pereții ei sunt mai clari decât în cazul abcesului. Ecoul puternic de la aderențele adiacente în cazul acesta persistă. Structura interioară a formațiunii este frecvent unicamerală, conține zone difuze ecopozitive.

În caz de suspecție la *apoplexia ovariană* ecografia permite să determinăm prezența lichidului liber în cavitatea abdominală, cantitatea lui, de asemenea dinamica creșterii hemoragiei intraabdominale ceea ce determină tactica chirurgicală. Uneori, se vizualizează ovarul mărit și deformat în urma apoplexieii.

Sindromul durerilor acute în abdomen apare și în cazul sarcinii ectopice. Sarcina *extrauterină progresivă* la ecografie se determină după prezența sacului gestațional în trompa uterină. Detectarea ultrasonoră a contracției cordului embrionului extrauterin este un semn absolut ecografic al sarcinii ectopice.

În cazul *sarcinii întrerupte*, în rând cu prezența sacului gestațional extrauterin se determină prezența lichidului liber în cavitatea abdominală (sânge). Menționăm că diagnosticul ecografic

al sarcinii ectopice rămâne totuși dificil în legătură cu asemănarea criteriilor ecografice ale sarcinii extrauterine cu alte patologii ginecologice.

Pentru diagnosticarea *sarcinii cervicale* de asemenea se aplică examenul ultrasonografic. Semnele ecografice ale sarcinii de col se caracterizează prin vizualizarea sacului gestațional în canalul colului uterin mai jos de orificiului intern și lipsa acestuia în cavitatea uterină; mărirea nesemnificativă (mai mică decât termenul presupus al sarcinii) a corpului uterin; aspectul hiperestrogenic al endometrului de tip hipoestrogenic (țesut decidual); miometrul neomogen; dilatarea canalului colului uterin cu dimensiuni mai mari decât corpul uterin; orificiul intern al colului uterin închis.

Prin intermediul examenului ultrasonor se pot determina anomalii de dezvoltare ale uterului, diferite grade de hipoplazie. Hipoplazia se stabilește prin criterii ginecologice generale. Aplazia se determină prin criterii pe baza lipsei vizualizării uterului în locul convenit. În acest caz tubul vaginal pare să se termine înfundat.

Determinarea permeabilității vaginului se efectuează prin sondajul vaginului sub controlul ultrasonor. Astfel se vede la care nivel se oprește canala. Uterul bicorn se vizualizează prin coarne bine conturate, la fiecare determinându-se ecoul propriu al endometrului și care sunt legate cu colul uterin. Diagnosticarea ecografică a uterului unicorn este dificilă. Cornul rudimentar se vizualizează ca formațiune ecopozitivă lateral de uter, comunicând cu cavitatea uterului și având aceeași ecostructură cu miometrul. În cornul suplimentar deseori se vizualizează ecoul de la endometru. În timpul menstruației se depistează hiperecogenitatea endometrului, în cavitatea lui apar formațiuni econeegative.

Sindromul ovarelor sclerochistice, se caracterizează prin micșorarea uterului, preponderent îngroșarea lui, mărirea dimensiunilor ovarelor, îngroșarea stromei ovarelor, lipsa foliculului dominant sau a corpului galben, mărirea numărului și localizarea difuză a foliculilor, și micșorarea diferențelor dintre mărimile lor. Pentru ușurarea diagnosticării acestei patologii V.N.Demidov a propus calcularea indexului ovariano-uterin, care prezintă raportul dintre volumul mediu al ovarului și grosimea uterului:

Indexul ovariano-uterin = $0,5 \times (0,5 \times (\text{LgOS} \times \text{GOS} \times \text{LOS}) + 0,5 \times (\text{LgOD} \times \text{GOD} \times \text{LOD})) / \text{GU}$

unde LgOS, GOS, LOS, LgOD, GOD, LOD – corespunde lungimea, grosimea, lățimea ovarului stâng și drept, exprimați în centimetri; iar GU – grosimea uterului, de asemenea, exprimați în cm.

S-a stabilit că dacă indexul ovariano-uterin e mai mare decât 3,5, atunci în 91% cazuri e prezentă polichistoza ovarelor, iar micșorarea indexului (3,5) indică lipsa patologiei, în 85% de cazuri.

Diagnoza sindromului epuizării ovarelor poate apărea la femei mai tinere de 40 de ani. În acest caz la ecografie sunt depistate micșorarea uterului și a ovarelor, m-ecoul în formă lineară, aparatul folicular nu se determină.

Cercetarea ultrasonoră a cicatricii pe uterul negravid după operația cezariană

În legătură cu necesitatea reabilitării femeilor după operația cezariană și planificarea gravidității următoare N. Corolcova și M. Teșler (1989) au propus o metodă originală de determinare a stării organelor genitale interne și cicatricii pe uterul negravid.

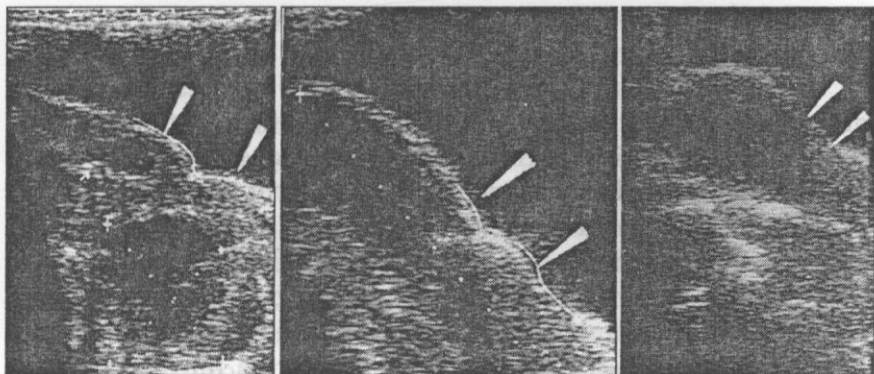
Cercetarea ecografică este rațional de efectuat după 6 luni de la operație, deoarece către acest timp se termină formarea cicatricii. Controlul în dinamică al formării și, în special, aprecierea stării ei, în perioada postoperatorie se poate efectua prin metoda ultrasonoră. Cercetarea se face cu scanner sectoral sau liniar cu frecvența transductorului de 3-5 MHz în regim de «timp real».

Cercetarea ecoscopică în plan transversal și oblic apreciază poziția uterului în raport cu axa bazinului și starea anexelor uterului.

Lateropозиția uterului ne permite indirect să presupunem prezența procesului aderențial în bazinul mic după operații, posibila asociere cu insuficiența calitativă a cicatricii pe uter.

Scanarea în plan longitudinal determină dimensiunile uterului (longitudinal, anteroposterior) și forma lui.

Mărirea difuză a uterului până la 9,5 cm în lungime se apreciază ca o mărire a organului după operație. Mărirea lungimii uterului mai mult de 9,5 cm sau depistarea nodulilor miomatoși se apreciază



a **b** **c**

Des. 8. Ecogramă, scanare longitudinală.

Săgețile indică conturul segmentului inferior uterin:

a) miometrul în regiunea cicatricii nu este schimbat;

b) miometrul în regiunea cicatricii este subțiat;

c) miometrul în regiunea cicatricii este îngroșat

ca miom uterin. Lungimea uterului mai mică de 6,5 cm indică micșorarea dimensiunii uterului.

Pentru aprecierea cicatricii pe uter în urma operației cezariene se cercetează regiunea istmică, unde ea se localizează. Pe fondul lichidului din vezica urinară se vede clar conturul miometrului peretelui anterior al uterului, forma căruia indică starea cicatricii. Dacă conturul este neschimbat, drept, clar, adică cicatricea, practic, nu se vizualizează, putem considera că a avut loc muscularizarea și vascularizarea cicatricii. În caz de determinare pe fondul lichidului din vezica urinară a unui sector subțire, deformarea miometrului peretelui anterior al uterului, formarea nișei cu impresiune din partea vezicii urinare în direcția cavității uterine, acest fapt indică că cicatricea e subțiată. Dacă pe fondul lichidului din vezica urinară se determină o îngroșare locală a miometrului cu bombarea conturului extern al peretelui uterin în cavitatea vezicii urinare, atunci constatăm îngroșare a cicatricii (des. 1, a, b, c).

Aparatura de diagnosticare ultrasonoră contemporană permite

nu numai a determina deformațiile miometrului în regiunea cicatricei pe uter, dar și a determina structura lui. Determinarea structurii neomogene a miometrului în regiunea cicatricei semnifică posibila lui insuficiență calitativă.

Pornind de la caracteristica expusă, pentru o orientare mai clară, se propune următoarea clasificare a stării miometrului (conform datelor ecografice) în regiunea cicatricei postoperatorii:

- lipsa modificărilor;
- deformat, subțiat;
- deformat, îngroșat;
- neomogenitate pronunțată a structurii miometrului.

Este posibilă combinarea acestor modificări într-o singură cicatrice.

Determinarea ecografică a deformației (subțiere, îngroșare) și neomogenitatea structurală a miometrului demonstrează insuficiența calitativă a cicatricei pe uter.

Dopplerografia

Dopplerografia este bazată pe investigațiile fluxului sangvin în arterele și venele organelor interne. În medicină efectul Doppler se utilizează în general pentru măsurarea vitezei fluxului sangvin. Curbele fluxului sangvin reprezintă reflecția grafică a schimbării medii și maxime a vitezei fluxului sanguin pe parcursul ciclului cardiac. Raportul sistolo-diaстolic, indexul de rezistență și indexul pulsativ reflectă rezistența vaselor.

La sfârșitul anilor '80 ai sec. XX apar date despre aplicarea Dopplerografiei în diverse maladii ginecologice și despre efectuarea IVF.

Dopplerografia permite obținerea cartogramelor color care reflectă rețeaua vaselor organelor sau formațiunilor noi (anexa 4). Totodată, privind imaginea coloră (spre exemplu, roșu și albastru respectiv) a vaselor prin care sângele circulă spre organe și reîntoarcerea de la ele, arată că intensitatea vascularizării în formațiunile noi maligne e mult mai mare decât la cele benigne, ceea ce mărește valoarea informativ-diagnostică a Dopplerografiei, în comparație cu ultrasonografia obișnuită. În ginecologie Dopplerografia are o valoa-

re clinică mai mare pentru diagnosticarea diferențială în tumorile maligne și benigne ale ovarelor.

Astfel, putem concluziona că cercetarea ultrasonoră este o metodă importantă în investigarea complexă a maladiilor bazinului mic, care permite diagnosticul diferențial al a maladiilor ginecologice și chirurgicale ale cavității abdominale.

Ecohidrotubația

Colectivul de autori (Gh.Paladii, M.Teshler, E.Serbin, F.Bejan, 1986) a propus o metodă neinvazivă de stabilire a permeabilității trompelor uterine prin hidrotubație, sub controlul ultrasonor – ecohidrotubația. Această metodă permite studierea în dinamică a stării funcționale a trompelor uterine și mărește exactitatea diagnostic al sterilității tubare.

Ecohidrotubația este indicată în caz de suspiciune de sterilitate tubară sau de prezență nodulilor miomatoși submucoși. Termenul optim de efectuare a procedurii este a 16-20-a zi a ciclului menstrual, deoarece în faza a 2-a a ciclului tonusul tubar este scăzut.

Contraindicațiile metodei sunt analogice cu contraindicațiile la orice procedură intrauterină: colpita (gradele 3-4 de puritate a conținutului vaginal), procese inflamatorii acute și subacute ale organelor genitale și ale peritoneului, hemoragiile uterine și subfebrilitatea de orice etiologie.

Esența metodei constă în faptul că, odată cu lichidul, în trompe se introduc bule de aer, după deplasarea cărora se trag concluzii despre permeabilitatea trompelor. Raportul dintre diametrul bulelor de aer și diametrul trompelor uterine se asigură în limitele 0,5-0,8, distanța dintre ele e egală cu 2-6 diametre proprii. Vizualizarea trompelor hidrotubale se face prin intermediul ecografiei efectuate în regim de «timp real». Pentru determinarea caracterului permeabilității în calitate de lichid se folosește o soluție de preparate spasmolitice.

Introducerea lichidului cu bule de aer permite crearea unui mediu cu incluziuni disperse, diferite după proprietățile fizice de lichidul introdus. Dimensiunile indicate ale bulelor sunt optime din punctul de vedere al trecerii libere prin lumenul trompelor uterine, fără acți-

unea asupra lor a neregularităților trompei și a fricției de pereții ei. Distanța dintre bule, pe de o parte, exclude posibila conglomerare la trecerea liberă, ce duce la formarea incluziunilor fixe, imitând impermeabilitatea, iar, pe de altă parte, asigură concentrația necesară a neomogenităților soluției pentru o vizualizare mai bună.

Ecohidroturbația se execută în felul următor: pentru vizualizarea mai clară a organelor bazinului mic se folosește metoda vezicii urinare umplute, când fundul ei se află deasupra fundului uterului. La cercetare participă doi medici: unul efectuează hidroturbația, altul – ecocontrolul. Pacienta se culcă pe marginea banchetei sau pe masa ginecologică. Cu soluție de iodonat se dezinfectează de trei ori organele genitale externe și suprafața internă a femurului. Colul se evidențiază cu speculele, se tratează cu alcool și se fixează cu pensa «tire-balle» pe labia anterioară. Prin canalul cervical după orificiul intern se introduce canula. În același timp se conectează aparatul ultrasonor, lucrând în regim de «timp real». Pe ecranul aparatului se urmărește poziția canulei în cavitatea uterină. În cazul poziției incorecte se atenționează medicul care efectuează hidroturbația pentru a evita trauma pereților uterului.

La ecohidroturbație pe ecranul aparatului ultrasonor se vede bine mișcarea bulelor prin mediul care umple cavitatea uterină, trecând apoi în lumenul trompelor uterine. Când cavitatea uterină se umple cu lichid, pereții ei se îndepărtează și pe fondul lichidului se vede clar conturul pereților cavității uterine fapt, ce permite depistarea nodulilor miomatoși și polipilor endometriali.

De obicei, în lipsa hidrosalpinxului lumenul trompei uterine nu se vizualizează, de aceea diagnosticarea permeabilității prin metoda ultrasonoră e imposibilă. Când lichidul cu bule de aer sub presiune pătrunde din cavitatea uterină în trompe, lumenul lor se umple și poate fi vizualizat. Putem observa până la ce nivel ajunge lichidul, în ce secțiune se acumulează, formând hidrosalpinx, sau trece liber în cavitatea abdominală. În afară de aceasta, lucrul în «regim real» și folosirea soluției cu preparate spasmolitice permite de a urmări și peristaltica trompelor uterine, diagnosticarea impermeabilității funcționale tubare în cazul spasmului într-o anumită secțiune a trompei. E posibilă înregistrarea fotografică și înregistrarea în regim real.

CAPITOLUL III. METODELE ENDOSCOPICE DE EXAMINARE ÎN GINECOLOGIE

Calitatea asistenței medicale în ginecologie depinde în mare măsură de diagnosticarea la timp a patologiei organelor bazinului mic. E cunoscut faptul că rezolvarea acestei probleme prezintă deseori dificultăți serioase și depinde în exclusivitate de perfecționarea și introducerea în practică a metodelor de investigații instrumentale.

În ultimul timp o mare răspândire au metodele endoscopice de diagnostic și tratament al bolilor ginecologice. Endoscopia perfecționată este una dintre metodele de bază ce determină strategia și tactica examinării multor bolnave cu afecțiuni ginecologice. Spre regret, în manualele de specialitate lipsesc generalizări la tema dată. Pentru completarea acestei omisiuni am elaborat recomandările metodice de mai jos.

Colposcopia

Date generale despre colposcopia

Colposcopia este prima metodă endoscopică aplicată în ginecologie.


Colposcopia reprezintă un examen complementar (investigație imagistică suplimentară) al vulvei, vaginului și al colului uterin care permite, pe lângă vizualizarea acestora, prelevarea de țesut biopsic în cazul în care sunt identificate leziuni ale epiteliului colului uterin sau ale endocolului.

Pentru prima dată colposcopia, ca metodă de diagnostic precoce a cancerului a fost utilizată în 1925. Este de remarcat faptul că această metodă a apărut mult mai înainte decât examenul citologic al epiteliului cervical. Scopul colposcopiei, ca și al examenului citologic este prognozarea structurii histologice a colului uterin.

Un șir de studii au demonstrat că o combinație a acestor două

metode de investigare duc la sporirea calității diagnosticării a patologiilor de col uterin.

Colposcopia este o metodă performantă de examinare a colului uterin cu ajutorul unui aparat special – colposcop. Există diferite sisteme ale colposcopului: pentru efectuarea colposcopiei luminoase, colposcopiei fluorescente (studierea fluorescenței primare și secundare a mucoasei), precum și fotocolposcopia. Colposcoapele contemporane sunt înzestrate cu aparataj foto și video performant care permite nu doar captarea imaginilor, dar și stocarea lor, cu formarea unei baze informaționale utilizate ulterior cu scop de urmărire și instruire a cadrelor.



Colposcopul

Elementele componente ale colposcopului sunt: sistemul optic, sistemul de iluminare și suportul pe care sunt instalate aceste sisteme. Pe lângă sistemele date, fotocolposcopul este înzestrat și cu instalație fotografică. Fotocolposcopul luminescent se deosebește de cel obișnuit prin faptul că în sistemul de iluminare este instalată suplimentar o lampă de cuarț.

Esența colposcopiei constă în proiectarea unui fascicul puternic de raze de lumină pe colul uterin, care se examinează cu ajutorul unei lupe bipolare ce mărește imaginea de 10-30 de ori cu îndeplinirea obligatorie a condiției – coinciderea axei de lumină cu axa optică la distanța dată. Caracterul modificărilor obiectului examinat este studiat în acest caz mult mai bine decât la inspecția cu ochiul neînarmat.

Pregătirea pentru test

Înainte de efectuarea colposcopiei pacienta va informa medicul:

- dacă este sau dacă e posibil să fie gravidă. Un simplu test de urină poate pune diagnosticul de sarcină. Colposcopia nu este con-

traindicată în timpul sarcinii, însă biopsia, dacă este necesară, poate crește (ne semnificativ) riscul de avort sau poate produce hemoragie importantă;

- ce medicamente ia sau dacă are alergii la vreun medicament;
- dacă prezintă sângerări;
- dacă este sau a fost în tratament pentru o infecție vaginală, cervicală sau pelviană.

De asemenea, înaintea colposcopiei poate fi administrat un analgezic ce conține ibuprofen, mai ales dacă este necesară efectuarea biopsiei. Ibuprofenul va diminua crampele determinate de investigație. Se va evita efectuarea colposcopiei în perioadă menstruală, deoarece prezența sângelui poate interfera cu rezultatul. Prima perioadă a ciclului menstrual, între zilele 8-12, este momentul cel mai indicat pentru o programare a acestei investigații.

Colposcopia este indicată în cazul în care frotiul citovaginal (testul Papanicolau, testul PAP, examenul citologic vaginal) sugerează prezența unor leziuni ce necesită investigații suplimentare sau rezultatele testului PAP sunt incerte.

Colposcopul prezintă o cameră atașată cu ajutorul căreia sunt înregistrate imagini ale vaginului și ale colului. Colul este examinat întâi direct, apoi după badijonarea cu acid acetic 3-5% (pentru a înlătura mucusul ce acoperă mucoasa colului) și în cele din urmă după badijonarea cu soluție lugol. Aceste badijonări au rolul de a evidenția zonele cu transformări atipice, care se colorează diferit față de celulele normale, fiind astfel mai ușor de depistat. Din aceste leziuni se efectuează, tot sub controlul colposcopului, biopsia țintă, care va pune diagnosticul de certitudine al leziunilor canceroase sau precanceroase.

Scopul examenului colposcopic este: vizualizarea leziunilor de pe suprafața colului uterin și determinarea zonelor pentru efectuarea biopsiei țintite. *Este important de remarcat faptul că în baza examenului colposcopic nu pot fi trase concluzii histologice.* Ele sunt posibile doar după efectuarea biopsiei și examenului histologic ulterior.

Indicațiile colposcopiei sunt date de prezența factorilor de risc pentru transformarea malignă a celulelor epitelului cervical:

- istoric personal de leziuni preneoplazice sau de modificare neoplazică a celulelor cervicale - (infecțiile cu HPV și HIV);
- citologie modificata la testul PAP;
- debutul precoce al vieții sexuale, înaintea vârstei de 18 ani;
- mai mult de 3 parteneri sexuali sau un partener care la rândul său a avut multiple partenere;
- deficiențe ale sistemului imunitar;
- fumatul;
- utilizarea anticoncepționalelor orale pe o perioada mai mare de 5 ani.

Tehnica. Din punct de vedere tehnic, metoda colposcopică este simplă. Ea se efectuează într-un cabinet obișnuit, cu excepția colposcopiei fluorescente, pentru care e necesară o încăpere întunecoasă.

Colposcopia se efectuează pe masa ginecologică, în poziție ginecologică, cu fesele cât mai la marginea mesei, cu picioarele depărtate și sprijinite pe suportii laterali. Examinarea decurge în următoarea ordine: 1) examen extern; 2) introducerea valvelor; 3) cercetarea colului uterin și înlăturarea mucusului și a secrețiilor de pe suprafața lui; 4) colposcopia generală; 5) colposcopia detaliată cu folosirea soluției de 3% de acid acetic și a soluției Lugol de 2%; 6) obținerea materialului pentru examenul citologic prin raclajul superficial al colului uterin; 7) înregistrarea examinării. Cercetarea bimanuală se efectuează după colposcopie.

La introducerea valvelor și badijonarea colului cu un tampon de bumbac se cere o atenție deosebită pentru a evita lezarea mucoasei care, fiind urmată de hemoragie, împiedică colposcopia. În unele cazuri pentru oprirea sângerărilor se poate utiliza soluția Monsel (nitrat de argint). Colposcopul se fixează la o distanță de 20-25 cm de suprafața vaginală a colului uterin, situată paralel cu suprafața optică a obiectivelor. Se aprinde lampa colposcopului. Fasciculul de raze de lumină este îndreptat spre colul uterin. Privind prin ocularele colposcopului, medicul fixează obiectivele la distanța respectivă, apropiere sau îndepărtează capul colposcopului până obține

imaginea clară a părții vaginale a colului uterin și a orificiului extern. Colul are suprafața sferică și unele porțiuni ale lui sunt îndepărtate neuniform de obiectivele colposcopului. La o studiere minuțioasă prin rotirea vizei micrometrice, toate porțiunile colului apar în focarul ocularelor. Colul este examinat în direcția acelor de ceasornic. Pentru determinarea mai precisă a procesului patologic, colul uterin este împărțit convențional în 4 cadrane și 12 sectoare. La examinare e necesar să se acorde atenție dimensiunilor și formei colului uterin și a orificiului extern, precum și culoarii, reliefului mucoasei, joncțiunii scuamo-cilindrice, particularităților desenului vascular.

În timpul colposcopiei se examinează detaliat colul uterin și orificiul cervical în dimensiuni mărite, urmărind procesele fiziologice și cele patologice, de asemenea se determină locul unde se produc modificările epiteliului, anomaliile de vascularizare, se precizează locul pentru biopsie.

După introducerea valvelor să fie cercetate eliminările, colul uterin, să fie înlăturate mucozitățile și numai după aceea începe colposcopia.

Se disting două tipuri de colposcopie: simplă (de orientare) și detaliată.

Colposcopia simplă presupune examenul colului uterin fără badijonarea lui prealabilă cu substanțe dezinfectante, precizează caracterul eliminărilor (culoarea, prezența bulelor de aer), ceea ce nu permite să ne facem o imagine generală despre particularitățile structurii mucoasei și ale componentului ei vascular. Apoi se recoltează eliminări pentru examenul citologic. Deosebit de importantă pentru diagnostic este examinarea citologică a eliminărilor din canalul cervical, fiindcă procesul tumoral se localizează mai frecvent anume la nivelul joncțiunii scuamo-cilindrice.

O caracteristică mai amplă ne poate oferi *colposcopia detaliată* efectuată după badijonarea colului uterin cu soluție de acid acetic și coloranți, cu folosirea diferitor surse de iluminare și a filtrelor colorate. O mai largă amploare a căpătat colposcopia efectuată după badijonarea mucoasei colului uterin cu acid acetic 3% și cu soluție Lugol 2%. După badijonarea părții vaginale a colului uterin cu acid acetic 3% se observă mai clar particularitățile reliefului mucoasei (epiteliul

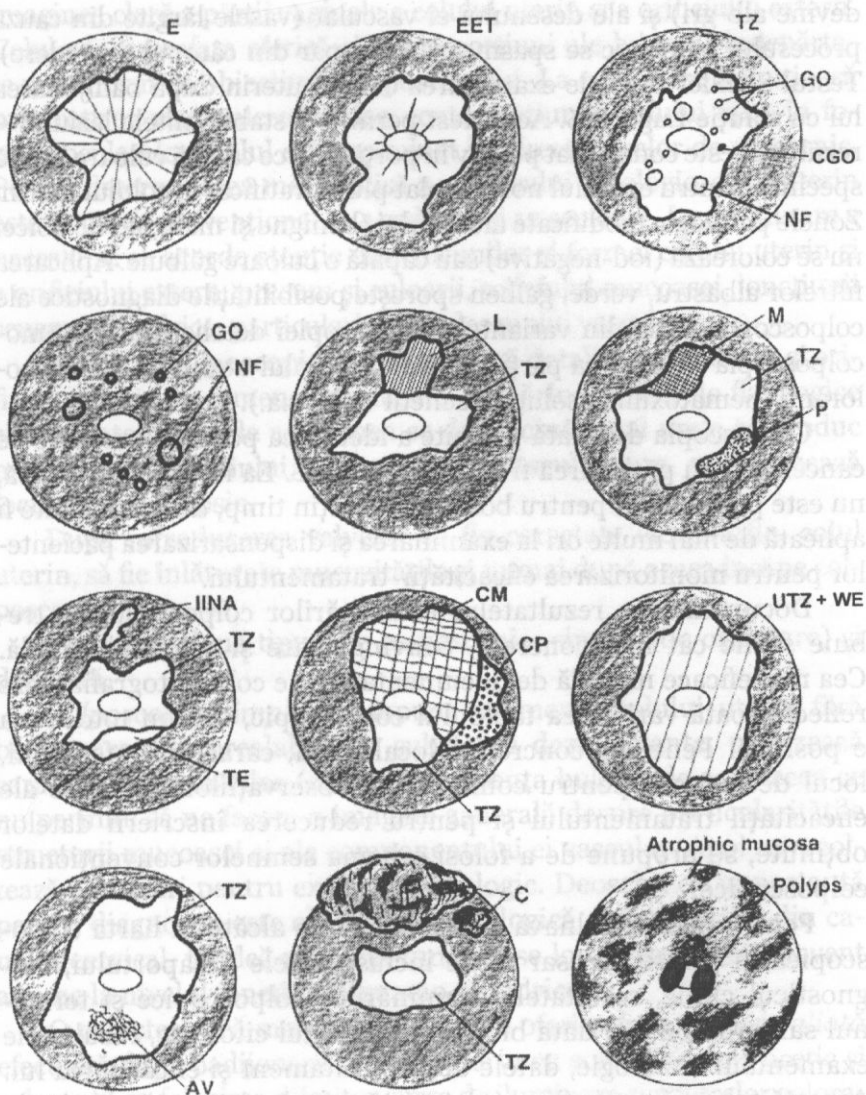
devine alb-gri) și ale desenului ei vascular (vasele lărgite din cauza procesului patologic se spasmază și dispar din câmpul de vedere). Testul Schiller prevede examinarea colului uterin după badionarea lui cu soluție Lugol 2%. Acest test permite a stabillimitele leziunii – rezultatul este considerat pozitiv în porțiunile ce capătă culoare brună specifică pentru epiteliul normal plat pluristratificat al colului uterin. Zonele patologic modificate ale colului (benigne și maligne) de obicei nu se colorează (iod-negative) sau capătă o culoare gălbuie. Aplicarea filtrelor albastru, verde, galben sporește posibilitățile diagnostice ale colposcopiei. Una din variantele colposcopiei detaliate este cromocolposcopia – vopsirea părții vaginale a colului uterin cu diferiți coloranți (hematoxină, soluție de metil violet ș.a.).

Colposcopia detaliată permite a identifica porțiuni suspecte de cancer pentru prelevarea frotiului și biopsie. Ea nu este dureroasă, nu este periculoasă pentru bolnavă, ia puțin timp, de aceea poate fi aplicată de mai multe ori la examinarea și dispensarizarea pacienților pentru monitorizarea eficacității tratamentului.

Documentarea rezultatelor examinărilor colpocitologice trebuie să fie cât mai concretă, convingătoare și totodată simplă. Cea mai eficace metodă de documentare este colpofotografia, care reflectă toată varietatea tabloului colposcopic, dar nu totdeauna e posibilă. Pentru a concretiza localizarea, caracterul afecțiunii, locul de biopsie, pentru comoditatea observațiilor dinamice ale eficacității tratamentului și pentru reducerea înscrierii datelor obținute, se propune de a folosi schema semnelor convenționale colposcopice.

Pentru fiecare bolnavă e rațional să fie alcătuită harta colposcopică în care e necesar să fie incluse datele pașaportului, diagnosticul clinic, rezultatele examinărilor colposcopice și termenul sarcinii, locul și data biopsiei, rezultatul citologic, rezultatele examenului histologic, datele despre tratament și eficacitatea lui. Această schemă poate fi completată pe o foaie și atașată ulterior la fișa pacientei.

Prezentarea grafică a tabloului leziunilor de pe colul uterin este însoțită de marcarea convențională a desenului colposcopic (*vezi prezentarea grafică*):



Prezentarea grafică a imaginilor colposcopice

- E – ectopie
- TZ – zonă de transformare
- EET – ectopie cu începutul transformării
- TZER – zonă de transformare sechelară (cu insule de ectopie)
- GO – orificii glandulare deschise
- NF – foliculi Naboth
- IINA – leziune iod galbenă invizibilă
- UTZ – zonă de transformare atipică
- Atrofiie mucosa – atrofia mucoasei
- Polyps – polipi
- L – leucoplachie
- M – mozaic
- CM – mozaic pronunțat
- P – punctație
- CP – punctație pronunțată
- WE – epiteliu acetoalb (zonă de transformare atipică)
- CGO – orificii glandulare închise
- AV – vase atipice
- TE – eroziune adevărată
- C – condiloame

Din păcate, nu există până în prezent un consens în ceea ce privește terminologia colposcopică. De aceea vom prezenta două tipuri principale de terminologie colposcopică.

I Federația Internațională de Colposcopie și Patologie Cervicovaginală (IFCPC) a propus pentru prima dată clasificarea sa în anul 1990, la Roma. Această clasificare a fost revizuită și perfectată la Congresul de la Barcelona (2002), cu scopul precizării imaginilor colposcopice: mai localizarea lor în limitele sau în afara zonei de transformare și divizarea lor în leziuni de grad redus sau avansat, ceea ce ar influența ulterior biopsia.

ASPECTE NORMALE

- A – epiteliu pavimentos pluristratificat
- B – epiteliu cilindric
- C – zona de transformare normală

ASPECTE PATOLOGICE

A – în limitele zonei de transformare

1 epiteliu acidofil*

2 mozaic*

3 punctație*

4 leicoplachie

5 zonă iod negativă

6 vascularizare atipică

B – în afara zonei de transformare

La fel de la 1 la 6

A se preciza* leziuni de grad redus sau avansat

SUSPECȚIE LA CANCER INVAZIV

REZULTATE NESATISFĂCĂTOARE ALE EXAMENULUI COLPOSCOPIC

A – nu se evidențiază joncțiunea scuamocilindrică în întregime

B – inflamație sau atrofie pronunțată a epiteliului

C – nu se vizualizează colul uterin

ALTE ASPECTE COLPOSCOPICE

A – suprafață micropapilară neacidofilă

B – condiloame exofite

C – inflamație

D – atrofie

E – eroziune

F - alte leziuni

ZONA DE TRANSFORMARE CARE NECESITĂ PRECIZĂRI SUPLIMENTARE

Tipul I: localizată la nivelul ecocolului, vizualizată în întregime

Tipul II: localizare endocervicală, vizualizată în întregime

Tipul III: localizare endocervicală, parțial vizualizată

II Societatea Franceză de Colposcopie și Patologie Cervicovaginală (SFCPCV) a stabilit, în 1983, o terminologie care reflectă patologiile colului uterin în funcție de schimbările patofiziologice și le clasifică în "transformări atipice de gradul I sau II", acești termeni se utilizează până în prezent pentru concluzia colposcopică.

Col uterin normal

- Ecocol
- Joncțiunea scuamocilindrică
- Epiteliu glandular

Ectropion

Zonă de transformare normală (sechelară)

Transformare atipică (TAG)

- Gradul I (a,b)
- Gradul II (a,b,c)

Diferite leziuni

- polipi ai mucoasei
- papiloame, condiloame
- colpitate
- endometrioză
- adenoză
- decidoză

Pentru fiecare punct se poate adăuga:

- Joncțiune vizibilă (J.V.)
- Joncțiune invizibilă (J.N.V.)
- Infecție (I.)
- Gravitate (G.)
- Tratament hormonal (H)

Importanța colposcopiei

- poate evidenția existența unor arii de modificări celulare cervicale atunci când rezultatele testului PAP sugerează necesitatea unei investigații suplimentare. Colposcopia indică când, unde și cum trebuie efectuată o biopsie (orientarea biopsiei spre regiunea de maximă suspiciune – biopsie țintită)

- permite cercetarea atentă a leziunilor de la nivelul vaginului și colului

- permite monitorizarea evoluției sub tratament a leziunilor depistate la o colposcopie anterioară la nivelul vaginului și colului.

Riscuri

Ocazional, biopsia cervicală poate cauza infecții sau hemoragie persistentă. Oprirea hemoragiei se poate face prin aplicarea soluției Monsel la nivelul colului.

Tabloul colposcopic al colului uterin normal și în caz de patologie

E cunoscut faptul că partea vaginală a colului uterin este acoperită cu epiteliu plat pluristratificat până la orificiul extern al canalului cervical și formează o graniță dreaptă bine conturată cu epiteliul cilindric ce acoperă canalul cervical. La femeile ce n-au născut orificiul extern are formă ovală, iar la femeile ce au născut este în formă de fisură. Odată cu vârsta, în perioada menopauzei, granița dintre epiteliul plat pluristratificat și epiteliul cilindric se deplasează în sus în canalul cervical. Menționăm că în aprecierea stării colului uterin un rol important îl au vasele: în limitele normei ele de obicei nu se observă, iar în caz de patologie pot fi văzute în diferite variații.

La examinarea colposcopică mucoasa normală a colului uterin pare netedă, lucitoare (anexa 1, des. 1). Culoarea ei diferă în funcție de vârstă și de starea fiziologică a femeii. În limitele normei mucoasa are o nuanță trandafiriu-deschis, înainte de menstruație - cianotică, la gravide – lividă-roșie-închis. La femeile care au născut se depistează plăgi și cicatrice de diferite dimensiuni în formă de dungi albe. La atrofierea mucoasei culoarea se schimbă în roz-opalescent fără limite conturate. În majoritatea cazurilor vasele normale la o mărire de zece ori nu se disting. Uneori ele se observă în formă de rețea foarte subțire. În perioada climacterică, în legătură cu atrofia epiteliului plat pluristratificat, se observă clar țesutul subiacent cu tot cu vase. La tratarea cu o soluție de acid acetic de 3 % în mucoasa normală nu se observă modificări substanțiale. Epiteliul plat pluristratificat normal, a cărui celulele căruia sunt bogate în glicogen, se colorează uniform cu soluția Lugol în culoare brună (testul Schiller pozitiv) (anexa 1, des. 3).

Rezultatele examinărilor colposcopice și biopsiei efectuate de P. Walker (2011) ne permit a delimita următoarele grupe de dispensarizare:

Grupa I. Include femeile cu epiteliul plat pluristratificat normal pe colul uterin și epiteliul cilindric în canalul uterin în stare normală.

Grupa II. Include paciente cu procesele benigne (ectopia epiteliului cilindric, zonă de transformare, eroziunea veritabilă eco- și endocervicitele, endometrioza, polip.

1. Ectopia epitelului cilindric (deplasarea epitelului cilindric din canalul colului uterin în partea lui vaginală). Colposcopia: o pată roșie cu limite distincte și relief papilar, care sunt determinate prin acțiunea soluției de acid acetic (anexa 1, des. 2, 4). Examenul histologic: eroziune papilară și mamelonară:

a) ectopia posttraumatică a epitelului cilindric : rupturi și cicatrice pe colul uterin;

b) ectopia dishormonală a epitelului cilindric: se observă la femeile negravidă. Colposcopia: lipsa rupturilor și a cicatricelor pe colul uterin.

Examenul hormonal indică o disfuncție ovariană.

2. Zona modificărilor benigne:

a) zona modificărilor benigne incompletă. Colposcopia: pată albă sau albă-trandafiriu cu relief neted pe fundul ectopiei epitelului cilindric. Pata se observă după acțiunea soluției de acid acetic. Examenul histologic : eroziune glandulară, pseudoeroziune epidermizată, o porțiune a țesutului uterin este cu o metaplazie pronunțată a epitelului cilindric în epiteliu plat pluristratificat;

b) zona modificărilor benigne completă.: suprafața colului uterin este acoperită cu epiteliu neted, uneori de culoare trandafiriu mai pronunțată, pe ea se văd ovule Nabothi. Examenul histologic: eroziune foliculară.

3. Eroziunea veritabilă - defect al învelișului epitelial al colului uterin.

Colposcopia: pată roșie cu relief neted și margini distincte. Eroziunea veritabilă este atribuită modificărilor benigne în cazurile când aceasta se află pe fondul epitelului plat pluristratificat invariabil, pe epitelul cilindric sau în zona benignă de transformare. Examenul histologic: țesutul colului uterin este lipsit de învelișul epitelial.

4. Eco- și endocervicită. Colposcopia: focare de hiperemie fără contururi distincte cu o mulțime de vase dendritice regulate, care dispar sub acțiunea soluției de acid acetic. Examenul histologic: infiltrație pronunțată limfoplasmocitară (microcelulară) a țesutului conjunctiv subiacent.

5. Endometrioza subepitelială. Colposcopia: focare de culoare roșie-închis (înainte de menstruație – lividă), se proeminează dea-

supra nivelului epitelului ambiant. În faza premenstruală se formează defectul epitelului de înveliș, prin care se elimină sângele menstrual de culoare întunecată. Examenul histologic: în porțiunea țesutului colului uterin – formațiuni glandulare, țesut conjunctiv, care este infiltrat cu eritrocite.

6. Polipii colului uterin. Colposcopia: suprafața netedă de o nuanță roz-pal este tipică pentru un polip epitelial pavimentos. Culoarea polipului depinde de felul epitelului și de starea circulației sangvine și poate fi: roz-pal, roz nuanțat, roșie sau de un caracter cianotic. Examenul histologic: structura polipilor repetă pe cea a mucoasei canalului cervical. De multe ori, în structura polipilor pot fi prezente fenomene de inflamație, necroză și ulceratie superficială.

Grupa III. Stare precanceroasă (displazie epitelială).

1. Leucoplazie cu relief neted sau microgranular.

Colposcopia: pată albă cu limite distincte, cu relief neted sau microgranular și luciu sidefiu. Pata se determină pe fondul epitelului plat pluristratificat și se vede clar fără acțiunea soluției de acid acetic. Examenul histologic: îngroșarea stratului epitelial din contul reținerii celulelor cornificate (fără nucleu) în urma dereglării proceselor de anexare a lor.

2. Zonele epitelului plat pluristratificat hiperplaziat (mozaic, eritroplazie). Colposcopia: focare albe sau albe-trandafirii, separate prin limite roșii, pe fondul epitelului plat pluristratificat se observă fără acțiunea soluției de acid acetic. Examenul histologic: hiperplazie și proliferarea epitelului plat pluristratificat, care concrește în țesut conjunctiv.

3. Zona papilară a hiperplaziei epitelului plat pluristratificat. Colposcopia: pată albă sau trandafirie cu incluziuni monomorfe roșii. Examenul histologic: hiperplazia focară a epitelului plat pluristratificat cu proliferarea papilelor conjunctiv-tisulare, care concresec către straturile superficiale ale epitelului și se văd în formă de puncte roșii.

4. Zonele de metaplazie nodulară a epitelului cilindric. Colposcopia: porțiuni albe sau albe-trandafirii poligonale separate prin limite roșii pe fondul epitelului cilindric. Se determină numai după acțiunea îndelungată a soluției de acid acetic. Examenul histologic: metaplazie focară a epitelului cilindric în glande, eroziune

glandulară cicatrizată.

5. Zona papilară a metaplaziei epiteliului cilindric. Colposcopia: pată albă cu incluziuni monomorfe roșii pe fondul epiteliului cilindric. Se observă numai după acțiunea soluției de acid acetic. Examenul histologic: metaplazie focară a epiteliului cilindric cu proliferarea papilelor conjunctiv tisculare, ce concresec către țesuturile epiteliale superficiale.

6. Zona pretumorală sau precanceroasă de transformare. Colposcopia: inele monomorfe albe sau albe-trandafirii în jurul orificiilor canalelor glandulare. Examenul histologic: metaplazie focară în glande cu păstrarea funcției de formare a mucoasei, eroziune epidermizată sau cicatrizată.

Grupa IV. Cancer primar (cancer în situ) și suspectarea cancerului.

1. Leucoplazie proliferativă. Colposcopia: pete albe, galbene, cenușii cu luciu sedefiu, relief tuberos și cu defecte ale învelișului epitelial.

Examenul histologic: cancer în situ,, microcarcinom sau displazie pronunțată cu cornificarea vădită a stratului superficial (hipercheratoză, paracheratoză).

2. Zonele epiteliului atipic. Colposcopia: porțiuni poligonale albe, galbene, cenușii sau cu nuanță roșie, separate prin limite trandafirii sau roșii. Examenul histologic: cancer în situ, microcarcinom sau o displazie destul de pronunțată cu hiper- și paracheratoză.

3. Zona papilară a epiteliului atipic. Colposcopia: pe fondul petelor de culoare albă, galbenă, roșie se văd incluziuni polimorfe de culoare roșie-aprins. Examenul histologic: cancer în situ, microcarcinom sau o displazie evidentă.

4. Zona de transformare a epiteliului atipic. Colposcopia: contururi polimorfe albe, cenușii, galbene cu luciu sedefiu și transparență sticloasă în jurul orificiilor canalelor glandulare. Examenul histologic: cancer în situ (cancer intraepitelial), microcarcinom sau o displazie evidentă a cancerului.

5. Edem sticlos cu vase atipice. Colposcopia: epiteliul semi-transparent, neted, edemațiat pe fondul cărui se determină vasele polimorfe sub formă de tirbușon, virgule, baghete de tobă etc. Sub

influența acidului acetic vasele nu dispar. Examenul histologic: cancer în situ sau displazie evidentă.

Grupa V, Cancer clinic manifestat. Colposcopia: edem sticlos cu vase atipice, porțiuni de necroză și exulcerații. Cu toate prioritățile colposcopiei (posibilitatea diagnosticării stadiilor precanceroase și preclinice ale cancerului, ceea ce micșorează considerabil suma biopsiilor) posibilitățile diagnostice ale metodei sunt limitate de cazurile clinice cu localizarea procesului patologic pe partea vaginală a colului uterin, accesibilă pentru examinare. Totodată, e cunoscut faptul că procesele pretumorale și cancerul colului uterin apar în regiunea de tranziție – joncțiunea epiteliului plat cu cel cilindric și în porțiunea inferioară a canalului cervical. Numai la femeile multipare secțiunea inferioară a canalului cervical poate fi supusă unui examen în valve. Celelalte secțiuni (superioare) ale canalului cervical se studiază cu ajutorul cervicoscopului.

Cervicoscopia

Pentru efectuarea cervicoscopiei (examinarea canalului cervical sunt folosite diferite modele de cervicoscop.

Canula cervicoscopului steril se introduce în canalul cervical liber, fără efort. Pentru examinarea concomitentă a tuturor pereților lui, e necesar a întoarce canula cervicoscopului după sau contra acelor de ceasornic. E rațional, a combina cervicoscopia cu colposcopia. Pereții canalului cervical sunt examinați cu ajutorul colposcopului. Colpocervicoscopia mărește considerabil eficacitatea examinării. Complicațiile posibile ale cervicoscopiei care survin numai la introducerea neglijentă, grosolană a canulei: dureri la introducerea forțată a cervicoscopului, hemoragii mici în cazul traumatizării vaselor. Dilatarea medicamentoasă preventivă a canalului cervical și alegerea cervicoscopului respectiv ca mărime pot evita complicațiile sus-numite.

Colposcopia și cervicoscopia sunt metode auxiliare de diagnosticare a cancerului și stărilor precanceroase ale colului uterin și ale canalului cervical.

Colpomicroscopia

În 1949, Antoine și Grumbergher au propus cu scop de a desăvârși examinările colului uterin colpomicroscopul.

Colpomicroscopul asigură mărirea de 160-280 ori, permite efectuarea examenului histologic vital al mucoasei colului uterin. Esența metodei constă în următoarele: colul uterin se deschide în valve, se vopsește cu colorant - acredin, apoi tubusul microscopului se introduce în vagin până la atingerea obiectivului cu colul uterin, apoi se examinează. La femeile de vârstă reproductivă cu mucoasa colului uterin neafectată, în dependență de faza ciclului menstrual, se pot observa toate straturile epiteliului plat.

La femeile ce au atins vârsta de menopauză pot fi examinate numai straturile superficial și intermediar. Prioritățile colpomicroscopiei:

a) față de colposcopie – constau în faptul că rezultatele ei coincid cu rezultatele examenului histologic;

b) față de metoda citologică – posibilitatea studierii morfologiei nu a celulelor separate, ci a structurii țesutului fără dereglarea integrității celulare;

c) față de biopsie – posibilitatea de a urmări, în unele cazuri, procesele patologice în dinamică.

Neajunsul de bază al colpomicroscopiei este imposibilitatea vizualizării colului uterin în profunzime și a mucoasei canalului cervical.

Colpomicroscopia se folosește de obicei ca metodă de examinare a proceselor patologice ale colului uterin. Însă în timpul colposcopiei și colpomicroscopiei nu ne putem limita numai la examinarea colului uterin, e necesară și examinarea vulvei, vestibulului, orificiului uterin, vaginului, unde pot fi depistate diverse procese patologice.

Vulvoscoopia

Vulvoscoopia constă în examinarea vizuală a vulvei cu ajutorul colposcopului. Metoda vulvoscopiei este analogică cu metoda examinării colului uterin.

În 1975, N.A. Kriveț și laboratorii lui au studiat mucoasa vulvei și

diversele ei modificări în conformitate cu clasificările de bază folosite în practică, în paralel cu examenul histologic, după cum urmează:

1. Mucoasa normală a vulvei;
2. Schimbări benigne hipertrofice, atrofice și inflamații ale mucoasei;
3. Epiteliul atipic (leucoplazie, baza leucoplaziei, câmpuri și porțiuni iod-negative, eritroplazie);
4. Cancer primar (leucoplazie grosolană, tablourile I-II ale cancerului primar).

La vulvoscopie papula leucoplazică deseori se determină în formă de pată fără vase, de mărimi și configurații variate de culoare alb-gri cu nuanță siefie, puțin ridicată deasupra suprafeței înconjurătoare. Mult mai pronunțat este conturul ei după badijonarea mucoasei cu soluție de acid acetic 3% și se caracterizează prin reacție iod-negativă la badijonarea cu soluție Lugol. După "decolarea" papulei leucoplazice rămâne baza leucoplaziei – aceasta din urmă reprezintă o porțiune redusă de puncte de culoare roșie-aprinsă; ea de asemenea este iod-negativă la tratarea cu soluție Lugol. La vulvoscopie câmpurile sau mozaicul se manifestă în forma unei porțiuni de epiteliu cornificat, împărțit în segmente pluriforme, de culoare galbenă-albă, cu contur bine pronunțat după tratare cu soluție de acid acetic 3%, iar în cazul badijonării cu soluție Lugol sunt iod-negative. Tabloul vulvoscopic al cancerului primar: leucoplazie grosolană fisurată, desenul bazei leucoplaziei și al câmpurilor bine pronunțat, ridicat deasupra suprafeței ce înconjoară învelișul dermato-mucos. Cancerul clinic determinat în timpul vulvoscopiei se caracterizează prin: exofitie sau manifestare tuberoasă edemațioasă cu focare necrotice și vase atipice.

Cercetarea detaliată a tegumentelor dermato-mucoase la mărire dă posibilitate de a aprecia cât mai corect modificările macroscopice ale vulvei, de a depista patologia provocată de infecție. Vulvosopia permite diagnosticarea cu certitudine a simptomelor de malignizare, de aceea însemnătatea ei la alegerea fragmentelor pentru biopsia țintă este incontestabilă.

Pentru a exclude malignizarea se folosește microscopia fluorescentă contrast. Metoda permite a examina numai celulele superfi-

ale ale epitelului, colorate cu albastru de toluidinol, în legătură cu care fapt, ea nu și-a găsit întrebuințare largă.

Menționăm că medicul-colposcopist trebuie să fie atent, conștiincios, specialist experimentat de înaltă calificare pentru a nu comite greșeli. Examinarea superficială poate insufla bolnavei o stare de liniște falsă cu consecințe grave.

Histeroscopia

Date generale despre histeroscopia

Histeroscopia este o metodă de examinare vizuală a suprafeței interne a uterului cu ajutorul sistemului optic. Actualmente histeroscopia a devenit nu numai cea mai aplicată metodă pentru diagnosticarea patologiei intrauterine, dar și pentru intervenții chirurgicale la nivelul cavității uterului. Pentru prima dată această examinare a fost înfăptuită de Pantalione în 1869 cu ajutorul cistoscopului. În anul 1895 la congresul ginecologilor din Viena, Bumm a prezentat rezultatele examinărilor cavității uterine cu ajutorul uteroscopului, iluminarea fiind asigurată printr-un reflector luminos și oglindă frontală. Pentru prima dată histeroscopia a fost efectuată de Pantalioni în anul 1869 cu ajutorul unui utilaj asemănător cu cistoscopul. La o pacientă de 60 de ani au fost depistate vegetații polipoide care produceau metroragie. De atunci până în prezent endoscoapele folosite în astfel de scopuri au suferit modificări considerabile. Au fost create modele de histeroscoape care permit nu numai examinarea pereților cavității uterului, dar și efectuarea intervențiilor intrauterine, precum și examinare ahistologică vitală a celulelor.

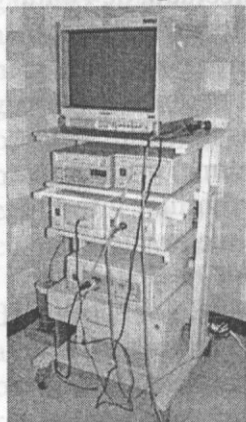
Utilizarea histeroscopiei în practica obstericală și ginecologică în Republica Moldova a început la sfârșitul anilor 80 ai secolului trecut. Această metodă de diagnostic se folosea în cercetări științifice, efectuate de către savanții moldoveni (Corolcova N., 1989; Opalco I., 2001; Gladun S., 2006).

În mod normal pereții uterului sunt apropiați unul de altul, deci pentru cercetarea lor în calitate de mediu de lărgire se poate folosi gaz, lichid sau un balon cu pereții transparenți. În ceea ce privește

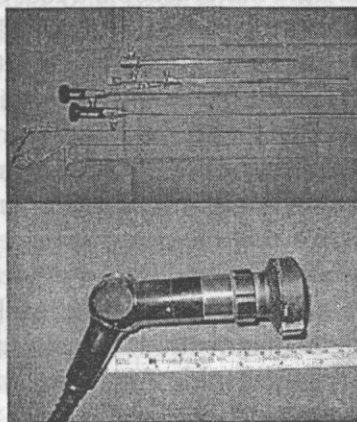
vizualizarea modificărilor patologice, capacitatea fiecărei din aceste metode nu e la fel; mai puțin expresivă este în cazul introducerii balonului de latex, de aceea metoda dată nu are o răspândire atât de largă. Din cauza tehnicii complicate metoda histeroscopiei gazoase se folosește de asemenea limitat. Cea mai comodă și informativă este histeroscopia cu folosirea lichidelor. Pentru efectuarea cercetărilor histeroscopice este necesar următorul utilaj: instalația video (telescop, monitor, sursă de lumină), histeroscop cu sistem optic de la 0 la 30%, infuzor. În scop diagnostic sunt pe larg utilizate fibrohisteroscoapele rigide, pentru manipulații chirurgicale sunt folosite histeroscoapele rigide operative și rezectoscoapele diferitor producători internaționali și instrumente mecanice (foarfecă, pensă bioptică, instrumente bipolare etc.).

Tuburile optice ale histeroscoapelor practic sunt identice cu laparoscoapele și dau posibilitatea de a efectua examinarea vizuală la mărirea imaginii de 3,5 ori. Elementele componente ale histeroscopului sunt: corpul gol cu ventile pentru introducerea lichidului sau a gazului, iar cel folosit în histeroscopia chirurgicală mai dispune și de și un luft pentru introducerea instrumentelor. Tubul optic se introduce în corpul

Aparatul necesar pentru histeroscopie



Monitor, sursă de lumină cameră video



Histeroscop operativ, optică (unghi de vizualizare 0% și 30%), foarfecă, pensă biotică



Sistem de infuzie

gol și se fixează, sistemul de introducere a lichidului sau gazului se conectează la ventilă, iar la tubul optic – conductorul de lumină.

Pregătirea pacienților pentru histeroscopia

Înainte de histeroscopia planificată se efectuează examinarea și pregătirea bolnavei pentru procedură. Examinarea include: analiza generală a urinei și a sângelui, glicemia, fluorografia cutiei toracice, ECG, frotiul vaginal pentru gradul de sterilitate. Înainte de histeroscopia se rade părul de pe organele genitale externe, se efectuează o clismă, se elimină urina, este indicată sanarea vaginului. Îndeplinirea histeroscopiei urgente se poate efectua și fără examinarea preventivă a bolnavei, însă pregătirea pentru procedură este necesară.

Anestezie

Se va efectua anestezia general intravenoasă (fentanil, ketamină, propofol, tiopental Na, etc.) cu/fără suport ventilator. În cazul intervențiilor de durată se va efectua anestezia epidurală sau anestezia general intravenoasă cu/fără suport ventilator.

Tehnica histeroscopiei

Pregătirea mâinilor medicului e aceeași ca la operațiile vaginale. Pentru histeroscopia femeia se află pe masa ginecologică. Preventiv se efectuează toaleta organelor genitale externe și a treimii superioare a suprafeței interne a coapselor cu soluție dezinfectantă. Se strânge histeroscopul, se conectează la tubul optic sursa de lumină, iar la ventilă se unește o picurătoare. Pentru dilatarea cavității uterine se utilizează dextran 32%, dextroză 70%, apă destilată, soluție fiziologică, soluție Ringer, Glicină 1,5%, glucoză 5%, sorbitol, manitol. Reglând sistemul, este necesar a obține o pătrundere continuă a lichidului în corpul histeroscopului, iar apoi în uter. Colul uterin se examinează cu ajutorul valvelor, se tratează cu soluție antiseptică, buza anterioară a colului uterin se fixează cu o pensă și colul se coboară. Se efectuează sondarea cavității uterine și se notează adâncimea maximală de pătrundere după gradațiile respective. Apoi canalul cervical se extinde în dependență de dimensiuni a histeroscopului. Menționăm, că introducerea dilatatoarelor în cavitatea uterină nu trebuie să depășească adâncimea de 1cm de la orificiul intern pentru a evita traumarea mucoasei. Extinderea canalului cervical asigură scurgerea liberă a lichidului și împreună cu el înlăturarea sângelui și a mucozității din cavitatea uterului,

fapt care contribuie la vizualizarea mai efectivă a pereților uterului în timpul histeroscopiei. Lichidul introdus nu reușește să pătrundă prin trompele uterine în cavitatea abdominală. Histeroscopul cu sistemele de iluminare și spălare conectate se introduce după orificiul intern. Introducerea histeroscopului în canalul cervical, iar apoi în cavitatea uterului trebuie să fie efectuată sub control vizual.

În cazul histeroscopiei cu gaz la unul din ventilele histeroscopului se conectează un tub prin care se introduce oxid de carbon din hister-flater cu viteza de 60-80ml/min. timp de 20 sec. Se creează o presiune de 160-180 mm a coloanei de mercur eficientă pentru dilatarea cavității uterine, după care ea devine accesibilă pentru studiu.

Indiferent de metoda histeroscopiei examinarea începe cu studierea generală a cavității uterului. Se acordă atenție asupra mărimii și formei cavității uterine, se cercetează starea mucoasei, culoarea, grosimea, plicacitatea, starea desenului vascular, orificiilor trompelor uterine și relieful pereților uterini. Deplasând tubusul histeroscopului spre fundul uterului, se vizualizează unghiurile tubare ale uterului, pereții laterali și, în sfârșit, se apreciază starea porțiunii istmico-cervicale și a canalului cervical. În condițiile clinicii noastre histerosopiile se efectuează cu folosirea histeroscopului rigid Circon ACMI, 7 mm, înzestrat cu canal operator pentru pense bioptice și foarfece, cu pregătirea prealabilă la necesitate a canalului cervical prin administrarea de mizoprostol sublingual 200 mg cu 2-4 ore înainte de intervenție sau introducerea laminariilor.

Indicațiile pentru efectuarea histeroscopiei

Histeroscopia este indicată în cazurile următoare: dereglări ale ciclului menstrual în diferite perioade ale vieții femeii; eliminări sangvinolente în perioada postmenopauzală; concretizarea locului inserării contraceptivului intrauterin; suspectarea afecțiunilor – miom uterin submucos, adenomioză, cancer de endometru, anomalii de dezvoltare a uterului, sinechii intrauterine, resturi ale oului fetal în cavitatea uterină, corp străin în cavitatea uterină, perforația peretelui uterin; sterilitate; boala abortivă; controlul cavității uterine după intervenții pe uter, mola hidatiformă, corioepiteliom; aprecierea eficacității și controlul după terapia hormonală; complicații în perioada post-partum; starea cicatricelui pe uter după operația cezariană.

Contraindicații pentru efectuarea histeroscopiei

Histeroscopia este contraindicată în: patologia infecțioasă (gripă, angină, pielonefrită, pneumonie, etc.); infecții acute ale organelor genitale; gradele III-IV de puritate a vaginului; patologia gravă a sistemului cardiovascular și a organelor parenchimatose; sarcina; stenoza colului uterin; extinderea cancerului de col uterin; hemoragiile uterine.

Histeroscopia permite efectuarea unor astfel de intervenții precum: polipectomie, înlăturarea unor noduli submucoși miomatoși de dimensiuni nu prea mari, biopsia țintită a endometrului, înlăturarea aderențelor intrauterine și secționarea septului intrauterin; înlăturarea DIU sau a resturilor de țesut placentar. Aceste manipulații se referă la proceduri cu grad redus de traumatism operatoriu și de aceea pot fi efectuate în condiții de ambulatoriu.

Histeroscopia diagnostică

Histeroscopia diagnostică permite vizualizarea tabloului histeroscopic al cavității uterine normale și în caz de patologie intrauterină. Examinarea completă a cavității uterine include vizualizarea ambelor istmuri tubare și examinarea panoramică a cavității uterine de la nivelul orificiului intern al canalului cervical cu scop de identificare și localizare a patologiei.

Tabloul histeroscopic al cavității uterine în ciclul menstrual normal

În mod normal cavitatea uterină are forma unui oval extins în direcție transversală, la polul căruia se disting orificiile trompelor uterine; mucoasa are colorație uniformă. În caz de proliferare precoce endometrul este subțire, de culoare roz-pală, cu o plicacitate neevidentă, din care cauză se prevede o rețea deasă de vase, se depistează hemoragii unice (anexa 2, des.1). Treptat, pe parcursul fazei de proliferare se observă mărirea plicacității endometrului, culoarea devine mai roz. În faza secretorie endometrul este îngroșat, plicacitatea pronunțată, iar spațiile dintre pliuri sunt în formă de fisuri înguste de culoare roșie-gălbuie (anexa 2, des. 2). Înainte de menstruație apar porțiuni de necroză de culoare roșie închis cu o sângerare mărită (anexa 2, des. 3). În timpul menstruației cavitatea uterină este plină cu sânge,

se văd fragmente de endometru, iar porțiunile lipsite de endometru au culoare roz-pal cu hemoragii. Orificiile trompelor uterine apar în formă de oval sau de fisuri în unghiurile uterului. Ele se văd mai bine în faza foliculară, mai apoi, din cauza îngroșării endometrului și formării plicilor, ele nu întotdeauna se vizualizează.

Cu toate că există descrierea tabloului histeroscopic pe faze, nu întotdeauna reușim să determinăm faza ciclului menstrual.

În menopauză endometrul este subțire, de culoare gălbuie, uneori pe fondul epiteliului atrofiat pot fi văzute venele dilatate; orificiile trompelor uterine se vizualizează bine (anexa 2, des. 4).

La diagnosticarea histeroscopică a patologiei intrauterine la femeile de vârstă reproductivă cu ciclul menstrual bifazic este necesar de ținut cont de faza ciclului.

Histeroscopia diferitor patologii intrauterine

Endometrita cronică. Spre deosebire de endometrul normal, în caz de endometrită cronică se constată desenul vascular pronunțat și colorarea neuniformă a endometrului indiferent de faza ciclului menstrual.

Hiperplazia endometrului. Este caracteristică îngroșarea neuniformă a endometrului cu plici pronunțate, uneori asemănătoare unor formațiuni polipoide, mai des de culoare trandafirie. Hiperplazia endometrului poate avea caracter difuz sau local. Uneori, ca urmare a hiperplaziei difuze, apar dereglări vasculare, are loc necrotizarea și desprinderea țesuturilor, ceea ce duce la hemoragie. Din cauza plicilor orificiile trompelor uterine nu pot fi întotdeauna observate. După hemoragiile de lungă durată tabloul histeroscopic poate fi identic cu tabloul în faza de proliferare a ciclului menstrual.

Polipoza endometrului. Se determină în formă de formațiuni rotunjite sau alungite, mobile, pe picioruș sau cu baza având un diametru mai mic decât diametrul polipului (anexa 2, des. 5). De obicei, suprafața polipului este netedă, de culoare roz nuanțată, galbenă sau surie, uneori se vede și desenul vascular, pot fi porțiuni de necroză de culoare roșie-închis. Polipii variază ca formă și dimensiuni. Este caracteristică localizarea la fundul uterului, mai des lângă orificiile trompelor uterine. Polipii adenomatoși au de regulă relief neregulat.

Miomul submucos al uterului se situează mai des lângă orificiile

trompelor uterine. Pe fonul endometrului de culoare roz-pal nodul submucos apare ca o formațiune rotunjită, albicioasă, cu contur bine determinat (anexa 2, des. 6); mucoasa care acoperă acest nod este subțire, fără plice. Pe suprafața miomului pot fi vizualizate porțiuni de hemoragie și necroză de culoare închisă. E bine delimitată linia între nod și endometrul neschimbat. Dacă nodul submucos ocupă o parte mai mare a uterului, atunci uterul pare deformat. Tabloul histeroscopic al nodului miomatos intramural cu creștere centripetă reprezintă o formă de tumefiere a peretelui uterului fără contur bine determinat, cu mucoasa subțire de culoare palidă.

Endometrioză internă. În ajunul menstruației pe pereții laterali sau în regiunea fundului uterului pot fi vizualizate canalele endometriode în formă de orificii punctiforme de culoare roșie-închis. Ele se conturează clar pe fondul mucoasei, orificiile fiind multiple. Deseori din canalele endometriode pot apărea hemoragii (anexa 2, des. 7).

Cancerul endometrului. Tabloul histeroscopic este destul de caracteristic. Se vizualizează o formațiune de culoare surie cu diferite tonalități, situată mai des la fundul uterului și lângă orificiile trompelor uterine, uneori procesul se răspândește pe toți pereții uterului (anexa 2, des. 8). Contururile tumorii sunt de obicei distincte, suprafața neregulată, uneori cu proliferări polipoide ce sângerează ușor.

Concreșteri intrauterine (sindromul Așerman). Se văd aderențe de țesut conjunctiv, albicioase, ce unesc pereții uterului, cavitatea căruia poate fi împărțită în câteva cavități mai mici. Orificiile trompelor uterine, de obicei, nu se văd (anexa 2, des. 9). Uneori, din cauza aderențelor enorme cavitatea uterului poate fi deformată, se obliterează, ceea ce împiedică efectuarea histeroscopiei.

Viciile dezvoltării uterului. Tabloul histeroscopic este variabil și depinde de varietatea viciului. Însă în cazul anomaliilor de tipul uterului bicorn și bariera intrauterină incompletă datele histeroscopiei sunt aceleași.

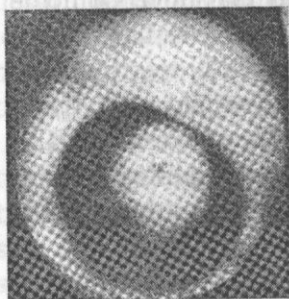
În aceste cazuri după orificiul intern se vizualizează o barieră verticală subțire, care se îngroașă considerabil spre fund, în legătură cu care fapt uterul poate fi despărțit în două părți. Ambele cavități sunt identice, îngustându-se distal, ele se termină cu lumenul trompelor uterine. În caz de uter dublu se observă două canale cervicale,

mărirea cavităților uterine se determină ușor. Rezultatele examinării histeroscopice a acestui contingent de bolnave înlesnesc rezolvarea problemei cu privire la rentabilitatea și metoda de corecție chirurgicală a viciului uterin.

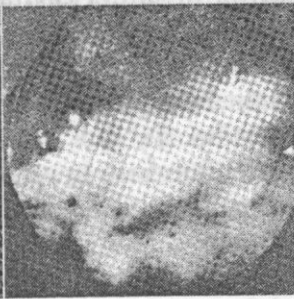
Contraceptivele intrauterine. Histeroscopia se efectuează cu scopul de a concretiza unde s-au localizat fragmentele steriletului în caz de suspjecție la o fixare dură sau în cazul unei concreșteri în peretele uterin a steriletelor ce s-au aflat timp îndelungat în cavitatea uterină. În aceste cazuri steriletul poate să-și păstreze forma sa obișnuită sau să fie acoperit cu fibrină, iar uneori cu endometru.

Fragmentele oului fetal. În cavitatea dilatată și alungită a uterului se vede endometrul roz-gălbui cu microcheaguri de sânge, pe fondul căruia se formează una sau, mai des, câteva formațiuni „peștrițe”, colorate neuniform de la roșu închis până la roșu negru, pătrunzând adânc în cavitatea tisulară de formă poligonală cu marginile „zdrențuroase” (N. Corolcova, 1989) (des. 1-3).

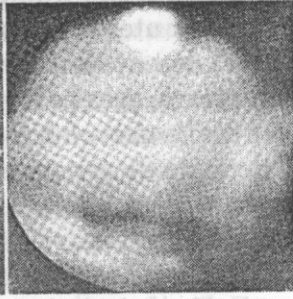
Cicatricele de pe uter după operație cezariană. Posibilitatea vizualizării suprafeței interne a uterului cu ajutorul histeroscopului stă la baza metodei de diagnosticare în afara gravidității a patologiei cicatricei post operatorii. Histeroscopia se efectuează după expirarea a 6 luni de la operație, când cicatricea practic este formată. În prezența indicațiilor, se admite și mai devreme. Pentru concretizarea dinamicii formării cicatricei sunt indicate zilele a 4-6-a ale ciclului.



Des. 1. Oul fetal la un termen mic al sarcinii



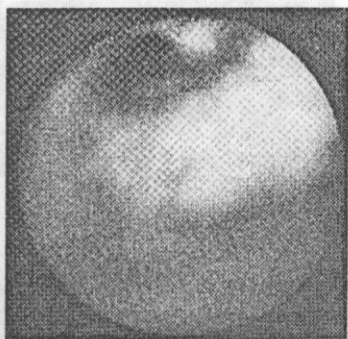
Des. 2. Fragment al oului fetal în cavitatea uterină după avort



Des. 3. Tabloul histeroscopic al cavității uterine după eliminarea totală a oului fetal

lui menstrual, deoarece atunci stratul funcțional al endometrului se desprinde complet și prin stratul subțiat se observă bine țesutul subiacent.

Se observă următoarele variante ale cicatricii de pe uter: regiunea cicatriciei cu structură invariabilă a suprafeței interioare și care nu diferă de cicatricile asemănătoare de pe sectoarele adiacente; țesuturile sunt fără modificări, rețeaua vasculară se manifestă suficient. În cazul dat se poate presupune o muscularizare completă a cicatricii (des. 4).

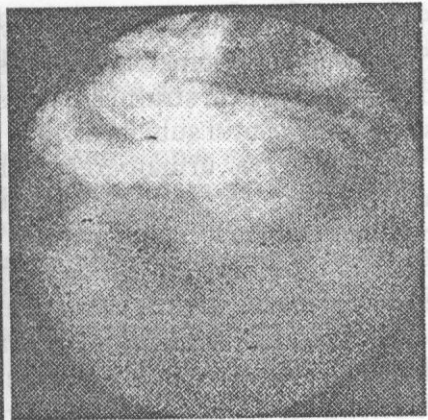
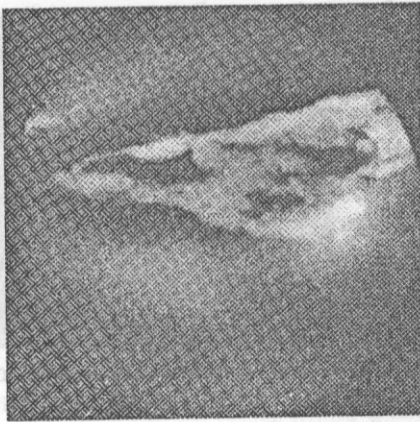


Des. 4. Tabloul histeroscopic al suprafeței interne intacte a uterului

Diferitele variante ale cicatricii liniare formează o grupă aparte. În această grupă se întâlnesc cicatricii cu suprafața netedă, mai palide ca țesutul înconjurător, cu prezența unor zone locale fără vase, ce indică insuficiența cicatricii. Se întâlnesc cicatricii cu impresiuni pe suprafața internă („minus țesut”), care sunt izolate sau legate una de alta cu porțiuni puțin vascularizate sau nevascularizate; astfel de modificări ale cicatricii sunt legate de subțierea ei (des. 5). În alte cazuri pe suprafața cicatricii se depistează una sau câteva porțiuni bombate, în formă de tubercul, proeminente în cavitatea uterului („plus țesut”), cu incluziuni albicioase și cu un grad diferit de pronunțare al rețelei vasculare, până la lipsa ei completă. Porțiunile bombate ale cicatricii sunt condiționate de creșterea exagerată a țesutului conjunctiv în regiunea inciziei uterului (des. 6). Atât în cazul prezenței impresiunilor, cât și în cazul porțiunilor bombate conturul lor se manifestă sau foarte clar, sau au trecere treptată în peretele uterului. Aceste cicatricii pe uter au o culoare albicioasă din cauza dezvoltării elementelor conjunctive.

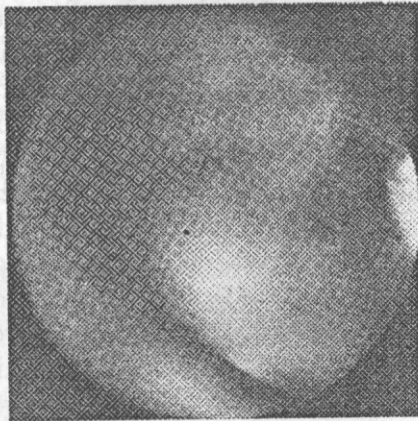O grupă aparte alcătuiesc cicatricile în formă de zigzag (des. 7). În acest caz se întâlnesc modificări în structura suprafeței inferioare, analogice cicatricilor liniare cu impresiuni și proeminente.

O grupă separată o formează cicatricea fragmentată. Această cicatrice pare să fie alcătuită din fragmente, iar pe suprafața ei se obser-



Des. 5. Tabloul histeroscopic al cicatricii liniare pe uter cu impresiuni pe suprafața interioară (minus țesut), subțierea cicatricii pe uter

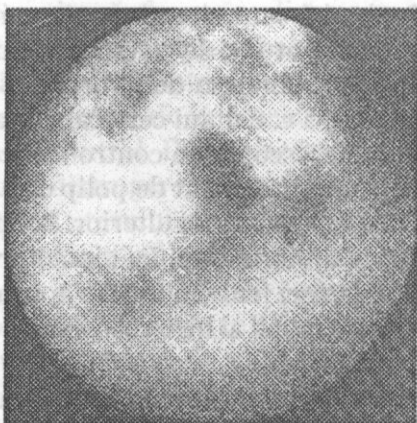
Des. 6. Tabloul histeroscopic al cicatricii liniare pe uter cu porțiuni bombate (plus țesut), cicatricia e îngroșată



Des. 7. Tabloul histeroscopic al cicatricii pe uter în zigzag

vă incluziuni albicioase din cauza prezenței elementelor conjunctive și caracterului manifestat insuficient al rețelei vasculare (des. 8).

N. Corolcova (1989) a propus pentru o orientare mai clară următoarea clasificare a stării miometrului în regiunea cicatricii post operatorii: a) absența modificărilor; b) prezența cicatricii liniare și



Des. 8. Tabloul histeroscopic al cicatricei pe uter fragmental

a zonelor vasculare; c) prezența impresiunilor sau a proeminențelor cicatricei; d) cicatricei în zigzag; e) cicatrice fragmentată.

La detereminarea histeroscopică a cicatricei liniare și în zigzag cu impresiuni și proeminențe, precum și a cicatricei fragmentate trebuie să ținem cont de insuficiența ei calitativă.

Rezultatele histeroscopiei efectuate cu ajutorul lichidelor, gazului și balonașului e necesar să fie comparate cu datele clinico-anamnestice și cu rezultatele altor metode de examinare (inclusiv atunci când medicul este experimentat). Pentru depistarea la timp a caracterului proceselor patologice se efectuează chiuretajul diagnostic al cavității uterine cu examinarea histologică a materialului obținut.

Histeroscopia chirurgicală

Histeroscopia chirurgicală include: polipectomia, miomectomia (miom uterin submucos), desectarea intrauterină, ablația endometriului, înlăturarea corpului străin, desecarea septului intrauterin, înlăturarea rămășițelor ovului fetal.

Pentru efectuarea operațiilor se folosește histeroscopul operativ.

Polipectomia. Înlăturarea polipilor se efectuează în dependență de localizarea și mărimea lor. Dacă polipii mici sunt situați în corpul uterin, ei se înlătură prin chiuretajul cavității uterine. Dacă, însă,

polipii de dimensiuni mici sunt situați nu numai în corpul uterului ci și în canalul cervical, atunci se efectuează chiuretajul separat: mai întâi fără a introduce chiureta după orificiul intern al canalului se chiuretează mucoasa canalului cervical, iar apoi și a pereților uterului. E indicată histeroscopia de control. În caz de depistare a polipilor rămași sau a unui fragment de polip este indicat chiuretajul repetat cu controlul histeroscopic ulterior. Polipii de dimensiune mai mare se înlătură cu ajutorul unui manipulator introdus în cavitatea uterului de tipul pensei fenestrată prin apucare și răsucire sau prin tăierea cu foarfecele mobil al histeroscopului. După înlăturarea polipului se repetă histeroscopia.

Înlăturarea miomului submucos. În 1978 Neuwirth și colab. au descris pentru prima dată folosirea histeroscopului pentru înlăturarea nodulului submucos prin abord transhisteroscopic. Actualmente această metodă este recunoscută ca fiind cea mai indicată pentru înlăturarea nodulilor miomatoși submucoși.

În funcție de caracterul nodulului miomatos (submucos pe picioruș îngust sau nod submucos-interstițial), operația poate fi efectuată unimomentan sau în două etape. Ultima este recomandată pentru înlăturarea nodulilor miomatoși cu localizare preponderentă în peretele uterului.

Nodulii miomatoși submucoși pe peduncul pot fi înlăturați cu ajutorul avorttângului sau prin rezecția piciorușului cu foarfeca. În cazuri mai grave nodulii miomatoși submucoși pot fi înlăturați prin electrorezecție cu utilizarea histerorezectoscopului cu anse ascuțite cu electrod sferic sau cilindric pentru coagularea vaselor sangvine sângerânde.

În cazul asocierii nodului miomatos cu hiperplazia endometrialului, după înlăturarea nodului este necesară efectuarea raclajului mucoasei uterului. La nodul miomatos submucos intramural, ce deformează cavitatea uterină, este propusă miomectomia prin laparotomie.

Secționarea sinechiilor intrauterine. Histeroscopia este standardul de aur în tratamentul senechilor întreuterine. Sinechiile subțiri dintre pereții uterului pot fi depistate cu ajutorul foarfecelor prin canalul operativ al histeroscopului. Metoda histeroscopus-

lui cu balon ne permite să observăm distrugerea aderențelor intrauterine subțiri în procesul umplerii balonului cu lichid. Aderențele mai dure de pe lângă pereții laterali pot fi distruse cu ajutorul unei chiurete ascuțite. Procesul de înlăturare a aderențelor se termină cu histeroscopia de control. Dacă e necesar, secționarea aderențelor se repetă. După distrugerea aderențelor și înlăturarea histeroscopului în cavitatea uterului e necesar a introduce contraceptivul Lips pe 2-3 luni pentru profilaxia recidivei aderențelor. Concomitent se prescriu preparate estrogen-gestogene sau hormonoterapie ciclică. Aderențele puternice ce constau din țesut cicatrizat din regiunea fundului și a treimii de sus a uterului nu pot fi înlăturate prin aceste metode. În aceste cazuri se efectuează operația cavitară cu acces abdomeno-parietal.

Înlăturarea steriletelor sau a fragmentelor lor. Această operație se efectuează prin prinderea steriletului sau a fragmentului lui cu ajutorul manipulatorului cu extragerea concomitentă împreună cu histeroscopul. Când are loc o concreștere a steriletului în peretele uterului, înlăturarea lui e posibilă cu ajutorul cleștelor histeroscopice sau cu chiureta și avortțangul. Dacă, însă, are loc o penetrare considerabilă a unei porțiuni de sterilet în cavitatea abdomenului, este indicată extragerea lui cu ajutorul laparoscopului.

Înlăturarea fragmentelor oului fetal se efectuează prin chiuretajul cavității uterine. Fragmentele majore pot fi înlăturate în prealabil cu ajutorul avortțangului. Tot materialul operațional se plasează într-un vas de sticlă cu soluție de formalină de 5-10% și se trimite la controlul histologic.

Ablația endometrului. Toate operațiile de distrucție a endometrului în literatura de specialitate se numesc „ablația endometrului”. Ea reunește diferite metode chirurgicale de acțiune asupra endometrului. Operațiile histeroscopice de ablație a endometrului pot fi cu laser sau electrochirurgicale.

Rezecția endometrului – secționarea întregii grosimi a endometrului poate fi efectuată doar electrochirurgical. În acest tip de operație este posibilă efectuarea examenului histologic al țesuturilor. Atenție deosebită se acordă pacienților cu ciatrice în segmentul inferior după operație cezariană. Peretele uterin în acest

loc poate fi subțiat, din aceste considerente excizia va fi foarte superficială. Recomandabilă ar fi coagularea de suprafață cu ajutorul electrodului sferic.

Complicațiile histeroscopiei

Deseori complicațiile apar atunci când histeroscopia se efectuează fără a ține cont de contraindicații, de poziția uterului, mărimea și forma lui, de posibilitatea schimbărilor patologice ale pereților uterini. Printre complicații menționăm, în primul rând, perforarea uterului, cu toate că la efectuarea operațiilor intrauterine sub control vizual ele se întâlnesc mai rar decât fără controlul histeroscopic. Efectuarea histeroscopiei sub controlul laparoscopului micșorează considerabil riscul perforației uterului și consecințelor ei. Unul dintre simptomele perforării uterului, în cazul histeroscopiei cu lichid, poate fi lipsa scurgerii lichidului prin canalul cervical. Dacă s-a constatat perforarea uterului, toate explorările intrauterine se întrerup, iar instrumentele se extrag din cavitatea uterului. Efectuarea măsurilor de tratament în astfel de cazuri corespunde regulilor generale de tratament al bolnavelor cu complicația dată. Alte complicații care pot apărea sunt: acutizarea procesului inflamator al organelor din micul bazin, pătrunderea gazului în cavitatea abdominală (în caz de histeroscopie cu gaz).

Majoritatea ginecologilor preferă histeroscopia cu folosirea lichidului. Lichidul pătrunde în cavitatea uterină sub presiunea de 40-100 mm Hg. În momentul influxului de lichide sub presiune ridicată este posibilă pătrunderea în patul vascular al pacientei, care fiind în cantități mari poate provoca dereglări metabolice și supra-solicitare cu volum. Există pericol și în cazul folosirii soluțiilor hiperosmoltice (32% dextran, 70% dextroză) și manitolului. De aceea este necesară măsurarea volumului eliminat din cavitatea uterină pentru prevenirea unor eventuale complicații (suprasolicitare cu volum a patului vascular, edem pulmonar coagulopatii).

Histeroscopia efectuată trebuie să fie protocolată.

HISTEROSCOPIA

F.N.P. _____ ani

Data _____, ziua ciclului _____

În condiții aseptice colul uterin e fixat cu pensa. Analgezia _____ Lungimea cavității uterine după sondă _____ cm.

Canalul cervical dilatat pînă la _____ cu dilatorul Hegar.

În cavitatea uterului este introdus histeroscopul cu sistemul de iluminare _____

Cavitatea uterului: nu este deformată, deformată pe contul nodului miomatos submucos, intramural, ieșit din peretele anterior, posterior, drept, stîng, lateral, din fundul uterului.

Diametrul nodului _____ cm.

Mucoasa: roz-pal, roz-pronunțat, colorată neuniform, plicaturată, hipertrofiată, subțire, grosime neuniformă, prezențe poliposemănătoare, polipi solitari, grupe.

Desenul vascular: nepronunțat, pronunțat. Se văd orificiile căilor endometriale: pe pereții anteriori, posteriori, laterali (din dreapta, stînga), fundul uterului. Orificiile trompelor uterine libere, se văd polipi (dreapta, stînga).

S-a efectuat: raclajul uterului, raclaj separat. Cu pensa de avort s-a efectuat înlăturarea polipilor, nodului miomatos prin torsiune. Raclajul nu s-a efectuat.

Histeroscopia de control

Semnătura

Investigația histerologică nr.

data

Laparoscopia

Date generale despre laparoscopie

Laparoscopia constă în examinarea organelor cavității peritoneale și ale bazinului mic cu ajutorul endoscopului introdus prin peretele anterior al abdomenului.

Pentru prima dată examenul organelor bazinului mic l-a înfăptuit obstetricianul-ginecolog D.O.Ott, în 1901, prin introducerea unor valve înguste și lungi printr-o tăietură a fornixului posterior. Ulterior, datorită lucrărilor lui N. Calc, care pentru aceste activități a structurat endoscopul, metoda dată a început să fie utilizată pe larg. De atunci, aparatele endoscopice folosite la laparoscopie au evoluționat. Arsenalul laparoscopaelor folosite în prezent dispune

de un sistem optic fibrilar complicat, care asigură informația corectă a metodei de examinare. Cu toate că patologia organelor bazinului poate fi diagnosticată cu ajutorul metodelor ginecologice clasice, totuși laparoscopia în clinica ginecologică, în etapa actuală, rămâne metoda fundamentală. Laparoscopia este o metodă de diagnostic și tratament aproape a tuturor maladiilor ginecologice, de asemenea ea permite de a efectua diagnosticul diferențial între patologia chirurgicală și cea ginecologică. Precizia acestei metode de diagnostic constituie 95-98%.

Este necesar însă ca laparoscopia să fie efectuată de un medic de o înaltă calificare, și numai la indicații stricte.

Au fost determinate indicațiile pentru laparoscopia planică și laparoscopia urgentă.

Indicații pentru laparoscopie

Laparoscopia planică se efectuează în următoarele cazuri:

- suspecția unei tumori a miom uterine sau a anexelor ei, și în special pentru diagnosticul diferențial al formațiunilor tumorale ale cavității abdominale;
- pentru concretizarea caracterului viciilor de dezvoltare a organelor genitale interne;
- cu scopul de a concretiza cauzele durerilor cronice în bazinului mic în cazul unui tratament neefectiv;
- sterilitate (diagnosticarea permeabilității trompelor uterine, aprecierea stării lor în vederea tratamentului chirurgical al sterilității de etiologie tubară);
- în suspecția ovarelor sclerochistice;
- în endometrioză genitală;
- în cazul necesității biopsiei ovarelor cu scopul precizării diagnosticului histologic;
- este aplicată și în cazul când laparotomia de diagnostic este contraindicată bolnavei.

Laparoscopia de urgență se efectuează:

- cu scop de diagnostic diferențial al maladiilor acute chirurgicale și ginecologice
- în cazul suspecției unei rupturi a piosalpingsului ori a chis-

tului ovarian;

- în suspecția torsionii pedunculului tumorii ovariene, și miom subseros în suspecția apoplexiei ovarului sau a gravidității extrauterine (progresivă sau întreruptă);
- în suspecția perforației uterului;
- în caz de tratament conservator complex inefectiv în decurs de 12-48 ore și de creștere a simptomelor locale și generale ale inflamației.

Contraindicații pentru efectuarea laparoscopiei

Există contraindicații absolute și relative.

Contraindicațiile absolute:

- șoc hemoragic;
- maladiile aparatului cardiovascular și pulmonar în stadiul decompensat;
- coagulopatie necontrolată;
- maladii din cauza cărora pacientei îi este contraindicată poziția Trendelenburg (consecințele traumei craniocerebrale, afectarea vaselor cerebrale ș.a.);
- insuficiența hepatorenală acută și cronică;
- cancerul ovarelor (excepție face monitoringul laparoscopic în procesul chimioterapiei);

Contra indicațiile pentru laparoscopia urgentă sunt întotdeauna relative și convenționale.

Contraindicații relative:

- alergii polivalentă;
- peritonită difuză;
- proces adeziv marcat după suportarea operației pe organele cavității abdominale și bazinului mic.

Laparoscopia este contraindicată în cazul maladiilor care pe parcursul examinării pot agrava starea pacientei sau chiar să creeze un pericol pentru viața ei. Acestea sunt maladiile aparatului pulmonar și cardiovascular în stadiu de decompensare, diatezele hemoragice complicate, diabetul zaharat în stadiu de decompensare, bolile infecțioase acute, insuficiența hepatorenală acută și cronică. Laparoscopia este contraindicată pacienților cu aderențe masive în

bazinul mic, în cazul laparotomiilor repetate, în caz de sterilitate feminină, obezitate și puritate vaginală de gradele III-IV.

De asemenea, contraindicații pentru efectuarea laparoscopiei planice se consideră:

- gradele III-IV de puritate a frotiului vaginal;
- maladii infecțioase acute și maladii respiratorii acute suportate cel puțin 4 săptămâni în urmă;
- examen clinic neadecvat și tratament neadecvat al soților la momentul examinării laparoscopice programată cu scopul determinării cauzei infertilității.

Pregătirea bolnavei pentru laparoscopie

Pregătirea bolnavei pentru laparoscopie este identică cu pregătirea pentru operația la nivelul organelor bazinului mic.

Cu 20-30 minute până la începutul examinării, bolnavei i se face premedicația: intramuscular se introduce 2 ml sol. diazepamii. Metoda de anestezie se decide individual luând în considerație starea somatică a pacientei, precum și indicațiile către laparoscopie.

Se dă preferință anesteziei generale endotraheale, se mai folosește anestezia peridurală.

Bolnava se culcă pe masa de operație în poziția caracteristică pentru operațiile vaginale în așa mod încât fesele să atârne peste marginea mesei. După dezinfectarea corspunzătoare a organelor genitale externe se deschide colul uterin în valve. Vaginul și colul uterin se badijonează cu iodonat. Buza anterioară a colului uterin se fixează cu ajutorul pensei, iar în canalul cervical se instalează o canulă, care se introduce în cavitatea uterină, astfel, încât capătul ei să nu se sprijine în fundul uterin. Schimbând canula cu ajutorul pensei, e posibil a fixa uterul în poziția comodă pentru lucrul medicului.

Peretele abdominal anterior este dezinfectat cu soluție de iodonat (în limitele sus – până la nivelul rebordului costal, din părți – până la linia axilară posterioară, în jos include pubisul și treimea superioară a suprafeței femurale bilaterale). După aceasta bolnava se acoperă cu cearșafuri sterile.


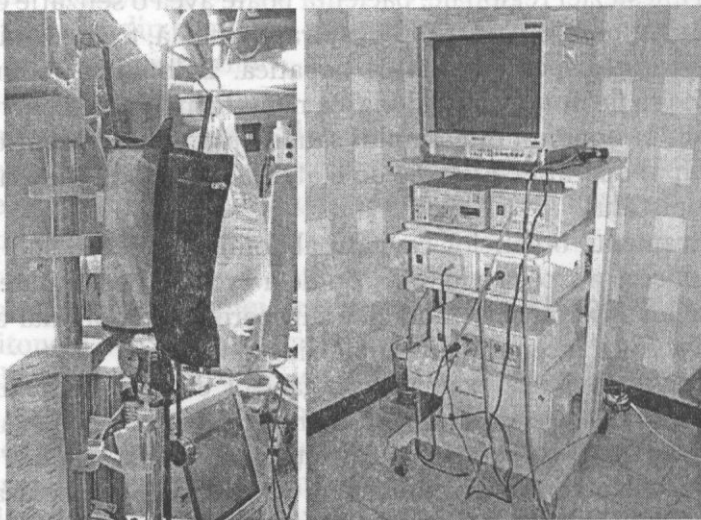
Tehnica laparoscopiei

Examinarea endoscopică a organelor bazinului mic constă din următoarele etape:

1. Introducerea troacului
2. Introducerea laparoscopului;
3. Aplicarea pneumoperitoneului;
4. Examinarea organelor cavității abdominale și ale micului bazin;

Înainte de laparoscopie e necesară aplicarea pneumoperitoneului pentru a forma un spațiu de vizualizare. Aplicarea pneumoperitoneului este o etapă importantă, deoarece pot surveni complicații

Aparatajul necesar pentru laparoscopie



serioase. Punctul de aplicare a pneumoperitoneului este individualizat în dependență de poziția posibilă a formațiunii și de prezența schimbărilor cicatrizate pe peretele abdominal.

Numai după ce ne-am convins de poziția corectă a acului troacrar și de lipsa complicațiilor în cavitatea abdominală cu ajutorul aparatului pentru pneumație este introdus bioxid de carbon, oxid de azot sau heliu și argon, în cantități de la 2 litri până la 3 litri, uneori până la 8 litri la femei obeze. Gazul se introduce încet pentru a evita creșterea bruscă a presiunii intraperitoneale. Cu ajutorul manometrului să se urmărește creșterea presiunii gazului în cavitatea abdominală (optimal 8-12 mmHg). Pătrunderea gazului în cavitatea abdominală nu trebuie să provoace senzații dureroase, în cazul anesteziei regionale, pacienta poate avea o senzație de presiune în regiunea epigastrului, respirația dificilă, frenicus-simptom; la percuție dispare matitatea hepatică. Balonarea abdomenului trebuie să fie uniformă. Balonarea neuniformă indică pătrunderea gazului în lumenul intestinului sau al epiploonului. Menționăm că în timpul operației e nevoie de o atenție deosebită din partea endoscopistului.

Examenul organelor cavității abdominale începe sub locul de introducere a troacrarului cu scop de a exclude posibilitatea lezării organelor interne și hemoragiile din peretele abdominal anterior. După aceasta începe laparoscopia diagnostică.

Consecutivitatea examinării organelor cavității abdominale depinde de obiectivele examinării, de regulă, se începe cu examinarea organelor părții superioare a cavității abdominale, apoi se trece la examinarea organelor bazinului mic. Cu acest scop se efectuează turul mesei de operație în poziția Trendelenburg, ceea ce contribuie la mișcarea anselor intestinale și părților omjentalului mare spre stomac și diafragm. Pentru panoramă se deschide fundul vezicii urinare, corpul uterului, ligamentele infundibilo-pelvice și ligamentele largi ale uterului, partea istmului trompelor uterine, partea superioară a ovarelor.

Examinarea organelor bazinului mic este înlesnită cu ajutorul manipuloarelor, care permit dislocarea anselor intestinale, epiploonului, apendicelui, ceea ce ameliorează condițiile vizuale.

Introducerea troacrarului în manșon se face sub controlul vizual

în puncte simetrice așezate la 3-4 cm lateral de la linia mediană. După aceasta se înlătură stiletele troacarului și se introduce manșonul și cleștele atraumatic. Bolnava este așezată în poziția Trendelenburg, care provoacă dislocarea anselor intestinale mobile și a epiploonului mare fapt, ce îmbunătățește vizualizarea cavității abdominale.

Examenul organelor bazinului mic se efectuează într-o anumită ordine. Pentru orientarea corectă în cavitatea abdominală în primul rând trebuie găsit uterul. Schimbarea poziției uterului cu ajutorul sondei introduse în cavitatea lui permite examinarea spațiului periuterin. Apoi se examinează în direcția acelor de ceasornic anexele din dreapta, spațiul retrouterin și anexele din stânga.

Datele examenului vizual al laparoscopiei se completează cu analiza frotiului din cavitatea abdominală pentru citologie, floră, precum și biopsia țesuturilor.

Laparoscopia diagnostică

La efectuarea laparoscopiei diagnostice e necesar de a reține că greșelile diagnosticului duc la o conduită medicală incorectă, la laparotomii nejustificate.

Tabloul laparoscopiei organelor micului bazin normale

Peritoneul visceral și parietal normal este de obicei lucitor, neted, de culoare trandafirie, cu suprafața umedă. La apropierea tubului optic se diferențiază bine vasele sangvine și pulsația lor, iar la îndepărtarea lui la distanța de 8-10 cm vasele nu se văd. Datorită luciului și suprafeței umede peritoneul oglindește puternic razele de lumină, de aceea devine mai pronunțat nu numai luciul suprafeței peritoneului parietal, dar și al celui visceral. La examenul spațiului periuterin ce învelește vezica urinară, el e de culoare gălbuie din contul țesutului adipos, cu o rețea fină de vase. Vezica urinară are diferite forme în dependență de gradul de umplere. Uterul e situat pe linia medie a bazinului mic, este periform, baza lui fiind îndreptată în sus, învelișul peritoneal e neted, lucios, de culoare trandafirie, se observă rețeaua vaselor mici. Se văd fundul și peretele anterior uterin ce se mărginește cu vezica urinară.

Aparatul ligamentar al uterului ce pornește de la peretele anterior este de culoare roz-pal. Ligamentele (late, proprii de suspensie și sacrouterine) sunt prezentate în formă de duplicatură peritoneală prin care se străvăd vasele. Din colțurile uterului puțin mai în spate de ligamentele piriforme pornesc trompele uterine (anexa 3, des. 1). Ele sunt situate liber în bazinul mic, au un înveliș seros lucios, iar fimbriul au o culoare trandafirie-aprinsă, sunt ușor dislocate. Ovariele cer examinarea amănunțită. Cu ajutorul manșonului este posibil a determina nu numai mobilitatea lor, dar și a le vizualiza din toate părțile. Ovariele sunt situate în spațiul retrouterin și parcă ar fi acoperite cu trompele uterine. Au dimensiunile 4x3x2, sunt de culoare cenușie-albicioasă, cu relief cefalic. Pe suprafața lor se pot depista corpi galbeni, foliculi în diferite faze de dezvoltare (anexa 3, des. 2).

Trompele uterine au o suprafață netedă, lucioasă, de culoare roză-pal, de obicei sinusoasă și ușor se deplasează în porțiunile fibriale ale trompelor uterine, care se prezintă ca niște excrescențe de culoare roz intens și similar pot fi deplasate ușor cu ajutorul manipuloarelor. Permeabilitatea trompelor uterine poate fi verificată prin introducerea în cavitatea uterului prin canalul cervical a 10-15 ml soluție albastru de metilen sub presiune, ceea ce permite stabilirea caracterului și nivelului ocluziei.

Spațiul retrouterin este acoperit cu peritoneu de culoare roz-pal, lucitor, conține o cantitate anumită de lichid peritoneal, care este necesar a fi aspirat pentru îmbunătățirea condițiilor de examinare.

Tabloul laparoscopiei organelor micului bazin în caz de patologie

În cazul *miomului uterin* se determină o formațiune tumorală de culoare roză, de diferite dimensiuni de la care pleacă tubele uterine și ligamentele (anexa 3, des. 3). Nodulii subseroși pot fi fibroși sau miomatoși, deosebindu-se după aspecte. Nodulii fibroși prezintă tumori trabeculare albe, rețeaua vasculară a lor nu este bine exprimată. Nodulii miomatoși sunt de culoare roșie aprinsă neomogenă cu rețea vasculară bine exprimată. În cazul localizării intraligamentare a nodulilor miomatoși uterini se vizualizează doar polurile lor superioare,

de aceea putem judeca despre dimensiunile nodurilor doar aproximativ. Nodulii miomatoși subseroși cu dereglarea microcirculației în ei au o culoare violetă neomogenă cu multiple sângerări în capsulă. Nodulii interstițiali nu se observă clar, iar la localizarea interstițial-subseroază nodului poate fi observat numai atunci când proiemincază la suprafața.

Tumorile și formațiunile tumorale ovariene la examinare pot avea aspect diferit, în funcție de caracterul lor. Ele pot fi de mărimi nu prea mari, formă rotundă, cu capsulă subțire străvezie și cu conținut străveziu. Desenul vascular poate fi diferit, dar de obicei slab exprimat sub formă de rețea fină (chistome seroase) (anexa 3, des. 4). Capsula tumorii poate fi groasă, nestrăvezie, de culoare albăstrie, cu vase mari ramificate. Tumoarea poate fi trabeculară, de formă neregulată, cu zone de diferit grad de densitate și culoare, ceea ce de obicei denotă multicameralitatea lor (chistome pseudomucinoase). Câte o dată la suprafața tumorii ovariene pot fi vizualizate creșteri papilare (chistome papilare). În toate cazurile când se depistează formațiune ovariană cu capsulă groasă nestrăvezie trebuie să ne gândim la o tumoare adevărată. Vasele capsulei adesea sunt slab pronunțate în formă de rețea fină, deși într-un șir de cazuri pot fi destul de mari. În cazul torsionii piciorușului tumorii ovariene se vizualizează suprafața ei de culoare violetă sau multiple hemoragii în capsulă.

Chistul paraovarian se expune sub formă de formațiune chistică de culoare albăstruie cu trompa uterină întinsă peste el, iar alături de obicei se vede ovarul intact.

Cancerul ovarian poate fi presupus în cazul unei tumori de diferite forme cu proliferări papilare (anexa 3, des. 5).

În diagnosticarea *chisturilor de endometrioză* un loc important îi revine endoscopiei (anexa 3, des. 6). Formele „mici” de endometrioză apar ca niște ochiuri cu diametrul 1-5 mm, proeminând deasupra suprafeței peritoneului, care poate avea diferite culori (roșie-aprins, cafenie-închis, neagră, ruginie) (anexa 3, des. 7). De obicei ele se localizează pe peritoneu, care acoperă ligamentele sacrouterine și excavația retrouterină. Formele difuze de endometrioză sunt prezente cu chisturi de culoarea ciocolatei,

cu o capsulă groasă și aderențe masive. În unele cazuri chisturile endometrioidice se localizează în adâncul ovarelor. Focarele de endometrioză devin mai aprinse și deslușite mai clar în zilele apropiate de menstruație, datorită activității ciclice a țesutului endometrial.

Pentru ovarele sclerochistoase (anexa 3, des. 8) este caracteristic următorul tablou laparoscopic. În micul bazin se observă rar aderențe ce complică examinarea. De obicei se observă bine uterul fără modificări, de culoare trandafirică-aprinsă care ocupă o poziție mediană. Ovariele sunt mărite din ambele părți și au suprafața lucitoare, albicioasă cu nuanță sifidie. Cu ajutorul palpatorului se determină o consistență densă. E caracteristică păstrarea formei normale a ovarului. *Ovare polichistice* – ovare mărite în volum, suprafața lucitoare și cisteri mici subcapsulare multiple cu conținut transparent.

Sarcina tubară progresivă se vizualizează în formă de îngroșare fusiformă a unei porțiuni a trompei uterine de culoare roșie-închis. Vasele ligamentului lat, ale mezoovarului și ale mezosalpingului din apropierea trompei, în care se dezvoltă graviditatea, de obicei sunt dilatate. În cazurile când are loc întreruperea gravidității, în peretele tubar se depistează o perforație mică, în porțiunea fimbrială – țesut spongios de culoare roșie-vineție care sângerează ușor. Caracterul hemoragiei intraabdominale în cazul sarcinii tubare e diferit: în sarcina progresivă-hemoragia lipsește, în avortul tubar de obicei hemoragia neabținută, în cazul rupturii tubei – hemoragia abundentă (anexa 3, des. 9, 10, 11).

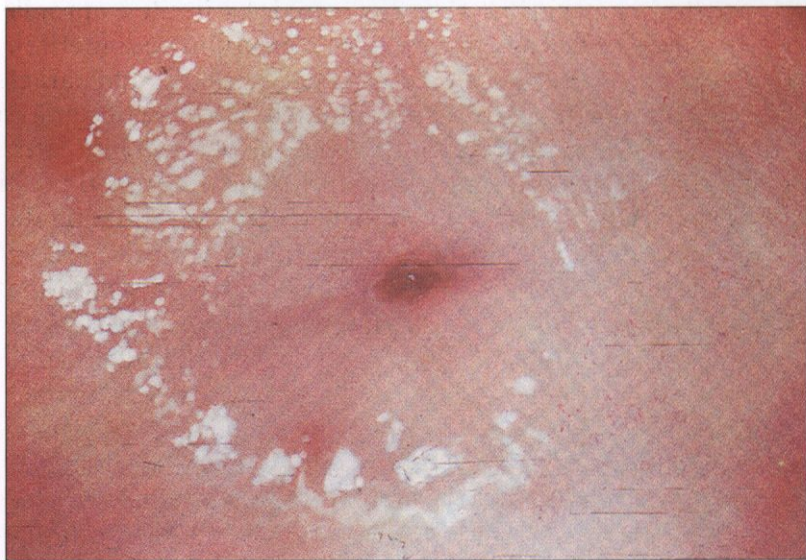Totodată, în micul bazin se poate observa sânge lichid cu cheaguri de culoare întunecată.

În cazul apoplexiei ovariene din defectul țesutului ovarului curge sânge, uterul și trompele sunt intacte.

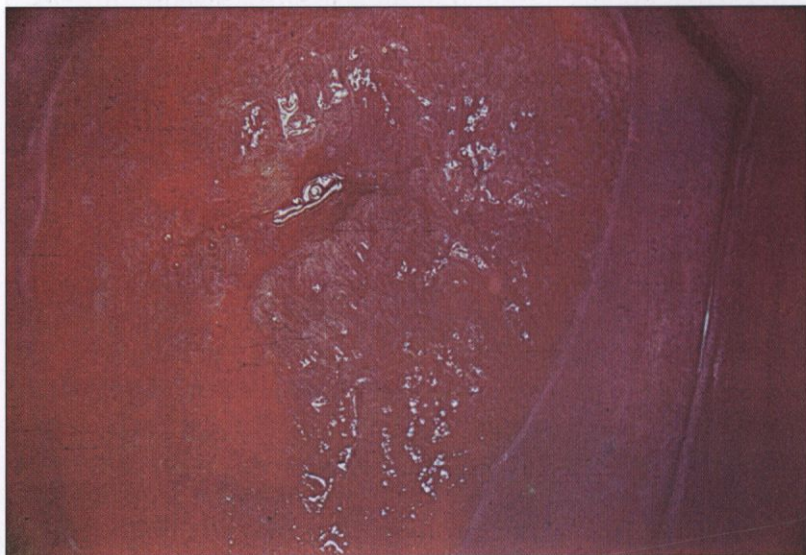În caz de hidrosalpinx trompa uterină este îngroșată, pereții ei sunt subțiri, de culoare roz, conținutul e transparent, descenul vascular e evidențiat moderat, extremitatea ampulară e lipită.

Dacă la examinare trompele uterine sunt edemațiate, îngroșate, hiperemiate, cu porțiunile fibriale libere, din care se determină un conținut tulbure, purulent, peritoneul uterului și bazinului mic e hiperemiat cu o mulțime de peteșii, în bazinul mic se depistază transsudat patologic tulbure, ovarele sunt edemațiate, hiperemiate,

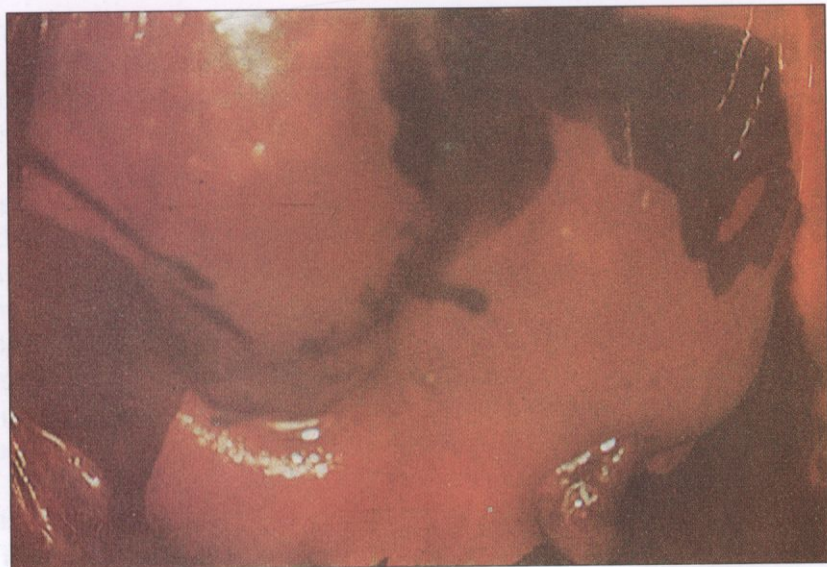
COLPOSCOPIA



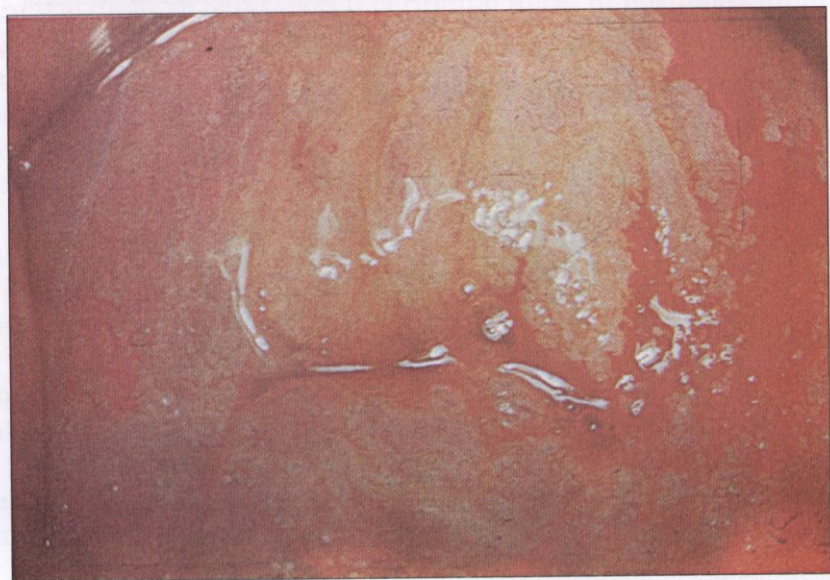Des. 1. Colpofotogramă. Mucoasa părții vaginale a colului uterin în normă, acoperită pînă la orificiul extern de un epiteliu plat pluristarificat intact



Des. 2. Colpofotogramă. Ectopia papilară a epitelului cilindric

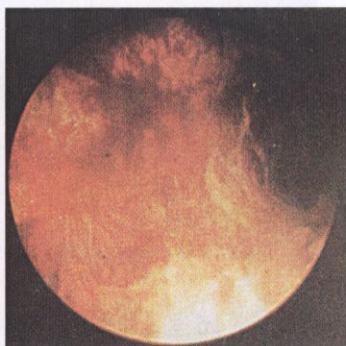

Des. 3. Colpofotogramă. La prelucrarea cu soluție Lugol mucoasa în normă acoperită de epiteliu plat pluristratificat capătă culoare cafeniu închis

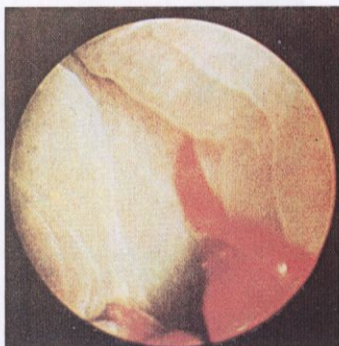

Des. 4. Colpofotogramă. Ectopia papilară a epitelului cilindric, după prelucrarea mucoasei colului uterin cu soluție de acid acetic. Acidofilie.

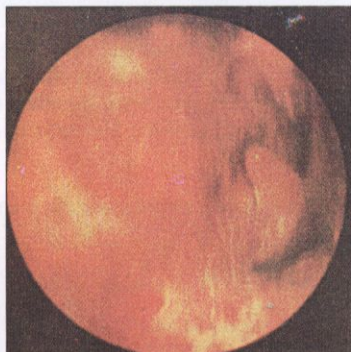
HISTEROSCOPIA



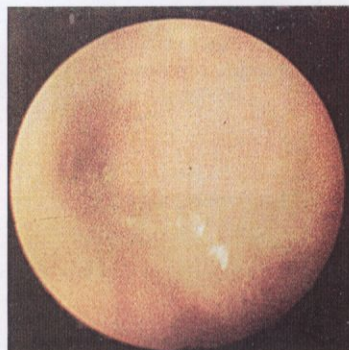
Des. 1. Endometrul în faza de proliferate precoce



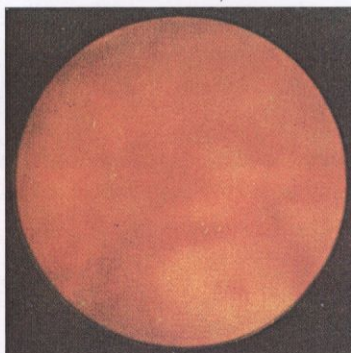
Des. 2. Endometrul în faza secretorie



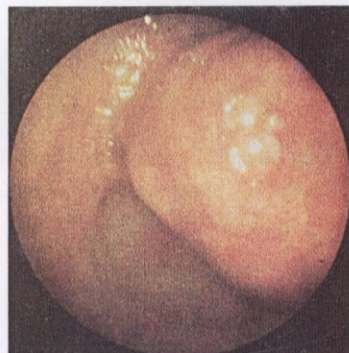
Des. 3. Endometrul înainte de menstruație



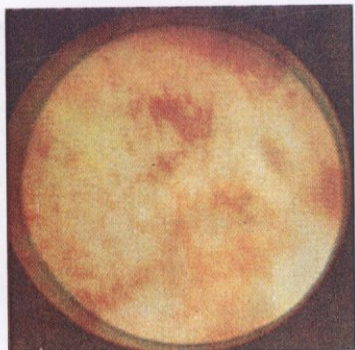Des. 4. Endometrul atrofic



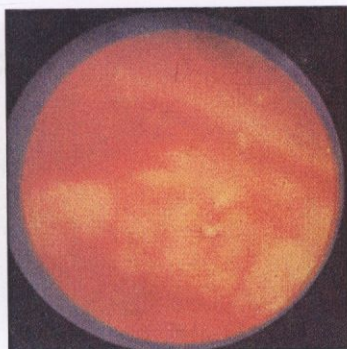
Des. 5. Polipoza endometrului



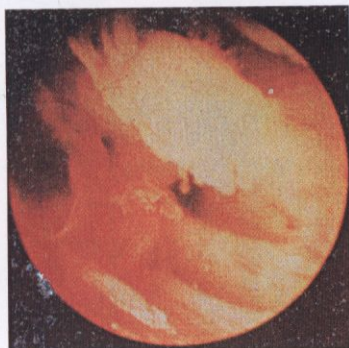Des. 6. Nod miomatos submucos, endometrul în faza de proliferate



Des. 7. Adeomioza
(canale endometrioid)

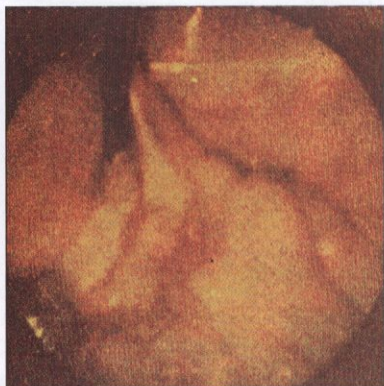


Des. 8. Cancerul endometrului

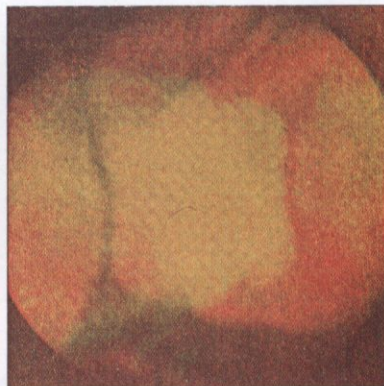


Des. 9. Aderențe în uter

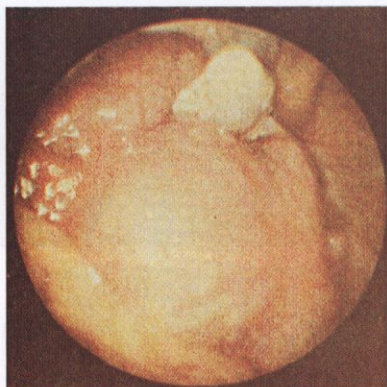
LAPAROSCOPIA



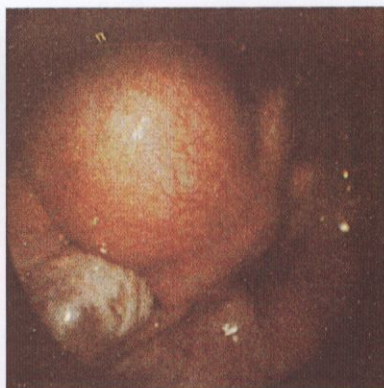Des. 1. Trompa uterină, suprafața anterioară a ligamentului lat. Se observă peretele intestinului și o porțiune a peretelui uterin



Des. 2. Ovarul aderat cu țesuturile vecine; pe supra față se observă foliculii



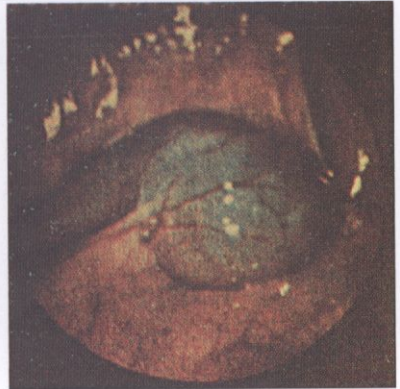
Des. 3. Nod miomatos subseros



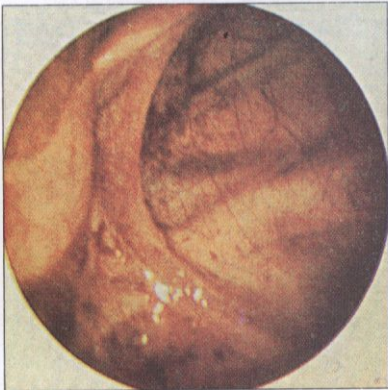
Des. 4 Nod miomatos subseros și chist ovarian



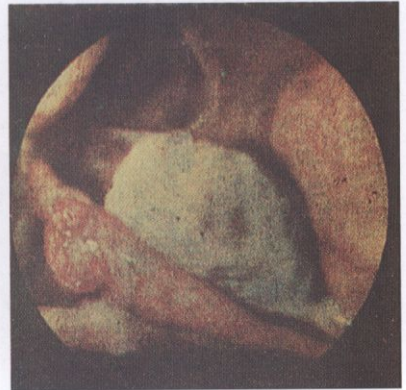Des. 5. Cancer ovarian



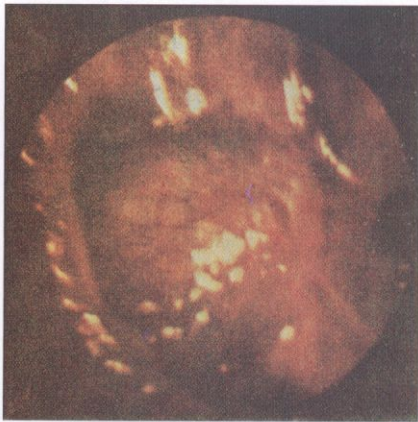Des. 6. Chist ovarian; se observă
conținutul de culoarea albastră
(endometrioza)



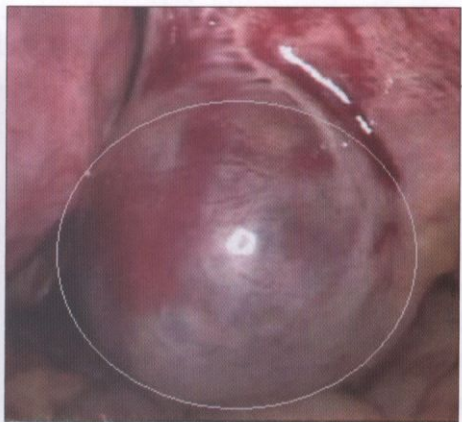
Des. 7. Endometrioză externă
(depuneri de hemosiderină)



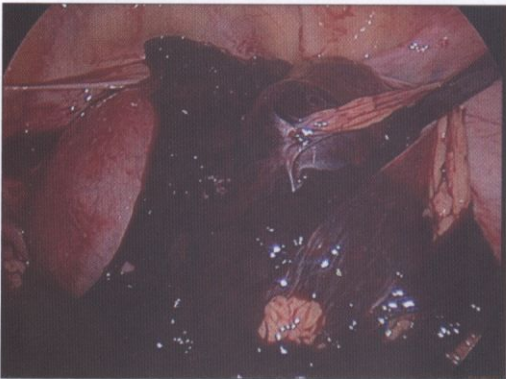Des. 8. Sindromul Ștain-
Leventhail, ovarul mărit, acoperit
cu o peliculă groasă albă, fibroasă



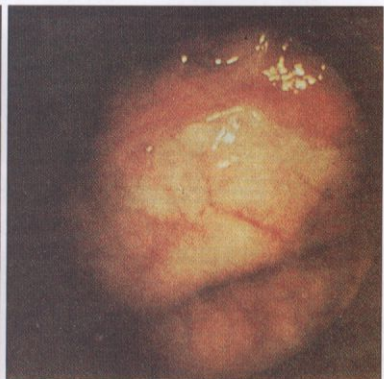Des. 9. Sarcina tubară. În excavația Duglas cu câteva picături de sânge



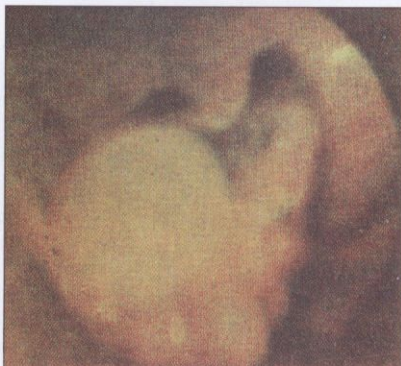
Des. 10. Sarcina tubară intactă



Des. 11. Sarcina tubară întreruptă cu ruptura trompei uterine

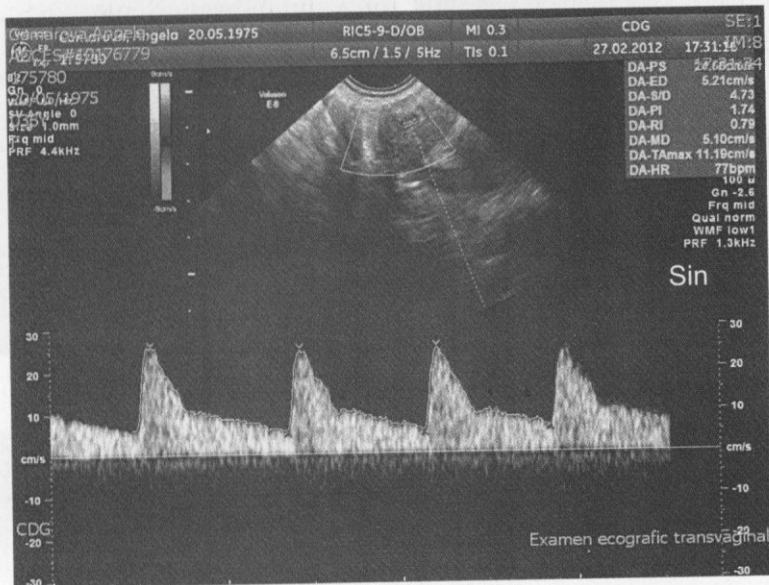


Des. 12. Ooforită

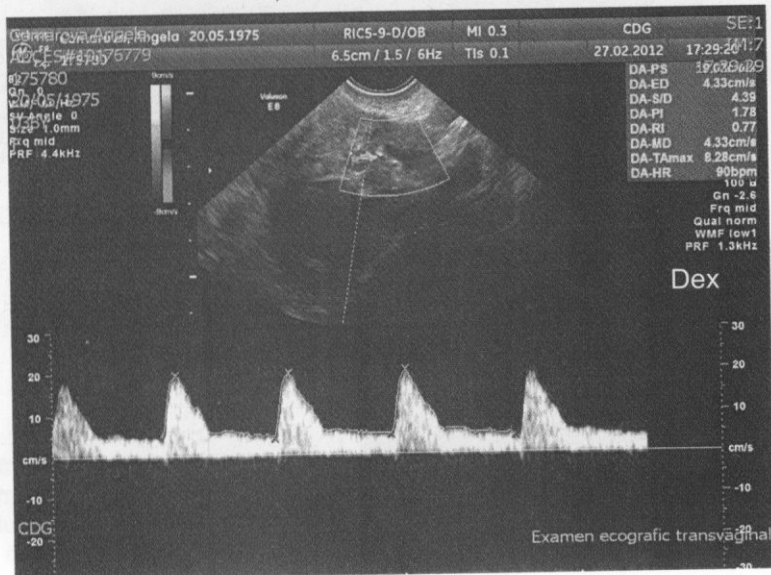


Des. 13. Extremitatea ampilară a trompei uterine prin care se elimină indigocarminul în timpul cromotuboscopiei, trompa e permeabilă

DOPPLEROGRAFIA



Dopplerografia arteriei uterine [1]: Indici de rezistență sporți a circulației sanguine aspect normal



atunci acest tablou e caracteristic pentru salpingita purulentă, ane- xită și pelveoperitonită acută (anexa 3, des. 12). În caz de rupere a tumorilor tuboovariene, a piosalpinxului în bazinul mic se depistează puroi consistent. Uneori se depistează țesut edemațiat, infiltrat fără o despărțire clară a limitelor trompelor uterine și ale ovarelor. De obicei, este prezentă o depunere fibroasă pe porțiunile de perforare și a țesuturilor adiacente (epiploon, ansele intestinale, peritoneul parietal). Determinarea endoscopică a peritonitei difuze de diferită etiologie nu prezintă dificultăți. În paralel cu modificările inflamatorii ale organelor genitale interne se depistează edemul organelor și al țesuturilor adiacente în bazinul mic, pronunțarea desenului vascular în epiploon, balonarea moderată a intestinelor, a anselor intestinale adiacente. În bazinul mic și în canalele laterale se depistează o cantitate considerabilă de transsudat purulent tulbur.

În caz de tuberculoză a organelor genitale interne explorările laparoscopice depistează pe peritoneul visceral erupții tuberoase sau focare cazeoase încapsulate. Diagnosticul se complică pe fondul formelor exsudative inițiale ale tuberculozei, deoarece în acest caz tabloul trompelor uterine este aproape același ca și în procesul specific gonoreic.

La bolnavele cu *sterilitate tubară* laparoscopia determină forma și interacțiunea trompelor uterine cu organele și țesuturile ce le înconjoară. Inflamația cronică a trompelor se caracterizează prin atonie, rigiditate, fibroză, prezența hidatidelor, deseori se depistează și aderențe cu grad diferit de răspândire în bazinul mic. Există 4 grade ale procesului aderențial în bazinul mic:

Gradul I – aderențe unice, fine, transparente, avasculare;

Gradul II – aderențe vasculare unive, care adesea deformează poziția trompelor în raport cu ovarele acoperite cu aderențe pe 1-3;

Gradul III – aderențe groase, multiple, vasculare, ce perturbază localizarea firească a organelor din bazinul mic; ovarele pot fi vizualizate pe 1-3;

Gradul IV – regiunea bazinului mic nu poate fi vizualizată din cauza răspândirii vaste a aderențelor.

În scopul soluționării problemei permeabilității trompelor ute-

rine este folosită cromosalpingografia. Esența acestei probe constă în injectarea în cavitatea uterină, sub presiune, a 10-15 ml de soluție sterilă de 1 % de indigocarmin. Apariția soluției la capătul trompei uterine sau în micul bazin atestă permeabilitatea trompelor (anexa 3, des. 13). La o permeabilitate parțială se constată dilatarea trompei uterine mai sus de locul ocluziei. Subțierea trompei uterine indică prezența procesului distructiv în urma inflamației. Hiperflexiile trompei sau sinuozitatea ei asigură tot temeul de a presupune prezența aderențelor peritubare, care pot fi cauza sterilității chiar și în condiții de permeabilitate a trompelor uterine. Un merit al acestei metode este faptul că ea oferă posibilitatea aprecierii vizuale a stării funcționale a trompelor uterine, gradului de manifestare al procesului aderențial, a interacțiunilor anatomice ale fimbriilor, trompelor și ovarelor. Cele relatate mai sus denotă importanța și necesitatea includerii laparoscopiei în complexul investigațiilor bolnavelor cu sterilitate.

După examinarea organelor bazinului mic e necesar să ne încredințăm de lipsa hemoragiei, mai ales în cazurile când pe parcursul laparoscopiei s-a efectuat biopsia. În acest scop este necesară examinarea detaliată a cavității abdominale. După examinare din cavitatea abdominală se înlătură pneumoperitoneul, ghiuleaua troacarului. Pielea se suturează sau se instalează clame.

Laparoscopia chirurgicală

Importanța laparoscopiei nu constă numai în diagnosticarea maladiilor. Folosirea ei lărgeste considerabil posibilitățile executării măsurilor de tratament.

Bolnavelor, cărora în timpul laparoscopiei li s-a constatat pelvioperitonită acută ginecologică, la anumite indicații, li se efectuează drenarea cavității peritoneale sub controlul vizual.

Se introduce în practică laparoscopia de control dinamic în cadrul căreia cu ajutorul unei canule fixate intraoperatoriu în peretele abdominal anterior în perioada postoperatorie se efectuează examinări repetate, folosind remedii pentru tratarea procesului inflamator al organelor bazinului mic.

Pentru prima dată operația laparoscopică ginecologică a fost efectuată în anul 1944 de către R. Palmer.

În timpul de față laparoscopia chirurgicală este întrebuințată practic în toate patologiiile ginecologice. Aceste operații pot fi atât urgente cât și planice. În clinica ginecologică contemporană cu ajutorul laparoscopiei se efectuează înlăturarea tumorilor benigne și proceselor tumorale al ovarelor, înlăturarea uterului (extirparea și amputația superovaginală cu anexe și fără anexe), operații în cazul endometriozei răspândite. Asemenea intervenții ca miomectomia conservatoare, înlăturarea trompelor uterine, redarea permeabilității lor, rezecția cuneiformă a ovarelor polichistice, demult sunt operații de rutină.

S-a demonstrat că laparoscopia chirurgicală ne dă posibilitatea de a evita traumatizarea considerabilă a organelor bazinului mic în timpul unui șir de intervenții chirurgicale.

Complicațiile laparoscopiei

Complicațiile pot apărea la toate etapele efectuării laparoscopiei și depind de un șir de cauze: examinarea incompletă a pacientei sau neluarea în considerare a contraindicațiilor la efectuarea explorării endoscopice, calificarea insuficientă a endoscopistului, greșelile comise în efectuarea procedurii.

Patologia extragenitală nediagnosticată la timp poate duce la diferite schimbări serioase în starea sănătății bolnavei sau chiar pune în pericol viața pacientei pe parcursul îndeplinirii laparoscopiei.

Greșelile în anestezie pot cauza colapsul sau apariția simptomelor acțiunii toxice a novocainei.

Complicațiile survenite din cauza greșelilor comise în aplicarea pneumoperitoneului: emfizem cu diferită localizare, perforarea organelor cavității abdominale cu acul. În caz de lezare a vaselor epigastrale superioare și inferioare, ce se manifestă cu un hematom al peretelui anterior al abdomenului, se aplică, sub controlul vizual, suturi de mătase care cuprind straturile peretelui abdominal.

La introducerea troacărului este posibilă lezarea vaselor peretelui abdominal anterior și a vaselor mari (aorta, vasele mezenteriale), a intestinului, iar uncori și a vezicii urinare. În asemenea cazuri este indicată laparotomia și tratamentul chirurgical. La fel e necesară laparotomia și în caz de apariție a complicațiilor în procesul

efectuării manipulațiilor chirurgicale.

Profilaxia complicațiilor date constă în selectarea corectă a pacientelor și în respectarea strictă a tuturor regulilor îndeplinirii laparoscopiei diagnostice și chirurgicale.

Perioada postoperatorie

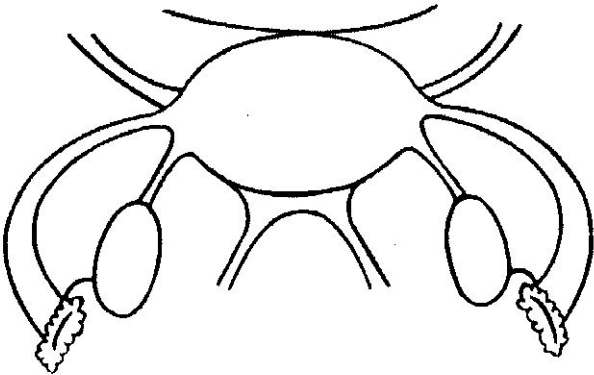
În perioada postoperatorie bolnavelor li se recomandă regim la pat pe 2-3 ore, pungă cu gheață în regiunea puncției, analgezice conform indicațiilor.

Dacă după rezultatele laparoscopiei bolnavele nu au nevoie de tratament staționar, la a 2-3-a zi se externează sub supravegherea ginecologului de la centrul medice de familie. Ligatura sau scoaba poate fi înlăturată și în condiții de ambulatoriu la a 1-5-a zi.

Rezultatele laparoscopiei trebuie să fie protocolate.

Fișa examenului laparoscopic

nr. hartei _____ spitalul _____
F.N.P. _____ vîrsta _____
Adresa domiciliului: _____
Data _____ ziua ciclului _____ Temperatura bazală _____



Descrierea detaliată a laparoscopiei:

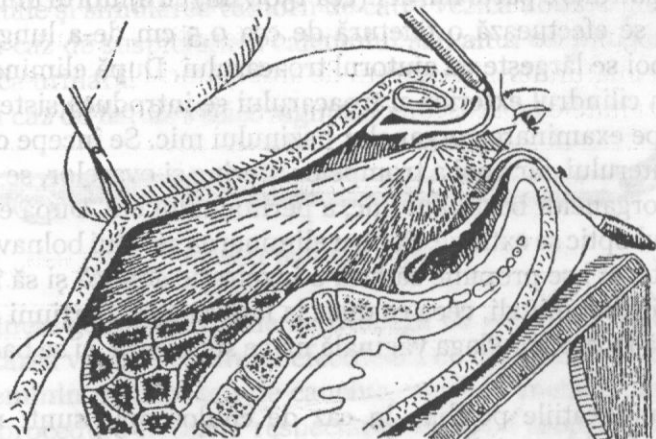
Concluzie:

Semnătura _____

Culdoscopia

Culdoscopia constă în examinarea organelor bazinului mic cu ajutorul sistemului optic introdus prin fornixul vaginal posterior, excavația rectouterină a cavității peritoneale.

Indicațiile și contraindicațiile sunt aceleași ca și pentru laparoscopie. Culdoscopia are prioritate în caz de laparotomii și peritonite în anamneză, obezitate. Însă pot apare și alte contraindicații. Ele sunt colpita, prezența aderențelor, situarea joasă a tumorii în cavitatea rectouterină, vaginul îngust și adâncă, virginitatea.



Culdoscopia (după D.O.Ott)

Tehnica culdoscopiei este următoarea. Pacienta este pregătită ca pentru o operație vaginală obișnuită: se rade părul de pe organele genitale externe, se face dușul igienic, clismă, toaleta organelor genitale externe, se evacuează urina.

În salonul de operație, bolnava fiind culcată pe spate, se tratează organele genitale externe și vaginul cu o soluție antiseptică. Colul uterin se deschide în valve; se fixează de labia posterioară cu ajutorul pensei; în locul trecerii mucoasei părții vaginale a colului uterin pe fornixul lateral și cel anterior se introduc 10 ml 0,25 % soluție de novocaină din ambele părți. După aceasta bolnava trece în poziția decubit dorsal.

Se deschide cu ajutorul valvelor fornixul posterior. În acest caz vaginul se întinde, se umple cu aer, ceea ce oferă posibilitatea unui acces bun spre fornixul posterior. Se efectuează anestezia fornixului posterior, evitând formarea unui infiltrat masiv ce dezlipește peritoneul și împiedică pătrunderea în cavitatea abdominală. Apoi fornixul posterior se străpunge la mijloc cu un ac gros la o adâncime de cel mult 2-3 cm până la apariția unui sunet caracteristic, ce indică pătrunderea aerului în cavitatea abdominală. Sub greutatea proprie ansele intestinale, ce au coborât în bazinul mic, pe măsură ce pătrunde aerul se apropie de diafragmă. După ce în cavitatea abdominală a pătruns o parte din aer (cca 1500 ml) cu ajutorul unui bisturiu ascuțit se efectuează o tăietură de cca 0,5 cm de-a lungul acului, care apoi se lărgeste cu ajutorul troacărului. După eliminarea stiletului în cilindrul exterior al troacărului se introduce sistemul optic și începe examinarea organelor bazinului mic. Se începe cu vizualizarea uterului, iar apoi a trompelor uterine și ovarelor, se apreciază starea organelor bazinului mic, a peritoneului etc. După examinare sistemul optic se extrage. Pentru eliminarea aerului bolnava se culcă pe spate, ei i se propune să facă o inspirație adâncă și să încordeze mușchii abdominali, ceea ce duce la ieșirea unei porțiuni de aer; se înlătură troacărul. Plaga vaginală nu se suturează, ci se badijonează cu iod.

Complicațiile posibile în caz de culdoscopie sunt: nimerirea troacărului în spațiul retrocervical, lezarea rectului, hemoragie legată de lezarea vaselor sau hemoragie din plaga vaginală. Tactica medicului depinde de caracterul și gravitatea complicației apărute.

În cazul culdoscopiei vizualizarea organelor cavității abdominale este mai limitată decât la laparoscopie, de aceea prioritate are ultima.

Folosind metodele endoscopice în ginecologie, e necesar a reține că ele nu exclud și alte metode auxiliare de investigație, care contribuie la diagnosticarea bolii. Mai mult decât atât, metodele endoscopice sunt efective numai după un examen minuțios și multilateral al bolnavelor, de aceea ele deseori ocupă locul de la urmă printre metodele diagnostice tradiționale.

Cateterizarea vezicii urinare

În practica ginecologică cateterizarea vezicii urinare se efectuează din considerentele:

1. Aprecierea vizuală a urinei (culoare, colorație, impurități).
2. Aprecierea volumului vezicii urinare după cantitatea urinei adunate în vezică într-o unitate de timp.
3. Crearea condițiilor satisfăcătoare pentru conturarea uterului și anexelor în procesul tactului vaginal.
4. Pentru diagnosticul diferențial între tumorile organelor genitale și simularea tumorii de către vezica urinară plină.
5. În caz de suspiciune a calculului sau altui corp străin în vezica urinară.
6. În caz de fistule vezicovaginale.



Cateter feminin metalic

Organele genitale externe se tratează cu soluții dezinfectante. Cateterizarea vezicii urinare se efectuează cu ajutorul diferitelor catetere: feminin metalic sau de cauciuc, uneori - metalic bărbătesc. Această procedură necesită respectarea strictă a asepsiei, pentru a nu introduce infecție în vezica urinară. Respectarea asepsiei e și mai necesară în cazuri de cateterizare repetată sau când cateterul se lasă în vezică pe un anumit timp. În scop profilactic se recomandă spălarea vezicii urinare cu soluții antiseptice.

Uretroscopia

Uretroscopia constă în examinarea uretrei cu ajutorul unui aparat special de iluminat. *Indicații:* prezența neformațiunilor, diverticule, stricturi, calcul, incontinență de urină, fistule, uretrită cronică.

Uretroscopia se efectuează cu uretoscopul ce constă dintr-un

tub cu obturator și sistem de iluminare, respectând toate condițiile asepției, holnava se află în decubit dorsal cu capul puțin lăsat în jos.

Contraindicații: uretrită acută.

Cistoscopia

Cistoscopia este o metodă de cercetare a stării tunicii mucoase a vezicii urinare cu ajutorul cistoscopului. Aproximativ anatomică a organelor genitale feminine și a vezicii urinare necesită evaluarea stării ei în cazul unor forme de patologii ale organelor genitale interne.

Indicații pentru efectuarea cistoscopiei: maladii cronice inflamatoare, deplasarea organelor genitale interne, fistule urogenitale, tumori uterine și vaginale, de asemenea diverse patologii de sine stătătoare ale vezicii, polipi, procese inflamatoare, calcul, tumori. Toate acestea necesită introducerea cistoscopiei în complexul examinărilor ginecopatelor, mai ales în cazurile de intervenție chirurgicală.

Tehnica cistoscopiei e următoarea: după umplerea vezicii urinare cu 200-250 ml soluție 0,5 % acid boric, se introduce cistoscopul. Cistoscopia se efectuează într-o anumită cinsecutivitate: sfincterul intern, triunghiul vezicii urinare cu orificiile uretrale, plica interuretrală și, de asemenea, bula de aer ce ocupă punctul culminant la umplerea vezicii urinare cu lichid.

În afară de aceasta, în vezica urinară se disting două sectoare impresate: unul e determinat de corpul uterin (în funcție de poziția uterului), altul cauzat de simfiza ce se află pe peretele anterior al vezicii. Rotind încet cistoscopul în jurul axei cu 360°, introducându-l și extrăgându-l, examinăm toți pereții vezicii urinare.

Contraindicații: uretră îngustă, uretrită acută, volumul mic al vezicii urinare, urină tulbure (amestec purulent, hemoragic, cu săruri).

Rectoscopia și rectoromanoscopia

Rectoscopia constă în examinarea tunicii mucoase a rectului cu ajutorul unui aparat special (rectoscop) cu sistem de oglinzi și iluminare specială. La introducerea mai profundă a rectoscopului se poate cerceta partea inferioară a sigmei (rectoromanoscopia). Indicațiile pentru rectoromanoscopie în ginecologie sunt hemoragiile de proveniență necunoscută (tumori, endometrioza intestinală, polipi, cancerul colului uterin de gradele II-III), fistule urogenitale și intestinovaginale, deschiderea unui abces în organele genitale în intestin.

Rectoromanoscopia presupune pregătirea minuțioasă a bolnavei: în ajun se administrează purgative, dimineața se aplică o clismă evacuatoare.

Cercetarea se efectuează în poziție genocubitală cu ajutorul rectoscopului, ce se introduce la 25-30 cm. Aceasta permite examinarea deplină a rectului și a părții inferioare a sigmei. Cercetarea intestinului se efectuează și în momentul introducerii rectoscopului și la extragerea lui. Fiecare segment intestinal se caracterizează printr-un tablou rectoromanoscopic propriu.

Complicații posibile: perforația intestinului din cauza schimbărilor inflamatoare sau maligne în peretele intestinal ca rezultat al mânuirii incorecte sau brutale a rectoscopului.

Diafanoscopia

Diafanoscopia prevede cercetarea organelor cu pereții subțiri folosind iluminarea lui intracavitară. În particular această metodă se folosește la examinarea bolnavelor cu fistule urogenitale, prolapsul peretelui anterior vaginal, pentru diagnosticul diferențial al tumorilor localizate în bazinul mic și tumorilor aderente la pereții vezicii urinare. Pentru efectuarea diafanoscopiei veziculovaginale, vezica urinară se umple cu 200-250 ml soluție 3 % acid boric. Apoi se introduce cistoscopul și, conectând sistemul de iluminare, se obține iluminarea suficientă a vezicii urinare. Aceasta permite determina-

rea hotarelor ei și diferențierea tumorilor ce aderă la pereții vezicii, depistate în funcție de densitatea lor. Astfel, miomul uterin nu se vizualizează, chistomul ovarian se vizualizează, iar vezica urinară, situată la marginea tumorii, se vizualizează foarte luminos. În prezența chistomului multiocular pe fondul bunei iluminări a vezicii urinare, tumoarea se vede slab, chistoamele cu conținutul dens, de exemplu, cele mucoase nu se vizualizează.

Diafanoscopia depistează dereglarea integrității sau afectările septului vezicovaginal.

Rezultatul diafanoscopiei vezicovaginale se analizează în complex cu datele altor metode de cercetare.

În afară de iluminarea organelor genitale, se poate folosi și iluminarea țesuturilor. Ca exemplu servește iluminarea vaselor în aderențe în caz de pelvioscopie.

Folosind metodele endoscopiei în ginecologie, e necesar a reține că ele nu exclud și alte metode auxiliare de investigație, care contribuie la diagnosticarea bolii. Mai mult decât atât, metodele endoscopice sunt eficiente numai după un examen minuțios și multilateral al bolnavelor, de aceea ele deseori ocupă locul de la urmă printre metodele diagnostice tradiționale.

ÎNCHEERE

Dezvoltarea științei și practicii ginecologice a contribuit la îmbunătățirea de diagnostic al patologiilor organelor bazinului mic. Studiarea anatomiei clinice a organelor genitale feminine a creat condiții pentru dezvoltarea problemelor importante ce țin de anatomo-fiziologia și topografia lor.

Drept urmare, colul uterin a devenit mai accesibil investigațiilor. În legatura cu acest fapt, este utilizată pe larg colposcopia, ca metodă simplă, neînvazivă, dar foarte informativă și care în combinație cu diagnosticul citologic și histologic, a făcut posibil să se ajungă la succese remarcabile în studierea patologiei colului uterin.

Foarte efectiv în diagnosticul și tratamentul chirurgical al patologiilor ginecologice se folosesc metodele invazive și instrumentale – histeroscopia și laparoscopia.

Este greu a subestima rolul diagnosticului ultrasonografic în ginecologie, ca metodă fără contra indicații în utilizare. Insuficient sunt utilizate în ginecologie metodele radiologice de diagnostic.

O importanță deosebită în investigarea patologiilor ginecologice o au rezonanța magnetică, și tomografia computerizată.

Nu-și au pierdut valoarea diagnostică metodele instrumentale tradiționale folosite în acest domeniu.

În prezenta lucrarea sunt descrise metodele instrumentale a diagnosticului maladiilor ginecologice, sunt expuse indicațiile și contraindicațiile utilizării lor. Respectarea acestor principii asigură însemnătatea lor diagnostică înaltă.

Menționăm în mod special rolul metodelor instrumentale în diagnosticul diferențial al patologiei ginecologice și patologiei chirurgicale.

Deoarece nici una din aceste metode, folosită separat, nu exclude erorile de diagnostic, este important și investigarea complexă cu scopul de a alege metoda optimă pentru tratarea pacientelor ginecologice.

BIBLIOGRAFIE SELECTIVĂ

1. Gladun S., Gladun E., Histeroscopia în diagnosticul tratamentul patologiei intrauterine, Buletin de perinatologie, 2011, №1, p/ 66-71
2. Grimbizis G., Tsolakidis D., Mikos T., et al. A prospective of transvaginal ultrasound, saline infusion sonohysteroscopy, and diagnostic hysteroscopy in the evaluation of endometrial pathology, Fertil Steril, 2010, May 10
3. Isaacson K., Operative office hysteroscopy OBGYN.net, 2010
4. Lauterbur P.C. All science is interdisciplinary – from magnetic moments to molecules to men // Les Prix Nobel. The Nobel Prizes 2003. – Nobel Foundation, 2004, p. 245-251
5. Mansfield P. Snap-shot MRI // Les Prix Nobel. The Nobel Prizes 2003. – Nobel Foundation, 2004, p. 266-283
6. Marcal L, Nothaft MA, Coelho F, Choi H., Deep pelvic endometriosis: MR imaging for diagnosis and prediction of extension of disease // Radiology, 2004, Vol. 232 (2) – p. 379-389
7. Practical Manual of Operative Laparoscopy and Hysteroscopy, New-York, 2007, 347 p.
8. Walker P., Principles and Practici of colposcopy, London, 2011
9. Wind J, Cremers JE, van Berge Henegouwen MI, Gouma DJ, Jansen FW, Bemelman WA., Medical liability insurance claims on entry-related complications in laparoscopy, 2007
10. Бургхард Э., Пикель Г., Жирарди Ф., Кольпоскопия. Атлас и руководство (пер. с англ. под ред. д. м. н. Л.Г. Радецкой), М., 2008
11. Гинекология. Национальное руководство, 2011, 1064 с., с. 45-67, 93-172
12. Журнал Популярная механика // 2008 - № 2(64) – с. 54-58
13. Медведев М., Рудько Г., Дифференциальная ультразвуковая диагностика в гинекологии, М., 2010
14. Медведев М., Михеева М., Рудько Г., Лютая Е., Основы УЗИ в гинекологии, М., 2010
15. Мэнсфилд П. Быстрая магнитно-резонансная томография // Успехи физических наук, 2005, т. 175, № 10, с. 1044-1052 (перевод на русский)
16. Хорнак Дж. П. Основы МРТ (1996-1999)

CUPRINS

PREFAȚĂ	3
CAPITOLUL I METODELE TRADIȚIONALE DE EXAMINARE ÎN GINECOLOGIE	
Anamneza în afecțiunile ginecologice	5
Învestigațiile instrumentale de diagnostic în ginecologie	10
• Examenul cu ajutorul speculelor	10
• Sondajul uterului	11
• Puncție exploratorie	12
• Recoltarea incizurii exploratorii (biopsia)	14
• Biopsia prin aspirație și raclajul aspirator	15
• Raclajul diagnostic al mucoasei uterine	16
• Examenul cu ajutorul pensei „tire-balle” (de col uterin)	17
CAPITOLUL II METODELE RADIOLOGICE DE EXAMINARE ÎN GINECOLOGIE	
Radiodiagnosticul fără substanța de contrast	19
Radiodiagnosticul cu substanța de contrast	20
• Vaginografia	20
• Cervicohisterografia	20
• Histerosalpingografia	21
• Limfografia ganglionilor limfatici a bazinului	25
Alte metode radiodiagnostice	26
• Radiografia craniană	26
• Tomografia computerizată	28
• Imagistica prin rezonanța magnetică	32
Metodele ultrasonore de cercetare	39
• Diagnosticul ultrasonografic al maladiilor ginecologice	39

- Cercetarea ultrasonoră a cicatricei
pe uterul negravid după operația cezariană 51
- Dopplerografia 53
- Ecohidrotubația 54

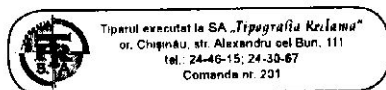
CAPITOLUL III METODELE ENDOSCOPICE DE EXAMINARE ÎN GINECOLOGIE

- Colposcopia 56
- Cervicoscopia 70
- Colpomicroscopia 71
- Vulvoscoopia 71
- Histeroscopia 73
- Laparoscopia 87
- Culdoscopia 101
- Cateterizarea vezicii urinare 103
- Uretroscopia 103
- Cistoscopia 104
- Rectoscopia și rectoromanoscopia 105
- Diafanoscopia 105

ÎNCHEERE 107

BIBLIOGRAFIE SELECTIVĂ 108

ANEXA



Tipografia nu-și asumă răspunderea pentru conținutul materialelor tipărite