

ЛАПАРОСКОПИЧЕСКОЕ ЛЕЧЕНИЕ ГИГАНТСКОЙ ПАРАЭЗОФАГЕАЛЬНОЙ ГРЫЖИ С ИСПОЛЬЗОВАНИЕМ ДВУХСТОРОННЕЙ СЕТКИ С СИЛИКОНОВЫМ ПОКРЫТИЕМ

С. Унгуриану, Н. Шипитко, Н. Гладун, К. Лепадату

Государственный университет медицины и фармации им. Николае Тестемицану, Республика Молдова

LAPAROSCOPIC MANAGEMENT OF GIANT PARAESOPHAGEAL HERNIA WITH A SILICONE-COATED BIFACIAL MESH

S. Unguryanu, N. Shipitko, N. Gladun, C. Lepadatu

State Medical University of Medicine and Pharmacy n.a. Nicolae Testemitanu, the Republic of Moldova

ВВЕДЕНИЕ	Параэзофагеальные грыжи встречаются относительно редко. В последнее время частота этого заболевания увеличилась, так что сегодня параэзофагеальные грыжи составляют 5–10% от всех хиатальных грыж. Всем пациентам с параэзофагеальными грыжами показано хирургическое лечение из-за возможных осложнений: ущемление, перфорация, кровотечение.
КЛИНИЧЕСКИЙ СЛУЧАЙ	Пациент мужского пола, 44 года, с гигантской параэзофагеальной грыжей с характерной симптоматикой. Диагноз был подтвержден параклиническими и инструментальными методами исследования. Было выполнено лапароскопическое лечение хиатальной грыжи с использованием полипропиленовой сетки с силиконовым покрытием. Постоперационный период протекал без осложнений.
ЗАКЛЮЧЕНИЕ	Лапароскопическая техника с успехом может быть использована при лечении параэзофагеальных грыж больших размеров. Опыт нашей клиники показал, что лечение подобных грыж лапароскопическим методом является надежным и безопасным при избирательном подходе к выбору больных. В случаях, когда размер хиатального отверстия больше 5 см, рекомендуется для его пластического закрытия использовать сетку, чтобы уменьшить частоту рецидивов грыжи.
Ключевые слова:	грыжа пищеводного отверстия диафрагмы, параэзофагеальная грыжа, лапароскопическая операция, хирургическая сетка.
BACKGROUND	Paraesophageal hernias are relatively uncommon. The incidence of this disease has increased recently, and esophageal hernias now account for 5–10% of all hiatus hernias. Surgical treatment is recommended for all patients with this disease because of high risk of complications: strangulation or perforation.
CASE REPORT	A 44-year-old male patient with a giant and symptomatic paraesophageal hernia. The diagnosis was confirmed by instrumental examination. We performed laparoscopic repair using silicone-coated polypropylene bifacial mesh. The postoperative period was uneventful.
CONCLUSION	The laparoscopic approach may be successfully used as a therapeutic option in the treatment for hiatal hernias. Our clinical experience showed, that the technique appeared to be valid and safe. In cases of large hiatal hernia with a defect greater than 5 cm, it is recommended to apply the mesh in order to minimize the recurrence rate.
Keywords:	hernia of esophageal hiatus, paraesophageal hernia, laparoscopic surgery, surgical mesh.

ВВЕДЕНИЕ

Согласно статистическим данным, у 10–15% населения выявляются хиатальные грыжи, из которых 90% составляют скользящие грыжи пищеводного отверстия диафрагмы (тип I) [1].

Скользкая (аксиальная) грыжа пищеводного отверстия диафрагмы — это результат проксимальной миграции желудка (тип I) из-за слабости связоч-

ного аппарата (пищеводно-диафрагмальная связка), который позволяет перемещение пищеводно-желудочного соединения, дна желудка, а иногда не только кардиального отдела, но и дна желудка в грудную клетку. Для скользящих грыж характерна дисфункция нижнего пищеводного сфинктера (НПС) — гипотония НПС, которая клинически проявляется гастро-эзофа-

геальным рефлюксом. Скользящие грыжи пищеводного отверстия диафрагмы редко требуют оперативного лечения, при них нет риска развития таких осложнений, как ущемление или перфорация.

При параэзофагеальных грыжах (II тип) пищеводно-желудочное соединение сохраняет нормальную анатомическую позицию, а дно желудка с грыжевым мешком мигрирует в грудную клетку рядом с пищеводом. В средостение может смещаться не только дно, но и антральный отдел желудка, почти весь и практически весь желудок (антральная, субтотальная и тотальная желудочные грыжи); толстая кишка (кишечная параэзофагеальная грыжа), а также (в редких случаях) желудок вместе с поперечно-ободочной кишкой и большим сальником. В патологически перемещенном и деформированном желудке может развиваться хроническая язва (иногда — гигантских размеров), грозящая как развитием острых осложнений, так и перерождением в рак. Причиной подобных перемещений желудка обычно служит общее пищеводно-аортальное отверстие диафрагмы. Более 50% параэзофагеальных грыж протекают асимптоматично или со слабовыраженной симптоматикой [2, 3]. Характерными клиническими симптомами хиатальной грыжи II типа являются загрудинная боль и посталиментарный синдром (ощущение переполненного желудка, тошнота, периодическая рвота, дискомфорт за грудиной, одышка). Симптомы гастроэзофагеального рефлюкса не характерны для хиатальной грыжи II типа. Приблизительно в 20% случаев хиатальные грыжи II типа больших размеров с признаками ущемления и угрозой перфорации являются показаниями к срочному хирургическому вмешательству. Тем не менее, пациенты с неосложненной параэзофагеальной грыжей и с мало выраженной симптоматикой должны быть подвергнуты плановому хирургическому вмешательству во избежание тяжелых осложнений, таких, как ущемление, перфорация, кровотечение.

В настоящее время хирургическое лечение параэзофагеальных грыж является единственным радикальным методом лечения. Традиционные операции при параэзофагеальной грыже производят через левостороннюю торакотомию или срединную лапаротомию. Мини-инвазивная хирургия является «золотым стандартом» в лечении скользящих грыж пищеводного отверстия диафрагмы в последние десятилетия [4, 5]. Нелеченные случаи скользящих хиатальных грыж с клиникой гастроэзофагеального рефлюкса являются одним из главных факторов развития пищевода Барретта и аденокарциномы пищевода [6]. Лапароскопическое лечение следует тем же хирургическим принципам, что и традиционное оперативное вмешательство. Рецидивы хиатальных грыж и специфические осложнения, связанные с фундопликацией, нуждаются в повторных хирургических вмешательствах в 15% наблюдений. В случае гигантских хиатальных грыж с диаметром пищеводного отверстия диафрагмы больше 5 см необходимо использовать хирургическую сетку для пластики хиатального отверстия. Использование синтетического материала потенциально уменьшает частоту рецидивов после оперативных вмешательств [7–9]. Отделение общей хирургии Республиканской клинической больницы практикует лапароскопическое лечение хиатальных грыж с 2003 г., за это время были оперированы более 200 пациентов с хиатальными грыжами I типа с клиникой гастроэзофагеально-

го рефлюкса и 15 пациентов с параэзофагеальными грыжами (II тип). С использованием хирургической сетки были оперированы 14 больных с хиатальными грыжами больших размеров, 6 из которых с параэзофагеальными грыжами.

Мы описываем клинический случай лапароскопического лечения гигантской параэзофагеальной грыжи с использованием двухсторонней сетки с силиконовым покрытием, имеющий хорошие отдаленные результаты.

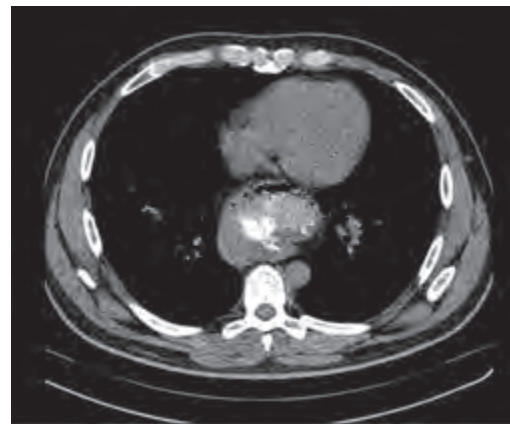
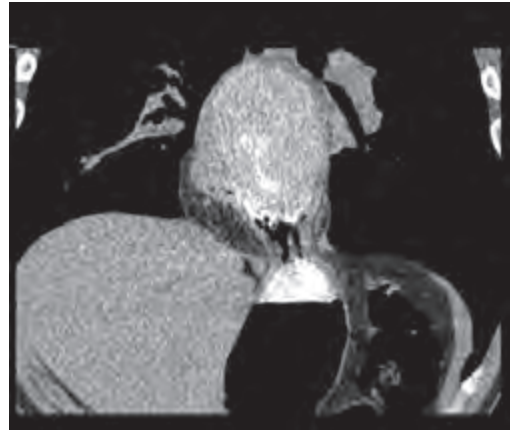


Рис. 1. Спиральная компьютерная томография. Объемное полостное образование, расположенное в заднем средостении (фронтальный и поперечный вид)

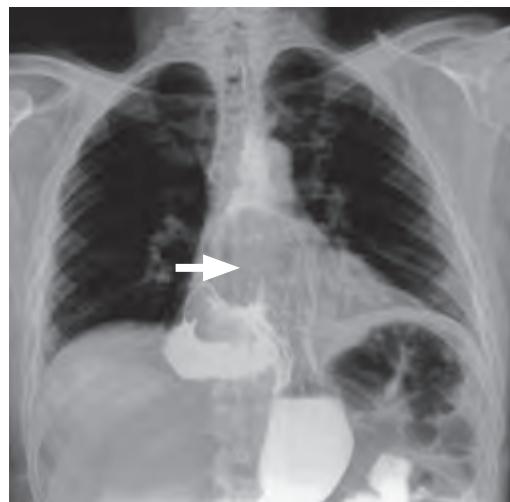


Рис. 2. Рентгеноскопия желудка с помощью серноокислого бария. Параэзофагеальная хиатальная грыжа, II тип. Более 1/3 желудка расположено над диафрагмой

Клинический случай.

Пациент Б.А., 44 лет, с большой симптоматической грыжей II типа, предъявляет следующие жалобы: загрудинные боли, чувство переполненного желудка, дискомфорт за грудиной и одышку после еды. По словам пациента, все эти симптомы появились 2 года назад. В течение 2 лет больной периодически принимал симптоматическое консервативное лечение без значительных улучшений. На компьютерной томографии грудной клетки было выявлено объемное полостное образование размерами 130x80 мм с пузырьками воздуха, расположенное в заднем средостении (рис. 1).

При рентгеноконтрастном исследовании желудка с использованием бариевой взвеси была обнаружена гигантская хиатальная грыжа II типа, более 2/3 желудка, расположено над диафрагмой, без признаков гастроэзофагеального рефлюкса (рис. 2).

Фиброэзофагоскопия выявила зияющую кардию и рефлюкс-эзофагит 1-й степени (без клинических симптомов рефлюкса), более 1/3 желудка, расположено над диафрагмой (рис. 3).

28 марта 2015 г. было произведено хирургическое вмешательство лапароскопическим путем в плановом порядке. Операция была выполнена под эндотрахеальным наркозом с полной мышечной релаксацией. Положение больного на спине с разведенными нижними конечностями с опущенным ножным концом – позиция *anti-Trendelenburg* 20° (французская техника). После введения троакаров было произведено обследование брюшной полости и обнаружена большая параэзофагеальная грыжа, более 2/3 желудка, расположенная над диафрагмой. Выполнены мобилизация пищевода-желудочного соединения, низведение желудка и иссечение грыжевого мешка во избежание рецидива грыжи. Следующий этап операции заключался в комбинированной крурорафии (передняя и задняя) с целью уменьшить хиатальное отверстие до нормальных размеров. Двухсторонняя сетка с силиконовым покрытием была установлена вокруг пищевода и фиксирована к диафрагме несколькими отдельными швами (рис. 4).

Лапароскопическая операция завершилась полной фундопликацией (метод *Nissen-Rossetti* 360°) и гастропексией. Постоперационный период протекал без осложнений и пациент выписан через 3 сут. Такой типичный постоперационный симптом – дисфагия, появился после операции, но в очень легкой форме, и разрешился в течение 2 недель консервативно. Через месяц после операции рентгенологическое исследование с бариевой взвесью выявило анатомическую позицию ПЖС под диафрагмой. Контрольное исследование через год после операции не выявило никаких поздних осложнений (рис. 5).

ДИСКУССИЯ

Клинический опыт отделения общей хирургии Республиканской клинической больницы сравним с опытом большинства других клиник, отчеты из которых опубликованы в различных научных журналах.

Все наши пациенты с параэзофагеальными грыжами предъявляли классические жалобы, которые отражались на качестве жизни и были подвергнуты хирургическому вмешательству с целью предупреждения серьезных осложнений. Лапароскопическая хирургия стала золотым стандартом в лечении гастроэзофагеальной рефлюксной болезни и хиатальных грыж любых размеров с хорошими отдаленными результатами. При лечении гигантских хиатальных грыж с диаметром хиатального отверстия более 5 см рекомен-

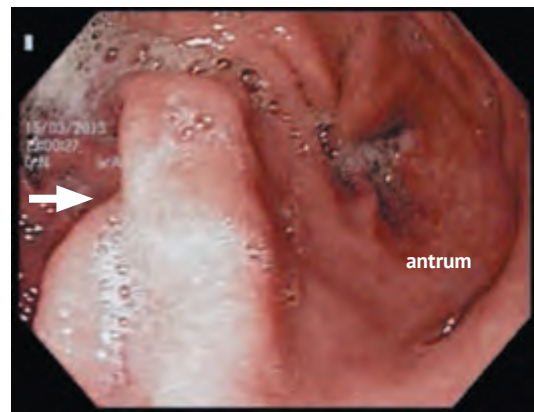


Рис. 3. Фиброгастроуденоскопия – более 1/3 желудка расположено над диафрагмой

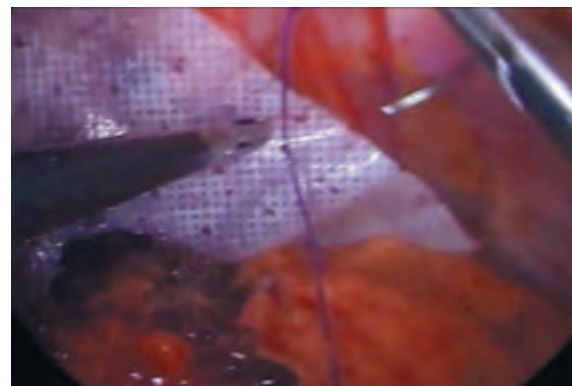


Рис. 4. Лапароскопическое установление хирургической сетки

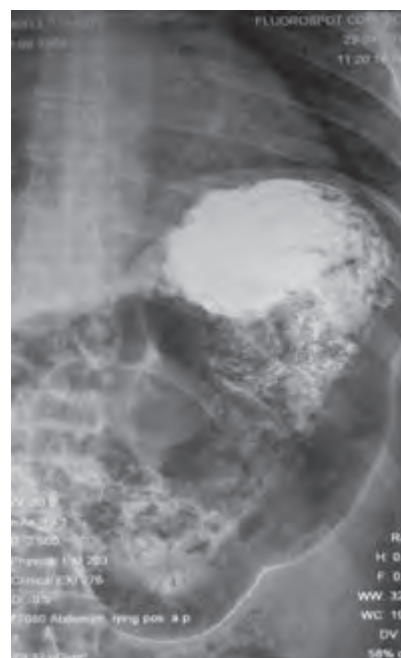


Рис. 5. Рентгеноскопия желудка с помощью сернокислого бария – анатомическое положение желудка через месяц после операции

дуется использовать для его пластики хирургическую сетку. Согласно статистическим данным, использование сетки является более надежным методом оперативного лечения, отличаясь минимальным риском рецидива [9–11].

Dr. Frantzides представил результаты проспективного рандомизированного исследования, сравнивая простое ушивание хиатальной грыжи с ушиванием с использованием политетрафторэтилена (PTFE) при больших хиатальных грыжах с диаметром хиатального отверстия больше 8 см. Число рецидивов значительно уменьшилось после использования хирургической сетки (20% vs 0%; $p < 0,001$), после 40-месячного периода наблюдения [12]. Главная проблема при использовании хирургической сетки при лечении хиатальных грыж — это риск развития локальных осложнений (фиброз, эрозии, перфорация). Тем не менее, частота осложнений, связанных с использованием сетки, при хиатальных грыжах составляет менее 2% (по последним данным за 10 лет) [14]. Существует несколько типов протезов для лечения хиатальных грыж: полипропилен, политетрафторэтилен (PTFE), dual Mesh, алдерма, SIS (small intestinal submucosa), полигликолевая кислота: триметиленкарбонатная сетка, биологические сетки (Strattice™, Aloderm™, Surgisis™, Permacol™) [15, 16].

В 2008 г. W.L. Gore (компания «GORE-Tex») изобрел «BIO-A tissue reinforcement», сетку из рассасывающего материала, которая служит матрицей для клеток [16]. Преимуществом этой сетки является эффект минимизации присутствия инородного тела, позволяющий избежать таких осложнений, как эрозии и инфицирование. Существуют статьи о полном инкорпорировании матрицы биологической сетки Strattice™ при больших хиатальных грыжах. Синтетические сетки могут провоцировать реакцию организма на чужеродное тело, которая проявляется в виде вялотекущей инфекции либо в отторжении синтетического материала. Рассасывающиеся сетки хорошо воспринимаются организмом без иммунологических реакций или реакций отторжения [17].

В некоторых научных публикациях затронута тема выбора хирургического пособия, и в частности дока-

зывается, что лапароскопическое лечение хиатальных грыж связано с высоким уровнем рецидивов — до 42%. Авторы демонстрируют преимущество открытого доступа по сравнению с мини-инвазивной техникой [14, 18, 19]. Ряд авторов считает, что использование протезов является нерациональным, так как вызывает множество осложнений и высокую частоту рецидивов [20, 21].

Однако, начиная с 2010 г., в нашей клинике лапароскопическим путем с использованием синтетического материала были оперированы 14 больных с хиатальными грыжами, 6 из которых с параэзофагеальными грыжами. Мы использовали двухсторонние полипропиленовые сетки с силиконовым покрытием. Во всех наблюдениях был достигнут хороший результат, без осложнений. В описанном выше клиническом случае с пациентом Б. использование сетки с силиконовым покрытием для пластики гигантской параэзофагеальной грыжи привело к хорошим результатам, подтвержденным клиническими и инструментальными методами исследования.

ЗАКЛЮЧЕНИЕ

Лапароскопическая техника хирургического вмешательства может с успехом использоваться при лечении хиатальных параэзофагеальных грыж больших размеров. Опыт нашей клиники показал, что лечение подобных гигантских грыж лапароскопическим методом является надежным и безопасным при избирательном подходе к отбору больных. При больших хиатальных параэзофагеальных грыжах с размерами пищевода отверстия диафрагмы более 5 см рекомендуется использовать синтетический материал с целью уменьшения частоты рецидивов. Во избежание нежелательных осложнений следует использовать хирургическую сетку с антиадгезионным покрытием.

ЛИТЕРАТУРА

- Chory E.T. Laparoscopic Surgical Treatment of Paraesophageal Hiatal Hernia // J. Lancast. Gen. Hospital. – 2007. – Vol. 2, N. 2.
- Berselli M., Livraghi L., Latham L., et al. Laparoscopic repair of voluminous symptomatic hiatal hernia using absorbable synthetic mesh // Minim. Invasive Ther. Allied. Technol. – 2015. – Vol. 24, N. 6. – P. 372–376.
- Bland K.I., Sarr M.G., Buchler M.V., et al. Surgery of the esophagus and stomach. Handbooks in General Surgery. – Springer, 2010. – 303 p.
- Landreneau R.J., Del Pino M., Santos R. Management of paraesophageal hernias // Surg. Clin. North Am. – 2005. – Vol. 85, N. 3. – P. 411–432.
- Seely A.J., Sundaresan R.S., Finley R.J. Principles of laparoscopic surgery of the gastroesophageal junction // J. Am. Coll. Surg. – 2005. – Vol. 200, N. 1. – P. 77–87.
- DeMeester S.R. Laparoscopic paraesophageal hernia repair: critical steps and adjunct techniques to minimize recurrence // Surg. Laparosc. Endosc. Percutan. Tech. – 2013. – Vol. 23, N. 5. – P. 429–435.
- Pascarenco O.D., Boeriu A., Mocan S., et al. Barrett's esophagus and intestinal metaplasia of gastric cardia: prevalence, clinical, endoscopic and histological features // J. Gastrointest. Liver Dis. – 2014. – Vol. 23, N. 1. – P. 19–25.
- Marano S., Zullino A., Mattacchione S., et al. An unexpected case of giant hiatal hernia and review of literature GHH: case report and literature review // Ann. Ital. Chir. – 2013. – Vol. 84 (ePub). – pii: S2239253X13020756.
- Memon M.A., Memon B., Yunus R.M., Khan S. Suture cruroplasty versus prosthetic hiatal herniorrhaphy for large hiatal hernia: a meta-analysis and systematic review of randomized controlled trials // Ann. Surg. – 2016. – Vol. 263, N. 2. – P. 258–266.
- Linke G.R., Gehrig T., Hogg L.V., et al. Laparoscopic mesh-augmented hiatoplasty without fundoplication as a method to treat large hiatal hernias // Surg. Today. – 2014. – Vol. 44, N. 5. – P. 820–826.
- Petersen L.F., McChesney S.L., Daly S.C., et al. Permanent mesh results in long-term symptom improvement and patient satisfaction without increasing adverse outcomes in hiatal hernia repair // Am. J. Surg. – 2014. – Vol. 207, N. 3. – P. 445–448.
- Johnson J.M., Carbonell A.M., Carmody B.J., et al. Laparoscopic mesh hiatoplasty for paraesophageal hernias and funduplications: a critical analysis of the available literature // Surg. Endosc. – 2006. – Vol. 20, N. 3. – P. 362–366.
- Granderath F.A., Carlson M.A., Champion J.K., et al. Prosthetic closure of the esophageal hiatus in large hiatal hernia repair and laparoscopic antireflux surgery // Surg. Endosc. – 2006. – Vol. 20, N. 3. – P. 367–379.
- Frantzides C.T., Madan A.K., Carlson M.A., Stavropoulos G.P. A prospective, randomized trial of laparoscopic polytetrafluoroethylene (PTFE) patch repair vs simple cruroplasty for large hiatal hernia // Arch. Surg. – 2002. – Vol. 137, N. 6. – P. 649–652.
- Tam V., Winger D.G., Nason K.S. A systematic review and meta-analysis of mesh vs suture cruroplasty in laparoscopic large hiatal hernia repair // Am. J. Surg. – 2016. – Vol. 211, N. 1. – P. 226–238.
- Targarona E.M., Balagué C., Martínez C., et al. The massive hiatal hernia: dealing with the defect // Semin. Laparosc. Surg. – 2004. – Vol. 11, N. 3. – P. 161–169.
- Massullo J.M., Singh T.P., Dunnican W.J., Binetti B.R. Preliminary study of hiatal hernia repair using polyglycolic acid: trimethylene carbonate mesh // JSLS. – 2012. – Vol. 16, N. 1. – P. 55–59.
- Antonino A., Giorgio R., Giuseppe F., et al. Hiatal hernia repair with gore bio-a tissue reinforcement: our experience // Case Rep. Surg. – 2014. – Vol. 2014. – P. 851278.
- Freedman B.E. Full incorporation of Strattice™ Reconstructive Tissue Matrix in a reinforced hiatal hernia repair: a case report // J. Med. Case Rep. – 2012. – Vol. 6, N. 1. – P. 234.
- Rathore M.A., Andrabi S.I., Bhatti M.I., et al. Meta-analysis of recurrence after laparoscopic repair of paraesophageal hernia // JSLS. – 2007. – Vol. 11, N. 4. – P. 456–460.
- Furnée E., Hazebroek E. Mesh in laparoscopic large hiatal hernia repair: a systematic review of the literature // Surg. Endosc. – 2013. – Vol. 27, N. 11. – P. 3998–3400.

REFERENCES

1. Chory E.T. Laparoscopic Surgical Treatment of Paraesophageal Hiatus Hernia. *J Lancast Gen Hospital*. 2007;2(2).
2. Berselli M., Livraghi L., Latham L., et al. Laparoscopic repair of voluminous symptomatic hiatal hernia using absorbable synthetic mesh. *Minim Invasive Ther Allied Technol*. 2015;24(6):372–376.
3. Bland K.L., Sarr M.G., Buchler M.V., et al. *Surgery of the esophagus and stomach. Handbooks in General Surgery*. Springer, 2010. 303 p.
4. Landreneau R.J., Del Pino M., Santos R. Management of paraesophageal hernias. *Surg Clin North Am*. 2005;85(3):411–432.
5. Seely A.J., Sundaresan R.S., Finley R.J. Principles of laparoscopic surgery of the gastroesophageal junction. *J Am Coll Surg*. 2005;200(1):77–87.
6. DeMeester S.R. Laparoscopic paraesophageal hernia repair: critical steps and adjunct techniques to minimize recurrence. *Surg Laparosc Endosc Percutan Tech*. 2013;23(5):429–435.
7. Pascarenco O.D., Boeriu A., Mocan S., et al. Barrett's esophagus and intestinal metaplasia of gastric cardia: prevalence, clinical, endoscopic and histological features. *J Gastrointest Liver Dis*. 2014;23(1):19–25.
8. Marano S., Zullino A., Mattacchione S., et al. An unexpected case of giant hiatal hernia and review of literature GHH: case report and literature review. *Ann Ital Chir*. 2013;84(ePub).pii: S2239253X13020756.
9. Memon M.A., Memon B., Yunus R.M., Khan S. Suture cruroplasty versus prosthetic hiatal herniorrhaphy for large hiatal hernia: a meta-analysis and systematic review of randomized controlled trials. *Ann Surg*. 2016;263(2):258–266.
10. Linke G.R., Gehrig T., Hogg L.V., et al. Laparoscopic mesh-augmented hiatoplasty without fundoplication as a method to treat large hiatal hernias. *Surg Today*. 2014;44(5):820–826.
11. Petersen L.F., McChesney S.L., Daly S.C., et al. Permanent mesh results in long-term symptom improvement and patient satisfaction without increasing adverse outcomes in hiatal hernia repair. *Am J Surg*. 2014;207(3):445–448.
12. Johnson J.M., Carbonell A.M., Carmody B.J., et al. Laparoscopic mesh hiatoplasty for paraesophageal hernias and funduplications: a critical analysis of the available literature. *Surg Endosc*. 2006;20(3):362–366.
13. Granderath F.A., Carlson M.A., Champion J.K., et al. Prosthetic closure of the esophageal hiatus in large hiatal hernia repair and laparoscopic antireflux surgery. *Surg Endosc*. 2006;20(3):367–379.
14. Frantzides C.T., Madan A.K., Carlson M.A., Stavropoulos G.P. A prospective, randomized trial of laparoscopic polytetrafluoroethylene (PTFE) patch repair vs suture cruroplasty for large hiatal hernia. *Arch Surg*. 2002;137(6):649–652.
15. Tam V., Winger D.G., Nason K.S. A systematic review and meta-analysis of mesh vs suture cruroplasty in laparoscopic large hiatal hernia repair. *Am J Surg*. 2016;211(1):226–238.
16. Targarona E.M., Balagué C., Martínez C., et al. The massive hiatal hernia: dealing with the defect. *Semin Laparosc Surg*. 2004;11(3):161–169.
17. Massullo J.M., Singh T.P., Dunnican W.J., Binetti B.R. Preliminary study of hiatal hernia repair using polyglycolic acid: trimethylene carbonate mesh. *JLS*. 2012;16(1):55–59.
18. Antonino A., Giorgio R., Giuseppe F., et al. Hiatal hernia repair with gore bio-a tissue reinforcement: our experience. *Case Rep Surg*. 2014;851278.
19. Freedman B.E. Full incorporation of Strattice™ Reconstructive Tissue Matrix in a reinforced hiatal hernia repair: a case report. *J Med Case Rep*. 2012;6(1):234.
20. Rathore M.A., Andrabi S.I., Bhatti M.I., et al. Meta-analysis of recurrence after laparoscopic repair of paraesophageal hernia. *JLS*. 2007;11(4):456–460.
21. Furnée E., Hazebroek E. Mesh in laparoscopic large hiatal hernia repair: a systematic review of the literature. *Surg Endosc*. 2013;27(11):3998–3400.

Received on 13.09.2016

Поступила 13.09.2016

Contacts:

Natalia Shipitko,

Associate Professor at the Department of Surgery no. 4, State Medical University of Medicine and Pharmacy n.a. Nicolae Testemitanu, the Republic of Moldova
e-mail: nsipitco@gmail.com

Контактная информация:

Шипитко Наталья,

доцент кафедры Хирургии № 4 Государственного Университета Медицины и Фармации им. Николае Тестемицану Республики Молдова
e-mail: nsipitco@gmail.com