

## ENIGMELE ZONELOR VASCULARE REFLEXOGENE

**Tamara Hacina**, dr. în medicină, conf. univ.,  
USMF „Nicolae Testemițanu”

### Introducere

Actele de coordonare ce adaptează sistemul cardiovascular la procesul de asigurare optimă a organelor și a țesuturilor cu oxigen și cu substanțe nutritive, în conformitate cu starea lor funcțională, se efectuează prin intermediul activității sistemului nervos și al factorilor humoral. Această reglare este asigurată printr-un mecanism complex, care include trei jaloane: senzitiv, central și efector. O analiză profundă a surselor de specialitate privind veriga senzitivă și compararea datelor publicate cu rezultatele cercetărilor proprii ne permit să conchidem că informația existentă despre angioreceptori nu este deplină și conține aspecte contradictorii.

### Materiale și metode

Materialul de studiu include 59 de aorte umane de la persoane care diferă ca sex și vârstă, prelevate la cel mult 24 de ore după deces. Prin intermediul metodei de injectare și colorația cu reactivul Schiff, s-a examinat aspectul mezoscopic al *vasa vasorum* ale aortei. Dispozitivele nervoase – presoreceptorii și hemoreceptorii – au fost depistate prin utilizarea metodelor histologice: impregnarea cu nitrat de argint după metoda E. Rasskazova, o parte din piese au fost colorate cu hematoxilina-eozină și după Van-Gieson.

### Discuții și concluzii

Autorii susțin în unanimitate existența câmpurilor receptoare în zona sinusului carotid și în pereții aortei, precum și existența a două feluri de receptori în ceea ce privește funcțiile lor: baroreceptori sau presoreceptori, care, de fapt, nu reacționează la presiune, ci la viteza și la gradul de extensie a peretelui vascular prin undele pulsatile ori prin oscilațiile în creștere ale tensiunii arteriale, și hemoreceptori, sensibili la schimbările componenței chimice a sângelui. Conform datelor prezentate de V.N. Cernigovski, angioreceptorii sunt localizați pe toată întinderea sistemului vascular, însă aglomerările lor semnificative se află în zonele reflexogene esențiale: sinocarotide, aortale și în vasele circulației pulmonare. Alți autori subliniază rolul important al zonei din atriu drept cu sediu lângă orificiile venelor cave. Cât despre localizarea și structura zonei sinocarotide, nu au fost depistate interpretări diferite.

Cu totul alta este situația referitor la zona reflexogenă aortală. În majoritatea surselor literare ea este descrisă ca o zonă a arcului aortic, fără a se detaliza

cu exactitate localizarea ei. În unele cazuri se indică sediul baroreceptorilor la nivelul arcului aortei, la originea arterei subclavie, în altele – pe fața anterioară a arcadei aortice. Din momentul descrierii nervului depresor al aortei de către Cyon și Ludwig, 1866, în literatura morfologică s-au acumulat multiple date referitoare la inervația senzitivă a arcului aortic. Primele investigații mai ample despre aparatul nervos al zonei reflexogene aortice au fost realizate de Nonidez (1935, 1937, 1941). În lucrările autorului un loc aparte îl ocupa studiul terminațiilor nervoase la mamifere și păsări în funcție de perioada de vârstă. La păsări, potrivit autorului, tipul principal al baroreceptorilor aortali îl reprezintă terminațiile capsulate, localizate exclusiv în limita zonei presoreceptoare a aortei. Astfel de baroreceptori, la om, de regulă, lipsesc. T. A. Grigorieva (1948, 1954), menționând localizarea baroreceptorilor aortici cu precădere în zona amusculară, în apropierea locului de fixare al ligamentului arterial, indică și alte zone amusculare care se află la originea ramurilor emergente de la arcul aortic: trunchiul brahiocefalic, artera subclavie stângă, arterele bronșice ș.a. Forma receptorilor întâlnită mai frecvent o prezintă tufișurile compacte, cu plăci terminale reticulare.

O serie de lucrări despre aparatul nervos al zonei reflexogene a aortei umane aparțin lui A. Abraham (1950, 1953, 1955, 1961, 1963), el abordează problema în aspect ontogenetic. În corespundere cu observațiile autorului, dispozitivele baroreceptorii, cu aspect de arborizații și de glomeruli, sunt localizate strict în limita adventiției aortei și niciodată nu au fost depistate în tunica medie a aortei. Multiple fibre nervoase mielinice se ramifică în zona respectivă, diametrul fibrelor secundare fiind mai mare decât al celor primare. De-a lungul fibrelor, se conturează prezența numeroaselor varicozități. Investigațiile cu privire la morfologia aparatului nervos al arcului aortei umane la maturi sunt reduse ca număr; totuși poate fi remarcat studiul efectuat de către Iu.I. Slepkov (1952, 1953). Pe lângă receptorii compacți și difuzi, autorul descrie pentru prima oară terminațiile capsulate similare corpusculilor Krause, dar nu evidențiază existența anumitor zone reflexogene în peretele aortic. Unele aspecte referitoare la morfologia aparatului nervos al arcului aortic sunt reliefate în lucrările semnate de A.V. Babaskin (1952, 1953). Un deosebit interes îl are descrierea plexului nervos unic în media aortei. Această opinie este susținută și de către Smolkina B.M. (1967). La etapa actuală, la fel, nu se atestă o unanimitate de opinii în privința amplasării baroreceptorilor aortei.

Trebuie de menționat că mult mai variate sunt opiniile referitoare la sediul structurilor aortice he-

moreceptoare. Predomină afirmațiile despre amplasarea lor în corpusculii carotidieni și aortici. William J. Krause indica mai multe zone de localizare a corpusculilor aortali în apropierea aortei: unghiul dintre arterele subclavie și carotidă comună din dreapta și la originea arterei subclavie, din stânga.

De la prima descriere a hemoreceptorilor în pe-rețele arcului aortal, pe care a efectuat-o Heymans (1927), au apărut un șir de lucrări la tema respectivă. Dautrebande și coaut. (1937), Beyne și coaut. (1933) au confirmat prezența hemoreceptorilor în aortă, cu toate că localizarea și semnificația lor au rămas incerte. Cercetătorii Selladurai și coaut. (1932) Schmidt (1932), Jongbloed (1936), Gesell și coaut. (1937), Lamberd și coaut. (1938), prin denervarea zonei carotidiene, au demonstrat prezența extracarotidă a acestui tip de receptori. Penitschka (1931), Palme (1934), Muratori (1934), Seto (1935), Nonidez (1935, 1937) și Boyd (1937), grație investigațiilor anatomice, au demonstrat existența celulelor similare celor din glomul carotid în arcul aortei. Această structură, localizată între aorta ascendentă și trunchiul pulmonar la om și la alte mamifere, a fost numită de Penitschka (1930) *paraganglion aorticum*, iar ulterior – *paraganglion aorticum supracardiale*. Savantului Nonidez (1935, 1939, 1941) îi aparține descrierea grupurilor celulare mici la câinii nou-născuți la originea aortei, care sunt alimentați dintr-o ramură a arterei coronare stângi, denumirea lor fiind „*glomus caroticum*, sau corpuscul aortal.” El a descris sediul diferit al glomusului la păsări și la mamifere.

Iulius H. Comroe (1939), datorită experimentului ce constă în introducerea lobelinei prin sondă în diverse porțiuni aortice, nu a putut să confirme prezența acestor formațiuni la câini maturi, dar a atestat existența ariei hemoreceptoare în aorta ascendentă, în zona adiacentă trunchiului pulmonar sau în porțiunea inițială a arcului. Totodată, el pune accent pe variabilitate individuală a acestor formațiuni. Lui îi aparține descrierea vascularizației acestei zone la câini, cu participarea unui vas mic ce pornește de la aortă la nivelul arterei brahiocefalice, și de la artera coronară – la pisici. Prin introducerea lobelinei în ventriculele cardiace, s-a demonstrat că hemoreceptorii localizați între aortă și trunchiul pulmonar nu primesc ramuri din *truncus pulmonalis*, vascularizația lor se efectuează numai din aortă. Mai mult decât atât, autorul, împreună cu Addison (1938), au stabilit existența masei celulare glomice în adventiția din jurul multiplelor ramuri aortale mici, la o distanță nu mai mare de un mm de la locul lor de emergență.

În anul 1962, Tchong Kuo-tchang și Fu Slang-zi nu au atestat glomusul în media aortică la păsări; în toate cazurile acesta era ancorat în țesutul conjunctiv

dintre aortă și trunchiul pulmonar, la baza cordului, așa cum are loc la mamifere. Autorii nu au practicat termenul “paraganglion”, motivând această fapt prin absența celulelor cromafine în componența structurii date, recunoscând că ea deține funcția de hemorecepție. Ei au remarcat inervația bogată a glomusului și lipsa fibrelor simpatice în structura plexului nervos peri- și intraglomulic.

N.M. Bâkov (1951) a descris un nodul cu dimensiunea de 1-2 mm, pe care l-a depistat în plexul format de fibrele nervului vag și de trunchiul simpatic în țesutul conjunctiv dintre arcul aortei și trunchiul pulmonar, la nivelul bifurcației lui în arterele pulmonare dreaptă și stângă. Autorul, în baza raportului intim al nodulului cu trunchiul pulmonar, admitea vascularizația lui din ramurile acestui vas, cu atât mai mult, că el n-a observat nici o ramură de la aortă care s-ar fi îndreptat spre acest nodul. E. B. Haisman (1966), descriind vascularizația zonei reflexogene aortice la mamifere, a prezentat date care diferă de cele enumerate mai sus.

Christopher Edwards și Donald Heath (1960) relatează despre existența multiplelor glomusuri cu sediu în jurul cordului uman și al vaselor sangvine mari; ei indică prezența a unui glomus constant, localizat pe fața dorsală a bifurcației trunchiului pulmonar, a cărei descriere în literatura la temă este contradictorie. De exemplu, Krahl (1960) descria prezența acestui glomus la pisici, câini, rășuște, bovine, la cimpanzeu; el admite vascularizația lui din trunchiul pulmonar. În opinia lui Becker (1966), glomusul pulmonar la om și la iepuri nu există ca atare. Autorul opinează că el este unul dintre glomusurile coronare, situate mai frecvent pe fața anterioară decât pe cea posterioară, fiind vascularizat de o ramură a arterei coronare stângi, numită artera intertruncală. Glomusul descris de Barnard în 1946, ancorat lângă *ductus arteriosus*, se atribuie la cei coronari. Autorul subliniază necesitatea diferențierii glomusului pulmonar de cei localizați în arcul aortei, *ductus arteriosus* și artera pulmonară stângă.

E.W Kienecker, împreună cu H. Knoche (1978), prin intermediul tehnicii de fluorescență a catecolaminelor, au demonstrat că fibrele adrenergice se află în glomusul coronar la iepuri, înregistrând localizarea subendotelială a fibrelor adrenergice terminale și numărul lor redus spre celulele de tipul I din glomus. Lor le aparține afirmația despre inervația simpatică a aortei ascendente cu mult mai săracă, spre deosebire de trunchiul pulmonar, pe când inervația simpatică a *vasa vasorum* ale aortei ascendente are o inervație simpatică bogată.

Chiar dacă există mai multe date despre țesutul glomic al aortei, deocamdată nu se poate vorbi de o unitate de păreri cu privire la localizarea acestuia. Bu-

năoară, în *wikipedia* engleză corpusculul aortic, sau glomusul aortic, este reprezentat de câteva aglomerări mici de hemoreceptori și baroreceptori cu celulele de suport, localizate de-a lungul arcului aortei.

Conform altor relatări, corpusculii aortali sunt localizați pe suprafața inferioară a arcului aortal, unde formează aglomerări mici de celule glomice, cu un diametru de 3-4 mm. În *The American Heritage & Stedman's Medical Dictionary* (2002), acestea sunt descrise ca structuri bilateral, mici, atașate la ramurile aortei cu diametru mic în apropierea arcului ei. În una dintre cele mai recente lucrări semnate de Piskuric N.A. și coaut. (2011), bazate pe studii imuno-fluorescente ale corpusculilor aortali la rățuște, se descriu hemoreceptori localizați lângă arcul aortal. Există descrierea acestei structuri anatomice ca o aglomerare celulară de hemoreceptori, localizați adiacent arcului aortei și arterei pulmonare – “paraganglionul aortopulmonar” (Jonathan Balcomb și coaut., 2011). Lor le aparține o clasificare mai amplă a corpusculilor aortali în: coronari, pulmonari, subclaviculari și supraaortali. Paraganglionii *coronari* sunt situați la originea arterelor coronare; cei *pulmonari* – între arc și artera pulmonară stângă; paraganglionii *subclaviculari* – în unghiul lateral dintre artera subclavie și arcul aortei; paraganglionii *supraaortali* au sediu între artera subclavie stânga, artera carotidă comună din stânga și în unghiul de ramificare a trunchiului brahiocervical în artera subclavie din dreapta și carotidă comună dreaptă. În *Medical Dictionary Online*, corpusculii aortali se prezintă ca aglomerări mici de celule hemoreceptive și de suport lângă arcul aortal, arterele pulmonare și coronare care sunt sensibile la valorile pH-ului, la concentrația bioxidului de carbon și a oxigenului din sânge și iau parte la controlul respirației.

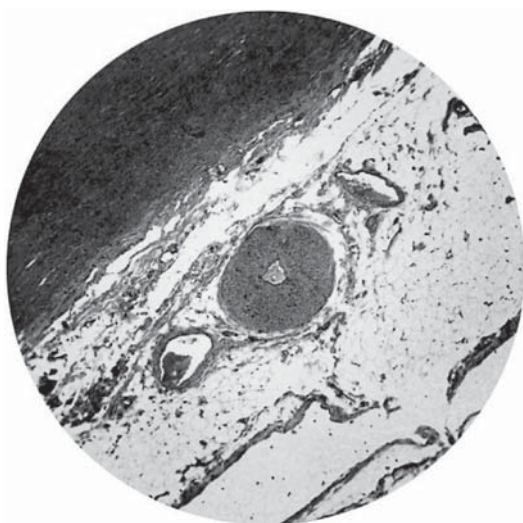


Figura 1. Paraganglion din corpul adipos al aortei în secțiune transversală (1). 2- vas arterial; 3 – vase venoase. Colorația cu hematoxilin-eozină (x 20).

La moment există discordanțe referitor la sediul, inervația, vascularizația și la aspectele funcționale și terminologic ale formațiunilor glomice. Prin urmare, sunt necesare cercetări multilaterale, complexe despre zonele reflexogene ale aortei.

În urma investigațiilor noastre, au fost depistate formațiuni glomice având o structură similară cu cele ale glomului carotid, pe fața anterioară a aortei ascendente la nivelul corpusculii adipos Rindfleisch. Ele nu sunt solitare, dimensiunile lor se modifică în funcție de vârstă: se mărește în primii 3-5 ani de viață, apoi se micșorează până la vârsta adolescenței. La maturitate are loc din nou creșterea lor în volum pe contul țesutului conjunctiv.

Ganglionii, mai frecvent fiind de formă ovoidă, sunt localizați de-a lungul axei longitudinale a corpului adipos. Imaginile cu referire la secțiunea transversală a ganglionului ne demonstrează că prin centrul lor trece un vas arterial, iar din ambele părți sunt poziționate vase venoase cu calibru mai mare în raport cu cel al arterei (*figura 1*). În secțiune longitudinală a ganglionului se văd multiple vase capilare (*figura 2*).

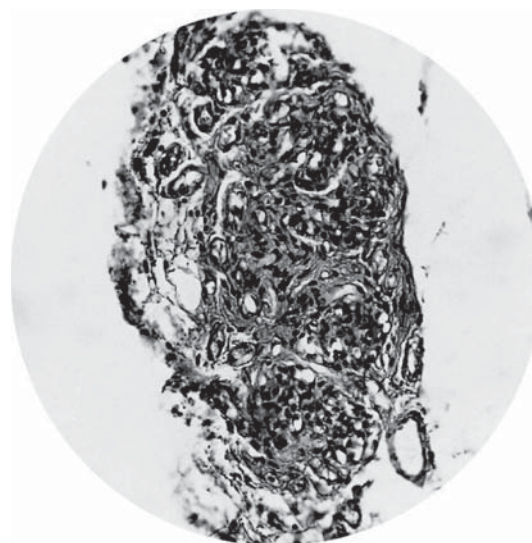


Figura 2. Paraganglion în secțiune longitudinală. Colorația cu hematoxilin-eozină (x 40).

Prin colorație cu reactivul Schiff, au fost depistate ramusculi de la aorta ascendentă, în număr de 1-7, ce pornesc de pe fața concavă a porțiunii și nu ies în afara limitelor adventiției aortei, alias ele sunt din categoria *vasa vasorum interna*. Aceste ramusculi se distribuie în adventiția aortei, cu excepția unuia cu diametru mai mare, care se îndreaptă spre corpul adipos, unde asigură vascularizația formațiunii glomice.

Alături de terminațiile nervoase arboriforme, care au un aspect neregulat al fibrelor, am depistat receptori capsulați, care se aseamănă cu corpusculii Krause, în toate cazurile localizându-se pe fața anterioară a



aortei în zona joncțiunii bulbotubulare, dar în nici un caz în alte porțiuni ale aortei ascendente.

În opinia noastră, prezența constantă a unor astfel de presoreceptori nu este întâmplătoare în această zonă. Multipli microganglioni nervoși se situează proximal de nivelul localizării baroreceptorilor capsulați, cei mai numeroși și mai mari ca dimensiuni – pe fața anterioară, adiacentă trunchiului pulmonar, alții mai mici – pe cea posterioară.

Așadar, am studiat diverse porțiuni ale aortei toracice, însă atare combinații constante ale dispozitivelor receptoare în una și aceeași zonă am atestat doar la nivelul corpului adipos transversal al aortei ascendente. Din cele observate, am ajuns la concluzia ce nu am întâlnit-o la alți autori. Anume în această arie se găsește zona reflexogenă aortală importantă, ce include atât structurile baroreceptoare, cât și cele hemoreceptoare.

#### Bibliografie

1. Anthoni J. Edis, John T. Shepherd., *Selective denervation of aortic arch baroreceptors and chemoreceptors in dogs*. J. Applied Physiol., 1972; 30; 2: 294-300.
2. Boyd J.D., MoGullagh G.P., *Experimental hypertension following carotico-aortic denervation in the rabbit*. University of Cambridge, 1937.
3. Diamond J., Howe A., *Chemoreceptor activity in the aortic bodies of the cat*. J. Physiol., 1956; 134: 319-326.
4. Donald E. Cassels, Robert Y. Moore., *The Sympathetic Innervation of Ductus Arteriosus in Relation to Patency*. Chest, 1973; 63: 727-731.
5. Iulius H. Comroe, Jr., *The location and function of the chemoreceptors of the aorta*. Philadelphia, 1939.
6. Kienecker e.W., Knoche Il., *Sympathetic Innervation of the pulmonary artery, Ascending Aorta, and Coronar Glomera of the rabbit*. A Fluorescence Microscopic Study. Cell Tiss. Res., 1978; 188: 329-333.
7. Malliani A., Pagani M., *Afferent sympathetic nerve fibers with aortic endings*. J. Physiol., 1976; 263: 157-169.
8. Sun hong-Shuo, David F. Biggs., *Afferent pathways of aortic baroreceptor fibers in guinea pigs*. Acta Pharmacol. Sinica, 1987; 8 (1): 35-40.
9. Tchong Kuo-tohang, Fu Stang-ki b., *The structure and innervation of the aortic ody of the yellow-breasted bunting*. Scientia inica, 1962; XI, 2.
10. Taha A.A.M., Abdel-Magied E.M., King A.S., *Ultrastructure of aortic and pulmonary baroreceptors in the domestic fowl*. J. Anat., 1983; 137; 1: 197-207.
11. Быков Н.М., *Иннервация аортальной рефлексогенной зоны у человека*. Тр . V Всесоюзного съезда АГЭ. Медгиз, 1951, с.126-127.
12. Николаева-Лунаева Л.А., *Иннервация легочного ствола и дуги аорты у человека*. Морфологические особенности сердечно-сосудистой и нервной системы в норме и патологии, 1969, вып. 1, с. 273-279.
13. Хайсман Е.Б., *Аортальные барорецепторы*

(экспериментально-морфологическое исследование). Москва, Издательство - Медицина, 1966.

#### Rezumat

Articolul reflectă opiniile controversate din literatura de specialitate referitor la sediul și aspectul morfologic ale zonelor reflexogene ale aortei și conține rezultatele investigațiilor proprii privind aceste aspecte. Confirmând și suplimentând datele bibliografice referitor la aria reflexogenă localizată la nivelul arcului aortei, este descriă existența unei zone similare cu sediu în adventicea aortei ascendente, fapt argumentat prin rezultatele obținute la nivel micro- și mezoscopic.

#### Summary

The article contains controversial opinions from a literature review about the location and morphology of the aortic reflexogene zones and our own research results concerning these aspects. Confirming and adding bibliographic data about the reflex area located in the aortic arch, the author describes a similar area in the ascending aorta adventitia, a fact proven by the micro- and mesoscopic results of proper studies.

#### Резюме

Статья содержит анализ противоречивых данных, имеющихся в литературе о локализации и морфологии сосудистых рефлексогенных зон аорты, и результаты собственных исследований, отражающих эти аспекты. Соглашаясь с данными других авторов о локализации рефлексогенной зоны в дуге аорты, в статье приведены сведения, основанные на результатах микроскопического и мезоскопического исследования о наличии аналогичной зоны в адвентиции восходящей аорты.

## ГЕНЕТИЧЕСКИЕ ДЕТЕРМИНАНТЫ ПАРАМЕТРОВ ЭКГ

**Кристина Бутовская**, научный сотр.,  
**Геннадий Курочкин**, др. хаб., профессор,  
Лаборатория Генетики  
ГУМФ «Николае Тестемицану»

#### Введение

Электрокардиограмма (ЭКГ) является ценным инструментом для оценки функции проводящей системы сердца. Измерения, полученные с помощью ЭКГ, обычно включают частоту сердечных сокращений (ЧСС), интервал PR или PQ, длительность комплекса QRS и интервал QT. Эти переменные указывают на функцию проводящей системы и представляют собой важную прогностическую информацию [1].

Многочисленные исследования показали прочную взаимосвязь между повышением частоты