

VARIAȚII STRUCTURALE ȘI TOPOGRAFICE ALE VENEI LIENALE

Olga BELIC,

Catedra Anatomia Omului, USMF Nicolae Testemițanu

Summary

Structural and topographical aspects of the lienal vein

By macroscopic method it has been established that the drainage of the venous blood from the spleen is done by the lienal vein. In the most of the cases the lienal vein forms by connection of the 1st order veins at the level of the lienal hilum (49 cases). In few cases the trunk of the vein was formed at a distance of about 4-5 cm from the lienal hilum (10 cases). In 91 cases the trunk of the lienal vein was formed by the two 1st order veins superior and inferior one, more rare (six cases); the vein is formed by junction of three tributaries.

Keywords: structural aspect, topographical aspect, lienal vein, trunk.

Резюме

Варианты строения и топографии селезеночной вены

Макроскопическим методом установлено, что отток венозной крови от селезенки осуществляется селезеночной веной. Чаще она образуется соединением вен первого порядка в пределах ворот селезенки – 49 случаев. Реже образование ствола селезеночной вены было обнаружено на расстоянии 4-5 см от ворот (10 случаев). В 91 случае ствол селезеночной вены был образован двумя венами первого порядка и только в 6 случаях – тремя венозными стволами.

Ключевые слова: строение, топография, селезеночная вена, венозный ствол.

Introducere

Cunoașterea aspectelor structurale și topografice ale vaselor sangvine ale splinei este importantă în cazul intervențiilor operatorii, planificate sau urgente, pe organele imunocompetente, îndeosebi astăzi, în legătură cu lărgirea sferei de intervenții chirurgicale, cu includerea principiilor de păstrare maximă a organelor lezate prin traumatisme asociate sau izolate ale abdomenului. Splenorafia deseori este considerată periculoasă, din cauza riscului de sângerare din țesuturile suturate. Acest pericol poate fi redus prin îmbunătățirea tehnicii chirurgicale și prin cunoașterea detaliată a anatomiei sistemului vascular al organului vizat.

În caz de rupturi multiple ale splinei, majoritatea chirurgilor efectuează splenectomia, ea fiind o modalitate argumentată. Indicele complicațiilor postsplenectomice, mai ales în traumatismele combinate ale organelor cavității abdominale, este foarte înalt – 11-32%; deși complicațiile purulente se întâlnesc mai rar – în 0,5-1% din cazuri. Totodată, sepsisului îi revine un rol deosebit în leziunile izolate ale splinei, unde el constituie 2% din cazuri [2, 6]. Splenectomia executată la persoane de vârstă fragedă crește riscul apariției tulburărilor imunologice, ea poate duce la dereglări funcționale ale organismului, la diminuarea capacităților regenerative.

La copii, după splenectomie, sensibilitatea la infecții, preponderent la flora pneumococică, atinge 4%, iar mortalitatea – 88% [1]. În legătură cu rata crescută a complicațiilor după splenectomie, mulți autori preferă tactica păstrării organului integral sau barem parțial [3, 4, 5]. La baza acestei tactici conservatoare și de menajare maximă a organului se află cunoașterea aprofundată a structurii și a topografiei sistemului vascular al organului în cauză.

Material și metode de cercetare

Topografia venei lienale a fost stabilită pe blocuri de organe prin metoda de disecție macroscopică fină, propusă de V.P. Vorobiov și perfecționată de B.Z. Perlin:

- numărul cazurilor studiate – 97;
- componența organelor prelevate în bloc: splina, pancreasul, stomacul, duodenul, vasele magistrale regionale (aorta abdominală, vena portă).

Pentru acumularea datelor a fost creat un chestionar special. Au fost supuse analizei 97 de obiecte, cu descrierea indicatorilor de proporție, frecvențe și raport. Statistica descriptivă a permis prezentarea rezultatelor prin tabele și diagrame.

Rezultate și discuții

În ultimii ani, în legătură cu perfecționarea metodelor de diagnostic și operatorii în cazul insuficienței portale, precum și a intervențiilor pe pancreas, se acordă o atenție sporită venelor. Analiza pieselor anatomice demonstrează că drenarea sângelui din splină este efectuată prin vena lienală (*v. lienalis*), localizată paralel cu artera. Venele extralienale fuzionează, de regulă, formând un trunchi unic – vena lienală, diametrul căreia depășește de 1,5-2 ori calibrul arterei omonime. Lungimea venei lienale echivalează cu 8-12 cm, calibrul – cu 6-12 mm. Vena lienală a fost studiată la adulți pe 97 piese anatomice. Materialul inclus în studiu a fost prelevat de la 58 bărbați și 39 femei.

De obicei, în hilul splinei se depistează 5-6 afluențe venoase de ordinul II-III, uneori III-IV, care în hil au sediu înapoia ramurilor arteriale. Prin fuzionare, ele dau naștere trunchiurilor de ordinul I. Formarea venei lienale are loc diferit. Ea depinde de numărul și modalitatea confluenței intraviscerale. Locul de contopire a venelor poate varia mult de la caz la caz. Mai des ramurile de ordinul I se formează în regiunea hilului lienal – 49 observații. Cota-parte la bărbați – 28 (48,3 ± 6,56%) cazuri și la femei – 21 (53,8 ± 7,98%) cazuri ($p > 0,05$) (tabelele 1-3). În alte observări (38 de cazuri), contopirea venelor lienale extraorganice are loc la o distanță de 2-3 cm de la splină, din care 24 (41,4 ± 6,47%) de cazuri aparțin bărbaților și 14 (35,9 ± 7,68%) cazuri – femeilor ($p > 0,05$). Numai în 6 (10,3 ± 3,99%) cazuri la bărbați și în 4 (10,3 ± 4,87%) cazuri la femei vena lienală era formată la o distanță de la 4 până la 5 cm de la hil, în total 10 observații ($p > 0,05$).

Tabelul 1

Locul de fuzionare a ramurilor venoase de ordinul I cu formarea venei lienale la bărbați și perioadele de vârstă ($n = 58$)

Locul de fuzionare	Bărbați									
	Grupele de vârstă									
	VII		VIII ₁		VIII ₂		IX		X	
	abs.		abs.		abs.		abs.		abs.	
În regiunea hilului splinei	5		4		13		4		2	
La o distanță de 2-3 cm de la hilul splinei	2		4		7		5		6	
La o distanță de 4-5 cm de la hilul splinei	-		1		2		2		1	
Total	7	12,1 ± 4,28	9	15,5 ± 4,75	22	37,9 ± 6,37	11	18,9 ± 5,14	9	15,5 ± 4,75

Tabelul 2

Locul de fuzionare a ramurilor venoase de ordinul I cu formarea venei lienale la femei și perioadele de vârstă ($n = 39$)

Locul de fuzionare	Femei									
	Grupele de vârstă									
	VII		VIII ₁		VIII ₂		IX		X	
	abs.		abs.		abs.		abs.		abs.	
În regiunea hilului	3		2		8		2		6	
La o distanță de 2-3 cm de la hilul splinei	1		-		4		5		4	
La o distanță de 4-5 cm de la hilul splinei	-		-		1		2		1	
Total	4		2		13		9		11	

Tabelul 3

Raporturile de fuzionare al ramurilor venoase de ordinul I cu formarea venei lienale în funcție de vârstă și sex

Fuzionare	Bărbați $n_1 = 58$		Femei $n_2 = 39$		t	p
	Total		Total			
	Abs.	P±ES (%)	Abs.	P±ES (%)		
În regiunea hilului splinei	28	48,3 ± 6,56	21	53,8 ± 7,98	0,5324	> 0,05
La o distanță de 2-3 cm de la hilul splinei	24	41,4 ± 6,47	14	35,9 ± 7,68	0,5478	> 0,05
La o distanță de 4-5 cm de la hilul splinei	6	10,3 ± 3,99	4	10,3 ± 4,87	0,0000	> 0,05

Comparația variantelor de fuzionare a ramurilor venoase de ordinul I cu formarea venei lienale, în funcție de sex și categoriile de vârstă, nu arată o diferență semnificativă: $\chi^2 = 5,76$, $gl = 4$, $p > 0,05$.

În 91 de cazuri, vena lienalis era formată din 2 vene de ordinul I – superioară și inferioară (figurile 1, 2). La bărbați a fost înregistrată formarea venei din două trunchiuri în 52 (89,7 ± 3,99%) de cazuri, la femei – în 39 (100,0 ± 0,0%) de cazuri ($p < 0,05$). Vena superioară amintește un arc descendent de-a lungul axei longitudinale a splinei. Afluenții ei sunt ramurile de ordinul II, de la 1 până la 4. Vena inferioară este situată orizontal sau urmează oblic în sus, rezultând din 2-3 ramuri de ordinul II. La bărbați și la femei, cel mai înalt indicator a fost înregistrat în perioada de vârstă VIII₂: 18 și 13 cazuri, respectiv. Mai rar, în 6 (10,3 ± 3,99%) cazuri, vena era formată din 3 ramuri, 2 dintre care acumulează sânge de la poli și una – de la centrul organului.

O asemenea variantă se observă la bărbați în perioadele de vârstă VIII₁ și VIII₂ (p > 0,05).

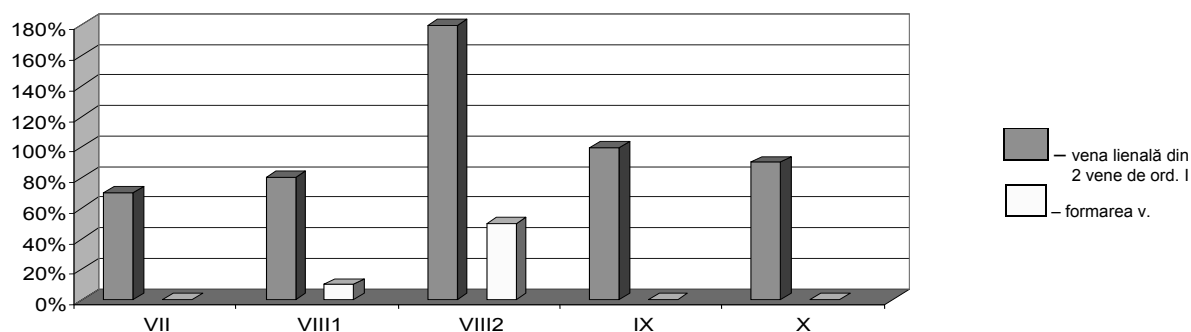


Figura 1. Variantele formării trunchiului venei lienale la bărbați (n = 58)

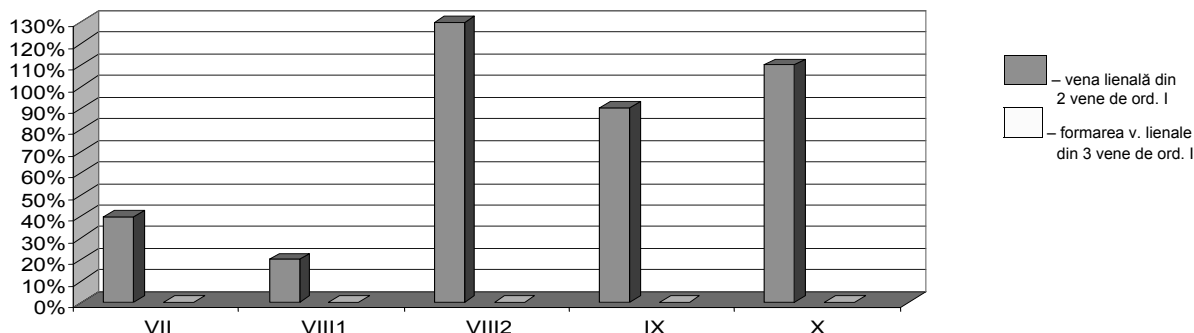


Figura 2. Variantele formării trunchiului venei lienale la femei (n = 39)

Topografic pot fi evidențiate 3 porțiuni ale venei lienale: proximală, mijlocie și distală. În prima porțiune, vena merge de la hil până la corpul pancreasului. Trunchiul venei lienale și ramurile lui de ordinul I urmează de la stânga spre dreapta. În majoritatea cazurilor în care, pe piesele studiate, coada pancreasului era situată aproape de hilul splinei, venele trec pe fața anterioară a cozii glandei. Varianta dată de localizare a vasului s-a înregistrat în 68 de cazuri: 45 (77,6 ± 5,47%) la bărbați și 23 (58,9 ± 7,88%) la femei (p > 0,05). Mai rar trunchiul venei lienale era localizat posterior de coada pancreasului – 19 cazuri: 8 (13,8 ± 4,53%) la bărbați și 11 (28,2 ± 7,21%) la femei (p > 0,05). Numai în 10 cazuri (5 la bărbați și 5 la femei) vena era situată mai sus de coada glandei, ceea ce constituie 8,6 ± 3,68% la bărbați și 12,8 ± 5,35% la femei (p > 0,05) (tabelele 4-6).

Tabelul 4

Sediul venei lienale în raport cu coada pancreasului, în funcție de vârstă și sex (n=58)

Sediul venei	Bărbați									
	Grupele de vârstă									
	VII		VIII ₁		VIII ₂		IX		X	
	abs.		abs.	abs.		abs.		abs.		abs.
Pe fața anterioară a cozii pancreasului	6		7		15		10		7	
Posterior de coada glandei	1		2		3		1		1	
Mai sus de coada pancreasului	1		-		3		1		-	
Total	8	13,8 ± 4,53	9	15,5 ± 4,75	21	36,2 ± 6,31	12	20,6 ± 5,31	8	13,8 ± 4,53

Tabelul 5

Sediul venei lienale în raport cu coada pancreasului, în funcție de vârstă și sex (n=39)

Sediul venei	Femei									
	Grupele de vârstă									
	VII		VIII ₁		VIII ₂		IX		X	
	abs.		abs.	abs.		abs.		abs.		abs.
Pe fața anterioară a cozii pancreasului	4		2		7		2		8	
Posterior de coada glandei	-		-		4		4		3	
Mai sus de coada pancreasului	-		-		2		3		-	
Total	4	10,3 ± 4,88	2	15,5 ± 4,75	13	33,3 ± 7,55	9	23,1 ± 6,75	11	28,2 ± 7,21

Tabelul 6

Raporturile venei lienale cu pancreasul în funcție de vârstă și sex

Sediul venei	Bărbați $n_1 = 58$		Femei $n_2 = 39$		t	p
	Total		Total			
	Abs.	$P \pm ES$ (%)	Abs.	$P \pm ES$ (%)		
Pe fața anterioară acozii pancreasului	45	$77,6 \pm 5,47$	23	$58,9 \pm 7,88$	1,9499	$> 0,05$
Posterior de coada glandei	8	$13,8 \pm 4,53$	11	$28,2 \pm 7,21$	1,6921	$> 0,05$
Mai sus de coada pancreasului	5	$8,6 \pm 3,68$	5	$12,8 \pm 5,35$	0,6471	$> 0,05$

Comparația variantelor de localizare a venei lienale față de coada pancreasului, conform vârstei și în funcție de sex, nu a arătat diferență semnificativă: $\chi^2 = 5,04$, $gl = 4$, $p > 0,05$. În a doua porțiune topografică, vena lienală urmează prin incizia marginii superioare a corpului pancreasului. Traiectul venei lienale este rectiliniu, independent de forma vasului arterial, paralel sau cu 1,5-2,0 cm mai jos de arteră, cu formarea unei curbe ușoare. Ca și artera lienală, vena omonimă poate fi situată de-a lungul marginii superioare a corpului pancreasului. Uneori vena trece mai jos de marginea superioară a glandei, urmând pe fețele anterioară sau posterioară ale corpului pancreasului.

O altă remarcă de ordin topografic: în porțiunea mijlocie vena poate fi situată împreună cu vasul arterial în parenchimul glandei. Vena trece din stânga spre dreapta, intersectând din anterior rinichiul stâng, aorta abdominală. În porțiunea distală, vena lienală participă la formarea venei porte.

Locul fuzionării ei cu vena mezenterică superioară este acoperit parțial sau complet de colul pancreasului. Mai rar, până la contopirea cu vena mezenterică superioară, în vena lienală se varsă vena mezenterică inferioară – 16 cazuri (figura 3). Din numărul total de cazuri, 6 ($10,3 \pm 3,99\%$) s-au înregistrat la bărbați și 10 ($25,6 \pm 6,99\%$) la femeile ($p > 0,05$). În 30 de cazuri vena portă era formată prin contopirea venei lienale cu trunchi mezenteric comun (figura 4). În 19 ($32,8 \pm 6,16\%$) cazuri varianta în cauză s-a depistat la bărbați și numai în 11 ($28,2 \pm 7,21\%$) la femeile ($p > 0,05$). Cea mai des întâlnită variantă constă în fuzionarea a trei trunchiuri venoase: vena mezenterică superioară, mezenterică inferioară și splenică, pentru a forma vena portă; ea a fost observată în 51 de cazuri (figura 5). Din acest număr de cazuri, 33 ($56,8 \pm 6,50\%$) aparțin bărbaților și 18 ($46,2 \pm 7,98\%$) – femeilor ($p > 0,05$) (figurile 6, 7).

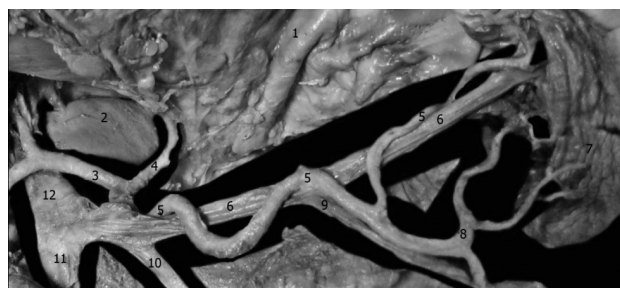

Figura 3. Formarea venei porte prin contopirea venei lienale cu vena mezenterică superioară. Macropreparat. Obiectul 323 (femeie, 50 de ani). 1 – stomacul; 2 – ficatul; 3 – artera hepatică comună; 4 – artera gastrică stângă; 5 – artera splenică; 6 – vena lienală; 7 – splina; 8 – artera polară inferioară; 9 – vena gastroepiploică stângă; 10 – vena mezenterică inferioară; 11 – vena mezenterică superioară; 12 – vena portă

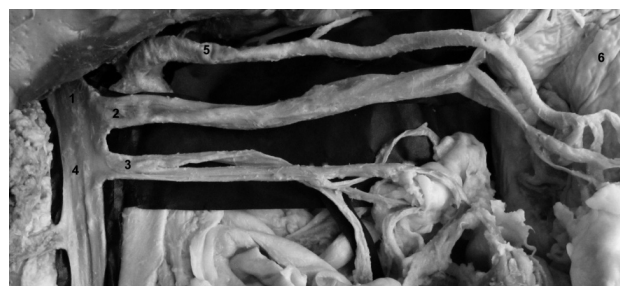

Figura 4. Unirea venei lienale cu trunchi mezenteric comun, cu formarea venei porte. Macropreparat. Obiectul 321 (bărbat, 60 de ani). 1 – vena portă; 2 – vena lienală; 3 – vena mezenterică inferioară; 4 – vena mezenterică superioară; 5 – artera lienală

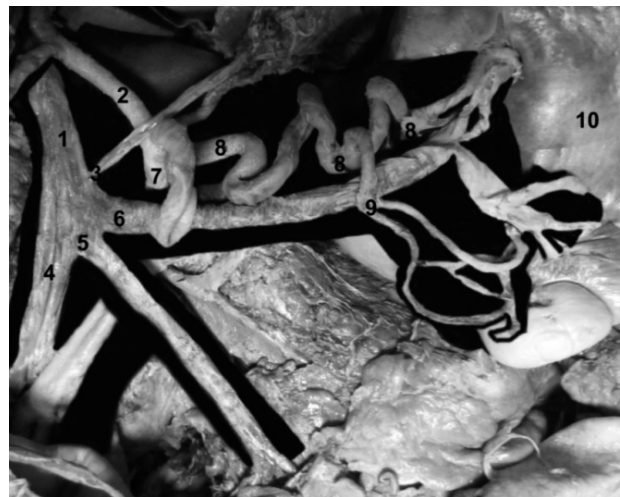


Figura 5. Formarea venei porte prin contopirea venelor mezenterică superioară, mezenterică inferioară și lienală. Macropreparat. Obiectul 322 (bărbat, 50 de ani). 1 – vena portă; 2 – artera hepatică comună; 3 – vena gastrică stângă; 4 – vena mezenterică superioară; 5 – vena mezenterică inferioară; 6 – vena lienală; 7 – trunchiul celiac; 8 – artera lienală; 9 – artera polară inferioară; 10 – splina

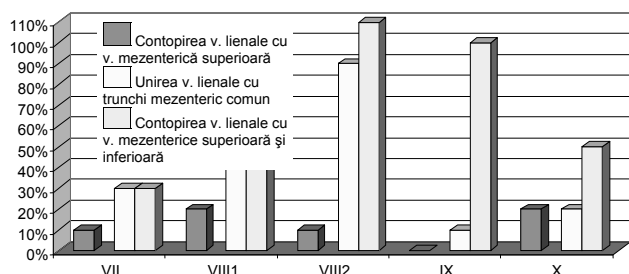


Figura 6. Variantele formării venei porte la bărbați

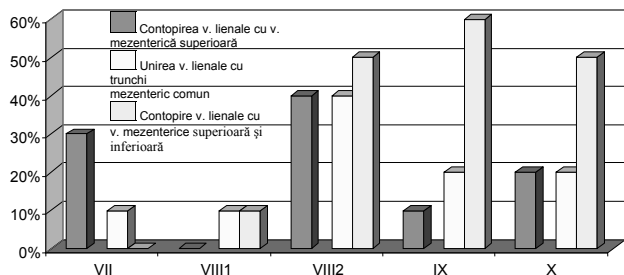


Figura 7. Variantele formării venei porte la femei

Vena lienală pe traiectul său primește afluenții de la stomac (vene gastrice scurte, vena gastroepiploică stângă) și de la pancreas (vene pancreatice). Venele pancreatice sunt numeroase și mici (până la 7-8 vase), ele se varsă pe tot traiectul venei lienale. Se observă cazuri în care în corpul pancreasului se formează 1-2 vene cu diametrul de 3-4 mm. Mai des ele se varsă în vena lienală în porțiunea distală a corpului glandei. Venele pancreatice sunt foarte scurte, atunci când vena lienală este înglobată complet în țesutul pancreatic. Vena cozii pancreasului, în majoritatea cazurilor, se varsă în vena gastroepiploică

stângă, mai rar – în afluenții de ordinele I-II ai venei lienale. Venele gastrice scurte, 2-4 la număr, încep în regiunea fundului și curburii mari a stomacului, trec în componența ligamentului gastrolenal și se varsă în vena lobară superioară sau în vena lienală.

Vena gastroepiploică stângă este un vas voluminos care trece de la curbura mare a stomacului în lig. gastrolenale și se varsă, în majoritatea cazurilor, în vena lienală în regiunea hilară sau la o distanță de 4-5 cm de la hil. O variantă mai rar întâlnită este aceea în care vena gastroepiploică stângă se varsă în afluenții de ordinul I ai venei lienale.

Bibliografie

1. Bisharat N., Omari H., Lavi I. *Risc of infection and death among post-splenectomy patients.* In: J. Infect., 2001; nr. 43(3), p. 182-186.
2. Caditi A., de Gara C. *Complications of splenectomy.* In: Am. J. Med., 2008; nr. 121, p. 371-375.
3. Ghidirim Gh., Beschieru T., Beschieru E., Iacub V. *Analiza rezultatelor tratamentului leziunilor splinei.* În: Anale științifice ale USMF Nicolae Testemițanu. Probleme clinico-chirurgicale, 2006, v. 4, p. 16-20.
4. Kristoffersen K.W., Mooney D.P. *Long-term outcome of nonoperative pediatric splenic injury management.* In: Ped. Surg., 2007; nr. 42, p. 1038-1042.
5. Алимов А.Н., Исаев А.Ф. и др. *Выбор метода хирургического лечения разрыва селезенки при сочетанной и изолированной травме живота с позицией эндохирургии.* В: Хирургия, 2006, №3, с. 43-49.
6. Маховский В. З., Николаев А. В. *Анатомическая резекция селезенки в эксперименте.* В: Хирургия, 2001, № 2, с. 27-31.

Prezentat la 28.05.2013

CONGRUENȚA IMAGISTICĂ A RMN CU HISTOLOGIA ÎN DIAGNOSTICUL LEZIUNILOR DEGENERATIVE ALE DISCULUI INTERVERTEBRAL LOMBAR

Summary

The congruence of the pathological changes by nuclear magnetic investigation and histology in diagnosis of the degenerative lumbar intervertebral disc lesions.

The lumbar intervertebral disc degeneration is the most important cause of low back pain. The purpose of the paper was to highlight the herniated lumbar disc and degenerative change in patients with clinical accusations by MRI that pleads for the diagnosis and staging them in relation to Modic classification and correlative histological examination of the material according to the postoperative lumbar disc degeneration degree, performed in 173 patients admitted in Vertebrology department of PMSI SCTO January 2008 – December 2009, of which 87 patients were operated for osteochondrosis with herniated lumbar compression and spondylolisthesis. The first type of change evidenced

by MRI, histopathological, it was demonstrated the recent forms of the intervertebral disc degeneration, identified in 10 (11.49%) operated patients. The type II changes by MRI, similar histopathological correspond with two-phase – the medium forms of the intervertebral disc degeneration, detected in 32 (36.78%) operated patients. The type III changes by MRI, histopathological, correspond with the type three, the advanced forms of the intervertebral disc degeneration, discovered in 45 cases (51.72%): myxoid degeneration and intradiscal calcification, discal cartilage hyalinization with intradiscal calcification areas and the presence of young cells, fibroblasts and chondroblasts, cartilage tissue with areas of fibrosis and chronic inflammatory infiltrate.

Keywords: degenerative-dystrophic changes, lumbar intervertebral disc, magnetic resonance investigation.

Adrian COCIUG,
Catedra Morfopatologie, USMF N. Testemițanu