

Strategies of the treatment of cardiac prosthetic valve thrombosis

*Gh. Manolache, A. Batrinac, V. Moscalu, O. Cusnir, S. Barnaciuc, V. Moroza, A. Slobozeanu, N. Ghicavii, A. Timbalari

Department of Cardiac Surgery, Republican Hospital, Chisinau, the Republic of Moldova

*Corresponding author: gheorghe.manolache@mail.ru. Manuscript received December 2013; accepted May 15, 2014

Abstract

Background: The article deals with the analysis of principal causes of valve prosthesis thrombosis and "pannus" thrombosis. The diagnosis and contemporary treatment strategy of prosthesis dysfunction have been considered.

Material and methods: In our department 1670 patients with extracorporeal circulation were operated on, among them 1260 had valve pathology that made up 74.2%. 1164 heart valves were replaced, 145 of them were biological prostheses and 1019 were mechanical ones of different types. Prosthesis thrombosis took place in 28 patients that represented 60% of the number of patients with prosthesis dysfunction and 2.2% of the total number of operated patients from which 21 patients, their age ranged from 35 to 63 years old. The surgical treatment was performed to 9 patients, thrombolysis – to 19 patients.

Results: During last 6-7 years the thrombolysis treatment with atepasum and reteplase has been successfully implemented in the therapy of thrombosis valve prosthesis. Thrombolysis was performed to 19 patients. The results are the following: in 17 cases good outcomes (a complete recovery of the prosthesis function with transprosthetic gradient and the normalization of systolic pressure in right ventricle) have been registered, one case has been complicated with transitory ischemic ictus. Out of 19 patients who underwent the thrombolysis treatment, there were 2 lethal cases.

Conclusions: The patients that are in a critical state with prosthesis thrombosis (acute pulmonary edema, hypotension, heart insufficiency NYHA IV) should immediately receive EchoCG confirmation of the need of intravenous thrombolytic therapy. The thrombolysis efficacy in prosthesis thrombosis is high; the rate of embolic complications is low, which can be used as the first line treatment for all patients with prosthesis thrombosis (in the absence of contraindications). In the case of partial response to the thrombolysis treatment, the patient can be operated on in good hemodynamic conditions and with low surgical risk.

Key words: endocarditis, valve prosthesis, thrombosis, thrombolysis.

Strategii în tratamentul trombozei protezelor valvulare cardiace

Introducere

Tromboza de proteză este definită ca orice tromb, în absența infecției, atașat de sau situat în imediata apropiere a unei proteze, care obstruează în parte fluxul sangvin, prin proteză, sau, interferează cu funcția acesteia. Ea reprezintă cea mai importantă cauză a disfuncțiilor de valve mecanice cardiace.

Tromboza de proteză poate fi masivă (obstructivă) sau incompletă (neobstructivă).

Tromboza obstructivă a protezei reprezintă o complicație severă, cu potențial letal, apărută după o înlocuire valvulară, complicație care necesită diagnosticarea și tratarea de urgență. Ea trebuie suspectată prompt la orice pacient cu orice tip de valvă, care prezintă o accentuare recentă a dispneei sau un eveniment embolic. Suspiciunea trebuie să fie mai mare dacă tratamentul anticoagulant a fost inefficient în ultima vreme sau dacă există o cauză de coagulabilitate crescută (de ex. deshidratare, infecție etc.).

Obstrucția unei valve protetice se poate produce prin tromb, prin apariția unui țesut de neoformație (*pannus*) sau prin ambele.

Tromboza reprezintă etiologia cea mai frecventă, dar aceasta constituie mecanismul unic doar în 54% dintre cazuri, în timp ce *pannus*-ul a fost agentul causal în 6%, iar o combinație de tromb cu *pannus* a fost prezentă la 40% [3].

Trombul apare mai frecvent la pacienții cu anticoagulare inadecvată, cu timp mai scurt de la intervenția chirurgicală, în prezența unor factori de risc pentru tromboză (proteză în poziție mitrală sau de tip mai vechi, prezența disfuncției VS (ventricul stâng), FiA (fibrilație atrială), AS (atriu stâng) mai

mare de 50 mm echografic, status hipercoagulant, sarcină și patologii neoplazice).

Incidența complicațiilor trombembolice la protezele valvulare este cuprinsă între 0,03% și 4,3% pacient/an [1, 2].

Trombozele valvulare sunt mai frecvente la protezele mecanice în poziția tricuspidiană și la cele mitrale, în comparație cu cele aortice.

Sindromul obstructiv masiv cu dereglări hemodinamice grave apare mai frecvent la protezele cu un disc decât la cele cu două hemidiscuri.

Obstrucția în sens hemodinamic, evaluată prin creșterea gradientilor transprotetici, folosind metode Doppler, poate avea etiologii nonstructurale (ca un „leak”) sau poate interveni nepotrivirea (*mismatch*) dintre proteză și pacient.

Oricum, tromboza constituie o cauză frecventă a reintervenției, de circa 25% din toate reintervențiile pe cord deschis [7, 8].

Scopul lucrării: analiza cauzelor principale ale trombozei de proteză valvulară cardiacă și „*pannus*” – tromboză, diagnosticul contemporan al acestor complicații și stabilirea strategiilor de tratament.

Material și metode

Din 2007 până în iunie 2013, în Spitalul Clinic Republican, secția de cardiocirurgie VCD, au fost operați 1670 de pacienți în condiții de CEC, dintre care 1260 – cu patologie valvulară cardiacă, ceea ce reprezintă 74,2% din tot lotul de pacienți operați. S-au implantat 1164 de valve artificiale de diferite tipuri:

- proteze cu disc înclinat: Medtronic-59, МИКС-74;
- proteze cu două hemidiscuri: МЕДИНЖ – 334, Roscardix – 128, St. Jude. Med. – 277, ATS-147;
- bioproteze – 145.

46 (3,7%) dintre pacienții operați, au prezentat diverse disfuncții de proteze valvulare, dintre care 27 (58,6%) au fost supuși operațiilor repetate pe cord în condiții de CEC pe indicații vitale; 5 pacienți cu endocardită de proteză (EPV), dintre care 3 – cu *leak* paraprotetic; 4 pacienți cu fistulă paraprotetică neinfecțioasă, 5 pacienți cu *pannus* al protezei valvulare; 4 pacienți cu disfuncții de proteză nontrombotică.

Tromboza și *pannus*-ul, în grupul nostru de pacienți, s-a dezvoltat la 28 de bolnavi, ceea ce reprezintă 2,2% din numărul total de pacienți operați: femei – 21, bărbați – 7, vârsta variind de la 35 până la 63 ani, în medie – 49 ani.

Din grupul nostru de studiu, care reprezintă 28 pacienți cu tromboză de proteză, 9 au fost reoperați, 19 bolnavi au fost supuși trombolizei. Rezultatele sunt următoarele: în 16 cazuri a fost înregistrat un rezultat foarte bun, un caz s-a complicat cu AVC ischemic tranzitor, în alt caz s-a instaurat șocul anafilactic în urma administrării streptochinazei, soldat cu decesul pacientului, iar în al 3-ea caz, pacienta a fost internată în stare critică și decesul a survenit la scurt timp după spitalizare, în urma hemoragiei pulmonare.

Deregări de ritm în formă de fibrilație atrială au fost prezente la 23 pacienți din 28, ceea ce constituie 82,1%, ritm sinuzal a fost depistat la 5 bolnavi (17,9%).

Din 2003, în clinica noastră, pentru prima dată, au început să fie implantate valve cu două hemidiscuri МЕДИНЖ, iar din 2004 – Roscardix. Până în prezent au fost implantate 494 de valve mecanice cardiace МЕДИНЖ și 197 de valve Roscardix.

Din grupul bolnavilor purtători de valve cu 2 hemidiscuri МЕДИНЖ, tromboza acută de proteză s-a dezvoltat la 10 (35,7%) bolnavi.

Bolnavii, cărora li s-au implantat valve biliflet Roscardix, au dezvoltat tromboză de proteză în 10 cazuri, ceea ce reprezintă 35,7%.

De asemenea, au fost constatate 2 (7,14%) cazuri de tromboză de proteză la pacienții protezați cu valve St. Jude. Med, 4 (14,28) cazuri – la cei protezați cu valve МИКС-29.

În peste 30% din cazuri, tromboza survine în primele luni după protezare, mai ales în poziție mitrală, și recunoaște drept cauză principală un tratament anticoagulant incorect.

Diagnosticul disfuncției protezei prin tromboză se impune în fața apariției semnelor de insuficiență cardiacă severă, inclusiv a edemului pulmonar acut cardiogen, accidentelor neurologice sau infarctului miocardic acut la un purtător de valvă mecanică [8, 9].

Diagnosticul clinic este susținut de ecocardiografie, aceasta putând evidenția imaginea de tromb cu dimensiuni variabile, la nivelul valvei – anomalii ale mobilității elementului mobil al protezei și valori anormale ale gradientelor transvalvulare și ale ariei funcționale ale acesteia [10].

Nu de puține ori, diagnosticul ecocardiografic de tromboză a protezei poate fi dificil la examenul transtoracic, deoarece este necesar și cel transesofagian cu o sensibilitate și o valoare predictivă mai mare. Diagnosticul este dificil în cazul

trombozelor mici, localizate, în special, la nivelul punctului de fixare a discului, unde există doar o imagine suspectă și unde nu există anomalii de mobilitate ale discului sau ale gradientelor [11, 12].

Strategii terapeutice în tromboza protezelor valvulare

Această problemă rămâne un subiect controversat. Tratatamentul trombozei protezelor valvulare, descris succint în ghidul ESC din 2012, poate fi medical, prin tromboliză sau chirurgical.

1. Trombectomia sau înlocuirea protezei valvulare reprezintă tratamentul de elecție; totuși, mortalitatea postoperatorie este mare, situându-se între 8% și 20%: pentru cazuri operate de urgență, mortalitatea este și mai mare, de 37-54%, mai ridicată pentru cei aflați în stare critică [5].

2. Tromboliza a apărut ca o alternativă terapeutică foarte interesantă încă în 1980, din cauza riscului chirurgical crescut la unii pacienți; metoda trombolizei este deocamdată controversată, din cauza riscului de fracturare a trombului și apariției emboliilor sistemice cu deficit neurologic persistent. Totuși, mulți autori propun tromboliza ca tratament de elecție al trombozei protezelor valvulare, rezultatele acesteia fiind încurajatoare.

Tromboliza este recomandată pentru tromboza obstructivă masivă. Pe o serie mare de bolnavi, Roudaut și colab. au raportat o eficiență crescută a tratamentului trombolitic la protezele aortice (85%), comparativ cu cele mitrale (63%).

Tromboliza este indicată:

- pacienților în stare critică, care probabil nu vor supraviețui intervenției chirurgicale din cauza comorbidităților sau a disfuncției cardiace severe, preexistente dezvoltării trombozei de proteză;
- în caz de situații în care tratamentul chirurgical nu este posibil imediat, iar pacientul nu poate fi transportat.
- în tromboza protezelor tricuspidiene sau pulmonare, datorită ratei mari de succes a trombolizei și a incidenței mici a evenimentelor embolice.

Pacienții cu tromboza protezei de cord drept vor fi tratați prin metoda de tromboliză, respectiv, cu activatorul plasminogenului recombinat tisular (rt PA) intravenos (100 mg, din care 10 mg în bolus, apoi 90 mg în perfuzie, timp de 90 de minute); SK (streptochinaza) 500 000 UI, timp de 30 de minute, apoi 1,5 mil. UI, infuzat în 10 ore; Rapiysin 10 U administrat intravenos în decurs de maxim 2 minute, se repetă administrarea unui bolus de 10 U după 30 de minute; dozele mult mai mici se utilizează la copii sau la adulți de talie foarte mică.

Tromboliza are șanse mai mici de succes în cazul protezelor mitrale, în tromboza cronică, sau în prezența *pannus*-ului, care poate fi dificil de diferențiat de tromb.

Tromboliza este contraindicată în cazul trombozelor non-obstructive și în cazul unui accident cerebrovascular recent, documentat prin CT sau imediat postchirurgical, de altfel, un accident cerebrovascular recent contraindică și intervenția chirurgicală.

Diagnosticul de tromboză protetică nonobstructivă se stabilește prin ETE (ecografie transesofagiană) după un eveni-

Tabelul 1

Contraindicațiile trombolizei în tromboza protezelor mecanice

A. Absolute	B. Relative
Hemoragie internă activă	Hemoragie digestivă superioară (< 10 zile)
Accident vascular cerebral hemoragic în antecedente	Puncții recente (< 10 zile) ale unor vase care nu pot fi comprimate
Traumatism cerebral recent sau neoplasm	Accident vascular cerebral nehemoragic recent (< 2 luni)
TA > 200/120 mmHg	Endocardită infecțioasă
Retinopatie diabetică cu hemoragii ale FO	Hipertensiune arterială severă necontrolată terapeutic
	Trombus mare pe proteză sau în atriu stâng
	Traumatism/operație majoră recentă (< 2 săptămâni)
	Diateze hemoragice

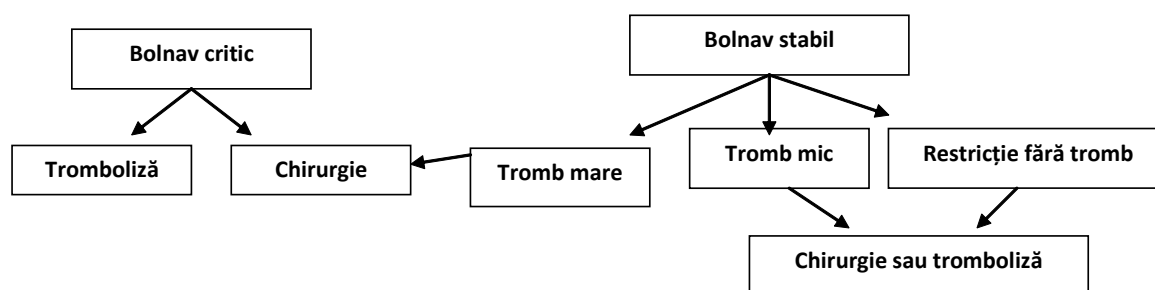


Fig. 1. Algoritmul terapeutic pentru optimizarea tratamentului trombozei protezelor valvulare.

ment embolic sau prin urmărirea sistematică după protezarea mitrală cu valvă mecanică.

Managementul depinde de prezența unui eveniment embolic și de dimensiunea trombului.

Prognosticul este favorabil în tratamentul medicamentos, în cazul majorității trombilor de dimensiuni mici (< 10 mm). Intervenția chirurgicală sau tromboliza nu sunt necesare în cazul unui răspuns bun, cu resorbția progresivă a trombului. În cazul contrar al trombilor mari (≥ 10 mm) și al trombozei protetice nonobstructive, complicate cu embolie, se indică intervenția chirurgicală precum și în cazul trombilor, care persistă în pofida tratamentului anticoagulant optim.

Tromboliza prezintă o alternativă atunci când intervenția chirurgicală este cu risc înalt. Tratamentul prin tromboliză, în tromboza protetică nonobstructivă, ridică probleme serioase, legate de riscul de sângerare și trombembolism și, de aceea, are indicații foarte restrânse.

Contraindicațiile trombolizei în tromboza protezelor mecanice sunt prezentate în tabelul 1.

Dacă trombul depășește dimensiunea de 10 mm, alegem între tratamentul chirurgical și tromboliză; atunci când trombul este mic, este indicată inițierea tratamentului cu heparină [1, 2, 4].

Dezavantajele tratamentului trombolitic constau în posibilitatea embolizării sistemice sau recurenței trombozei, explicația acestuia din urmă fiind persistența de *pannus*.

Tromboliza se consideră de succes atunci, când normalizarea funcției protezei este confirmată pe baza datelor de ecocardiografie transtoracică sau ETE (normalizarea gradientilor transprotetici ai ariei valvulare, mobilitatea normală a discului sau hemodiscurilor) [6, 8, 9, 12].

Tratamentul chirurgical are un risc înalt, deoarece, de cele

mai multe ori se efectuează în regim de urgență și pentru că este o intervenție repetată. Pe de altă parte, tromboliza comportă un risc de hemoragie, embolie sistemică și tromboză recurentă.

Concluzii

1. Pacienții aflați în stare critică la prezentare, cu tromboză de proteză (edem pulmonar acut, hipotensiune arterială, clasa NYHA III sau IV), trebuie să beneficieze, imediat după confirmarea ecocardiografică a trombozei, de terapie trombolitică intravenoasă.

2. La acest grup de bolnavi se cer ecocardiografii repetate pentru evaluarea rezultatelor trombolizei; tromboliticul poate fi repetat, dacă nu s-a obținut rezoluția completă a trombului. Tratamentul trombolitic este o alternativă cu risc mai redus decât operația, care poate induce o mortalitate sporită în funcție de starea clinico-hemodinamică și clasa funcțională NYHA.

3. Dacă la tromboliza repetată nu se obține rezoluția trombului bolnavului, se indică intervenția chirurgicală (fig. 1).

References

- Silber H, Khan SS, Matloff JM, et al. Thrombolysis as the first line of therapy for cardiac valve thrombosis. *Circulation*. 1993;87:30-37.
- Hurell DG, Schaff HV, Tajic AJ. Thrombolytic therapy for obstruction of mechanical prosthetic valves. *Mayo Clin Proc*. 1996;71:605-613.
- Klugherz Bruce D, Herrmann Howard C. Mechanical prosthetic valve thrombosis: case report and review of the literature. *Journal of thrombosis and thrombolysis*. 1998;6:253-259.
- Vitale Nicola, Renzulli Attilio, Cerasuolo Flavio, et al. Prosthetic Valve Obstruction: Trombolysis versus Operation. *Ann Thorac Surg*. 2000;70:2183-3.
- Lengyel Maria, Fuster Valentin, FAC, et al. Guidelines for management of holt-sided prosthetic valve thrombosis: a role for trombolitic therapy. *IACC*. 1997;30(6):1521-6.
- Stein Paul D, Alpert Joseph S, Bussey Henry I, et al. Antithrombotic

- Therapy in Patients with Mechanical and Biological Prosthetic Heart Valves. *American College of Chest Physicians*. 2001;119:220S-227S.
7. Mazzucotelli JP. Dysfunctions de prothese valvulaire: causes et indicatives operatoires. *Arch Mal Coeur pratique*. 1997;45:18-20.
8. Macarie C, Ionescu DD. Urgențe specifice purtătorilor de proteze valvulare în urgențe cardiace. București: Editura Militară, 1989;263.
9. Sanfilipo Aj, Picard MH, Newell JB, et al. Echocardiographic assesment of patients with infections endocarditis: prediction of risk for complications. *Journal American Coll cardiology*. 1991;18:1191-9.

10. Macarie C, Gherghiceanu D, Iliescu V, et al. Corelații anatomico-ecocardiografice în disfuncțiile de proteze valvulare mecanice. Comunicare personală. Al 5-lea Congres Național de Cardiologie, 1994.
11. Apetrei E, Macarie C, Bârsan M. Evoluția și metodologia de urmărire a bolnavilor cu proteze valvulare. *Revista Română de cardiologie*. 1991;1(1):53.
12. Enars Kaymaz C, Kirmac Olker A, Ozdemir N, et al. The assesment of prostatic valve function by TTE and TTE. *Echocardiography*. 1997;14(6) Part2:S64.

Surgical correction of valvular pathology in infants and children. Rezults and perespectives

*P. Bors, E. Cheptanaru, V. Corcea, Iu. Guzgan, L. Maniuc, O. Repin, E. Virlan

Department of Cardiac Surgery, Republican Hospital, Chisinau, the Republic of Moldova

*Corresponding author: pavelbors@hotmail.com. Manuscript received December 10, 2013; accepted May 15, 2014

Abstract

Background: Valvular pathology in infants and children pose numerous problems such as valvular narrow rings, inconveniences of mechanical valves prosthesis, accelerated degeneration of bioprosthetic valves and homografts. Valvular repair is the goal of intervention, because restoration of valvular anatomy and function allows growth and avoids the problems of valvular substitution. When reconstruction fails or is not feasible, valve replacement becomes inevitable. The goal of this article is to address valve surgical options for all four valve positions within the pediatric sector. We review current literature and our practice to support our preferences.

Material and methods: A group of 205 patients under the age of 18 with valvular pathology was operated on at our institution in 1988-2006.

Results: Hospital mortality was 4.3% in aortic group and 5.4% in a mitral group of patients. Valvular repair was possible in 84% and 78.3% of each group respectively. Aortic annuloplasty was done in 6.4% of patients. We inserted minimal 21 mm prosthesis in a mitral position and 19 mm in aortic position. Long – term results need to be evaluated.

Conclusions: A multitude of options and surgical experiences exist. Valvular repair remains a procedure of choice in a pediatric group of patients.

Key words: congenital heart disease, valvular repair, valvular prosthesis, balloon valvuloplasty.

Corecția chirurgicală a valvulopatiilor la copii și adolescenți. Rezultate și perespective

Întroducere

Afecțiunile valvulare alcătuiesc 14-20% din numărul total de cardiopatii, întâlnite la copii și adolescenți [1-4]. Conform datelor lui Ionescu-Ittu R. et al. dintr-un studiu retrospectiv al pacienților operați în perioada 1988-2005, la clinica Universitară McGill din Montreal, Canada numărul acestor cazuri este într-o continuă creștere [3]. Această tendință a fost confirmată și în publicația lui Lewis D. și Tweddell J. [5].

În șirul acestor afecțiuni sunt incluse valvulopatiile congenitale, precum și cele dobândite în urma traumatismelor toracice, carditelor reumatice sau a endocarditei infecțioase.

În structura valvulopatiilor operate la copii, 34,5% sunt de origine congenitală, 17,2% – de origine degenerativă, 24% – reumatică, 13,8% – infecțioasă și 10,3% – în urma disfuncției de proteză [4].

Valvulopatiile de etiologie diversă reprezintă o problemă comună la copii în legătură cu particularitățile anatomice ale inimii la o vârstă precoce [6-9]. Protezările valvulare impun dificultăți deosebite la abordarea inelelor valvulare de dimensiuni reduse, în comparație cu adulții [4]. Problema se soluționează pe două căi: implantarea valvelor mecanice de dimensiuni reduse cu sau fără dilatarea inelelor valvulare sau

prin efectuarea operațiilor reconstructive pe valvele native [6, 11]. Ultimul tip de operații prezintă un interes deosebit în legătură cu inconveniențele protezelor mecanice la copii și adolescenți [1-2]. Necesitatea terapiei anticoagulante pe viață, problema creșterii copilului, impun dificultăți pe durata întregii vieți la acești pacienți [1]. Utilizarea valvelor biologice la copii este extrem de limitată din cauza degenerării lor precoce [12]. În structura totală a operațiilor valvulare la copii și adolescenți, 10% se efectuează pentru o disfuncție de proteză mecanică [13].

Pe viitor, o alternativă pentru înlocuirea valvelor mecanice ar putea-o constitui valvele biologice, construite prin procedeul de inginerie celulară [14]. Conceptul se află în prezent în stadiul de studiu experimental și necesită studii aprofundate până a putea fi utilizat pe larg în practica medicală.

În poziția aortică, o răspândire tot mai largă o capătă autotransplantul de arteră pulmonară prin intermediul procedurii Ross. În poziția mitrală, au fost propuse metode de reconstrucție valvulară cu utilizarea pericardului autolog [15]. În primul caz, rămâne problema degenerării grefei artificiale în poziția pulmonară. În cazul utilizării pericardului autolog pentru plastii valvulare, rezultatele de durată au arătat