

- of general cancerology. Course for students. Cluj-Napoca: Medical University Iuliu Hațieganu Ed., 2007;98-105.
33. Roche HH, Kerbrat P, Bonnetterre J, et al. Complete hormonal blockade versus chemotherapy in premenopausal early stage breast cancer patients (pts) with positive hormone-receptor (HR+) and 1-3 node positive (N+) tumor: Results of the FASG 06 trial. *Proc Am Soc Clin Oncol.* 2000;19:72a.
34. Sabel SM, Diehl KM, Chang AE. Principles of surgical therapy in oncology. In: Chang AE et al. (eds). *Oncology-an evidence-based approach.* New York: Springer, 2006;58.
35. Shushan A, Peretz T, Uziely B, et al. Ovarian cysts in premenopausal and postmenopausal tamoxifen-treated women with breast cancer. *Am J Obstet Gynecol.* 1996;174(1 pt 1):141-4.
36. Smith IE, Dowsett M. Aromatase inhibitors in breast cancer. *N Engl J Med.* 2003;348:2431-101.
37. Stewart HJ, Prescott RJ, Forrest AP. Scottish adjuvant tamoxifen trial: a randomized study updated to 15 years. *J Natl Cancer Inst.* 2001;93:456-92.
38. Tange UB, Mourisden HT. Endocrine therapy in locally recurrent and metastatic breast cancer. *Eur J Cancer.* 2003;1:275-286.
39. Thankamma A, Barrett A, Hatcher H, et al. Oxford desk reference oncology. *Oxford University Press.* 2011;38-40.

## Abdominal aortic aneurysm, treatment, options and results

R. Cemirtan, E. Bernaz, \*R. Tabac

Department of Vascular and Endovascular Surgery, Republican Teaching Hospital, Chisinau, the Republic of Moldova

\*Corresponding author: radu\_tabak@yahoo.com. Manuscript received April 14, 2014, accepted July 05, 2014

### Abstract

**Background:** The Abdominal Aortic Aneurysm (AAA) represents 12 causes of mortality in elderly subjects in the USA. Small aneurysms are symptomless, clinical signs can manifest in a large diameter. The natural evolution of the AAA lead to the rupture, the death rate in an acute rupture varies between 62-94%. Nonetheless, the surgical risk of the procedure can be assumed in the exceeding 5.0-5.5 diameter AAA. Generally, 2 options of surgery can be regarded. Open and Endovascular Aneurysm Repair. This study is focused on the meta-analysis of the methods from different published studies, contrasting the aneurysm repair results in mid and long terms.

**Conclusions:** The screening of the risk group reduces the mortality by AAA. The ultrasound monitoring is recommended for a diameter between 3.0 and 5.0 cm and an interventional treatment is indicated for the aneurysms larger than 5.0 cm in men and 4.5 cm in women. The perioperative mortality can be reduced by the introduction of the drug therapy in scheduled surgery of AAA and by controlled hypotension with limited volume perfusion in ruptured AAA. The death rate in scheduled endovascular treatment is under 2%, whereas in open version can arise up to 6-7%. The long follow-up shows similar results for both methods. According to the current studies, the application of endovascular technology has no benefit in long-term follow-up.

**Key words:** abdominal aortic aneurysm, endoleak.

## Anevrismul aortic abdominal, tratament, opțiuni și rezultate

### Introducere

Termenul „anevrism” provine de la grecescul *aneurysma*, ceea ce semnifică „dilatare”. Prima descriere îi aparține lui Vesalius – sec XVI, actualmente având semnificația de dilatare aortică de peste 3 cm în plan antero-posterior sau transversal (după diametrul extern), ceea ce depășește 2 deviații standard, la pacientul adult, indiferent de sex [1]. Sunt cunoscute multiple intenții de tratament cu caracter istoric, precum ligatura aortei, endoanevrismorafia sau „ambalarea” sacului aneurismatic în celofan – metodă utilizată de Nissen în 1949 pentru tratarea aneurismului abdominal aortic (AAA) al lui Albert Einstein. Prima experiență reușită datează cu 1951, prin utilizarea homogrefei de către Dubost [2], însă succese remarcabile se obțin abia începând cu 1957, odată cu folosirea protezelor sintetice din Dacron de către DeBakey [3].

Frecvența AAA constituie 1-2% în populația generală, 4-6% la bărbații de peste 65 ani și 1% pentru femeile din aceeași categorie de vârstă, iar în grupul de risc variază între 1,7-8,9% [1, 4]. Răspândirea AAA este în strânsă corelație cu factorul demografic, vârsta, anamneza familială, sexul

masculin și fumatul. Conform studiilor existente, prezența fragmentului rs7025486[A] în gena DAB21P, este asociată cu probabilitatea de 20% pentru dezvoltarea unui AAA [5, 6]. Majorarea indicilor în ultimele 2 decade, se datorează îmbătrânirii populației, creșterii numărului de fumători, dezvoltării mijloacelor diagnostice și introducerii programelor naționale de screening. Evoluția naturală a aneurismelor prezintă o rată a creșterii de 0,2-0,3 cm anual, pentru diametrul cuprins între 3 și 5,5 cm. Ulterior, se instaurează etapa de creștere rapidă (> 0,6 cm/anual) [7, 8]. Diagnosticul de AAA obligă monitorizarea pacienților în funcție de diametrul aneurismului. Intervale optime de reexaminare au fost definite în cadrul studiului *UK Small Aneurysm Trial*: 3,0-3,9 cm – o dată în 24 luni; 4,0-4,5 cm – o dată în 12 luni; 4,5-5,0 cm – o dată în 6 luni și > 5 cm – o dată în 3 luni [9]. Renunțarea la fumat poate reduce viteza de creștere a sacului [10], administrarea de statine nefiind corelată cu reducerea acesteia [11]. Creșterea AAA pe parcursul unui an cu > 0,7-0,8 cm constituie o indicație pentru tratament intervențional indiferent de diametru [12]. Identificarea unui aneurism de 9,0 cm este

o indicație pentru spitalizare urgentă. Fiind considerată afectarea bazinului coronarian și/sau carotidian la cca 80% din subiecții cu AAA, în cazul intervențiilor programate este recomandată introducerea preoperatorie (1 lună) a terapiei cu statine,  $\beta$ -blocante și aspirine în doze mici [8]. Evoluția naturală a patologiei se complică prin tromboembolia produsului parietal, compresia sau eroziunea formațiunilor adiacente, ruptura sacului. Riscul anual de ruptură al unui AAA, corelat cu diametrul său este de 1-11% pentru 50-59 mm, 10-22% pentru 60-69 mm și respectiv 30-33% pentru un diametru de 70 mm [13]. În absența tratamentului chirurgical, 75% dintre pacienții cu aneurisme simptomatice decedază în primul an după instalarea tabloului clinic [14, 15].

### Screening și metode de diagnostic

AAA reprezintă a 12-a cauză de deces în SUA [14], prioritar prin catastrofe aortice determinate de ruptura sacului aneurismatic. Aortic Index (numărul de intervenții reconstructive asupra segmentului aortic, realizate anual într-o populație de 100 mii) constituie 19,9 în Europa occidentală și 8,4 în Federația Rusă [16]. Deși a fost demonstrată eficacitatea și cost-eficiența screeningului la incidența raportată de 1,5% în populația generală, examinarea profilactică a unui grup țintă reprezintă o opțiune valabilă doar în SUA, Marea Britanie, Noua Zeelandă, Danemarca, Norvegia, Suedia și Italia. Criteriile de bază pentru formarea grupului de risc sunt genul masculin, vârsta > 65 ani, fumatul, anamneza familială pozitivă, HTA, ateroscleroza membrilor inferioare (studiile multicentrice randomizate de screening *Chichester* (1995), *MAAS* (2002), *West Australia* (2004) și *Viborg* (2005)). Majoritatea cercetărilor de screening recomandă aprecierea diametrului antero-posterior, fiind cel mai practic și optim. Diagnosticul pozitiv este stabilit pentru diametrul aortic extern de peste 3,0 cm [15]. Fiind considerată supraviețuirea redusă unui episod acut de ruptură (mortalitate 62-94%), este recomandată realizarea intervenției planificate [17]. Totodată, prevenția morții premature prin instalarea unei stări morbide îndelungate reprezintă o alternativă inacceptabilă, în condițiile, în care tratamentul chirurgical comportă riscuri proprii. Riscul chirurgical este considerat argumentat în ca-

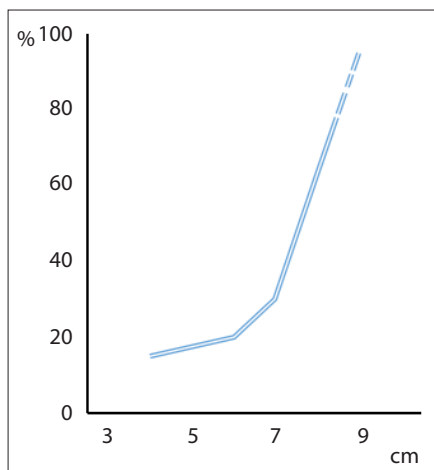


Fig. 1. Mortalitatea la 5 ani în dependență de diametrul maxim al AAA [14].

zul aneurismelor ce depășesc 5,0-5,5 cm în diametru, unde riscul rupturii prin evoluție naturală îl depășește pe cel de tratament. Din acest motiv, pacienților cu AAA mici (< 5,0 cm), asimptomatice li se recomandă schimbarea modului de viață, a medicației profilactice și supravegherea în dinamică [7, 14]. Intervenția este indicată bărbaților cu AAA > 5,0 cm, iar în cazul femeilor pentru un AAA > 4,5 cm [18]. Este de menționat că 13% dintre pacienții cu AAA prezintă concomitent aneurisme cu altă localizare, iar la 20-28% dintre pacienții cu aneurism al aortei toracice este asociat și aneurismul aortei abdominale cu dilatarea aneurismatică a segmentului abdominal [19, 20] (fig. 1).

Ultrasonografia aortei reprezintă o metodă non-invazivă, cost-eficientă, aplicată în scop de screening și monitorizare a AAA, cu variabilitatea intraoperatorie cuprinsă între  $\pm 2$  și  $\pm 10$  mm. În pofida utilizării îndelungate, nu există un protocol standardizat, rezultatele fiind operator dependente. Efectuarea măsurărilor end-diastolice nu prezintă specificitate/sensibilitate superioară măsurărilor *peak*-sistolice [1]. Scanarea duplex este procedura diagnostică de elecție în depistarea și supravegherea AAA asimptomatice, având o specificitate de 100% [21]. CT-angiografia spiralată cu contrast este metoda de elecție în planificarea preoperatorie, permițând uneori suspectarea locului de ruptură eventuală [22]. Metoda se impune în scopul determinării variantelor anatomice, cantității și calității trombilor parietali, numărului și locului de urgență al arterelor renale. Prezența rinichiului „în potcoavă” crește gradul de dificultate pentru cura deschisă a AAA. O atenție specială se acordă morfologiei și dimensiunilor sacului aneurismatic, gradului de calcinoză pentru stabilirea segmentelor de clampare, de asemenea, prezenței patologiei ocluziv stenotice la nivelul axului ileo-femuro-popliteu [23, 24]. Calcinoza extinsă a aortei reduce valoarea informativă a CT-angiografiei, necesitând efectuarea RMN-angiografiei. Angiografia clasică are indicații restrânse. Se aplicată în cazul tratamentului endovascular, de asemenea, pentru concretizarea tipului de vascularizare a rinichiului „în potcoavă” și evaluarea preoperatorie a afectării ramurilor viscerale și a arterelor periferice [25].

### Opțiuni de tratament

#### Cura chirurgicală clasică a AAA

Pentru optimizarea rezultatelor perioperatorii, este recomandată evaluarea funcției cardiace, renale și respiratorii, administrarea statinelor și  $\beta$ -blocantelor conform indicațiilor cu cel puțin 1 lună preoperator, renunțarea la fumat cu cel puțin 4 săptămâni înainte de intervenție. În chirurgia planificată, limita inferioară a indicilor țintă va fi: hemoglobina > 105 g/l, hematocritul > 28%, trombocite > 130 000/l [26]. Cura chirurgicală clasică a AAA este realizată prin abordul transperitoneal xifopubian, cu recomandarea utilizării unui *cell saver* pentru autotransfuzii. Prin incizia retroperitoneului între duoden și vena mezenterică inferioară, expoziția aortei va fi completată cu expunerea superioară venei renale stângi, iar inferior a ureterelor la nivelul bifurcației arterelor iliace. Incizia sacului aneurismatic, eliminarea maselor trombotice, sanarea cavității, sutura ostiumurilor arterelor spinale, în cazul a. mezenterice inferioare permeabile (cu condiția refluxului

satisfăcător, pulsației păstrate pe arcadele intestinale la clam-  
parea ei și păstrarea în circuit a cel puțin unei artere iliace  
interne permeabile) este permisă ligatura la origine, altfel  
spus reimplantare. Pentru grefarea aorto-aortică se folosesc  
proteze sintetice cu porozitate redusă, fir atraumatic 2,0-3,0.  
Este recomandată sutura sacului după Pokrovschi. Verificarea  
pulsului distal este obligatorie, în special după endarterectomii  
distale. Extinderea anevrismului pe iliaca comună presupune  
realizarea anastomozei termino-terminale la nivelul iliacei  
intacte, sau termino-laterală la nivelul femuralei, cu ligatura  
iliacei la origine. Prezervarea unei a. iliace interne permeabile  
este obligatorie pentru evitarea ischemiei pelviene, spinale și  
a claudicației intermitente gluteale. Complicațiile asociate  
corespund perioadei precoce (30 zile) – AVC, IMA, ischemia  
acută a membrelor inferioare, insuficiența renală, ischemia  
intestinală frecventă în AAA rupte - mortalitatea asociată în  
45-60% cazuri. Drept complicații tardive sunt raportate fistula  
aorto-enterică, anevrismul fals de anastomoză, disfuncția se-  
xuală, eventrații [8, 24]. Mortalitatea postoperatorie precoce  
în AAA necomplicată nu depășește 5% [27, 28].

**Endovascular aneurysm repair (EVAR)** dispune de o  
creștere semnificativă a interesului acordat, în SUA ponderea  
tehnicii endovasculare atinge 70% în centrele mari. În același  
timp, aceasta nu reprezintă unanim o metodă de primă inten-  
ție în cazul pacienților cu risc chirurgical mediu sau redus.  
Abordul minimal invaziv aplicat pacienților multidecagenari  
permite controlul prompt al locului de ruptură și evitarea  
hemoragiei masive [29]. Metoda impune selecția riguroasă  
a subiecților în plan de fezabilitate – condiții anatomice și de  
stare a pacientului – ruptura aortică în cavitatea peritoneală  
și instabilitatea hemodinamică reprezintă indicații directe  
pentru tratamentul chirurgical clasic [30]. Centralizarea  
subiecților cu risc înalt în centrele mari (> 50 AAA realizate  
anual) reduce incidența complicațiilor. La două decade de  
la prima experiență endovasculară au fost publicate multiple  
rezultatele ale studiilor comparative. The Endovascular Aneurysm  
Repair - studiu britanic, realizat între 1999-2004 pe un  
lot de 1252 pacienți din 37 centre, diametru maxim > 5,5 cm.  
La final de monitorizare, studiul a surprins prin apropierea  
celor 2 curbe de supraviețuire pe motivul complicațiilor graft-  
asociate. *The Dutch Randomised Endovascular Aneurysm  
Management (DREAM)* a înrolat 351 pacienți în perioada  
2000-2003 din 30 centre ale Olandei și Belgiei, la sfârșitul  
primului an de monitorizare fiind determinată convergența  
curbelor de supraviețuire. *The Open Versus Endovascular Re-  
pair (OVER)* trial, realizat în 42 centre ale SUA, pe un număr  
total de 851 pacienți cu diametrul maxim al AAA de peste 50  
mm, anevrism iliac > 30 mm sau evoluția rapidă a unui diame-  
tru de 45 mm. Rezultatele studiului nu au prezentat diferențe  
semnificative pentru monitorizarea îndelungată. Per ansam-  
blu, analiza curbei de calitate a vieții relevă superioritatea  
metodei endovasculare pe termen scurt, reducerea absolută a  
mortalității pe termen lung fiind nesemnificativă. Tratamen-  
tul dificil și costisitor al complicațiilor EVAR, rezervă această  
metodă centrelor mari, cu dotări suficiente [31, 32, 33]. O  
alternativă promițătoare pentru EVAR în cazul AAA cu coletul  
mai mic de 10 mm (juxtarenal), AAA interrenal, suprarenal

și toracoabdominal ar fi: tehnica hibridă – *debranching* prin  
*by-pass* hepatico-renal și/sau ilio-renal (letalitatea precoce  
6,3-13%) [34], tehnica Chimney – tehnica endoprotezelor  
paralele (letalitatea precoce 5%) [35], tehnica endoprotezelor  
fenestrate sau celor branșate (letalitatea precoce 2%) [36].  
Metoda EVAR trebuie aplicată doar în centrele cu letalitatea  
postoperatorie precoce în AAA necomplicate < 3% și rata  
de conversie < 2% [26]. În pofida progresului înregistrat de  
tehnologia EVAR, costurile acesteia rămân a fi considerabile,  
iar frecvența reintervențiilor precoce (primele 30 zile) cauzate  
de complicațiile postoperatorii (*endoleak*-urile de tip I și III)  
variază în limita 9,8-18% (studiile EVAR I și EVAR II).

Tabelul 1.

#### Rezultate sumare ale tratamentului chirurgical versus celui endovascular [31].

EVAR			
EVAR (n = 626)	1,8%	la 30 zile	23,1% la 4 ani
Chirurgical (n = 626)	4,3%	la 30 zile	22,3% la 4 ani
DREAM			
EVAR (n = 173)	1,2%	la 30 zile	31,1% la 6 ani
Chirurgical (n = 178)	4,6%	la 30 zile	30,1% la 6 ani
OVER			
EVAR (n = 444)	0,5%	la 30 zile	7,0% la 2 ani
Chirurgical (n = 437)	3,0%	la 30 zile	9,8% la 2 ani

**Cura laparoscopică a AAA** este o metodă alternativă,  
relativ nouă de tratament, care combină o funcționalitate de  
durată a protezelor cu confortul oferit de chirurgia minim-  
invazivă. Varietățile acesteia sunt: reconstrucția total-laparo-  
scopică, minilaparotomia laparoscopic-asistată, reconstrucția  
laparoscopică robotic-asistată. Metoda este indicată în AAA  
nepasibile tratamentului endovascular sau lipsa posibilității  
de supraveghere postoperatorie după EVAR, de asemenea,  
pacienților tineri cu anevrisme necomplicate și/sau pacienților  
hiperobezi, care nu acceptă metoda EVAR sau cura clasică.  
Este accesibilă doar în câteva centre ce dispun de experiența  
corespunzătoare. Mortalitatea postoperatorie precoce (30  
zile) este de 2-6% [37, 38, 39].

#### Rezultate la distanță

Supraviețuirea de 5 ani a pacienților operați clasic este  
de 60-75%, comparativ cu valoarea de 80% raportată unui  
lot control tratat prin EVAR, comparabil după vârstă și gen  
[40]. La 10 ani de la operație, frecvența anevrismelor para-  
anastomotice aortale este de 10% [41], iar a celor femurale –  
de 20% [42], ceea ce impune supravegherea acestor pacienți  
prin scanare duplex și CT cel puțin o dată la 5 ani. În caz de  
fezabilitate anatomică, anevrismele paraanastomotice pot fi  
selectiv tratate prin endoprotezare [43], actualmente, majo-  
ritatea lor fiind tratate chirurgical deschis. Riscul de infecție  
a protezei sintetice este de 0,3-6% [44] și este determinat fie  
de contaminarea intraoperatorie, fie în cadrul procedurilor  
endoscopice cu biopsie sau a tratamentului stomatologic ulter-  
rior. În cazul ultimelor, este recomandată antibioticoprofilaxia



preprocedurală pentru profilaxia contaminării directe sau hematogene a protezei aortale [45]. Tromboza protezei sau branșei se determină în 2,6-5,3% cazuri pe parcursul primilor 10 ani [46] (tab. 1).

Excluderea sacului anevrismatic este scopul de bază al grefării endovasculare, succesul clinic fiind definit drept „excluderea totală” a anevrismului. Uneori, restricționarea fluxului sanguin către anevrismul parietal comportă un succes limitat, constatându-se acumularea sângelui între *stent-graft* și sac. Acest fenomen este sursa principală de complicații în tratamentul endovascular al AAA, denumit prin termenul de împrumut „*endoleak*” [27]. Se deosebesc 4 tipuri de *endoleak*: tipul I – provocat de etanșarea terminală incompletă a grefei; tipul II – cauzat de refluxul prin vasele colaterale; tipul III – suprapunerea incorectă în tehnica *bell-bottom* sau defectul de piesă; tipul IV – cumulara sângelui în sacul anevrismatic prin permeabilitatea sporită a grefei.

Independent de mecanism, se determină reincluderea anevrismului în circuit cu presurizarea parietală. Ruptura poate fi evitată prin reintervenție endovasculară sau conversie [10, 47].

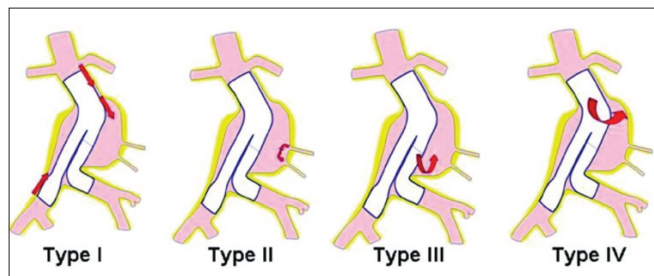


Fig. 2. Tipuri de *endoleak* [33].

Aproximativ 20-30% din AAA implică minim o arteră iliacă comună (AIC), ce influențează negativ rezultatele tratamentului prin abord endovascular. În acest caz, devine necesară etanșarea grefei pe AIC, distal de limita inferioară a sacului anevrismatic. În acest scop, sunt disponibile grefe iliace cu diametrul de până la 28 mm utilizate în tehnica *bell-bottom* indicată în cazul anevrismului iliac până la 24 mm. Diametrul AIC de peste 24 mm necesită extinderea stent-grefei pe artera iliacă externă, cu acoperirea originii arterei iliace interne (AII). Situația complică riscul de *endoleak* tip II, ce poate fi redus sau eliminat prin ligatura AII, *by-pass* sau transpoziția acesteia. Nu există suficiente date despre aplicarea acestor măsuri, majoritatea studiilor fiind focusate asupra embolizării AII însăși. Deși considerată inofensivă, au fost raportate complicații cu grad înalt de seriozitate precum necroza mușchilor glutei, colita ischemică sau ischemia spinală. Totodată, incidența complicațiilor poate fi redusă pe contul embolizării mai proximale a trunchiului AII. Limitarea semnificativă a complicațiilor prin ischemie pelviană este raportată ligaturii prelabile a AII, ce nu condiționează ocluzia ramurilor secundare [10, 48]. Dilatarea colului aortic proximal după EVAR complicat prin *endoleak* tip I reprezintă un subiect continuu de discuție. Lărgirea anastomozei centrale după cura chirurgicală clasică ar putea atinge 43%, totodată, rata anevrismelor false de anastomoză centrală nu depășește 1,3-3% pe un termen îndelungat de monitorizare.

Dilatarea de peste 4 cm a colului aortic după EVAR atinge 15,5% în primul an, 24,9% în al doilea și 36% la al patrulea an de evidență. Unii autori acuză utilizarea *stent-graft*-urilor de mărime exagerată drept factor major de risc. Dilatarea continuă amenință rezultatele EVAR pe termen mediu și îndelungat. Fiind considerată speranța medie de viață > 18 ani pentru un locuitor al SUA, în vârstă de 65 ani, aplicarea tratamentului endovascular implică o decizie ponderată, în special în cazul pacienților tineri [32, 49] (fig. 2).

## Discuții

Introducerea programelor naționale de screening rămâne a fi o practică cazuală, deși a fost demonstrată cost-eficiența și reducerea evidentă a mortalității prin examinarea ultrasonografică profilactică a grupului de risc. În cazul anevrismelor rupte, utilizarea în scop diagnostic a CT-angiografiei permite o rată de eroare variabilă, iar tratamentul, în special cel endovascular, al unui anevrism rupt incorect diagnosticat contribuie la reducerea falsă a mortalității în statistica endovasculară. Studiul realizat de Biancari F. și coat. [23] pe un lot de 97 pacienți cu suspexie clinică pentru aortă acută, a stabilit prin angio-CT ruptura anevrismului în 58 cazuri – diametrul  $79 \pm 20$  mm, intraoperator s-au determinat: 1 diagnostic fals-negativ, 2 fals-pozitive (sensibilitate 98,3%, specificitate 92,3%). Studii anterioare au relevat pentru aceeași metodă indici inferiori de fidelitate, diferența se poate datora limitării accesului la pacient, cu stabilirea diagnosticului pur instrumental. Instalarea complicațiilor precoce după cura deschisă a AAA rupte în raport cu volumul de fluide (cristaloide, coloide, produse de sânge) administrate până la clamparea aortei este minimă la viteza de perfuzie 0,97 l/h, fiecare alt litru/h măbind riscul de deces cu coeficientul 1,57 conform cercetărilor efectuate de Dick F. și coat. [50] și Чшиева И. В. [51]. Studiul realizat de Hardman D. T. și coat. [52] relevă creșterea letalității post-operatorii de 3,54 ori în cazul perfuzării unui volum > 3,5 l preoperator. Ameliorarea rezultatelor în acest sens poate fi obținută prin menținerea pacientului în condițiile hipotensiunii dirijate cu ajutorul nitraților (TA sistolică în limitele 50-100 mmHg) și reducerea infuziei prespalticești până la 500 ml [53]. Totodată, analiza realizată de Bakker EJ și coat. [54] asupra complicațiilor trombotice/trombembolice pe un lot de 4679 pacienți, în perioada 1990-2011 neagă interacțiunea sistemului ABO cu medicația antiplachetară/anticoagulantă (HR = 0,96), evidența medie a subiecților – 4 ani. Rezultatele curei clasice a AAA de către Крутлов Н. Л. [55] indică 6,7% mortalitate în chirurgia planică, variantele de protezare fiind în 62% aorto-bifemurală, 21% protezări liniare de aortă și 17% aortoiliace, în 15 cazuri a fost reimplantată artera mezenterică inferioară. Studiul realizat de Stokmans RA și coat. [10] pe un lot mixt de 32 pacienți cu anevrism aortoiliac, inclusiv 7 rupte, diametru mediu al AIC  $33,5 \pm 16,8$  mm raportează 8 decese la  $14,3 \pm 7,4$  luni de monitorizare. Ocluzia originii AII prin stent-grefa etanșată pe artera iliacă externă fără embolizarea prelabilă a AII a determinat instalarea claudicației glutee în 22,6%, cu rezoluție în 6 luni, *endoleak*-uri tip I/II – absente. Rezecția segmentului aortic dilatat este însoțită de riscul considerabil al instabilității hemodinamice cu decompensarea

patologiei asociate la subiecții tratați. Лосев Р. С. [56] descrie aplicarea carcasei circulare din bandele de fluor-lavsan, tip „Север” pe un lot de 30 pacienți cu aneurisme simptomatice, diametrul 3-7 cm. Pe parcursul monitorizării nu s-au determinat complicații majore. La anul 3 postoperator a fost înregistrat un caz de deces prin IMA, progresia în dimensiuni în 2 cazuri, rezoluția sindromului algic la 26 din 30 pacienți. Minimalizarea traumatismului operator este o tendință cu evoluție continuă. Максимов А. В. [16] prezintă rezultatele activității chirurgicale minimal invazive pe un lot de 509 pacienți cu patologie aortoiliacă de origine ocluziv-stenotică și dilatare aneurismală. Au fost practicate 3 direcții de tratament: minilaparotomie (5-7 cm), tratament videolaparoscopic izolat și minilaparotomie videoasistată. Dezavantajele metodei sunt: durata îndelungată a intervenției (mediu  $287,5 \pm 20$  min), clamparea aortică prelungită (mediu  $91,4 \pm 7,2$  min) și rata înaltă a conversiilor  $30,8 \pm 2,2\%$ . Au fost semnalate complicații în 22,5%, decese în 0,8% cazuri. De menționat, riscul cardiac al acestei proceduri este echivalent curei clasice a AAA, rata de mortalitate perioperatorie se încadrează între EVAR și cura deschisă.

Evaluarea calității vieții după tratamentul deschis și cel endovascular prin intermediul formularului EuroQol-5D este un subiect de maxim interes. Conform studiilor randomizate EVAR I și DREAM calitatea vieții la 4-6 săptămâni a fost mai înaltă după tratamentul endovascular, a fost comparabilă la 1 an în studiul EVAR I și mai mică în studiul DREAM. Astfel, la termenul de 1 an postoperator, avantajul EVAR vs tratamentul deschis după criteriul calității vieții dispăre. Conform aceluși studii, tratamentul EVAR a fost considerabil mai costisitor vs tratamentul deschis, la care se adaugă suplimentar cca 30% din costul procedurii primare în cazul EVAR, pe motivul investigațiilor postoperatorii frecvente și tratamentul complicațiilor [57, 58].

### Concluzii

Screening-ul populației reduce mortalitatea prin AAA, fiind recomandată monitorizarea ultrasonografică pentru AAA cu diametrul cuprins între 3,0 și 5,0 cm. Tratamentul intervențional este indicat aneurismelor cu diametrul > 5,0 cm pentru bărbați și > 4,5 cm pentru femei. Pacienții cu AAA necesită investigații suplimentare pentru identificarea aneurismelor cu alte localizări. Mortalitatea perioperatorie poate fi redusă prin introducerea terapiei medicamentoase cu 1 lună anterior intervenției planificate sau, în cazul aneurismelor rupte, prin administrarea limitată a fluidelor și hipotensiune dirijată până la stabilirea controlului aortic proximal. Pentru moment, aplicarea tehnologiilor endovasculare nu prezintă avantaje în cazul monitorizării la distanță. Progresul substanțial al tehnologiei EVAR, pe parcursul ultimilor ani, sugerează rezultate probabil diferite pentru studiile în derulare, comparativ cu rezultatele studiilor finalizate.

### References

1. Fleming Craig, Whitlock Evelyn P, Beil Tracy L, et al. Screening for Abdominal Aortic Aneurysm: A Best-Evidence Systematic Review for the U.S. Preventive Services Task Force. *Annals of Internal Medicine*. 2005;142(3):203-211.
2. Dubost C, Allary M, Oeconomos N. Treatment of aortic aneurysms;

- removal of the aneurysm; re-establishment of continuity by grafts of preserved human aorta. *Mem Acad Chir*. 1951;77:381-383.
3. DeBakey ME, Crawford ES. Aneurysm of abdominal aorta: Analysis of results of graft replacement therapy one to eleven years after operation. *Ann Surg*. 1964;160:622.
4. Vega de Ceniga M, Gomez R, Estallo L, et al. Growth rate and associated factors in small abdominal aortic aneurysms. *Eur J Vasc Endovasc Surg*. 2006;31(3):231-236.
5. Lederle FA, Johnson GR, Wilson SE, et al. Prevalence and associations of abdominal aortic aneurysm detected through screening. Aneurysm Detection and Management (ADAM) Veterans Affairs Cooperative Study Group. *Ann Intern Med*. 1997;126:441-449.
6. Helgadottir A, Thorleifsson G, Magnusson KP, et al. The same sequence variant on 9p21 associates with myocardial infarction, abdominal aortic aneurysm and intracranial aneurysm. *Nat Genet*. 2008;40:217-24.
7. Sweeting MJ, Thompson SG, Brown LC, et al. Meta-analysis of individual patient data to examine factors affecting growth and rupture of small abdominal aortic aneurysms. *Br J Surg*. 2012;99(5):655-665.
8. Nationalnye rekomendatsii po vedeniyu patsientov s aneurizmami bryushnoy aorty [National guidelines for management of patients with abdominal aortic aneurysms]. Russian consensus document. Moscow, 2011.
9. UK small aneurysms trial. *The Lancet*. 1999;9150-408.
10. Stokmans RA, Willigendael EM, Teijink JA, et al. Challenging the evidence for pre-emptive coil embolisation of the internal iliac artery during endovascular aneurysm repair. *Eur J Vasc Endovasc Surg*. 2013;45(3):220-226.
11. Ferguson CD, Clancy P, Bourke B. Association of statin prescription with small abdominal aortic aneurysm progression. *Am Heart J*. 2010;159:307-313.
12. Thompson AR, Cooper JA, Ashton HA, et al. Growth rates of small abdominal aortic aneurysms correlate with clinical events. *Br J Surg*. 2010;97:37.
13. Conway KP, Byrne J, Townsend M, et al. Prognosis of patients turned down for conventional abdominal aortic repair in the endovascular and sonographic era. *J Vasc Surg*. 2001;33:752.
14. Dimick JB, Stanley JC, Axelrod DA, et al. Variation in death rate after abdominal aortic aneurysmectomy in the United States. *Ann Surg*. 2002;235:579-85.
15. Stather PW, Dattani N, Bown MJ, et al. International variations in AAA screening. *Eur J Vasc Endovasc Surg*. 2013;45(3):231-234.
16. Maksimov AV, Plotnikov MV, Neuretdinov RM, et al. Minidostupnye rekonstruktsii aortobedrennogo segmenta s ispolzovaniem politetraetilenovykh protezov «Ekoflon» [Minimally invasive reconstructions of aortofemoral segment using polytetrafluoroethylene prosthesis „Ecoflon”]. *Актуальные вопросы сердечно-сосудистой хирургии*. 2011;53-54.
17. Bown MJ, Sutton AJ, Bell PR, et al. A meta-analysis of 50 years of ruptured abdominal aortic aneurysm repair. *Br J Surg*. 2002;89(6):714-730.
18. Lederle FA, Wilson SE, Johnson GR, et al. Aneurysm Detection and Management Veterans Affairs Cooperative Study Group. Immediate repair compared with surveillance of small abdominal aortic aneurysms. *N Engl J Med*. 2002;346:1437-44.
19. Crawford ES, Cohen ES, Crawford ES. Aortic aneurysm: a multifocal disease. Presidential address. *Arch Surg*. 1982;117:1393-40.
20. Bickerstaff LK, Pairolero PC, Hollier LH, et al. Thoracic aortic aneurysms: a population-based study. *Surgery*. 1982;92:1103-8.
21. Sparks AR, Johnson PL, Meyer MC. Imaging of abdominal aortic aneurysms. *Am Fam Physician*. 2002;65(8):1565-70.
22. Boules TN, Compton CN, Stanziale SF, et al. Can computed tomography scan findings predict «impending» aneurysm rupture? *Vasc Endovascular Surg*. 2006;40-41.
23. Biancari F, Paone R, Venermo M, et al. Diagnostic accuracy of computed tomography in patients with suspected abdominal aortic aneurysm rupture. *Eur J Vasc Endovasc Surg*. 2013;45(3):227-230.
24. Chiesa R, Tshomba Y, Psacharopulo D, et al. Open repair for infrarenal AAA: technical aspects. *J Cardiovasc Surg*. 2012;53(1):119-133.
25. Durham JR, Hackworth CA, Tober JC, et al. Magnetic resonance angiography in the preoperative evaluation of abdominal aortic aneurysms. *Am J Surg*. 1993;166(2):173-177.

26. Moll FL, Powell JT, Fraedrich G, et al. Management of Abdominal Aortic Aneurysms. Clinical Practice Guidelines of the European Society for Vascular Surgery. *EJVES*. 2011;41(1):1-58.
27. De Bruin JL, Baas AF, Buth J, et al. DREAM Study Group. Longterm outcome of open or endovascular repair of abdominal aortic aneurysm. *N Engl J Med*. 2010;362:1881-1889.
28. Holt PJ, Poloniecki JD, Gerrard D, et al. Meta-analysis and systematic review of the relationship between volume and outcome in abdominal aortic aneurysm surgery. *Br J Surg*. 2007;94:395-403.
29. Winterborn RJ, Amin I, Lyrtzopoulos G, et al. Preferences for endovascular (EVAR) or open surgical repair among patients with abdominal aortic aneurysms under surveillance. *J Vasc Surg*. 2009;49:576-81.
30. Blankensteijn JD, De Bruin JL, Baas AF. Decision making in AAA repair in 2012: open or endo? *J Cardiovasc Surg*. 2012;53(1):101-109.
31. EVAR Trial Participants. Comparison of endovascular aneurysm repair with open repair in patients with abdominal aortic aneurysm (EVAR trial 1), 30-day operative mortality results: randomized controlled trial. *Lancet*. 2004;364:843-8.
32. Patterson MA, Jean-Claude JM, Crain MR, et al. Lessons learned in adopting endovascular techniques for treating abdominal aortic aneurysm. *Arch Surg*. 2001;136(6):627-34.
33. Schanzer A, Messina L. Two decades of endovascular abdominal aortic aneurysm repair: enormous progress with serious lessons learned. *J Am Heart Assoc*. 2012;1(3):e000075.
34. Zhang HP, Guo W, Liu XP, et al. Hybrid procedures for thoracoabdominal aortic aneurysms and dissections. *Chin Med J*. 2013;126(4):620-625.
35. Antoniou GA, Schiro A, Antoniou SA, et al. Chimney technique in the endovascular management of complex aortic disease. *Vascular*. 2012;20(5):251-261.
36. Ricotta JJ, Oderich GS. Fenestrated and branched stent grafts. *Vasc Surg Endovasc Ther*. 2008;20(2):174-87.
37. Ferrari M, Adami D, Del Corso A, et al. Laparoscopy-assisted abdominal aortic aneurysm repair: early and middle-term results of a consecutive series of 122 cases. *J Vasc Surg*. 2006;43:695-700.
38. Coggia M, Javerliat I, Di Centa I, et al. Total laparoscopic infrarenal aortic aneurysm repair: preliminary results. *J Vasc Surg*. 2004;40:448-454.
39. Coscas R, Coggia M, Di Centa I, et al. Laparoscopic aortic surgery in obese patients. *Ann Vasc Surg*. 2009;23:717-721.
40. Crawford ES, Saleh SA, Babb JW, et al. Infrarenal abdominal aortic aneurysm. Factors influencing survival after operation performed over a 25 year period. *Ann Surg*. 1981;193:699-709.
41. Edwards JM, Teefey SA, Zierler RE, et al. Intraabdominal paraanastomotic aneurysms after aortic bypass grafting. *J Vasc Surg*. 1992;15:344e-50.
42. Ylonen K, Biancari F, Leo E, et al. Predictors of development of anastomotic femoral pseudoaneurysms after aortobifemoral reconstruction for abdominal aortic aneurysm. *Am J Surg*. 2004;187:83-87.
43. Sachdev U, Baril DT, Morrissey NJ, et al. Endovascular repair of paraanastomotic aortic aneurysms. *J Vasc Surg*. 2007;46:636-641.
44. Lehnert T, Gruber HE, Maeder N, et al. Management of primary aortic graft infection by extra-anatomic bypass reconstruction. *Eur J Vasc Endovasc Surg*. 1993;7:301-307.
45. Gelabert HA. Primary arterial infections and antibiotic prophylaxis - a comprehensive review. *Vascular surgery*. 2002;6:179-199.
46. Conrad MF, Crawford RS, Pedraza JD, et al. Long-term durability of open abdominal aortic aneurysm repair. *J Vasc Surg*. 2007;46:669-75.
47. Sarac TP, Gibbons C, Vargas L, et al. Long-term follow-up of type II endoleak embolization reveals the need for close surveillance. *J Vasc Surg*. 2012;55:33-40.
48. Schanzer A, Greenberg RK, Hevelone N, et al. Predictors of abdominal aortic aneurysm sac enlargement after endovascular repair. *Circulation*. 2011;123:2848-2855.
49. Diehm N, Dick F, Katzen BT, et al. Aortic neck dilatation after endovascular abdominal aortic aneurysm repair: A word of caution. *Journal of Vascular Surgery*. 2008;47(4):886-892.
50. Dick F, Erdoes G, Opfermann P, et al. Delayed volume resuscitation during initial management of ruptured abdominal aortic aneurysm. *Journal of Vascular Surgery*. 2013;57(4):943-950.
51. Chisheva IV. Pokazanya i rezultaty primeneniya metodiki "medlennogo vozvrata krovi" v khirurgii anevrism grudnogo i bryushnogo otdelov aorty. Dissertatsiya [Indications and results of applying the technique "slow blood return" in the thoracic and abdominal aorta aneurysm surgery. Dissertation].
52. Hardman DT, Fisher CM, Patel MI, et al. Ruptured abdominal aortic aneurysms: who should be offered surgery? *J Vasc Surg*. 1996;23:123-9.
53. Vliet JA, van Aalst DL, Schultze Kool LJ, et al. Hypotensive hemostasis (permissive hypotension) for ruptured abdominal aortic aneurysm: are we really in control? *Vascular*. 2007;15(4):197-200.
54. Bakker EJ, Valentijn TM, Hoeks SE, et al. ABO blood type does not influence the risk of cardiovascular complications and mortality after vascular surgery. *European Journal of Vascular and Endovascular Surgery*. 2013;45(3):256-260.
55. Kruglov N, Makhonin V. Analiz letalnosti pri rezektsiyakh anevrism bryushnoy aorty v rannem posleoperatsionnom periode [Analysis of mortality in the early postoperative period of abdominal aortic aneurysm resection]. *Angiology and Vascular Surgery*. 2012;18:220-221.
56. Losev RZ, Hmara MB, Gnilosyr PA, et al. Extravasalnaya korektsiya anevrismy bryushnogo otdela aorty u lits pozhylogo vozrasta [Extravasal correction of abdominal aortic aneurysm in elderly subjects]. *Angiology and Vascular Surgery*. 2012;18:253-255.
57. Blankensteijn JD, de Jong SE, Prinszen M, et al. Two-year outcomes after conventional or endovascular repair of abdominal aortic aneurysms. *N Engl J Med*. 2005;352:2398-405.
58. EVAR trial participants vs. open repair in patients with abdominal aortic aneurysm (EVAR trial 1): randomised control trial. *Lancet*. 2005;365:2179-86.

