

The role of stress echocardiography in the evaluation of myocardial viability

*E. Sedaia, V. Revenco

Department of Cardiology, Nicolae Testemitsanu State University of Medicine and Pharmacy
Chisinau, the Republic of Moldova

*Corresponding author: ecatarina.sedaia@gmail.com. Manuscript received June 25, 2014; accepted October 01, 2014

Abstract

Background: Stress echocardiography represents the combination of 2D echocardiography with a physical, pharmacological or electrical stress. The diagnostic end point for the detection of myocardial ischemia is the induction of transient worsening in regional function during stress. The presence (or absence) of inducible wall motion abnormalities specifies patients with different prognosis. This article represents an analysis and a short synthesis of recent information about stress echocardiography and its role in clinical practice for the determination of myocardial viability and the assessment of prognosis of patients with coronary artery disease. The data were structured in several aspects: the features of viable myocardium, the importance of the identification of hibernating myocardium for the management of patients with coronary artery disease and the role of stress echocardiography in this management. Dobutamine stress echocardiography is by far the most widely used method for assessing viable myocardium. This is mandatory in patients with left ventricle dysfunction who may benefit from coronary revascularization.

Conclusions: Stress echocardiography plays one of the main roles in management of patients with coronary artery disease, especially in the assessment of prognosis before revascularization and the long-term prognosis. The decision is based on the identification of viable myocardium that is hibernating. By far, the widest experience is available with dobutamine stress echocardiography, the preferred stressor for assessing myocardial viability.

Key words: stress echocardiography, hibernating myocardium, myocardial viability.

Rolul ecocardiografiei de stres în evaluarea viabilității miocardului

Ecocardiografia a schimbat semnificativ medicina cardiovasculară, îmbunătățind prevenția, diagnosticul și managementul bolilor cardiovasculare (BCV). Ecocardiografia este modalitatea imagistică cel mai frecvent utilizată în cardiologia clinică, deoarece permite o evaluare extensivă și imediată a anatomiei și funcției cardiace și vasculare [1, 2].

Ecocardiografia de stres este o combinație de ecocardiografie și stres fizic, farmacologic sau electric, care a fost elaborată în anii '70 și până în prezent și-a câștigat un loc aparte în utilizarea clinică. Criteriul de diagnostic pentru depistarea ischemiei miocardului este apariția modificărilor tranzitorii de cinetică regională ventriculară în timpul stresului [2]. Din punct de vedere al raportului cost-eficiență și risc-beneficiu, ecocardiografia de stres reprezintă cea mai bună metodă

imagistică de evaluare neinvazivă a ischemiei sau viabilității miocardice, furnizând date diagnostice și prognostice cu o acuratețe similară tehnicilor imagistice alternative (tehnicile de perfuzie cu radionuclizi sau rezonanță magnetică cardiacă) [1].

Abilitatea miocardului afectat de a-și restabili funcția fie spontan, fie după revascularizare este cunoscută sub numele de viabilitate miocardică. Aceasta presupune o potențială îmbunătățire funcțională a miocardului și implică o stare de hibernare și siderare [3, 4, 6]. Destinderea miocardului viabil prin ecocardiografie de stres (îndeosebi cu utilizarea dobutaminei) se bazează pe determinarea schimbărilor de cinetică parietală care apar în timpul testului [2].

Studiul dat își propune ca scop trecerea în revistă a datelor

Tabelul 1

Anomalii de cinetică parietală a miocardului

În repaus	În timpul stresului
Infarct miocardic	Ischemie
Cardiomiopatie	Creștere semnificativă a tensiunii arteriale
Miocardită	Cardiomiopatie
Bloc de ram stâng al fasciculului Hiss	Bloc de ram stâng dependent de frecvența contracțiilor cardiace
Hipertensiune/creșterea postsarcinii	Hipertensiune pulmonară
Siderare miocardică	Mișcare de translație a cordului
Hibernare miocardică	
Toxine (ex.: alcool)	
Stare postoperatorie	
Activitatea cardiostimulatorului	
Suprasolicitare prin volum/presiune a VD	

bibliografice recente ce vizează problema ecocardiografiei de stres și rolul ei în determinarea miocardului viabil în cadrul patologiei coronariene.

S-au evaluat publicațiile în cadrul bazelor de date HINARI și UpToDate cu ajutorul cuvintelor-cheie: „stress echocardiography”, „myocardial viability”, „hibernation”, „dobutamine stress echocardiography”. Concomitent s-a efectuat și evaluarea altor publicații relevante la acest subiect.

Ecocardiografia de stres se bazează pe raportul causal fundamental dintre ischemia miocardică indusă și anomaliile de cinetică parietală la nivelul segmentelor miocardice [2].

Există mai multe cauze care provoacă dereglări de cinetică a miocardului în repaus și în timpul stresului (tab. 1) [2].

Pentru un clinician este foarte importantă determinarea ischemiei miocardului în cadrul unei patologii coronariene și evaluarea prognosticului de lungă și scurtă durată la astfel de pacienți.

Actualmente, atunci când tratamentul cardiac intervențional ocupă un loc deosebit de important în managementul pacienților cu boală coronariană, avem nevoie de un „asistent” de încredere pentru luarea deciziilor clinice, cum ar fi ecocardiografia de stres.

Deseori, funcția sistolică afectată a miocardului ventriculului stâng (VS) la pacienții cu boală coronariană este parțial reversibilă. De exemplu, funcția de contracție a miocardului VS poate să se îmbunătățească simțitor în urma unei revascularizări reușite. Reieșind din faptul că prognosticul unui pacient cu BCV depinde mult de funcția sistolică a miocardului VS, trebuie să menționăm faptul că îmbunătățirea funcției sistolice a VS, în urma unei revascularizări, va fi asociată cu un efect favorabil asupra vieții pacientului. Avantajele tratamentului prin revascularizare, în comparație cu cel medicamentos, la pacienții selectați cu boală coronariană și disfuncție sistolică a VS, confirmă faptele expuse mai sus [4, 5].

În general, recuperarea funcției miocardice după un episod ischemic depinde de durata acestuia, iar în zona dependentă de artera ocluzionată, există atât arii de miocard necrozat, cât și zone de ischemie potențial reversibilă. Astfel, o ischemie de până la 5 minute este urmată de revenirea promptă și completă

a contractilității, în timp ce o ischemie de peste o oră produce de regulă necroză miocardică și absența recuperării funcției contractile. Miocardul reperfuzat după o perioadă ischemică de 15-30 de minute, manifestă o disfuncție postischemică reversibilă spontan într-un interval de zile sau săptămâni, condiție numită siderare miocardică. Miocardul siderat se caracterizează prin persistența disfuncției regionale ventriculare după dispariția durerii, a supradenivelării de segment ST, în condițiile unei perfuzii regionale normale [3].

Disfuncția miocardică datorată unei reduceri cronice a fluxului coronarian, reversibilă prin revascularizare, este cunoscută sub numele de hibernare miocardică. Fenomenul de hibernare miocardică a fost explicat prin coordonarea la un nivel mai jos al funcției contractile, corespunzător unui debit coronarian redus în scopul prezervării viabilității celulare. Miocardul hibernant este prezent la o treime din pacienții cu boală cardiacă ischemică și disfuncție ventriculară stângă [3]. Posibilitatea clinică de evaluare a viabilității segmentare a miocardului în regiunea afectată anterior, înainte de revascularizare, devine un component extrem de important în conduita acestor pacienți.

Ecocardiografia de stres, și anume ecocardiografia de stres cu dobutamină (ESD), joacă un rol semnificativ în de-

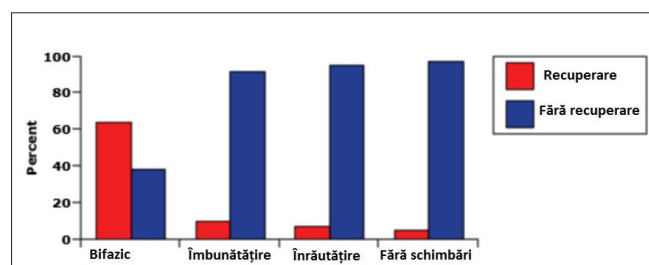


Fig. 1. Răspunsul la dobutamină determină recuperarea funcției ventriculare regionale după *by-pass* aortocoronarian. Segmentele VS cu răspunsul bifazic la dobutamină au cel mai înalt grad de recuperare funcțională peste 3 luni după intervenție. Segmentele care au arătat numai îmbunătățirea funcției sau înrautățirea, sau au rămas fără schimbare au o probabilitate joasă de recuperare [10].

terminarea miocardului hibernant. ESD reprezintă un test farmacologic de stres care evaluează „rezerva inotropă” a miocardului disfuncțional dar viabil, în condiții de repaus prin administrarea agentului inotrop, dobutamina fiind cel mai des folosită. Miocardul viabil indică îmbunătățirea funcției contractile segmentare sau globale (rezervă inotropă), faptul fiind confirmat prin evaluarea ecocardiografică concomitentă [6]. Prevalența rezervei contractile la pacienții cu boală coronariană și disfuncția VS este independentă de severitatea și gradul afectării coronariene depistate prin angiografie și îmbunătățirea contractilității miocardului hipoperfuzat dar viabil, nu necesită îmbunătățirea perfuziei regionale a miocardului [7, 8].

Răspunsul contractil la dobutamină necesită prezența a cel puțin 50% de miocite viabile într-un segment respectiv; răspunsul contractil, de asemenea, corelează invers cu gradul de fibrozare interstițială la biopsie miocardică [9].

Valoarea predictivă a ESD pare să fie mai mare în caz dacă apare răspunsul bifazic (fig. 1): îmbunătățirea funcției contractile la administrarea dozelor mici de dobutamină cu înrăutățirea ulterioară la doze mari [10, 11]. Îmbunătățirea inițială a cineticii parietale reflectă restabilirea rezervei contractile în timpul administrării dozelor mici de dobutamină și, așadar, reflectă viabilitatea [12]. În comparație, dozele mari duc la ischemie subendocardială și înrăutățirea cineticii parietale, identificând ischemia indusă de stres. Astfel, testarea cu utilizarea diferitor doze de dobutamină pare a fi importantă pentru o evaluare optimală a miocardului hibernant prin metoda respectivă.

Utilizarea concomitentă a β -blocantelor în timpul ESD poate să afecteze răspunsul la dobutamină și să reducă numărul de segmente viabile detectate [13].

ESD poate fi folosită înainte de revascularizarea chirurgicală prin *by-pass* aortocoronarian (CABG) pentru identificarea miocardului hibernant. Câteva studii au arătat că ESD poate fi folosită pentru aprecierea prognosticului de restabilire post-CABG. Astfel, într-un studiu efectuat pe un lot de 18 pacienți cu boală coronariană și disfuncție VS, care au fost evaluate prin ecocardiografia 2D transtoracică și ESD, 61% de segmente disfuncționale cu rezervă inotropă au arătat îmbunătățirea funcției sistolice regionale după CABG. Acuratețea predictivă pozitivă și negativă a ESD pentru prezicerea îmbunătățirii funcționale a segmentelor afectate după CABG a fost de 91% și 82%, respectiv [14]. Într-un alt studiu, efectuat pe 61 de pacienți care au făcut ESD și ventriculografie radionuclidă înainte de CABG, un răspuns bifazic la ESD (îmbunătățirea funcției la doze mici și înrăutățirea la doze mari de dobutamină) a fost foarte predictiv pentru restabilirea funcției contractile, în special în segmentele cu cele mai mari schimbări de cinetică la început [10]. În plus, a fost demonstrat că pacienții, care au mai multe segmente miocardice disfuncționale dar viabile, definite ca ≥ 6 segmente care îmbunătățesc funcția la doze mici de dobutamină, au îmbunătățire mai mare a fracției de ejeție (FE) a VS după revascularizare chirurgicală și mai puține evenimente cardiace într-o perioadă de 20 de luni de urmărire [15].

În timp ce răspunsul bifazic la dobutamină este predictiv

pentru restabilirea mecanică după CABG, cantitatea miocardului disfuncțional sau viabil poate să fie un predictor pentru prognostic de lungă durată. Acesta a fost presupus în baza unui studiu efectuat pe 95 de pacienți, la care au fost detectate segmente viabile multiple prin ESD [16]. După urmărirea pacienților timp de 5 ani, cantitatea miocardului disfuncțional dar viabil, evaluat prin scorul de cinetică parietală la doze mici de dobutamină, a fost un predictor important, independent de supraviețuire.

De asemenea, a fost evaluată utilitatea ESD pentru determinarea prognosticului la pacienți înainte de revascularizare percutanată. Într-un studiu pe 20 de pacienți, care au fost supuși ESD, s-a determinat dependență înaltă de restabilirea contractilă în dependență de tipul de anomalie de cinetică parietală determinat prin ESD [11]. O îmbunătățire mai semnificativă a funcției VS a fost constatată la pacienții cu răspuns bifazic la administrarea dobutaminei.

Pacienții cu disfuncție sistolică a VS, care demonstrează prezența miocardului viabil prin ESD, au un pronostic mai favorabil în urma revascularizării chirurgicale decât pe fundal de tratament medicamentos. Într-un studiu care a inclus 318 pacienți cu boală coronariană și FE a VS $\leq 35\%$, cei care au avut miocard viabil depistat prin ESD, au avut rata de mortalitate la 18 luni mai joasă după CABG, în comparație cu pacienții cu miocard viabil tratați medicamentos, sau cei fără miocard viabil post CABG (6% *versus* 20% și 17%, respectiv) [17]. Rezultatele ESD, de asemenea, pot aprecia un pronostic de lungă durată [12, 18]. Într-un studiu care a inclus 87 de pacienți cu insuficiență cardiacă pe fundal de cardiomiopatie ischemică, care au fost urmăriți timp de 40 de luni, mortalitatea cardiacă la pacienții cu cel puțin 5 (din 12) segmente, care au arătat prezența miocardului viabil și la care li s-a efectuat CABG, a fost de 3%, cu îmbunătățirea concomitentă a clasei funcționale și FE a VS [18]. Dimpotrivă, mortalitatea cardiacă a fost de 31%, 50% și 44%, respectiv, la pacienții cu miocard viabil în cel puțin 5 segmente, care au fost tratați medicamentos și la cei cu prezența miocardului viabil în mai puțin de 5 segmente, supuși unui CABG sau tratament medicamentos.

Concluzii

Ecocardiografia de stres ocupă un rol important în managementul pacienților cu patologie coronariană, îndeosebi, pentru evaluarea prognosticului înainte de revascularizare (prin CABG sau intervenție percutanată) și prognosticului de lungă durată. Decizia se bazează pe identificarea miocardului viabil în stare de hibernare. Pentru scopul respectiv, cel mai des se folosește ESD, care permite evaluarea rezervei inotrope a miocardului afectat. De asemenea, prin identificarea miocardului viabil la pacienții cu patologie coronariană și FE a VS scăzută se recomandă tratament chirurgical (nu medicamentos), având un impact favorabil asupra supraviețuirii pacienților.

References

1. Sicari Rosa, Nihoyannopoulos Petros, Evangelista Arturo, et al. Stress Echocardiography Expert Consensus Statement. European Association of Echocardiography (EAE): (a registered branch of the ESC). *European Heart Journal*. 2008;9:415-437.

2. Armstrong William F, Ryan Thomas. Feigenbaum's Echocardiography, 7th Edition. Lippincott Williams & Wilkins, 2010;chapter 17:474.
3. Ginghina Carmen, Beladan Carmen, Popescu Bogdan A, et al. Textbook of Cardiology. București, 2010;289.
4. Alderman EL, Fisher LD, Litwin P, et al. Results of coronary artery surgery in patients with poor left ventricular function (CASS). *Circulation*. 1983;68:785.
5. Pigott JD, Kouchoukos NT, Oberman A, et al. Late results of surgical and medical therapy for patients with coronary artery disease and depressed left ventricular function. *J Am Coll Cardiol*. 1985;5:1036.
6. Rocchi G, Poldermans D, Bax JJ, et al. Usefulness of the ejection fraction response to dobutamine infusion in predicting functional recovery after coronary artery bypass grafting in patients with left ventricular dysfunction. *Am J Cardiol*. 2000;85:1440.
7. Main ML, Grayburn PA, Landau C, et al. Relation of contractile reserve during low-dose dobutamine echocardiography and angiographic extent and severity of coronary artery disease in the presence of left ventricular dysfunction. *Am J Cardiol*. 1997;79:1309.
8. Barillà F, De Vincentis G, Mangieri E, et al. Recovery of contractility of viable myocardium during inotropic stimulation is not dependent on an increase of myocardial blood flow in the absence of collateral filling. *J Am Coll Cardiol*. 1999;33:697.
9. Nagueh SF, Mikati I, Weilbaecher D, et al. Relation of the contractile reserve of hibernating myocardium to myocardial structure in humans. *Circulation*. 1999;100:490.