

## Bibliografie

- ROBERTS R.O., LIEBER M.M., BOSTWICK D.G. et al. A review of clinical and pathological prostatitis syndromes *Urology* 1997; (49): 809–821.
- BENNET B.D., RICHARDSON P.H., GARDNER W.A. Histopatologie and cytologie of prostatitis // *Prostate diseases* / Eds. H. Lepor, R.K. Lawson. Philadelphia: 1993. P. 399 – 413.
- B.D. BENNET, D.E. CULBERSON, C.S. PETTY et al. Histopatologie of prostatitis // *Urology*. 1990. Vol. 143. P. 265.
- KRIEGER J.N. Chronische urogenitale Infektionen des Mannes. Prostatitis und verwandte Syndrome // *Urology*. 1994. Bd.33. N 3. S. 196 – 202.
- SCHIEFER H.G. Microbiologie of male urethroadenitis: diagnostic procedures and criteria for etiologic classification // *Andrologia*. 1998. Vol. 30. N 1. P. 7 – 13.
- M. OHKAWA, K. YAMAGUCHI, S. TOKUNADA et al. // *Ureaplasma urealyticum* in the urogenital tract of patients with chronic prostatitis or related symptomatology / *Br. J. Urol.* 1993. Vol. 72. N 6. P. 918 – 921.
- LENZ L.L. Prostatitis // *A.M.B. Rev. Assoc. Med. Bras.* 1990. Vol. 36. N 1. P. 21 – 25.
- BONGERS M. PROSTATITIS // *Acta. Urol. Belg.* 1993. Vol. 61. N 1–2. P. 161 – 173.
- J. JARA, I. MONCADA, F. HERRANZ et al. // *Chronic prostatitis: diagnostic and therapeutic considerations* / *Actas Urol. Esp.* 1996. Vol. 20. N 3. P. 261 – 268.
- DONOVAN D.A., NICHOLAS P.K. Prostatitis: diagnosis and treatment in primary care // *Nurse Pract.* 1997. Vol. 22. N 4. P. 144 – 146, 149 – 156.
- ИЛЬИН И.И. Негонококковые уретриты у мужчин. 3-е изд., перераб. и доп. М.: Медицина, 1991.
- АФОНИН А.В. Диагностика и лечение больных хроническим уретропростатитом, осложнённым инфекциями урогенитального тракта: Автореф. дис. канд. мед. наук. М.: 1991. 15 с
- КОВАЛЁВ Ю.Н., ИЛЬИН И.И., ЗИГАНШИН О.Р. и др. К клиническим особенностям и патогенезу хронического простатита // *Вестн. дерматологии и венерологии*. 1995. № 2. С. 50 – 52.
- Г.А. ДМИТРИЕВ, М.М. ВАСИЛЬЕВ, А.В. АФОНИН и др // *Хронический уретропростатит, обусловленный заболеваниями, передаваемыми половым путём* / *Вестн. дерматологии и венерологии*. 1992. №3. С. 11 – 15.
- АРБУЛИЕВ М.Г. Простатит. Махачкала: Дагучпедгиз. 1995. 112 с.
- ЮНДА И.Ф. Болезни мужских половых органов. Киев: Здоровья. 1989. 272 с.
- БОГОМОЛЬНЫЙ Н.Г. Этапность оказания медицинской помощи больным с хроническим простатитом: Автореф. дис. д-ра мед. наук. М.: 1989. 33 с.
- ТЯКИНСКИЙ О.Л. Руководство по андрологии. Л.: Медицина. 1990. 416 с.
- ЮНДА И.Ф. Простатиты. Киев: Здоровья. 1987. 192 с.
- ГОМЕЛЛА Л.Г., ФРАЙД Д.Д. Простатит и другие заболевания предстательной железы/ Пер. с англ. В.Г. Яковлева. М.: Крон-Пресс. 1995. 224с.
- РАППОПОРТ Л.Я. Сексуальная дисгармония супружеской пары при сексуальной дисфункции у мужа после перенесённого хронического простатита и её коррекция: Автореф. дис. канд. мед. наук. Харьков: 1992. 20 с.
- ТЕРЁШИН А.Т. Некоторые вопросы патогенеза бесплодия и сексуальных расстройств у больных хроническим простатитом / *Пятигорск. гос. фармацевт. акад.* Пятигорск: 1995. 20 с. Деп. во ВНИИМИ РФ 14.06.95. Д24656.
- ТКАЧУК В.Н., ГОРБАЧЁВ А.Г., АГУЛЯНСКИЙ Л.И. Хронический простатит. Л.: Медицина. 1989. 208 с.

## PARTICULARITĂȚILE EVOLUȚIEI CLINICE ȘI DIAGNOSTICUL PIELONEFRITEI ACUTE LA BOLNAVII CU DIABET ZAHARAT

### THE PECULIARITIES OF CLINICAL EVOLUTION AND DIAGNOSIS OF ACUTE PYELONEPHRITIS IN PATIENTS WITH DIABETES MELLITUS

**Eduard Pleșca<sup>1</sup>, Adrian Tănase<sup>1</sup>, Constantin Guțu<sup>1</sup>, Constantin Ieșanu<sup>2</sup>, Ilie Milici<sup>3</sup>, Victor Bobu<sup>2</sup>, Artur Ieșanu<sup>2</sup>**

<sup>1</sup> *Catedra Urologie și Nefrologie Chirurgicală, USMF „N. Testemițanu”*

<sup>2</sup> *Secția Urologie IMSP Spitalul Clinic Municipal „Sfinta Treime”*

<sup>3</sup> *Secția Urologie IMSP Spitalul Clinic Republican*

#### Summary

Kidney involvement in diabetes mellitus represents a serious problem both in therapy, endocrinology and urology. It is due to this fact that inflammatory renal and urinary diseases in patients with diabetes mellitus are four times more frequent, than in patients without diabetes mellitus. It is characterized by severe evolution associated with complication of renal failure and urosepsis, being conditioned by postoperative lethality. Development of the severe forms of acute pyelonephritis is caused by late hospital admission, inexact clinical picture, late diagnosis and inappropriate treatment in this group of patients. The combination of these two severe diseases endangers patients' life. This has made us carry out a retrospective analysis of the collected data and give practical recommendations. The algorithm of the emergent examinations comprises the ultrasound scan, radiologic and radionuclear methods. Ultrasound scan accompanied by use of doplerography and computed tomography has an essential role. Nowadays the most effective method of examination used in diagnosis of acute pyelonephritis in patients with diabetes mellitus is considered to be computed tomography.

## Introducere

Maladiile renale sunt una din cele mai des întâlnite complicații a diabetului zaharat (DZ), având o importanță majoră social-economică și medicală. Fiind cauza schimbărilor profunde ale homeostazei, DZ predispune la dezvoltarea complicațiilor infecțioase ale tuturor sistemelor organismului inclusiv și a organelor aparatului urinar [4,5].

Importanța studierii pielonefritei acute (PA) la pacienții cu DZ este dictată de răspândirea largă a diabetului, cât și frecvența infecțiilor urinare la această grupă de bolnavi. Creșterea numărului bolnavilor cu DZ are tendință de dublare în fiecare 10-15 ani, fiind confirmat de savanții din diferite țări, de experții Organizației Mondiale a Sănătății și Federației Internaționale a Diabetologilor. Frecvența pielonefritei la pacienții cu DZ este de la 13,4 până la 40%.

Cauza frecvenței înalte este micșorarea reactivității imunologice a organismului; glucozuria ce formează condiții favorabile dezvoltării microflorei; dereglarea tonusului vegetativ și motoric (urodinamicii) a căilor urinare ca rezultat a neuropatiei diabetice; dereglarea vascularizării renale (țesutului interstițial), calicelor și bazinei. Particularitățile infecției urinare în DZ sporesc patologiile grave, ca papilita necrotică, aposteme, abces, paranefrită, urosepsis. Importanța clinică a infecțiilor aparatului urinar în DZ este frecvența înaltă, provocarea și susținerea decompensării metabolismului carbonului, schimbările funcționale renale, complicațiile care pot surveni ulterior [1,3].

Bacteriuria asimptomatică se determină la 15-60% de bolnavi, în dependență de durata DZ, ca rezultat la majoritatea din ei apar afectări renale, dar nu a căilor urinare inferioare. Despre aceasta ne confirmă faptul, că bacteriile sunt acoperite cu un strat de anticorpi [2].

Pielonefrita de emfizem se întâlnește doar la pacienții cu DZ, și este provocată în general de bacteriile Gram- pozitive, mai rar de flora mixtă. Această maladie în majoritatea cazurilor este urmată de necroză, cu formarea gazelor în rinichi și țesuturile înconjurătoare. Complicația frecventă a pielonefritei de emfizem este bacteriemia. Importanța diagnostică este depistarea gazului la radiografie și tomografie computerizată [2,3].

La bolnavii cu DZ timp îndelungat (mai mult de 10 ani) se depistează la ultrasonografie și urografia excretorie o dilatare rezistentă a sistemului calice-bazinet, micșorarea tonusului ureterului.

Pielonefrita la pacienții cu DZ decurge latent, monosimp-tomatic, este depistată la investigații directe. Unii autori au observat predominarea formelor active ale maladii cu tablou clinic pronunțat [4].

Este demonstrat, că pielonefrita la pacienții cu DZ apare fără focare de infecții evidente în organism. Particularitatea PA la pacienții cu DZ este tabloul clinic de stare septica, dar manifestările locale sânt minime sau lipsesc. În 43,8% de cazuri tabloul clinic este cu simptome polimorfe. Simptomele polimorfe ale maladii și dificultățile de diagnostic, în baza analizei statistice, au condus la concluzia că bolnavii

cu PA pe fonul DZ au fost internați în secția de urologie din alte secții cu un proces inflamator avansat. Tabloul clinic al procesului destructiv la așa bolnavi este șters, dar cu prezența intoxicației permanente pe fonul hiperglicemiei. Ineficacitatea tratamentului conservativ complex în primele zile, și înrăutățirea datelor de laborator sunt indicații pentru tratament operativ a PA [4,5].

Algoritmul investigațiilor urgente prevede scanarea ultrasonografică, metodele radiologice și radionucleare, dar locul de frunte îl ocupă scanarea ultrasonografică cu folosirea doplerografiei. Manifestările ultrasonore tipice ale pielonefritei acute în afară de depistarea în parenchimul rinichiului a focarelor destrucției, sunt și creșterea în volum a rinichiului cu 1,5 ori, mărirea grosimii parenchimului, asperitatea și neclaritatea conturului extern al rinichiului, limitarea mobilității respiratorii a rinichiului, lipsa preciziei conturului extern al lui, în special în prezența concremenelor obturatorii. Cel mai frecvent element al destrucției purulente al țesutului renal care a fost depistat, este considerat carbunculul. În tabloul ultrasonor al nefritei apostematoase lipsesc semne clare. Pentru carbuncul și abces renale sunt caracteristice neregularitatea grosimii parenchimului, neomogenitatea lui, focarele ecogenității mărite cu diametrul 1,7-2,7cm cu neclaritatea conturilor lui în această zonă. Ecografic, carbunculul rinichiului se poate determina ca o formațiune de dimensiuni mici de la 1,5 până la 3 cm, cu contururi clare, dar nu întotdeauna drepte. În cavitatea lui pot fi depistate ecostructuri fine cu zone de ecodensitate scăzută. În unele cazuri s-a observat deformarea conturilor rinichiului și a sistemului calico-bazinet [1,5,6].

O importanță majoră se acordă diagnosticului diferențial între PA seroasă și purulentă la pacienții cu DZ. Pacienții cu forme distructive a PA purulente necesită tratament chirurgical, iar diagnosticul la timp al acestor forme mărește eficacitatea tratamentului și micșorează letalitatea acestor bolnavi. Criteriul care poate diferenția aceste două forme de pielonefrită după tactica de tratament este eficacitatea tratamentului conservativ. Lipsa dinamicii pozitive în tratamentul conservativ în 1-2 zile, agravarea tabloului clinic al maladii și al datelor de laborator ne atenționează la ineficacitatea terapiei, și necesitatea intervenției chirurgicale la rinichiul afectat [4,5]. Aceasta este demonstrată de rezultatele metodelor de investigații rentghenologice și ultrasonografice.

## Material și metode

Lotul de studiu a cuprins 100 de bolnavi investigați și supuși tratamentului în secția urologie IMSP SCM "Sf. Treime" și SCR în perioada anilor 2004- 2009. Conținutul lucrării se bazează pe comparația evoluției clinice și a metodelor contemporane de diagnostic a PA la bolnavii cu DZ.

În scopul precizării tipului conținutului florei microbiene a fost efectuată examinarea bacteriană, atât a urinei din vezica urinară, cât și a celei din rinichi, obținută în urma cateterizării ureterului.

Manifestările ecoscopice ale apostemelor, carbunculului și abcesului rinichiului au fost depistate în 85% de cazuri. Eva-

luarea efectivității ultrasonografiei a fost controlată în timpul inspecției intraoperatorii a rinichiului sau în baza rezultatelor examinării secționare a bolnavilor decedați.

Dereglaarea inervației căilor urinare superioare și inferioare a dus la scăderea tonusului, motoricii și dilatării sistemului calico-bazinetar al rinichilor și ureterelor, ceea ce a condiționat aderarea reflexului vezico – ureteral. La urografia excretorie, tabloul ureterohidronefrozei bilaterale a fost depistat la 32 (32%) de bolnavi. La acești pacienți a fost remarcată o evoluție severă a pielonefritei, iar în 14 cazuri ea avea un caracter bilateral.

La 22 de pacienți cu evoluția de durată și severă a diabetului zaharat, în rezultatul dereglării circulației sangvine și a hipoxiei cronice a detruzorului, la fel și a dereglării inervației, au apărut modificări profunde și ireversibile în peretele vezicii urinare. Aceasta a dus la substituirea treptată a musculaturii netede a vezicii urinare prin țesut conjunctiv.

Rezultatele cercetărilor radionucleide au confirmat faptul dereglării urodinamicii căilor urinare superioare, ceea ce se exprima printr-o acumulare inoportună și scăzută a preparatului radiofarmaceutic în rinichi, prin evaluarea lentă a lui pe partea afectării.

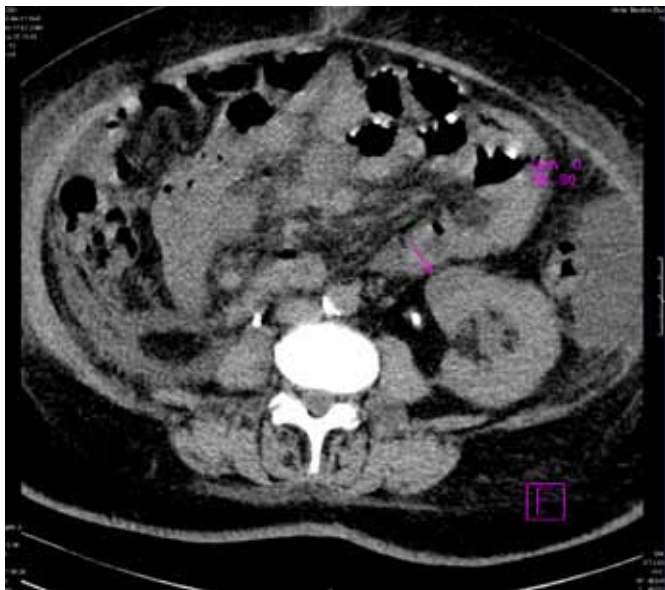


Figura 1. Tomografia computerizată pacientului cu pielonefrită acută purulentă. Sa depistat carbuncul renal.

Efectuarea tomografiei computerizate la 45 de bolnavi cu PA pe fundalul diabetului zaharat a stabilit diagnosticul în 95,5% de cazuri.

### Rezultate și discuții

Dificultatea diagnosticării PA în DZ se explică prin lipsa simptomelor locale clare, care ar indica o posibilă afectare a rinichiului. Aceste dificultăți au fost parțial condiționate de deplasarea accentului în tabloul clinic al afecțiunii în direcția manifestărilor severe anume a diabetului. Analiza materialului propriu ne-a permis să evidențiem indicii de laborator caracteristici maladei date. În baza lor se poate depista pielonefrita acută la bolnavii cu DZ și determina forma procesului purulent.

Un simptom frecvent și în fond, patognomonic, conform datelor examinării, se prezintă a fi decompensarea persistentă a diabetului, care nu se supune corecției. Severitatea dereglărilor schimbului de carbohidrați a fost determinată în dependență de gradul de compensare a DZ.

Compensarea – reprezintă o evoluție a diabetului în timpul căreia sub influența tratamentului se atinge normoglicemia. În observația noastră ea a fost remarcată numai la 13% de bolnavi.

Examinarea bacteriologică nu a depistat deosebiri esențiale în structura etiologică a pielonefritei acute la bolnavii cu diabet zaharat și fără DZ, prezente în referințele bibliografice. În majoritatea covârșitoare a cazurilor, drept agent iritant al pielonefritei în materialul nostru a fost bacilul coli. Stafilococul, enterococul, streptococul, clebsiella, proteus, bacilul piocianic s-au depistat mai rar. Microflora mixtă s-a observat în special în pielonefrita purulentă cu evoluție severă.

În patogeniza PA un rol important îl au dereglările urodinamice, care se dezvoltă în rezultatul neuropatiei diabetice a căilor urinare.

La examinarea cu ultrasunet la majoritatea bolnavilor cu anamneză de durată a diabetului (mai mult de 10 ani), s-a depistat o dilatare rezistentă a sistemului calico - bazinetar (SCB) de un grad variat din ambele părți.

Schimbările de retenție ale căilor urinare nu au fost condiționate de litiaza urinară sau de diferiți factori obstructivi, ci au fost cauzate de neuropatia diabetică.

La majoritatea bolnavilor cu durata diabetului de până la 10 ani lipsea dilatarea SCB sau ea era moderată, în timp ce în grupul bolnavilor cu o anamneză de durată a DZ s-au observat schimbări mai pronunțate de retenție ale sistemului calico - bazinetar.

Manifestările ultrasonore tipice ale pielonefritei acute așa ca: creșterea dimensiunilor rinichiului și grosimii parenchimului, limitarea mobilității respiratorii, micșorarea ecogenității parenchimului au fost observate la majoritatea bolnavilor examinați.

Tabelul 1

### Modificările ultrasonore ale rinichilor în pielonefrita acută la bolnavii cu diabet zaharat

Indicii		Numărul bolnavilor
<b>Dimensiunile</b>	<b>mărire</b>	<b>88</b>
rinichiului	norma	12
Grosimea parenchimului	mai puțin de 20 mm	32
	mai mult de 20 mm	68
Ecogenitatea	normă	39
parenchimului	redușă	61

În PA seroasă urografia a prezentat aspect normal sau modificări funcționale: hiper- sau hipotonii ale aparatului pielocaliceal, tulburări de secreție sau de evacuare. În formele purulente a PA s-a constatat: creșterea dimensiunilor ariei renale, care a fost focală sau poate a cuprins întreg rinichiul

în 30% cazuri. Creșterea dimensiunilor ariei renale s-a datorat inflamației și congestiei. Nefrograma a avut o intensitate redusă, iar uneori – structură neomogenă cu aspect striat. Acest aspect a fost dat de dilatarea tubilor prin obstrucție cu puroi sau edem interstițial. Funcția renală diminuată sau absentă s-a înregistrat în marea sa majoritate (65% cazuri).

Scintigrafia renală dinamică a demonstrat o activitate diminuată sau chiar absentă în faza de perfuzie din partea rinichiului afectat. Parenchimul renal apărea hipofixant, cu distribuție neomogenă a radioactivității pe ariile renale. S-a constatat prelungirea timpului de tranzit intrarenal, cu stază caliceală și bazinetală (55% cazuri).

Studiul efectuat a demonstrat că scintigrafia renală statică a fost mai sensibilă decât urografia intravenoasă în diagnosticul PA. Aspectul scintigrafic al PA a relevat o fixare redusă a traserului la nivelul corticalei, fiind focală în 30% cazuri, multifocală – în 40% cazuri și în 30% fiind difuză. Mecanismul fiziopatologic al fixării reduse în PA a fost multifactorial, fiind determinat de fluxul sanguin intrarenal și de transportul prin membrana tubilor proximali. Prin urmare, scintigrafia statică renală poate fi pozitivă în stadiul precoce al răspunsului inflamator parenchimatous la invazia bacteriană. Când imaginile radionuclidice evidențiau unul sau mai multe defecte de fixare, se aborda problema abcesului, carbuncului, apostemelor renale, fiind necesară corelarea cu examinările tomografiei computerizate sau cu cele ecografice.

În cazurile în care diagnosticul nu a putut fi precizat prin ecografie, urografie intravenoasă, scintigrafie renală statică și dinamică, s-a efectuat tomografia computerizată. Această examinare s-a efectuat la 45 de bolnavi cu PA pe fundalul DZ. În stadiile incipiente, pe secțiunile fără contrast, rinichiul a fost normal în 62% cazuri din numărul pacienților examinați. În formele medii ale maladiei la tomografia computerizată s-a

constatat: dilatarea focală sau difuză a parenchimului, capsula renală fiind imprecisă în 15% cazuri; creșterea atenuării țesutului perirenal fiind prezentă în 51% cazuri, fascia Gerota fiind mai îngroșată în 10% cazuri; mărirea atenuării unor mici porțiuni în doar 3% cazuri. Pe secțiunile cu contrast s-au vizualizat imagini hipodense triunghiulare, cu vârful către papilă și baza spre periferie, pledând pentru o pielonefrită ascendentă. În stadiile incipiente la tomografia computerizată prin contrastare s-a constatat un contur renal bine delimitat, cu o atenuare postcontrast, explicată prin mecanismele fiziopatologice ale bolii și, anume, prin vasoconstricția arterială, cu scăderea perfuziei, obstrucția tubilor colectori prin material purulent, compresiunea extrinsecă prin edem interstițial.

În cazul destrucțiilor parenchimatose mari, care suspectau formarea unui abces (35% cazuri), carbuncului (45% cazuri), aposteme (20% cazuri), pereții sistemului pielocaliceal au fost îngroșați în 65% cazuri.

### Concluzii

Dezvoltarea formelor grave ale PA este condiționată de internarea tardivă, tabloul clinic neclar, diagnosticarea tardivă și tratarea neadecvată a acestui contingent de bolnavi. Combinația acestor două maladii grave, creează un pericol potențial pentru viața acestor bolnavi.

Aceasta ne-a determinat să realizăm analiza retrospectivă al materialului acumulat și a oferi recomandării practice.

Algoritmii investigațiilor urgente prevede scanarea ultrasonografică, metode radiologice și radionucleare, dar locul de frunte îl ocupă scanarea ultrasonografică cu folosirea doplerografiei și tomografia computerizată.

La moment tomografia computerizată este cea mai eficientă metodă din metodele de investigație contemporane folosite în diagnosticul pielonefritei acute la pacienții cu diabet zaharat.

---

### Bibliografie

1. GOLDMAN S. M. Renal carbunde: the use of ultrasound in its diagnosis and treatment / Goldman S. M., Minken S. D., Naravol D. C. et al. // J. Urol.-1977.-Vol.188, No 4.-P.525-528
  2. BALASOIU D. Granulocyte function in women with diabetes and asymptomatic bacteriuria. Balasoiu D., Kessel K.C., Kats-Renaud H.J., Collet T.J., Hoepelman A.I. Diabetes Care.-1997.-Vol.20.-P.392-395.
  3. BALDWIN A.D., ROOT H.F. Infections of the upper urinary tract in the diabetic patient. New Engl.J. Med., 1940. –Vol. 223.-№7.- P. 244-250.
  4. БАГУРИН В.И. Особенности течения пиелонефрита и его лечения у больных сахарным диабетом. Багурин В.И. Врачеб. дело-1984.- №9.-С.51-54.
  5. ШЕСТАКОВА М.В. Алгоритм диагностики, лечения и профилактики диабетической нефропатии. Шестакова М.В. Сахарный диабет: принципы медико-социальной защиты больных. М., 1997.-С.138-142.
  6. АМОСОВ А. В. Ультразвуковая диагностика острого пиелонефрита / Амосов А. В. // Матер. Пленума Правления Всерос. о-ва урологов. Екатеринбург, 1996.- С. 18-19.
-