

PROTOCOALE CLINICE NAȚIONALE



MINISTERUL SĂNĂTĂȚII, MUNCII ȘI PROTECȚIEI SOCIALE AL REPUBLICII MOLDOVA

APENDICITA ACUTĂ LA ADULT

PROTOCOL CLINIC NAȚIONAL

PCN-317

Aprobat prin ședința Consiliului de experți al Ministerului Sănătății, Muncii și Protecției Sociale al RM din, proces verbal nr.1 din 31.01.2018

Aprobat prin ordinul Ministerului Sănătății, Muncii și Protecției Sociale al RM nr. 167 din 07.02.2018 cu privire la aprobarea Protocolului clinic național „Apendicita acută la adult”

Elaborat de colectivul de autori:

Eugen Guțu Universitatea de Stat de Medicină și Farmacie „Nicolae Testemițanu”
Vasile Guzun Instituția Medico-Sanitară Publică Spitalul Clinic Municipal nr. 1

Recenzenți oficiali:

Victor Ghicavii Catedra farmacologie și farmacologie clinică, USMF „Nicolae Testemițanu”
Ghenadii Curocichin Catedra medicina de familie, USMF „Nicolae Testemițanu”
Valentin Gudumac Catedra medicina de laborator, USMF „Nicolae Testemițanu”
Vladislav Zara Agenția Medicamentului și Dispozitivelor Medicale
Maria Cumpănă Consiliul Național de Evaluare și Acreditare în Sănătate
Diana Grosu-Axenti Compania Națională de Asigurări în Medicină

CUPRINS

ABREVIERILE FOLOSITE ÎN DOCUMENT

PREFAȚĂ

A. PARTEA INTRODUCȚIVĂ

- A.1. Diagnosticul
- A.2. Codul bolii (CIM 10)
- A.3. Utilizatorii
- A.4. Scopurile protocolului
- A.5. Data elaborării protocolului
- A.6. Data următoarei revizuirii
- A.7. Lista și informațiile de contact ale autorilor și ale persoanelor care au participat la elaborarea protocolului
- A.8. Definițiile folosite în document
- A.9. Informația epidemiologică
- A.10. Clase de recomandare și nivele de evidență

B. PARTEA GENERALĂ

- B.1. Nivel de asistență medicală de urgență
- B.2. Nivel de asistență medicală primară
- B.3. Nivel de asistență medicală specializată de ambulator
- B.4. Nivel de asistență medicală spitalicească

C.1. ALGORITMI DE CONDUITĂ

- C.1.1. Algoritm general de conduită a pacientului cu AA în staționar
- C.1.2. Algoritm de conduită a pacientului cu plastron (abces) apendicular în staționar

C.2. DESCRIEREA METODELOR, TEHNICILOR ȘI A PROCEDURILOR

- C.2.1. Clasificarea
- C.2.2. Fiziopatologia, patomorfologia și bacteriologia AA
- C.2.3. Factorii de risc
- C.2.4. Conduita pacientului cu AA
 - C.2.4.1. *Acuzele, anamneza și simptomatologia*
 - C.2.4.2. *Particularitățile evoluției clinice în dependență de poziția anatomică a apendicelui vermiform*
 - C.2.4.3. *Investigațiile paraclinice*
 - C.2.4.4. *Examinările imagistice*
 - C.2.4.5. *Evaluarea probabilității apendicitei acute*
 - C.2.4.6. *Diagnosticul diferențial*
 - C.2.4.7. *Criteriile de spitalizare*
 - C.2.4.8. *Tratamentul*
 - C.2.4.8.1. *Tratamentul conservativ*
 - C.2.4.8.1.1. *Tratamentul medicamentos*
 - C.2.4.8.1.2. *Utilizarea antibioticelor în apendicita acută*
 - C.2.4.8.2. *Tratamentul chirurgical*
 - C.2.4.8.2.1. *Timpul efectuării tratamentului chirurgical*
 - C.2.4.8.2.2. *Anestezia*
 - C.2.4.8.2.3. *Accesul chirurgical*
 - C.2.4.8.2.4.1. *Apendicectomia deschisă*
 - C.2.4.8.2.4.2. *Apendicectomia laparoscopică vs apendicectomia deschisă*
 - C.2.4.8.2.4.3. *Apendicectomia incidentală*
 - C.2.4.8.2.4.4. *Situații intraoperatorii speciale*
 - C.2.4.8.2.5. *Tratamentul non-operator al AA*
 - C.2.4.8.2.6. *Complicațiile postoperatorii ale apendicitei acute*
 - C.2.4.8.2.7. *Etapa postoperatorie*
 - C.2.4.8.2.8. *Complicațiile evolutive ale apendicitei acute*
 - C.2.5. *Forme clinice particulare*
 - C.2.5.1. *Apendicita la vârstnici*
 - C.2.5.2. *Apendicita la gravide*
 - C.2.6. *Supravegherea pacienților*

**D. RESURSELE UMANE ȘI MATERIALELE NECESARE PENTRU RESPECTAREA PREVEDERILOR
DIN PROTOCOL**

D.1. Instituțiile de asistență medicală primară

D.2. Asistența medicală de urgență

D.3. Instituțiile/secțiile de asistență medicală specializată de ambulator

D.4. Instituțiile de asistență medicală spitalicească: secții de chirurgie ale spitalelor raionale, municipale, republicane

E. INDICATORI DE MONITORIZARE A IMPLEMENTĂRII PROTOCOLULUI

Anexă 1. Ghidul pacientului cu AA

Anexă 2. Fișa standardizată pentru auditul medical bazat pe criterii în apendicita acută

BIBLIOGRAFIE

ABREVIERILE FOLOSITE ÎN DOCUMENT

AA	Apendicita acută
ALAT	Alaninaminotransferază
AMP	Asistență medicală primară
AMU	Asistență medicală urgențe
ASA	Societatea Americană de Anesteziologie
ASAT	Aspartataminotransferază
AȘM	Academia de Științe a Moldovei
CT	Tomografie computerizată
ECG	Electrocardiografie
IMSP	Instituție Medico-Sanitară Publică
i.m.	Intramuscular
i.v.	Intravenos
MSMșiPS	Ministerul Sănătății, Muncii și Protecției Sociale
NOTES	Chirurgie endoscopică transluminală prin orificiile naturale
O	Obligativ
PCR	Proteina C-reactivă
PS	Puls
R	Recomandabil
RMN	Rezonanța magnetică nucleară
SaO2	Puls-oximetria
SCM nr.1	Spitalul Clinic Municipal nr.1
TA	Tensiunea arterială
USG	Ultrasonografie
USMF	Universitatea de Stat de Medicină și Farmacie
VSH	Viteza sedimentării hematiilor

Acest protocol a fost elaborat de grupul de lucru al Ministerului Sănătății, Muncii și Protecției Sociale al Republicii Moldova (MSMșiPS RM), constituit din specialiștii catedrei Chirurgie Generală și Semiologie a USMF „Nicolae Testemițanu” și ai IMSP Spitalului Clinic Municipal nr.1 din Chișinău.

Protocolul Clinic Național este elaborat în conformitate cu ghidurile internaționale actuale privind apendicita acută la adulți și va servi drept bază pentru elaborarea protocoalelor clinice instituționale. La recomandarea MS RM, pentru monitorizarea protocoalelor instituționale pot fi folosite formulare suplimentare, care nu sunt incluse în Protocolul Clinic Național.

A. PARTEA INTRODUCATIVĂ**A.1. Diagnosticul: Apendicita acută (AA)****Exemple de diagnostic clinic:**

1. Apendicită acută catarală.
2. Apendicită acută flegmonoasă.
3. Apendicită acută gangrenoasă.
4. Plastron apendicular.
5. Apendicită cronică.

A.2. Codul bolii (CIM 10):**K35.0** Apendicita acută cu peritonita generalizată.

Apendicita (acută) cu:

- perforație.
- peritonita (generalizată) (localizată) după ruptura sau perforație.

K35.1 Apendicita acută cu abces peritoneal.

- Plastron apendicular.
- Abcesul periapendicular.

K35.9 Apendicita acută, nespecificată.

Apendicita acută cu peritonita, localizată.

Apendicita acută fără:

- peritonita generalizata.
- perforație.
- abces peritoneal.

K36 Alte forme de apendicită.

- Apendicita:
- cronică.
 - recidivantă.

K37 Apendicita, nespecificată.**A.3. Utilizatorii:**

- Oficiile medicilor de familie (medici de familie și asistentele medicale de familie).
- Centrele de sănătate (medici de familie și asistentele medicilor de familie).
- Centrele medicilor de familie (medici de familie și asistentele medicilor de familie).
- Asistența medicală de urgență (AMU).
- Secțiile consultative raionale și municipale (chirurgi, asistente medicale).
- Asociațiile medicale teritoriale (medici de familie, chirurgi, asistente medicale).
- Secțiile de chirurgie ale spitalelor raionale, municipale și republicane (chirurgi, medici rezidenți, asistente medicale).

Notă: Protocolul, la necesitate, poate fi utilizat și de alți specialiști.

A.4. Scopurile protocolului:

1. A facilita diagnosticarea precoce a AA.
2. A spori calitatea tratamentului acordat pacienților cu AA.
3. A reduce rata de complicații și de mortalitate prin AA.

A.5. Data elaborării protocolului: 2018**A.6. Revizuire: 2020****A.7. Lista și informațiile de contact ale autorilor și ale persoanelor care au participat la elaborarea protocolului**

Numele	Funcția deținută
Dr. Eugen Guțu, doctor habilitat în științe medicale, profesor universitar	Șef Catedră Chirurgie Generală și Semiologie, USMF „Nicolae Testemițanu”, președintele Comisiei de specialitate „Chirurgie” a MSMPS
Dr. Vasile Guzun, doctor în științe medicale	Șef bloc operator chirurgical-ginecologic, IMSP SCM nr. 1

Protocolul a fost discutat și aprobat de:

Denumirea	Persoana responsabilă – semnătura
Catedra Chirurgie Generală și Semiologie, USMF „Nicolae Testemițanu”	
Seminarului științific de profil, specialitatea Chirurgie	
Asociația chirurgilor “N. Anestiadi” din RM	
Asociația Medicilor de Familie din RM	
Agenția Medicamentului și Dispozitivelor Medicale	
Consiliul de Experți al MS RM	
Consiliul Național de Evaluare și Acreditare în Sănătate	
Compania Națională de Asigurări în Medicină	

A.8. Definițiile folosite în document

Apendicita acută este o afecțiune chirurgicală caracterizată prin inflamația apendicelui vermiform, și reprezintă una dintre cele mai frecvente cauze ale patologiei abdominale acute.

Apendicita simplă (necomplăcată) reprezintă inflamația apendiculară obișnuită, în absența gangrenei, perforației sau abcesului periapendicular.

Apendicita complicată include apendicita gangrenoasă sau perforativă, sau prezența abcesului periapendicular sau peritonitei purulente generalizate. Rata medie a perforațiilor apendiculare constituie între 16% și 30%, dar este semnificativ mai mare la vârstnici, la care poate atinge până la 90%, în primul rând, datorită întârzierii diagnosticului.

Empiem apendicular reprezintă o noțiune macroscopică a formei apendicitei acute flegmonoase, la care în lumenul apendicelui se acumulează puroi în cantitate considerabilă, asociată cu obstrucția comunicării apendicelui cu intestinul cec.

Plastronul apendicular este o formă evolutivă rară a apendicitei acute, care se dezvoltă după 48-72 ore de la debutul maladiei în cazul adresării tardive sau erorilor de diagnostic. Este caracterizat prin formarea în fosa iliacă dreaptă a unei tumori inflamatorii cu sensibilitate dureroasă la palpare și contur șters.

Abces apendicular (periapendicular) – este definit ca o colecție de puroi apărută în rezultatul gangrenei și necrozei infectate a

apendicelui vermiform. Pacienții pot avea abces apendicular nemijlocit în timpul internării, sau abcesul se poate dezvolta ca urmare a evoluției negative și supurației plastronului apendicular.

Apendicectomia – reprezintă intervenția chirurgicală, care constă în înlăturarea totală a apendicelui vermiform. Apendicectomia este metoda de elecție în tratamentul AA, și tot mai des se efectuează pe cale laparoscopică.

Apendicectomia negativă – termen utilizat în cazul operației efectuate pentru AA suspectată, când apendicele vermiform se dovedește a fi normal (nemodificat) la examenul histopatologic postoperator. Rata apendicectomiilor negative este de aproximativ 20-26%. Se consideră, că rata majoră existentă a apendicectomiei negative trebuie tolerată, deoarece reflectă un grad înalt de suspiciune și permite micșorarea numărului cazurilor de AA perforativă.

Apendicectomie incidentală – înlăturarea profilactică a apendicelui normal în timpul laparotomiei pentru o altă afecțiune. Justificarea apendicectomiei incidentale rămâne controversată.

Apendicita cronică este o noțiune, care descrie caracterul îndelungat al simptomaticii specifice în fosa iliacă dreaptă. Existența apendicitei cronice este controversată. Pacienții cu fecaliți în lumenul apendicelui vermiform pot prezenta simptome cronice sau recurente de apendicită, dar acești bolnavi nu au inflamație cronică în sensul adevărat. Diagnosticul de apendicită cronică cel mai frecvent este stabilit după resorbția plastronului apendicular.

Recomandabil: nu are un caracter obligatoriu. Decizia va fi luată de medic pentru fiecare caz individual.

A.9. Informația epidemiologică

Deși cunoscute din cele mai vechi timpuri, inflamațiile acute supurative în fosa iliacă dreaptă purtau denumirea de „peritiflită” și erau atribuite inflamației cecului. Doar în 1886 Reginald Fitz, bazându-se pe date morfopatologice, propune termenul de „apendicită” și recomandă înlăturarea apendicelui ca tratament curativ al acestei maladii. Prima apendicectomie în epoca chirurgiei contemporane a fost efectuată în 1884 de către Krönlein după recomandarea lui Miculitz. În 1889 Charles McBurney descrie simptomatologia apendicitei acute, bazându-se pe 6 observații clinice, iar 5 ani mai târziu propune incizia, care respectă musculatura, vascularizarea și inervația parietală.

Incidența apendicitei acute a fost în deosebi mare în prima jumătate a secolului XX, când în Europa și America de Nord până la 16% din populație era supusă apendicectomiei. Începând cu anii 1970-1980 este remarcată o diminuare esențială a frecvenței patologiei și incidenței admiterii în spital pentru apendicită acută în multe țări, însă motivul acesteia rămâne neclar. Ca și factori determinanți au fost propuși: schimbările în dietă, standardele de igienă și creșterea preciziei diagnosticului. La momentul actual datorită apariției noilor metode imagistice contemporane acuratețea stabilirii diagnosticului de AA preoperator a crescut până la 87-91%. În mai multe țări apendicita acută este cea mai frecventă urgență chirurgicală abdominală. Apendicita acută afectează semnificativ productivitatea, deoarece reduce forța de muncă datorită impactului acesteia asupra unui segment relativ tânăr și sănătos al populației. La momentul actual, riscul apendicitei acute pe durata vieții pentru bărbați este estimat la 8,6% și ceva mai redus pentru femei – 6,7%. Cu toate acestea, riscul de a suporta apendicectomie este mult mai scăzut pentru bărbați decât pentru femei (12% versus 23%) și persistă cel mai des între 10 și 30 de ani.

A.10. Clase de recomandare și nivele de evidență

Clasa I	Condiții pentru care există dovezi și/sau acord unanim asupra beneficiului și eficienței unei proceduri diagnostice sau tratament	Este recomandat/este indicat
Clasa II	Condiții pentru care dovezile sunt contradictorii sau există o divergență de opinie privind utilitatea/ eficacitatea tratamentului sau procedurii	
Clasa IIa	Dovezile/opiniile pledează pentru beneficiu/eficiență	Ar trebui luat în considerare
Clasa IIb	Beneficiul/eficiența sunt mai puțin concludente	Ar putea fi luat în considerare
Clasa III	Condiții pentru care există dovezi și/sau acordul unanim că tratamentul nu este util/eficient, iar în unele cazuri poate fi chiar dăunător	Recomandare slabă, sunt posibile aborduri alternative

Nivel de evidență A	Date provenite din mai multe studii clinice randomizate
Nivel de evidență B	Date provenite dintr-un singur studiu clinic randomizat sau studiu clinic non-randomizat de amploare
Nivel de evidență C	Consensul de opinie al experților și/sau studii mici, studii retrospective, registre

B. PARTEA GENERALĂ

B.1. Nivel de asistență medicală primară (medici de familie și asistentele medicilor de familie)		
Descriere (măsuri)	Motive (reper)	Pași (modalități și condiții de realizare)
1. Diagnosticul. 1.1. Suspectarea diagnosticului de AA. C.2.3.- C.2.4.6.	• Acuzele, anamneza, examenul obiectiv și paraclinic permite suspectarea AA.	Obligatoriu: • Evaluarea factorilor de risc (caseta 4). • Acuzele și anamneza (caseta 7). • Examenul obiectiv (caseta 8, 9). • Testele de laborator (tabelul 1).

		<ul style="list-style-type: none"> • Diagnosticul diferențial (<i>caseta 12, 9, 37, 38</i>). • Evaluarea stării generale (<i>caseta 5</i>). <p>Recomandabil:</p> <ul style="list-style-type: none"> • USG abdominală (<i>caseta 10, tabelul 1</i>). <p>La orice suspjecție de apendicită acută, testele paraclinice necesită a fi efectuate în timp scurt.</p>
2.1. Decizia: consultația specialiștilor și/sau spitalizarea. C.2.4.7.	<ul style="list-style-type: none"> • Consultul medicului-chirurg permite depistarea altor patologii și confirmarea diagnosticului de AA. 	<p>Obligatoriu:</p> <ul style="list-style-type: none"> • Toți pacienții cu suspiciune la AA necesită consultația chirurgului (<i>caseta 6</i>). • La suspjecția AA este indicată îndreptarea în regim de urgență în secție chirurgicală (<i>caseta 13</i>).
3. Tratamentul. 3.1. Tratament simptomatic preoperatoriu. C.2.4.8.1.	<ul style="list-style-type: none"> • În cazul AA tratamentul simptomatic cu scop de pregătire preoperatorie în condiții de ambulator nu se efectuează. 	<p>Obligatoriu:</p> <p>Tratamentul simptomatic preoperator se va efectua doar în condiții de staționar.</p>
4. Supravegherea. C.2.6.	Supraveghere după tratamentul operator, după externarea la domiciliu.	<p>Obligatoriu:</p> <ul style="list-style-type: none"> • Dispensarizarea se va face în colaborare cu chirurgul, conform planului întocmit (<i>caseta 39</i>).

B.2. Nivel de asistență medicală de urgență (medici de urgență și asistenți/felceri de urgență)		
Descriere (măsuri)	Motive (repere)	Pași (modalități și condiții de realizare)
1. Diagnosticul AA 1.1. Suspectarea diagnosticului de AA. C.2.3.- C.2.4.6.	Acuzele, anamneza și examenul obiectiv permite suspectarea apendicitei acute.	<p>Obligatoriu:</p> <ul style="list-style-type: none"> • Acuzele și anamneza (<i>caseta 7</i>). • Examenul obiectiv (<i>caseta 8, 9</i>). • Diagnosticul diferențial (<i>caseta 12, 9, 37, 38</i>). • Evaluarea stării generale (<i>caseta 5</i>). <p>În caz de suspjecție de AA este obligatorie transportarea pacientului spre IMSP cu posibilități de acordare a asistenței chirurgicale specializate (<i>caseta 13</i>).</p>
2. Decizia: 2.1. Spitalizarea și consultația chirurgului în IMSP care recepționează urgențele chirurgicale. C.2.4.7.	Transportul medical asistat în IMSP spitalicească, care deservește urgențele chirurgicale și consultul obligator al medicului chirurg pentru determinarea diagnosticului de AA.	<p>Obligatoriu:</p> <ul style="list-style-type: none"> • Toți pacienții cu suspjecție la AA necesită transport medical asistat: <ul style="list-style-type: none"> - ECG. - Pulsoximetrie. - Glucometrie. - Monitorizare a pulsului, TA, temperaturii. • Consultația medicului chirurg. • La orice suspjecție de apendicită acută, testele paraclinice necesită a fi efectuate în timp scurt.
3. Tratamentul 3.1. În prespital se va efectua tratamentul simptomatic al pacienților critici cu AA. C.2.4.8.1.	Tratamentul se va efectua pentru stabilizarea funcțiilor vitale. Tratamentul simptomatic nu trebuie să influențeze promptitudinea spitalizării.	<p>Obligatoriu:</p> <ul style="list-style-type: none"> • Oxigenoterapie • Stabilizare hemodinamică <ul style="list-style-type: none"> - Sol. Natrii chloridum 0,9% 1000-1500 ml. - Medicație inotropă pozitivă, la necesitate.

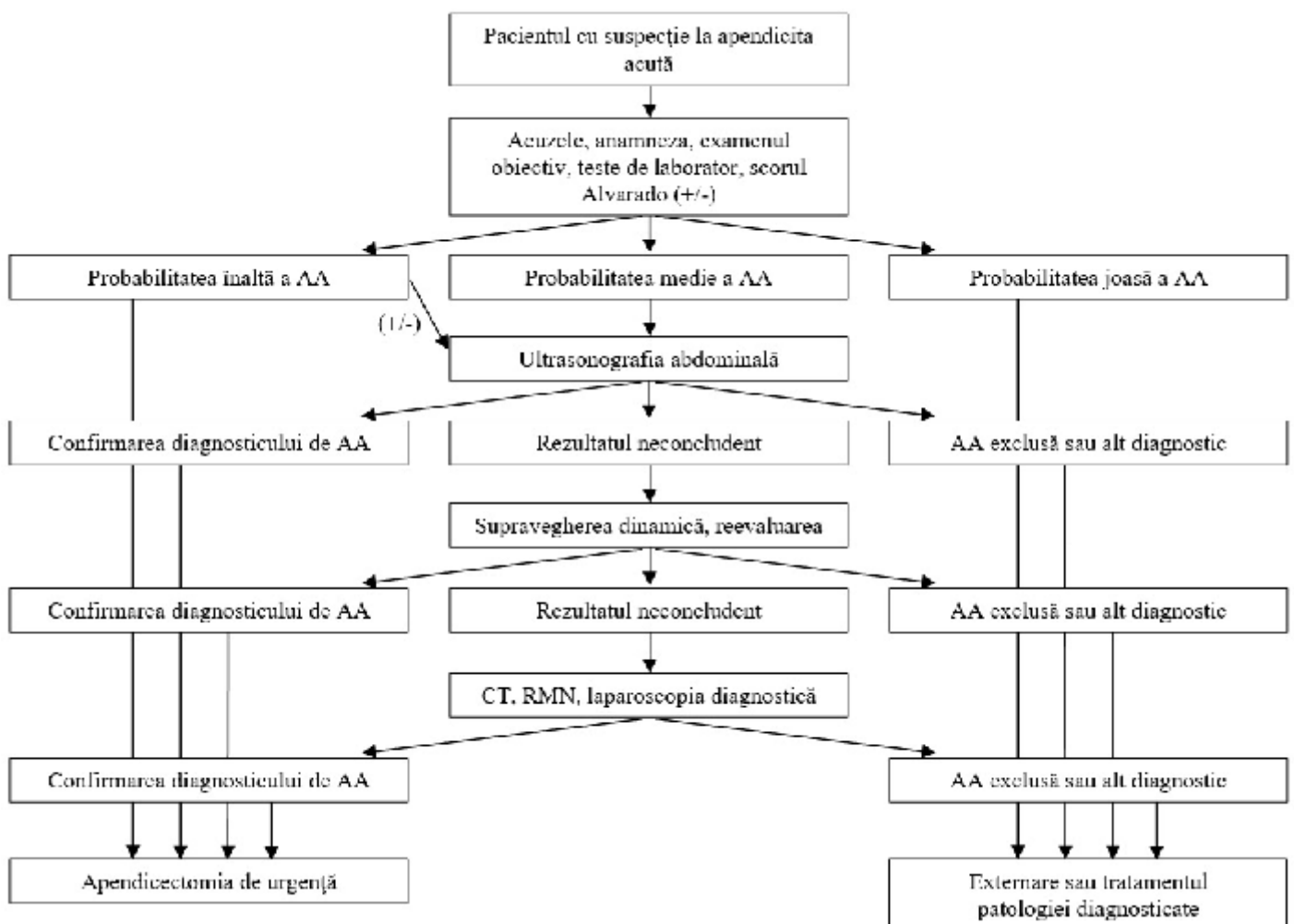
B.3. Nivel de asistență medicală specializată de ambulator (medic chirurg)		
Descriere (măsuri)	Motive (repere)	Pași (modalități și condiții de realizare)
1. Diagnosticul. 1.1. Suspectarea diagnosticului de AA. C.1.1.- C.2.4.6.	<ul style="list-style-type: none"> • Acuzele, anamneza, examenul obiectiv și paraclinic permite suspectarea AA. 	Obligatoriu: <ul style="list-style-type: none"> • Evaluarea factorilor de risc (caseta 4). • Acuzele și anamneza (caseta 7). • Examenul obiectiv (caseta 8, 9). • Testele de laborator (tabelul 1). • Diagnosticul diferențial (caseta 12, 9, 37, 38). • Evaluarea stării generale (caseta 5). Recomandabil: <ul style="list-style-type: none"> • USG abdominală (caseta 10, tabelul 1). • Consultația altor specialiști, la necesitate. La orice suspexie de AA, testele paraclinice necesită a fi efectuate în timp scurt.
2. Selectarea metodei de tratament: staționar versus ambulatoriu. C.2.4.7.		Obligatoriu: <ul style="list-style-type: none"> • Îndreptarea în regim de urgență în IMSP cu secție chirurgicală specializată (caseta 13).
Tratamentul. 3.1. Tratament simptomatic. C.2.4.8.1.	În cazul AA tratament simptomatic cu scop de pregătire preoperatorie în condiții de ambulator nu se efectuează.	Obligatoriu: <ul style="list-style-type: none"> • Tratamentul simptomatic preoperator se va efectua doar în condiții de staționar. • Tratament conservator, la necesitate.
3. Supravegherea. C.2.6.	Se efectuează de către chirurg în colaborare cu medicul de familie.	Obligatoriu: <ul style="list-style-type: none"> • Examinări obligatorii de 2 ori pe an (caseta 39).

B.4. Nivel de asistență medicală spitalicească (spitale raionale, municipale, republicane)		
Descriere (măsuri)	Motive (repere)	Pași (modalități și condiții de realizare)
1. Diagnosticul. 1.1. Stabilirea diagnosticului de AA. Algoritmul C.1.1., C.1.2. C.2.3.- C.2.4.6., C.2.5.1.- C.2.5.2.	<ul style="list-style-type: none"> • Acuzele, anamneza, examenul obiectiv și paraclinic permite stabilirea diagnosticului de AA. 	Obligatoriu: <ul style="list-style-type: none"> • Evaluarea factorilor de risc (caseta 4, 5). • Acuzele și anamneza (caseta 7). • Examenul obiectiv (caseta 8, 9). • Testele de laborator (caseta 10, tabelul 1) • Diagnosticul diferențial (caseta 9, 12, 34, 35, 36, 37, 38). • Evaluarea stării generale a pacientului, probabilității AA, a riscului operatoriu și prognosticului (caseta 5, tabelul 2). Recomandabil: <ul style="list-style-type: none"> • USG abdominală (caseta 10, tabelul 1). • Consultația altor specialiști, la necesitate. (caseta 21). • CT, RMN, laparoscopia diagnostică (la necesitate) (caseta 10, tab 1)
2. Tratamentul. 2.1. Tratamentul preoperator. 2.2. Tratamentul chirurgical. 2.3. Tratamentul plastronului apendicular. 2.4. Tratamentul conservativ. Algoritmul C.1.1., C.1.2.	Este indicat în toate cazurile de AA certă.	Obligatoriu: <ul style="list-style-type: none"> • Evaluarea probabilității AA (tabelul 2). • Pregătire preoperatorie (caseta 14, 15, 16, 17, 18, 19, 20). • Consultația anesteziologului (caseta 21). • Intervenția chirurgicală (caseta 21, 22, 23, 24, 25, 26, 27, 28, 29).

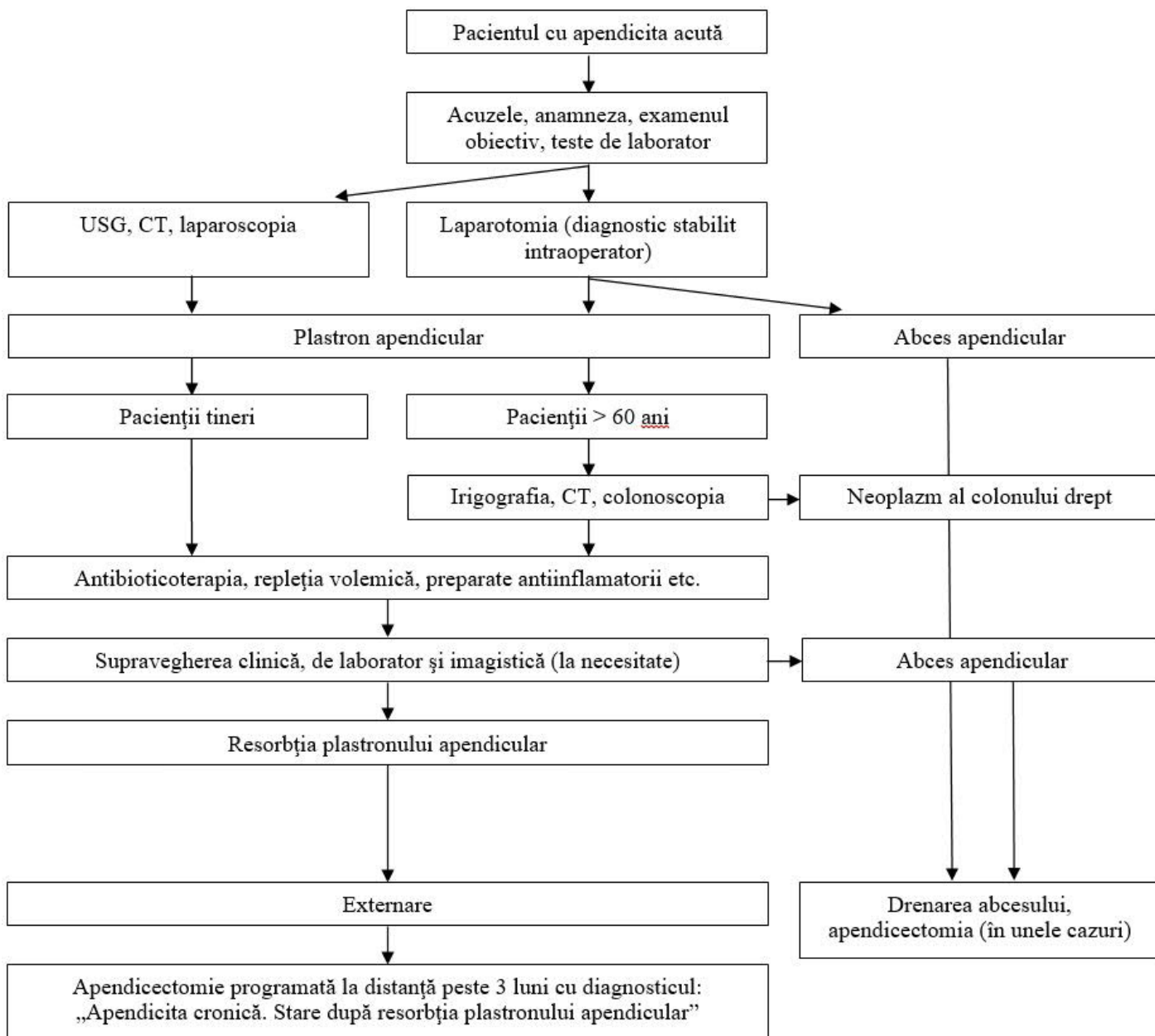
C.2.4.8.1.- C.2.4.8.2.6., C.2.4.8.2.8.		<ul style="list-style-type: none"> • Tratatamentul plastronului apendicular (<i>algoritmul de conduită în plastronul apendicular C.1.2., caseta 34</i>). • Tratatamentul conservativ (<i>caseta 30</i>). • Conduita postoperatorie (<i>caseta 31, 32</i>).
3. Externarea, supravegherea. C.2.4.8.2.7., C.2.6.		<p>Obligatoriu:</p> <ul style="list-style-type: none"> • Evaluarea criteriilor de externare (<i>caseta 33</i>). <p>Extrasul obligatoriu va conține:</p> <ul style="list-style-type: none"> • Diagnosticul exact detaliat. • Rezultatele investigațiilor efectuate. • Tratatamentul efectuat. • Recomandările explicite pentru pacient și pentru medicul de familie

C.1. ALGORITMI DE CONDUITĂ

C.1.1. Algoritmul general de conduită a pacientului cu AA în staționar (clasa de recomandare IIa).



C.1.2. Algoritmul general de conduită a pacientului cu plastron (abces) apendicular în staționar
(clasa de recomandare IIa).



C. 2. DESCRIEREA METODELOR, TEHNICILOR ȘI A PROCEDURILOR

C.2.1. Clasificarea

Clasificare anatomo-patologică

În funcție de gradul de dezvoltare a procesului inflamator în peretele apendicelui vermiform deosebim :

- **Apendicita catarală** – inflamația cuprinde mucoasa și submucoasa apendicelui (apendicele și mezoul său sunt congestionate, tumefiate, cu edem și hipervascularizarea seroasei);
- **Apendicita flegmonoasă** – inflamația cuprinde toate straturile apendicelui (apendicele este mărit în volum, turgescenț și friabil; mezoul este foarte infiltrat; seroasa este acoperită de membrane de fibrină);
- **Apendicita gangrenoasă** – rezultatul asocierii infecției anaerobe pe fondalul trombozei vaselor mezoapendiculare (apendicele este tumefiat cu abcese și zone de necroză a peretelui);
- **Apendicita perforativă** – se stabilește, când conținutul apendicelui se revarsă în cavitatea peritoneală printr-un defect al peretelui ca rezultat al necrozei și perforației. Ca regulă, aceasta este o fază evolutivă a apendicitei gangrenoase.

Notă: Aceste forme ar trebui tratate ca faze naturale consecutive ale procesului inflamator, cu evoluție treptată de la inflamație catarală spre gangrenă.

C.2.2. Fiziopatologia, patomorfologia și bacteriologia

Caseta 1. Fiziopatologie (clasa de recomandare IIb).

Cauza exactă a apendicitei acute rămâne necunoscută, dar este, probabil, multifactorială; obstrucția luminală, factorii alimentari și familiali sunt cei mai importanți. Actualmente se consideră că procesul patologic începe după spasmul îndelungat al mușchilor netezi și a vaselor arteriale a apendicelui. Contractarea musculară duce la stază în apendice, spasmul vaselor arteriale, la ischemia mucoasei și, ca consecință, se dezvoltă complexul primar Aschoff. Concomitent, staza endoapendiculară ridică virulența microbiană, care în prezența complexului primar invadează peretele apendicular. La apariția și dezvoltarea procesului inflamator în apendice contribuie mai mulți factori:

- **Factorul mecanic.** AA apare în urmă obstrucției parțiale sau totale a lumenului apendicelui cu fecaliți, ce este întâlnit în aproximativ 30% din cazuri de apendicită acută la adulți. Alte cauze ale obstrucției lumenului apendicular includ hiperplazia foliculilor limfoizi din submucoasă, helminții (*Enterobius vermicularis*, *Taenia sau Ascaride*), bridele, tumorile (carcinoid apendicular sau tumoare a cecului). Toate acestea duc la formarea unei cavități închise, și ca urmare, dezvoltarea hipertensiunii endoapendiculare și a edemului parietal;

- **Factorul microbial.** Rolul infecției microbiene este descris în teoria infecțioasă cu afectul primar a lui Aschoff. Apendicita acută reprezintă un proces inflamator nespecific. Microorganismele pot pătrunde în peretele apendicular pe cale enterogenă din colonul drept și pe cale hematogenă (amigdalitele, faringitele, gripa, reumatismul). Există un acord unanim de a considera factorul obstructiv și cel infecțios drept elemente determinante ale procesului inflamator apendicular;

- **Factorul chimic.** Dezvoltarea AA se datorează pătrunderii conținutului intestinului subțire în lumenul apendicular și alterarea mucoasei apendicelui ca rezultat a antiperistaltismului;

- **Factorul neurogen.** Tulburările neuroreflexe corticale pot produce modificări neurotrofice în apendice ce rezultă în proces inflamator.

Caseta 2. Patomorfologia: criteriile macroscopice și histologice (clasa de recomandare I).

Din punct de vedere patomorfologic se constată o infiltrație leucocitară masivă cu debut în mucoasa și submucoasa apendicelui cu antrenarea ulterioară în proces a tuturor straturilor acestuia.

- **Forma catarală** – apendicele și mezoul său sunt congestionate, tumefiate, cu edem și hipervascularizarea seroasei. Mucoasa este congestionată. Microscopic, se constată un infiltrat leucocitar și hipertrofia foliculilor limfatici cu invadare de către celule polinucleare.

- **Forma flegmonoasă** – apendicele este mărit în volum, turgescenț și friabil, conținând un lichid purulent sub tensiune. Mezoapendicele este edemat, infiltrat și friabil. Seroasa este acoperită cu membrane de fibrină. Mucoasa prezintă ulceratii și necroze. În cavitatea peritoneală se constată prezența unui exudat transparent sau tulbure. Omentul mare, ileonul și cecul pot adera prin fibrină la apendice și determină formarea unui bloc inflamator. La microscopie în peretele apendicelui se găsesc abcese miliare și infiltrate masive cu celule polinucleare, unele tromboze vasculare și hemoragii interstițiale.

- **Forma gangrenoasă** – leziunea afectează apendicele sectoral sau în totalitate. Apendicele este tumefiat, cu abcese și zone de necroză a peretelui. La nivelul mucoasei se constată ulceratii întinse. Seroasa este acoperită cu membrane de fibrină. Vasele apendiculare sunt trombozate. Germenii obișnuiți sunt cei anaerobi, în peritoneu găsindu-se un revărsat abundent purulent și fetid. În situația în care lumenul apendicelui este obliterat la bază prin coproliți sau edem, porțiunea distală a apendicelui va fi plină de secreție seropurulentă sub presiune, formând empiemul apendicular.

Caseta 3. Bacteriologia (clasa de recomandare I).

O multitudine de germeni aerobi, anaerobi sau bacterii facultative au fost depistați în lichidul peritoneal, abcese apendiculare și țesutul apendicular la pacienții cu AA gangrenoasă sau perforativă. Însămânțarea exudatului peritoneal a descoperit diverse microorganisme: *Escherichia coli*, *Klebsiella pneumoniae* și *Bacteroides fragilis* sunt cele mai frecvent izolate. Alte forme sunt: *Streptococcus*, *Peptostreptococcus*, *Pseudomonas aeruginosa* și *Enterobacter aerogenes*. Studiile au demonstrat, că nu s-au determinat diferențe semnificative între flora intestinală normală și flora apendicelor vermiform din procesele inflamatorii acute.

C.2.3. Factorii de risc

Caseta 4. Factorii de risc determinanți pentru AA (clasa de recomandare IIb).

- Vârsta pacienților 10-30 ani;
- Corpi străini (fecaliți apendiculari, sâmburii de fructe);
- Dieta cu micșorarea consumului fibrelor vegetale și apei;
- Istoricul familial;
- Dereglări de pasaj intestinal;
- Infecții secundare;
- Tuberculoza;
- Tumori apendiculare / intestinale sau tumori abdominale, ce comprimă lumenul apendicelui;
- Helmintoza;
- Dereglări de microcirculație în apendicele vermiform.

Caseta 5. Factorii de risc operator majori și minori la pacienții cu AA.**Factori majori** (clasa de recomandare I):

- Instabilitatea hemodinamică la internare;
- Evoluție de peste 24 de ore;
- Comorbidități cardio-pulmonare severe asociate;
- Vârsta pacienților (> 65 de ani);
- Diabetul;
- Ciroza hepatică;
- Scor ASA III-IV.

Factori minori (clasa de recomandare IIa):

- Anemia;
- Subnutriția;
- Obezitatea;
- Distensia abdominală majoră;
- Terapia cu corticosteroizi;
- Terapia cu anticoagulante.

C.2.4. Conduita pacientului cu AA**Caseta 6. Etapele obligatorii în conduita pacientului cu AA (clasa de recomandare I).**

- Culegerea acuzelor și anamnezei;
- Examinarea clinică;
- Examinarea paraclinică (de laborator și imagistică);
- Evaluarea riscului operator (consultația specialiștilor);
- Decizia referitoare la conduita de tratament;
- Efectuarea tratamentului (intervenția chirurgicală și perioada postoperatorie);
- Supravegherea activă.

C.2.4.1. Acuza, anamneza și simptomatologia.**Caseta 7. Acuza și anamneza (clasa de recomandare I).**

- Cel mai comun și constant semn al apendicitei acute este durerea abdominală. În cazuri tipice, durerea apare spontan, brusc, fiind uneori precedată de un disconfort ușor. Debutul durerii nu este în corelație cu alimentarea sau efortul fizic;
- Inițial durerea poate fi localizată în epigastru sau regiunea paraombilicală, apoi peste 4-6 ore durerea se deplasează și se localizează în fosa iliacă dreaptă și crește în intensitate (simptomul Kocher). Acest simptom se întâlnește în peste 35% cazuri;
- În alte situații durerea apare în fosa iliacă dreaptă, regiunea ombilicului (mai ales la copii) sau cuprinde tot abdomenul. Durerea atipică se observă la 40-45% din pacienți;
- Anamneză poate scoate în evidență dureri în fosa iliacă dreaptă în trecut;
- La pacienții cu AA nu este caracteristică iradierea durerii, la fel ca și vreo poziție forțată antalgică. Totuși, mișcările brusce efectuate și mersul pot produce o exacerbare a durerii în regiunea dreaptă inferioară a abdomenului;
- Printre alte acuza de atenție deosebită o merită anorexia, grețurile și vomă. Voma are un caracter reflex și în majoritatea cazurilor este unică. Caracterul multiplu al vomei poate reflecta un proces distructiv în apendice și o peritonită difuză;
- Mai puțin caracteristice sunt alte fenomene dispeptice: balonarea abdomenului, constipația sau diareea.

Caseta 8. Simptomatologie (clasa de recomandare IIa).

- Prezentarea clinică a pacientului cu apendicita acută poate varia de la simptomatică comparativ ușoară până la semne de peritonită generalizată și sepsis;
- În timpul adresării bolnavului cu AA de obicei are temperatura corpului crescută până la 37,2°-37,5°C. În cazul adresării tardive pacientul cu AA poate avea febră hectică, ca consecință a progresării procesului inflamator intraabdominal;
- Pulsul este ușor accelerat, corespunzător creșterii temperaturii corpului;
- În caz tipic de AA acută abdomenul participă în actul de respirație, cu excepția regiunii iliace drepte;
- Palparea superficială, ce va începe mereu din partea opusă localizării durerii, va descoperi o sensibilitate algică și contractura musculară în regiunea iliacă dreaptă, cu apogeul în punctul McBurney;
- **Triada Dieulafoy** include: durerea, contractura musculară și hiperestezia cutanată, cu localizare maximă în punctul McBurney. La fel se apreciază și alte simptome apendiculare:
- **Simpptomul Blumberg** – în timpul palpării profunde în regiunea iliacă dreaptă, compresiunea lentă a peretelui abdominal, urmată de decomprimarea bruscă exacerbează durerea. Acesta reprezintă simptomul clasic de iritare peritoneală;
- **Simpptomul Rovsing** – impulsivitatea bruscă în zona iliacă stângă va produce durere în regiunea contralaterală, ce se explică prin deplasarea retrogradă a conținutului colonului, extinderea cecului și iritarea apendicelui;
- **Simpptomul Sitkovski** – la situarea bolnavului pe partea stângă apar dureri în fosa iliacă dreaptă din cauza deplasării cecului și apendicelui cu extinderea mezoapendicelui inflamant;

- **Simptomul Bartomie-Mihelson** – palparea apendicelui în poziția bolnavului în decubit lateral stâng provoacă dureri violente, cauza fiind apropierea apendicelui inflammat de peretele abdominal, relaxarea mușchilor peretelui în asemenea poziție și deplasarea organelor mobile (intestinul subțire și omentul) spre partea stângă;
- **Simptomul Mandel-Razdolski** – percuția peretelui abdominal anterior în regiunea iliacă dreaptă provoacă durere, ca urmare a iritației peritoneului inflammat;
- **Simptomul Cope sau simptomul iliopsoas-ului** – apariția durerii în regiunea iliacă dreaptă la ridicarea membrului inferior drept sau rotația internă a acestuia. Ultimul simptom uneori este numit și **semnul obturator-ului**. Simptomul Cope pozitiv poate indica atât poziția retrocecală a apendicelui, cât și progresarea spre posterior a procesului inflamator;
- **Simptomul Dunphy sau simptomul „tusei”** – tusea accentuează durerea din fosa iliacă dreaptă, însoțită de reflexul de imobilizare a abdomenului;
- Rezultatele examinărilor rectale și vaginale ca regulă sunt normale, deși sensibilitatea din dreapta poate fi prezentă în cazul apendicitei acute pelviene. Determinarea durerii la tușeul rectal este doar sugestivă, însă nu decisivă pentru confirmarea diagnosticului de AA.

C.2.4.2. Particularitățile evoluției clinice în dependență de poziția anatomică a apendicelui vermiform

Caseta 9. Particularitățile evoluției clinice în dependență de poziția anatomică a apendicelui vermiform (clasa de recomandare IIa).

Anterior au fost descrise manifestările clinice tipice ale apendicitei acute, în cazul poziției obișnuite a apendicelui. Totodată, manifestările clinice clasice pot fi influențate și modificate de poziția anatomică specială a apendicelui vermiform:

Poziția retrocecală

- Deseori este prezentă durerea lombară pe dreapta, cu sensibilitate la examinare. Intensitatea durerilor abdominale subiective și provocate este scăzută;
- Contractura musculară și iritarea peritoneală pot fi absente chiar și la palparea profundă datorită protecției intestinul cec, care acoperă apendicele. În această poziție mușchiul psoas drept poate fi iritat de către procesul inflamator, ce duce la apariția semnului psoas și obturator (exacerbarea durerii la flexia și extensia șoldului sau rotația internă a acestuia, respectiv);
- În aceste cazuri bolnavul trebuie examinat în decubit lateral stâng. Palparea bimanuală a fosei iliace drepte evidențiază dureri pronunțate și contractură musculară;
- Deseori manifestările clinice cu localizarea durerii în partea lombară și iradiere în membrul inferior drept sau în organele genitale pot fi confundate cu colica renală. Pot fi prezente și alte simptome urinare: polachiurie, dureri micționale, retenție de urină, hematurie;
- Odată cu progresarea procesului în apendice se agravează starea generală: devine mai pronunțată durerea, temperatura atinge 39-40°C. Abscesul periapendicular format mai frecvent implică spațiul retroperitoneal cu constituirea flegmonului retroperitoneal.

Poziția pelviană

- Predomină durerea suprapubiană cu micțiuni frecvente și dureroase. De asemenea, poate fi prezentă diareea și tenesmele ca rezultat al iritării intestinului rect;
- Reacția abdominală poate lipsi, iar defansul muscular apare târziu, suprapubian, dar sensibilitatea rectală sau vaginală din partea dreaptă sunt prezente;
- În analiza urinei pot fi determinate hematurie și leucociturie (piurie);
- Dacă intervenția chirurgicală este temporizată se dezvoltă un plastron pelvin, care poate evolua spre abscesul spațiului Douglas. Devin constante dizuria și tenesmele. La tușeul rectal sau vaginal se determină ramolire, iar prin examenul bimanual se poate simți chiar fluctuența.

Poziția mezoceliacă (postileală)

- Poziția postileală a apendicelui se întâlnește în aproximativ 5% din cazuri. Această formă topografică limitează posibilitățile explorării clinice și poate fi însoțită de lipsa simptomatologiei specifice;
- Durerea poate fi localizată dificil de către bolnavi și se resimte în zona paraombilicală. Vomele pot fi mai frecvente și mai abundente, iar diareea este prezentă permanent ca urmare a iritării ileonului distal;
- În cazul formării plastronului acesta este localizat profund, fiind cu greu accesibil palpării.

Poziția subhepatică

- Această localizare evoluează cu manifestări clinice similare colecistitei acute;
- Defansul muscular și durerea maximă sunt localizate în regiunea subhepatică. În cazuri rare poate apărea un subicter;
- Diagnosticul clinic se stabilește în baza anamnezei, examinărilor paraclinice (USG, CT) și laparoscopiei diagnostice.

Apendicita în sacul herniar

- Tabloul clinic se poate manifesta în câteva variante: (1) Apendicele poate produce inflamație de sac herniar, care se extinde spre peritoneul abdominal evoluând cu tablou clinic de peritonită; (2) Inflamația apendicelui se extinde spre peritoneul sacului cu dezvoltarea edemului porților herniare și ca urmare strangularea conținutului (tip Brock); (3) Inflamația apendicelui mărginește numai cu sacul herniar și evoluează în absces herniar;
- Orice formă, mai ales în cazurile de aderență tardivă, este practic imposibil de diagnosticat preoperator.

C.2.4.3. *Investigațiile paraclinice*

Tabelul 1. Investigațiile paraclinice la pacienții cu AA (clasa de recomandare IIb).

Investigațiile paraclinice	Semnele sugestive pentru AA	Caracterul	
Numărul leucocitelor sângelui.	Leucocitoza înaltă poate mărturisi despre prezența unui proces inflamator și gradul elevat de schimbări morfologice în apendice. În 20-30% cazuri nivelul leucocitelor în sânge poate fi normal. Aproape la 95% dintre pacienții cu AA se observă predominarea leucocitelor polimorfonucleare (devierea formulei leucocitare spre stânga) și limfopeniei relative. De asemenea, prezența procesului inflamator poate fi sugerată de mărirea vitezei sedimentării hematiilor (VSH).	O	
Numărul eritrocitelor, nivelul hemoglobinei și hematocritul, timpul de coagulare.	Hemoconcentrația indică deshidratare și dereglări hidro-electrolitice în cazul vomelor multiple. Viceversa, anemia poate sugera prezența unui neoplazm de colon drept.	O	
Analiza urinei.	Piuria sau hematuria marcată denotă prezența unei patologii renale asociate. În apendicita pelvină și retrocecală sedimentul urinar poate conține hematii și leucocite, nefiind asociat cu afecțiunile rinichilor. Trebuie menționat faptul, că aproximativ 40% dintre bolnavii cu AA pot avea schimbări în analiza urinei până la apendicectomie.	O	
ECG.	Se efectuează pentru aprecierea funcției cardiace pre- și postoperator.	O	
Grupul de sânge și factorul Rh.	Se determină de rutină ca măsură de siguranță în cazuri de eventuale hemoragii intra/postoperatorii.	O	
Proteina C-reactivă.	Poate fi prezent un nivel crescut, dar absența acestuia nu exclude diagnosticul de AA.		R
Analiza biochimică a sângelui (proteina generală, urea, creatinina, glucoza, AST, ALT, bilirubina, protrombina, fibrinogenul).	În mai multe spitale testele biochimice se efectuează de rutină la majoritatea pacienților urgenți. Se indică cu scop de evaluare preoperatorie generală.		R
Echilibrul acido-bazic sangvin.	Se indică selectiv cu scop de evaluare preoperatorie generală.		R
Ionograma (Na, K, Ca, Cl).	Se indică selectiv cu scop de evaluare preoperatorie generală.		R
Ultrasonografia (USG) cavității abdominale cu compresie gradată.	Permite stabilirea diagnosticului de AA și diferențierea de alte patologii. Sensibilitatea – 71-94%. Specificitatea – 81-98%.		R
Radiografia panoramică a cavității abdominale.	Nu are valoare în diagnosticarea AA, deși în unele cazuri poate fi vizualizat un fecalit în partea dreapta inferioară a abdomenului. Se efectuează cu scop de diagnostic diferențial cu alte cauze ale abdomenului acut.		R
Tomografia computerizată (CT) abdominală.	Permite diagnosticul cazurilor dificile de AA. Facilitează stabilirea diagnosticului la pacienții obezi sau cu distensie abdominală gazoasă, când utilizarea USG este dificilă sau investigația este neinformativă. În cazul AA complicate: Sensibilitatea – 94%. Specificitatea – 95%.		R
Rezonanța magnetică nucleară (RMN).	Indicațiile se limitează la cazurile, în care alte modalități diagnostice, legate de utilizarea radiației ionizante, sunt contraindicate sau nedorite (de exemplu, în timpul sarcinii). Sensibilitatea – 97%. Specificitatea – 95%.		R
Irigoscopia (irigografia).	Contrastarea baritată permite depistarea patologiei colonului drept sau ileonului terminal, care poate simula AA; determinarea dereglărilor conturului colonului ca consecință a plastronului apendicular sau efectelor secundare ale apendicitei; evaluarea permeabilității lumenului apendicular. Când masa de bariu umple apendicele, AA este puțin probabilă, dar nu imposibilă.		R
Laparoscopia diagnostică.	Permite diferențierea formelor patomorfologice ale AA și a gradului de răspândire a peritonitei. Este utilizată ca metodă de diagnostic și, eventual, de tratament în caz de suspiciune de apendicită acută și pentru diferențierea AA de o altă patologie intraabdominală acută.		R

Notă: O – obligatoriu, R – recomandabil

C.2.4.4. Examinările imagistice**Caseta 10. Examinările imagistice (clasa de recomandare IIb).**

Când istoricul bolii și examinarea clinică sunt suficiente pentru stabilirea diagnosticului de AA, alte investigații nu sunt necesare. Examinările paraclinice suplimentare trebuie rezervate pentru pacienții cu manifestările clinice dubioase și discutabile. Cele mai frecvent utilizate metode imagistice la pacienții cu suspiciune clinică de AA sunt ultrasonografia (USG), tomografia computerizată (CT) abdominală și rezonanță magnetică nucleară (RMN).

Ultrasonografia transabdominală

- USG transabdominală a devenit o completare importantă a examenului clinic, mai ales la pacienții cu simptome atipice ale AA, datorită dezvoltării metodologiei și interpretării datelor ultrasonografice;

- Pentru vizualizarea apendicelui vermiform se utilizează o manevră specială, numită compresie gradată, cu ajutorul emițătorului ecografic. Scopul compresiei gradate este deplasarea gazelor și materiilor fecale în lumenul intestinal și apropierea regiunii amplasării apendicelui către zona vizualizării semnalului ultrasonor;

- Depistările ultrasonore, asociate cu apendicita acută simplă includ mărirea diametrului apendicelui peste valorile normale de 8-10 mm, dilatarea lumenului și lipsa compresibilității. Apendicele vizualizat de obicei coincide cu locul durerii și sensibilității maxime;

- Apendicita distructivă este manifestată sonografic prin îngroșarea asimetrică a pereților, formarea abceselor care pot comunica cu lumenul apendicular, prezența lichidului liber în cavitatea peritoneală, prezența gazului în peretele apendicelui și edemul țesuturilor adiacente;

- USG este o metodă neinvazivă, nu utilizează radiație și este însoțită de o rată a sensibilității de circa 94% și a specificității – de 80%. Prin urmare, ultrasonografia este în stare să confirme prezența apendicitei, dar nu poate exclude cu siguranță procesul inflamator în apendicele vermiform;

- La pacienții obezi și cu distensie abdominală gazoasă precizia diagnosticului ultrasonor este diminuată. Mai mult ca atât, se va lua în considerație faptul, că rezultatele ultrasonografiei sunt subiective și foarte dependente de investigator;

- Astfel, rezultatele neconcludente ale scânării ultrasonore, în primul rând datorate imposibilității vizualizării apendicelui, determină necesitatea altor investigații imagistice suplimentare.

Tomografia computerizată abdominală

- Apendicele normal poate fi dificil de vizualizat la CT, din cauza variabilității localizării, grosimii stratului celulo-adipos adiacent și calității scanării. Totodată, sensibilitatea CT în detectarea apendicelui este mult mai înaltă, decât cea a radiografiilor abdominale simple;

- Semnele tomografice specifice ale AA sunt mai evidente în boala avansată. Acestea includ vizualizarea structurii tubulare edematoase, cu pereți groși și lumen dilatat, inflamație periapendiculară și prezența fecalitului (apendicolitului);

- În afară de aceasta, în cadrul CT deseori pot fi determinate cauzele non-apendiculare ale durerii abdominale;

- CT în cazul apendicitei acute suspectate posedă rate de sensibilitate și specificitate între 76-100% și 83-100%, respectiv, și, prin urmare, este mai superioară ultrasonografiei;

- Spre deosebire de USG, acuratețea diagnosticului la CT nu este dependentă de indicele mărit al masei corporale la pacienții obezi și nu-i influențată de subiectivitatea examinatorului.

Rezonanță magnetică nucleară

- RMN este utilizată la femeile gravide și la copiii, care au rezultate ultrasonografice neconcludente;

- Precizia diagnostică a RMN în caz de apendicita acută este comparabilă cu cea a CT. Totodată, aceste rezultate trebuie interpretate cu atenție, deoarece majoritatea studiilor au fost efectuate pe un grup selectat de pacienți;

- Procedura RMN este asociată cu un cost semnificativ, iar interpretarea imaginilor necesită experiență specială.

C.2.4.5. Evaluarea probabilității apendicitei acute**Caseta 11. Evaluarea probabilității apendicitei acute (clasa de recomandare IIb).**

- Diagnosticul AA este bazat pe date anamnestice, examinarea clinică minuțioasă și investigații de laborator, selectiv completate de metode imagistice. Totodată, AA poate evalua clinic foarte divers, ceea ce face dificilă stabilirea diagnosticului cert și a indicațiilor către intervenție chirurgicală. Ghidurile internaționale recomandă divizarea gradului de suspiciune al apendicitei acute în trei categorii: cu (1) „probabilitate înaltă”, (2) „probabilitate medie” și (3) „probabilitate joasă” a AA;

- Pentru a majora precizia diagnosticului de AA și a obiectiviza indicațiile către apendicectomie pot fi folosite scorurile clinice. Particularitatea lor comună este utilizarea complexă atât a parametrilor clinici cât și de laborator, pentru determinarea probabilității că patologia abdominală existentă este AA;

- Cel mai acceptat scor clinic reprezintă scorul modificat Alvarado (*Modified Alvarado Scoring System*).

Tabelul 2. Scorul clinic Alvarado (clasa de recomandare III).

Parametrul	Caracteristici	Puncte
Acuze	Deplasarea durerii în fosa iliică dreaptă	1
	Greață / vomă	1
	Anorexia	1
Semne	Contractură musculară în fosa iliică dreaptă	2

	Febra (> 37,5°C)	1
	Iritarea peritoneală	1
Teste de laborator	Leucocitoza (leucocitele în sânge > 10.000 x10 ⁹ /l)	2
	Devierea formulei leucocitare spre stânga (neutrofile >75%)	1
Scor maximal		10

• În baza calculării scorului Alvarado, pacienții pot fi clasificați în cei cu probabilitate joasă a AA (scor total < 4 puncte), probabilitate medie (scor 4-8 puncte) și probabilitate înaltă (scor > 8 puncte).

Notă:

- Sistemele de scor propuse pentru a ameliora diagnosticarea AA nu sunt utilizate pe scară largă.
- S-a demonstrat că scorul Alvarado este îndeosebi util pentru „excluderea” apendicitei acute, cu o specificitate de peste 80%.

C.2.4.6. Diagnosticul diferențial

Caseta 12. Diagnosticul diferențial (clasa de recomandare IIa).

Tabloul clinic de AA este foarte variabil în funcție de poziția anatomică a apendicelui vermiform, reactivitatea și vârsta bolnavului, etc. Pentru această diversitate clinică AA este numită „boală-cameleon”, ceea ce este cauza principală a multiplelor erori diagnostice. La momentul actual datorită apariției noilor metode imagistice contemporane acuratețea stabilirii diagnosticului preoperator de AA a crescut până la 87-91%. Totodată, rata apendicectomiilor negative rămâne destul de înaltă.

Diagnosticul diferențial al AA depinde de trei factori esențiali: (1) Poziția anatomică a apendicelui vermiform inflammat; (2) Stadiul evolutiv al procesului (inflamație simplă sau complicată); (3) Vârsta și genul pacientului. Patologiile ce pot simula manifestările clinice ale AA sunt enumerate în cele ce urmează:

• **Pancreatita acută** diferă de apendicită prin dureri de o intensitate maximală, care sunt localizate în epigastru cu o iradiere sub formă de centură și asociate cu vărsături neîntrerupte, uneori chinuitoare. Starea generală a bolnavului este mult mai gravă, decât în AA, și se agravează progresiv în lipsa tratamentului adecvat cu tendință spre șoc. Abdomenul este balonat, în proiecția pancreasului se determină rezistență musculară (semnul Körte). Pulsul este accelerat la maximum, este prezentă acrocianoza; are loc creșterea diastazei (alfa-amilazei) în sânge și urină și hiperleucocitoză cu deviere spre stânga. Din anamneză se constată: obezitate, etilism, calculi biliari; de cele mai dese ori debutul bolii coincide cu un abuz alimentar.

• **Colecistita acută.** Se deosebește prin antecedente de colică biliară; debutul bolii coincide cu întrebuițarea în alimentație a bucatelor copioase și a alcoolului. Manifestările clinice (durerea, voma, constipațiile, febra) sunt foarte asemănătoare, însă diferă după sediul durerii. La examenul obiectiv se depistează semnele: Orthner, Murphy, simptomul frenicus. Uneori se observă un icter / subicter și o proeminență în rebordul costal drept. În unele cazuri, în special la subiecții obezi cu colecistul inflammat și situat inferior, cu peritonită și rigiditate musculară, diferențierea clinică de apendicită cu abcedare locală este aproape imposibilă. În astfel de situații se impune efectuarea examinărilor imagistice neinvazive și, uneori, invazive.

• **Diverticulul Meckel inflammat** – în majoritatea cazurilor este prezent un tablou clinic asemănător apendicitei acute. Diagnosticul preoperator este dificil și, din punct de vedere a conduitei clinice, neimportant. Complicațiile diverticulului Meckel necesită o abordare similară apendicitei acute – intervenție chirurgicală în regim de urgență. Diverticulectomia este posibil de efectuat din abord clasic McBurney cu o extindere în caz de necesitate.

• **Ulcerul gastroduodenal perforat.** De obicei este prezent un debut brusc cu sindrom algic pronunțat. Dacă perforația se acoperă spontan starea bolnavului se ameliorează, semnele clinice abdominale se localizează pe flancul abdominal drept. În acest caz diagnosticul diferențial este foarte dificil și întotdeauna necesită utilizarea metodelor paraclinice suplimentare (USG, radiografia panoramică a cavității abdominale, pneumogastrografia, CT abdominală, laparoscopia diagnostică).

• **Tumorile apendicelui** (carcinoidul, mucocelul, adenocarcinomul) se manifestă prin simptome de apendicită acută și diferențierea este posibilă doar intraoperator.

• **Cancerul cecului și colonului drept.** Durerea persistentă și localizată pe flancul drept, constipațiile și balonările intestinale, anorexia – sunt semne ale adenocarcinomului colonului drept, care pot fi ușor confundate cu AA. La destrucția și microperforația tumorii cu abcedare se determină febră 38-38,5°C și plastron palpabil dureros pe flancul abdominal drept. Caracteristic pentru cancer de colon drept este anemia, pierderea ponderală și vârsta înaintată a pacienților. Din acest considerent este recomandabilă examinarea mai minuțioasă a bolnavilor (CT, irigografia, colonoscopia, laparoscopia diagnostică), deoarece tacticile chirurgicale sunt complet diferite.

• **Patologiile sistemului respirator (pleuropneumonia bazală și pleurezia pe dreapta)** pot evolua cu iradierea abdominală a durerii, uneori și cu contractură musculară. În majoritatea cazurilor este prezentă febra înaltă precedată de frison. Auscultativ se determină atenuarea respirației și crepitația. Se diferențiază prin examinarea clinică (percuție și auscultație), confirmată de radiografia pulmonară.

• **Gastroenterita acută.** Durerea diferă prin localizare periombilicală și este colicativă. Crampele abdominale sunt urmate de diaree apoasă și vome. Lipssește sensibilitatea locală la palpare în fosa iliacă dreaptă și contractura musculară. Datele de laborator sunt în limitele normale. Operația este contraindicată.

• **Ileita regională acută (boala Crohn)** simulează apendicita, provoacă febră, durere și rezistență musculară în fosa iliacă dreaptă. Diareea, greața și voma nu sunt elocvente pentru diferențiere. Este indicată laparoscopia diagnostică sau laparotomia exploratorie. Chiar dacă cecul și apendicele sunt de aspect normal, este indicată apendicectomia.

• **Epiploidita acută și diverticulita colonului** – durerea se localizează în proiecția cadranelui colic implicat cu durată de câteva

zile, uneori însoțită de febră moderată. În prezența dolihosigmei și localizării procesului în fosa iliacă dreaptă, manifestările clinice locale sunt imperceptibile de AA. Greța și voma sunt rare. Necesită diferențiere minuțioasă, deoarece tactica curativă a patologiilor diferită complet.

- **Afecțiunile genitourinare masculine (epididimita acută și torsiunea testiculară).** Durerea epigastrică sau periombilicală poate masca semnele locale, care pot fi descoperite în cursul examinării obiective minuțioase.

- **Patologiile urologice (pielonefrita pe dreapta, urolitiaza cu calcul ureteral blocant – colica renală, cistita acută).** Sunt prezente unele semne, care înlesnesc diagnosticul: intensitatea mult mai mare a durerii, care poate duce la lipotimie, apariția durerilor după un efort fizic sau mișcare bruscă, cu iradiere spre organele genitale. Durerile sunt însoțite de vomă repetată și dizurie, micro- sau mai rar – macrohematurie, lipsa febrei, neliniștea bolnavului. Patologiile urologice se exclud prin examinare clinică, analiza urinei, ecografie și radiografie. Tratamentul antispastic contribuie la diferențierea de AA.

- **Afecțiunile ginecologice acute (anexita acută pe dreapta, piosalpinxul perforat, chistul de ovar torsionat, ruptura foliculului Graaf sau sarcina extrauterină cu hemoragie)** se diferențiază prin examinare clinică, inclusiv tușeul vaginal. În caz de hemoperitoneu este necesară puncția abdominală sau laparoscopia. Trebuie menționat faptul, că cele mai frecvente cauze ale durerii abdominale la efectuarea apendicectomiei negative sunt de origine ginecologică.

- **Boala inflamatorie pelvină (peritonita pelvină).** Deși durerea și contractura musculară sunt de intensitate moderată, este posibilă suspiciunea apendicitei. În caz de examinare clinică incertă, este necesară laparoscopia. La femeile de vârstă fertilă, ce se adresează cu inflamații la nivelul bazinului, întotdeauna este necesar un grad înalt de suspiciune a AA, deoarece poziția pelviană a apendicelui vermiform inflammat se întâlnește în până la 20% din cazuri.

- **Alte afecțiuni** – purpura Schönlein-Henoch, colica saturnină, crizele tabetice – provoacă durere abdominală de tip visceral, fără contractură musculară, dar și semne specifice care favorizează diferențierea.

C.2.4.7. Criteriile de spitalizare

Caseta 13. Criteriile de spitalizare a pacienților cu AA (clasa de recomandare I).

La orice suspexie a AA este indicată spitalizarea în regim de urgență în secție chirurgicală, unde sunt asigurate condițiile necesare pentru asistență medicală de urgență adecvată.

C.2.4.8. Tratamentul

C.2.4.8.1. Tratamentul conservativ

C.2.4.8.1.1. Tratamentul medicamentos

Caseta 14. Scopurile tratamentului conservativ în cazul AA (clasa de recomandare IIb).

- În unele cazuri este utilizat, ca component al diagnosticului diferențial;
- Compensarea dereglărilor hemodinamice și respiratorii severe, și corecția afecțiunilor concomitente grave înainte de intervenția chirurgicală;
- În caz de anestezie rahidiană preconizată se efectuează repleție volemică pentru evitarea complicațiilor hipotonice intraoperator.

Caseta 15. Conduita preoperatorie (clasa de recomandare IIb).

- Determinarea necesității pregătirii preoperatorii a bolnavului și duratei acesteia;
- În caz de stare gravă a pacientului, instalarea cateterului în vena periferică și cateterizarea vezicii urinare pentru controlul diurezei orare;
- Determinarea, în măsura posibilităților, a echilibrului acido-bazic sanguin cu scopul corijării țintite a acestuia;
- Aprecierea de comun acord cu anesteziologul a metodei de anestezie;
- Determinarea accesului chirurgical optimal.

Caseta 16. Indicațiile pentru pregătire preoperatorie (clasa de recomandare IIb).

- Șocul hipovolemic;
- Dereglări exprimate ale echilibrului acido-bazic, stabilite clinic și/sau prin teste de laborator;
- Vârsta bolnavului peste 65 ani și/sau afecțiuni concomitente grave, ce necesită corijare imediată;
- Durata maladiei de peste 24 ore, însoțită de simptome exprimate ale peritonitei generalizate;
- Reținerea neprevăzută a intervenției chirurgicale (din motive tehnice, organizatorii sau altele).

Caseta 17. Principiile efectuării pregătirii preoperatorii (clasa de recomandare IIb).

- Se efectuează în condițiile secției de chirurgie sau, în cazuri excepționale, în secția de terapie intensivă sau reanimare;
- Obținerea stabilizării hemodinamicii (TA > 100 mm Hg, diureza > 30-50 ml/oră), și de asemenea corijării echilibrului acido-bazic;
- Durata pregătirii preoperatorii depinde de gradul de severitate a stării generale a bolnavului și răspunsului la tratamentul efectuat, dar totuși nu va depăși 1,5-2 ore;
- Volumul și componența pregătirii preoperatorii se determină individual pentru fiecare bolnav, în comun cu medicul anesteziolog;
- Schema-exemplu de tratament perfuzional:

- Sol. *Dextranum* – 400 ml + Sol. *Pentoxiphyllini* 5,0 ml,
- Sol. *Natrii chloridum* 0,9% – 400 ml + Sol. No-spa 2,0 ml,
- Sol. *Glucosae* 10% – 400 ml + Sol. KCl 4% – 30 ml,
- Sol. *Natrii chloridum*+*Kalii chloridum*+*Calcii chloridum* (*Ringer-lactate*)–400 ml.

• La necesitate se indică vasopresori, cardiotonici;
• Antibioticoprofilaxia se efectuează prin administrarea intravenoasă a antibioticului cu spectru larg de acțiune în doză maximă pentru o priză, înainte de operație.

Notă:

Decizia finală referitor la finisarea pregătirii preoperatorii și posibilitatea efectuării intervenției chirurgicale este luată de anesteziolog-reanimatolog și de către chirurg, de comun acord.

C.2.4.8.1.2. Utilizarea antibioticelor în apendicita acută

Caseta 18. Antibioticoprofilaxia (clasa de recomandare III).

• Profilaxia cu antibiotice s-a dovedit a fi eficientă în prevenirea infecțiilor de plagă chirurgicală și a abceselor intra-abdominale la pacienții cu AA;

• În apendicita necomplicată, nu există dovezi, care să susțină administrarea de rutină a antibioticelor postoperatoriu. Prin urmare, este recomandată o singură doză preoperatoriu;

• Este argumentată efectuarea antibioticoprofilaxiei prin administrarea intravenoasă a antibioticului cu spectru larg de acțiune în doză maximă, într-o priză, cu 30 minute până la începutul operației;

• Alegerea inițială a antibioticelor în AA este empirică și trebuie să se bazeze pe spectrul celor mai frecvenți agenți patogeni implicați, infecțiilor nosocomiale specifice spitalului, farmacodinamica și farmacocinetica preparatelor și evoluția procesului inflamator local și sistemic. Rezistența nu este influențată de vârstă;

• Antibioticoprofilaxia empirică poate fi administrată în regim de monoterapie sau terapie combinată (2-3 preparate);

• Cele mai utilizate antibiotice în calitate de monoterapie sunt cefalosporinele cu spectrul larg de acțiune și fluorochinolonele: Ceftriaxonum, Cefazolinum, Ceftazidimum, Cefuroximum și Ciprofloxacinum.

Caseta 19. Antibioticoterapia (clasa de recomandare IIa).

• Severitatea și gradul schimbărilor morfologice în apendicele vermiform influențează considerabil riscul dezvoltării complicațiilor postoperatorii. Rata complicațiilor este mai ridicată (de până la 2-4 ori) la pacienții cu apendicită perforativă. Administrarea postoperatorie a antibioticelor reduce semnificativ rata complicațiilor în acest grup;

• În cazul AA complicate (perforative, gangrenoase) dovezile disponibile privind durata tratamentului postoperator cu antibiotice sunt limitate. Nu există concluzii ferme privind durata (3, 5, 7, 10 zile) tratamentului. În cazurile complicate de apendicită acută, durata tratamentului cu antibiotice se apreciază individual, în funcție de evaluarea clinică și, prin urmare, este necesar să rămână la discreția chirurgului;

• De asemenea se apreciază individual și calea de administrare a antibioticelor (de obicei, administrare parenterală timp de 48 de ore, apoi – administrare perorală);

• În cazul dezvoltării complicațiilor septice în perioada postoperatorie, selectarea antibioticelor trebuie să se bazeze pe culturile (rezultatele însămânțărilor) intraoperatorii, precum și culturile din plagă sau din colecțiile lichidiene intraabdominale;

• Cele mai utilizate antibiotice în calitate de monoterapie sunt cefalosporinele cu spectrul larg și fluorochinolone: Ceftriaxonum, Cefazolinum, Ceftazidimum, Cefuroximum și Ciprofloxacinum. Terapia combinată include administrarea: Ceftriaxonum + Metronidazolom, Ceftazidimum + Metronidazolom, Ciprofloxacinum + Metronidazolom, Ceftriaxonum + Metronidazolom + Ampicillinum; și pentru cele mai severe cazuri și infecții nosocomiale – Imipenemum + Metronidazolom.

C.2.4.8.2. Tratamentul chirurgical

C.2.4.8.2.1. Timpul efectuării tratamentului chirurgical

Caseta 20. Timpul efectuării intervenției chirurgicale (clasa de recomandare I).

• Determinarea momentului optimal pentru efectuarea operației în caz de apendicită acută este de o importanță crucială;

• După stabilirea diagnosticului de AA, apendicectomia trebuie efectuată **în mod urgent**, în primele ore de la spitalizare, fără orice întârzierea inutilă;

• În unele cazuri este admisibilă efectuarea apendicectomiei **urgente amânate**, când este necesar un timp suplimentar pentru concretizarea diagnosticului sau stabilizarea dereglărilor hemodinamice și respiratorii și corecția afecțiunilor concomitente grave înainte de intervenția chirurgicală;

• Totodată, studiile retrospective recente nu au constatat diferențe semnificative între ratele complicațiilor după apendicectomiile efectuate precoce sau tardiv (însă în cazul, când intervenția este practică în intervalul de 12 ore după internare);

• Totuși, trebuie luat în considerație faptul, că timpul scurs de la debutul simptomelor până la operație poate avea o influență negativă asupra ratei perforației, care la rândul său, este asociată cu o morbiditate postoperatorie crescută. După primele 36 de ore de la debutul bolii, rata medie de perforație apendiculară este între 16% și 36%, iar apoi riscul de perforație crește cu 5% pentru fiecare 12 ore ulterioare;

• **Operația programată** – de obicei, este indicată peste 3 luni de la episodul de AA, finisat cu formarea plastronului apendicular, tratat conservativ și resorbția acestuia.

C.2.4.8.2.2. Anestezia**Caseta 21. Anestezia (clasa de recomandare IIa).**

- Apendicita acută poate fi operată cu anestezie locală, regională (spinală, epidurală) și generală;
- În elecția metodei de anestezie este necesar de a se lua în considerație volumul presupus al intervenției, starea generală a bolnavului, gravitatea patologiilor concomitente prezente, și de asemenea, preferințele anesteziologului, gradul de complianță și doleanțele pacientului;
- Intervenția se poate efectua cu anestezie locală, cu o bună infiltrare a peritoneului și a mezoapendicelui, ce va fi precedată de o premedicație preanestezică cu 30 de minute înaintea intervenției. Acest tip de anestezie este potrivit pentru AA necomplicată, la bolnavii slabi și cooperanți;
- În caz de AA la pacienții obezi sau când se presupun greutăți tehnice, se preferă anestezia regională, eventual peridurală, cu instalarea unei perfuzii intravenoase de la începutul operației;
- Anestezia generală intravenoasă sau cu intubație oro-traheală și miorelaxare este indicată în cazurile AA complicate (gangrenoasă, perforativă, cu abces periapendicular sau cu peritonită generalizată);
- Uneori o apendicectomie dificilă reclamă completarea unei anestezii locale sau regionale inițiale cu anestezie generală.

C.2.4.8.2.3. Accesul chirurgical.**Caseta 22. Accesul chirurgical (clasa de recomandare I).**

Calea de abord poate fi diferită:

- În majoritatea cazurilor **abordul McBurney** este optimal și permite efectuarea apendicectomiei, asigurând confortul operator necesar;
- **Incizia Lenander** (verticală pe marginea laterală a mușchiului rect abdominal drept) și **incizia Jalaguier** (verticală, prin teaca mușchiului rect abdominal drept) au avantajul transformării sale într-o laparotomie largă în cazurile dificile;
- **Laparotomia mediană inferioară** permite o toaletă perfectă prin lavajul întregii cavități peritoneale și instalarea unui drenaj corect în cazul AA complicate cu peritonită generalizată.

C.2.4.8.2.4.1. Apendicectomia deschisă**Caseta 23. Variantele tehnice ale apendicectomiei (clasa de recomandare IIa).****Apendicectomia anterogradă.**

- După exteriorizarea apendicelui în plagă se realizează clamparea, transecția și suturarea și/sau ligaturarea mezoului apendicular cu ajutorul unui fir neresorbabil (capron nr. 3 și 4 – după sistemul vechi, sau 2-0 și 3-0 – după sistemul metric);
- Ligaturarea apendicelui la bază se efectuează cu fir resorbabil (în cazul când se presupune înfundarea bontului apendicular în intestinul cec) sau neresorbabil (când nu se face sutura în bursă);
- Sutura în bursă se efectuează cu fir neresorbabil, sero-muscular nepenetrant, la 5-6 mm de la baza apendicelui, implicând teniile intestinului cec;
- Secționarea apendicelui se realizează după izolarea câmpului operator cu comprese. Tracționând pensa, care fixează vârful apendicelui, se secționează apendicele vermiform cu bisturiul;
- După secțiune, bontul se badijonează cu iod, apoi se invaginează în cec cu penseta;
- După invaginarea și ligaturarea firului primei burse, poate fi aplicată a doua sutură cu fir neresorbabil în „Z”.

Apendicectomia retrogradă.

- Este rar indicată, deoarece are un risc crescut de contaminare a plăgii operatorii, fiind mai des efectuată în AA retrocecală, cu cec imobil, când manevra de exteriorizare a vârfului apendicelui vermiform este imposibil de efectuat;
- Se mobilizează baza apendicelui, pe sub care se trece o pensă Pean și se secționează între două ligaturi;
- Bontul apendicular se invaginează în cec cu sutură în bursă și în „Z”. Ulterior apendicele vermiform este mobilizat spre vârf, ligaturând fracționat mezoapendicele.

Caseta 24. Variantele tehnice de abordare a bontului apendicular (clasa de recomandare IIa).

- Apendicectomia cu simplă ligaturare a bontului cu fir neresorbabil, se efectuează în cazul, când procesul inflamator periapendicular nu permite invaginarea acestuia în cec cu sutură în bursă și în „Z”;
- În apendicectomia laparoscopică se utilizează, de regulă, varianta similară.

C.2.4.8.2.4.2. Apendicectomia laparoscopică vs apendicectomia deschisă**Caseta 25. Avantajele și dezavantajele apendicectomiei laparoscopice (clasa de recomandare III).**

Până în prezent sunt discutabile indicațiile apendicectomiei laparoscopice și avantajele nu par a fi într-atât de convingătoare, ca cele ale colecistectomiei sau chirurgiei hiatusului esofagian.

Avantajele apendicectomiei laparoscopice:

- Posibilitatea efectuării unei revizii minuțioasă a organelor cavității abdominale în cazul diagnosticului preoperator dubios;
- Scăderea ratei apendicectomiilor negative la femei fertile și la obezi;
- Rata redusă a infecției plăgii;
- Diminuarea durerii postoperatorii și a necesității în analgezie (în special, cu opioide);

- Inițierea mai rapidă a alimentației perorale;
- Micșorarea duratei spitalizării, reabilitării postoperatorii și a timpului de revenire la activitatea profesională;
- Efect cosmetic mai superior;
- Satisfacția mai înaltă a pacienților de rezultatele tratamentului;
- Incidența mai mică a ocluziei intestinale atât postoperatorii precoce, cât și tardive;
- Incidența mai mică a herniilor incizionale (postoperatorii) și a maladiei aderențiale.

Dezavantajele apendicectomiei laparoscopice:

- Apendicectomia laparoscopică este posibil de efectuat doar cu anestezie generală;
- Durata mai mare a intervenției chirurgicale și anesteziei;
- Necesitatea prezenței unei echipe instruite pentru efectuarea intervenției chirurgicale;
- Probabilitatea mai mare a abceselor intraabdominale;
- Prețul mai înalt al procedurii laparoscopice.

Nota: În mare măsură avantajele apendicectomiei laparoscopice sunt atribuite subgrupurilor specifice de pacienți (cu obezitate și femeile de vârsta fertilă).

Caseta 26. Procedul apendicectomiei laparoscopice convenționale (clasa de recomandare IIb).

• În cazul apendicectomiei laparoscopice convenționale sunt folosite 3 porturi pentru plasarea trocarelor și instrumentelor în abdomen. Inițial se introduce laparoscopul prin portul ombilical (paraombilical) de 5-12 mm în diametru, urmat de aplicarea pneumoperitoneului;

• Apoi se instalează 2 trocare de 5 mm pentru instrumentele cu care se va opera în puncte variabile, în funcție de situația clinic-anatomică, precum și preferințele și abilitățile chirurgului. Cele mai utilizate locuri pentru plasarea trocarelor sunt următoarele: (1) cadranul inferior stâng și regiunea suprapubiană, sau (2) cadranul inferior stâng și cadranul inferior drept, sau (3) regiunea suprapubiană și cadranul inferior drept. Astfel, trocarele sunt plasate respectând regula de triangulație, cu apendicele situat la vârful triunghiului format din trocare;

- În primul rând se efectuează disecția în zona între apendicele vermiform și structurile adiacente;
- Ligaturarea, suturarea sau clamparea cu secțiunea ulterioară a mezoapendicelui;
- Baza apendicelui este ligaturată, pentru siguranță sunt aplicate două noduri lângă baza apendicelui și unul – la distanță. De asemenea, pentru obturarea bontului apendicular pot fi utilizate staplere laparoscopice (Endo-GIA), dispozitive pentru ligaturare intracavitară (Endoloop) sau clipse laparoscopice de dimensiuni mari;
- Secționarea apendicelui se efectuează între nodurile (clipse, etc.) aplicate anterior, cu controlul hemostazei la nivelul bontului;
- Apendicele vermiform este înlăturat din cavitatea peritoneală prin locul trocarului de 10 mm, evitând contactul cu peretele abdominal, într-un container plastic sau mănușă chirurgicală;
- Dacă pentru extragerea apendicelui este necesară lărgirea aponevrozei, defectul trebuie suturat cu un fir neresorbabil pentru prevenirea herniilor posttrocar.

Caseta 27. Alte metode laparoscopice (clasa de recomandare III).

Actualmente, în afară de apendicectomia laparoscopică convențională sunt elaborate și practicate următoarele metode minim invazive:

• **Apendicectomia asistată laparoscopic.** În apendicectomia asistată laparoscopic după ce se ligaturează artera apendiculară și se secționează mezoapendicele pe cale laparoscopică, printr-o minilaparotomie se extrage apendicele și cupola cecului în plagă, și se practică dubla ligatură, secțiunea apendicelui, sau invaginarea bontului în cec cu sutură în bursă și în „Z”, și apoi – introducerea cecului în interiorul cavității peritoneale.

• **În apendicectomia laparoscopică cu o singură incizie** dispozitivul multi-luminal este plasat printr-un singur port transombilical. Prin acest dispozitiv în cavitatea abdominală sunt introduse laparoscopul și instrumentele special elaborate. Avantajele metodei includ rezultatele cosmetice mai bune, incidența redusă a infectării plăgii și a herniilor posttrocar, datorită inciziei unice a peretelui abdominal. Studiile recente nu au notat diferențe semnificative ce țin de durata operației și a spitalizării, durerea postoperatorie și rata complicațiilor, comparând apendicectomia laparoscopică cu o singură incizie versus cea convențională.

• **Chirurgia endoscopică transluminală prin orificiile naturale (NOTES)** reprezintă ultimul pas al chirurgiei minim invazive și utilizează endoscopul multicanal. Accesul în cavitatea peritoneală se obține prin orificiile naturale, precum vaginul, rectul, stomacul și vezica urinară. Prima apendicectomie transgastrică a fost efectuată încă în 2004. Actualmente la pacientele de gen feminin în cazul apendicitei acute mai frecvent se utilizează abordarea transvaginală.

C.2.4.8.2.4.3. Apendicectomie incidentală**Caseta 28. Apendicectomie incidentală (clasa de recomandare III).**

• Apendicectomia incidentală se referă la înlăturarea profilactică a apendicelui normal în timpul laparotomiei pentru o altă afecțiune. Decizia în favoarea apendicectomiei în timpul unei alte intervenții abdominale se bazează pe estimarea raportului între riscul suplimentar și beneficiul eventual;

• Argumentul în favoarea apendicectomiei incidentale este că aceasta este rentabilă comparativ cu intervenția chirurgicală de urgență, reduce morbiditatea, necesitatea în spitalizare și elimină riscul eventualelor perforații în viitor;

• Totodată, studiile au demonstrat, că sunt necesare a fi efectuate 100-115 apendicectomii incidentale fără complicații sau deces, pentru a preveni o apendicectomie pentru AA la bolnavul vârstnic. Astfel, justificarea efectuării apendicectomiei incidentale rămâne controversată.

C.2.4.8.2.4.4. Situații intraoperatorii speciale

Caseta 29. Situații intraoperatorii speciale (clasa de recomandare IIb).

- Dacă în timpul apendicectomiei se constată apendicele normal, este necesară revizia și vizualizarea ileonului terminal și a organelor pelvine (ovarele, trompele uterine, uterul) pentru a exclude alte probleme, ce trebuie tratate chirurgical;
- Diverticulul Meckel și boala Crohn a ileonului terminal sunt cele mai frecvente patologii chirurgicale, care simulează manifestările tipice ale apendicitei acute;
- În cazul depistării intraoperatorii a patologiei alternative, care și a fost cauza durerii abdominale (diverticulita Meckel, epiploidita necrotică, piosalpinxul, torsiunea chistului ovarian, apoplexia ovarului, sarcina extrauterină eruptă etc.) apendicectomia nu se recomandă;
- Managementul apendicelui vizual nemodificat în timpul intervenției chirurgicale reprezintă o dilemă dificilă pentru chirurg, deoarece în acest domeniu nu există recomandări clare. Riscurile legate de decizia de a lăsa *in situ* apendicele aparent normal sunt: apendicita cu evoluție lentă, diagnosticul clinic eronat, „endo” – apendicita (cu afectarea doar a straturilor interne ale peretelui apendicular), procesul malign nedagnosticat al apendicelui (carcinoid), riscul de confuzie a pacientului în viitor în cazul persistenței simptomelor;
- Diferențierea macroscopică între apendicele normal și apendicită în timpul intervenției chirurgicale poate fi dificilă. Standardul de aur pentru determinarea inflamației în apendicele vermiform este examenul histopatologic. În unele studii, evaluarea histopatologică a evidențiat rezultate anormale în până la 26% din apendicele macroscopic neschimbate. Prin urmare, se recomandă efectuarea apendicectomiei în cazul intervenției chirurgicale pentru AA suspectată preoperator, chiar atunci când apendicele arată normal, iar alta patologie intraabdominală nu s-a diagnosticat;
- În cazul apendicelui normal și prezenței bolii Crohn a ileonul terminal, este justificată apendicectomia, care nu mărește rata formării fistulelor entero-cutanate;
- Volumul rezecției intestinale în cazul procesului malign depinde de localizarea și dimensiunile tumorii apendiculare. Astfel, în cazul tumorilor neuroendocrine mici sau neoplasmelor apendiculare mucinoase este suficientă apendicectomia cu rezecția largă a mezoapendicelui. În cazurile tumorilor de dimensiuni importante sau adenocarcinomului apendicular, este indicată hemicolectomia dreaptă;
- Studiile recente sugerează, că lavajul peritoneal în cazul AA perforative poate fi contraproductiv, conducând la un număr mai mare de abcese intraabdominale postoperatorii. Se consideră, că lavajul duce la răspândirea bacteriilor prin cavitatea peritoneală;
- Utilizarea de rutină a tuburilor de dren nu reduce incidența absceselor intraabdominale. Cu toate acestea, necesitatea instalării tuburilor de dren cu indicații speciale rămâne la discreția chirurgului.

C.2.4.8.2.5. Tratamentul non-operator al AA

Caseta 30. Tratamentul non-operator (clasa de recomandare III).

- Apendicectomia urgentă este tradițional considerată drept unica metodă de tratament a AA. Cu toate acestea, intervenția chirurgicală expune pacientul la riscuri legate de anestezia generală și alte complicații chirurgicale postoperatorii;
- Totodată, managementul non-operator cu antibiotice a fost stabilit ca tratament standard în diferite infecții intra-abdominale, cum ar fi diverticulita necomplicată, salpingita și enterocolita neonatală;
- În ultima decadă în literatura de specialitate au apărut mai multe comunicări, care descriu managementul non-operator al AA necomplicate. Conform protocolului, pacienții au primit antibiotice intravenoase (cefalosporine și Metronidazolom) timp de cel puțin 24 de ore, în asociere cu perfuzii și post alimentar. Bolnavii cu îmbunătățirea stării clinice în dimineața următoare au continuat primirea antibioticelor per os (Ciprofloxacinum și Metronidazolom) timp de 10 zile. La pacienții, stare clinică a cărora nu s-a îmbunătățit, este prelungit tratamentul intravenos;
- În cazul tratamentului cu antibiotice intervenția chirurgicală în baza evaluării clinice este necesară pentru aproximativ 20% dintre pacienți, iar recurența semnelor de AA timp de un an la bolnavii cu succesul inițial al managementului non-operator a constituit 14-35%;
- Studiile au demonstrat, că tratamentul conservativ cu sau fără apendicectomie programată la distanță, a fost asociat cu un număr scăzut al complicațiilor sistemice, lipsa necesității în reintervenție și o durată similară a spitalizării comparativ cu apendicectomia urgentă;
- În pofida dovezilor pozitive, printre chirurghi rămâne un grad înalt de scepticism în ceea ce privește tratamentul conservator al AA;
- Ținând cont de rata de recurență și reinternare de 14-35% asociată cu tratamentul cu antibiotice, și din altă parte, morbiditatea și mortalitatea relativ scăzute în cazul apendicectomiei, intervenția chirurgicală timpurie rămâne tratamentul de elecție al AA.

C.2.4.8.2.6. Complicațiile postoperatorii ale apendicitei acute

Caseta 31. Complicațiile postoperatorii (clasa de recomandare I).

- Apendicectomia este o intervenție relativ sigură, cu o rată a mortalității pentru apendicita nonperforativă sub 0,5%. Nivelul

mortalității și morbidității este dependent de stadiul bolii și de prezența perforației. Mortalitatea generală după perforația apendicelui este aproximativ 5%;

- Rata complicațiilor postoperatorii după apendicectomie variază de la 8% până la 28%, în dependența de forma histopatologică a procesului în apendicele vermiform și metoda de tratament utilizată;

- Rata infecției plăgii postoperatorii este determinată de gradul contaminării intraoperatorii și în mediu constituie 10-12%. Ratele de infecție a plăgii variază de la < 5% în cazul apendicitei simple până la 20% - în cazurile de AA gangrenoasă și perforativă. Abcesul plăgii postoperatorii poate fi situat atât la nivelul țesutului subcutanat, cât și subaponeurotic;

- Abcesele intraabdominale (1,6-8%);

- Ocluzia intestinală (0-1,9%) precoce (cauzată de procesul inflamator persistent, deseori ileusul fiind paralytic) sau tardivă (prin bride și aderențe);

- Hemoragii intraabdominale – în situația derapării ligaturii de pe artera apendiculară, rezultă cu un hemoperitoneum sau un hematom voluminos, impunând reintervenția de urgență;

- Fistule digestive (cecale, ileale) sunt rezultatul dezunirii bontului apendicular, al leziunii intraoperatorii la nivelul cecului sau ileonului în plastronul apendicular, sau leziuni de decubit realizate de tuburile de dren. Fistula stercorală postapendicectomie se tratează inițial conservator deoarece închiderea spontană survine deseori. În eșecul tratamentului conservator se impune reintervenția;

- Hernii incizionale (postoperatorii);

- Infertilitate la femei;

- Complicații sistemice: pneumonie, tromboflebite, embolii pulmonare.

C.2.4.8.2.7. Etapa postoperatorie

Caseta 32. Perioada postoperatorie (clasa de recomandare IIb).

- Activarea bolnavilor în regim ambulant se recomandă din prima zi postoperator;
- Pacientul începe alimentația lichidă în prima zi postoperator;
- În cazul complicațiilor poate fi necesară instalarea sondei nazogastrice pentru câteva zile;
- Alegerea analgeziei după apendicectomie este determinată de către chirurgul operator sau protocolul instituțional de combatere a durerii după intervențiile chirurgicale abdominale;

- Drenurile abdominale sunt înlăturate în prima zi a perioadei postoperatorii, sau peste câteva zile, când debitul eliminărilor seroase nepatologice scade până la un volum minimal (mai puțin de 50 ml / 24 ore);

- Pacienții pot fi externati peste 3-7 zile, în funcție de starea generală, eficacitatea tratamentului administrat, procedeul operator utilizat, evoluția postoperatorie și prezența complicațiilor.

Caseta 33. Criterii de externare (clasa de recomandare IIb).

- Normalizarea stării generale a pacientului;
- Restabilirea pasajului intestinal;
- Lipsa febrei;
- Numărul normal al leucocitelor;
- Lipsa complicațiilor postoperatorii.

C.2.4.8.2.8. Complicațiile evolutive ale apendicitei acute

Caseta 34. Plastronul apendicular (clasa de recomandare IIa).

- La pacienții cu adresare tardivă, în fosa iliacă dreaptă poate fi resimțită o formațiune de volum dureroasă la palpate, cu contur șters, fixată posterior și uneori aderentă chiar de peretele abdominal anterior, însoțită de rigiditate musculară localizată (plastron apendicular). Plastronul apendicular apare de obicei la 24-72 ore de la debutul maladiei;

- Bolnavul prezintă semne generale ale procesului inflamator cu febră și leucocitoză moderată;

- Prezența plastronului poate fi confirmată prin ecografia sau tomografie computerizată, și mai rar – prin irigografie sau laparoscopie diagnostică;

- Uneori apare necesitatea de a exclude neoplazia colonului, în special la pacienții vârstnici;

- În cazul plastronului apendicular fără semne peritoneale pacientul se internează în secția chirurgie și se urmărește evoluția sub tratament medical. Tratamentul inițial este cel conservator, cu inițierea unei repleții volumice adecvate și administrarea parenterală a antibioticelor cu spectrul larg de acțiune, repaus la pat, analgezie, preparate antiinflamatorii;

- Când plastronul apendicular este diagnosticat intraoperator, intervenția chirurgicală trebuie oprită. Continuarea operației poate duce la dezvoltarea complicațiilor și poate necesita rezecție intestinală;

- Apendicectomia va fi efectuată doar în unele cazuri, când apendicele poate fi mobilizat fără riscul lezării anșelor intestinale. Dacă cecul este inflamăat se renunță la sutura în bursă și în „Z”, recurgându-se la ligaturarea bontului apendicular;

- În majoritatea cazurilor plastronul apendicular va scădea în dimensiuni în zilele următoare, când inflamația se rezolvă, deși pacienții necesită supraveghere prudentă pentru a detecta la timp semnele precoce ale abcedării;

- Semnele resorbției plastronului apendicular sunt următoarele: reducerea progresivă a diametrului până la dispariția tumorii inflamatorii; ameliorarea stării generale și restabilirea tranzitului intestinal; dispariția febrei; normalizarea rezultatelor de laborator

și a celor imagistice;

- După externare pacienților li se recomandă apendicectomie programată la distanță, de obicei, peste 3 luni după resorbția plastronului. Dificultățile tehnice ale apendicectomiei programate pot varia de la majore până la cele minimale;
- Adesea se găsește doar un rest de apendice, porțiunea sa distală fiind amputată spontan în procesul de abcedare a plastronului. În acest caz se recomandă apendicectomia bontului apendicular, deoarece astfel se previne apendicita recurentă cu evoluție frecvent gravă;
- Necesitatea apendicectomiei după un interval de timp este argumentată de probabilitatea existenței tumorii maligne, care poate rămâne netratată (incidență – 6%) și șansa de apariție a apendicitei recurente (incidența – 5-44%). În orice caz, aceasta rămâne o practică standard;
- În același timp, există studii de cohortă, ce optează pentru o abordare chirurgicală mai agresivă în unele cazuri ale plastronului apendicular, bazându-se pe datele despre rata relativ elevată de eșec al tratamentului conservator.

Caseta 35. Abcesul periapendicular (clasa de recomandare IIa).

- Abcesul apendicular este mai frecvent asociat cu aderențe și spitalizare tardivă, și manifestat prin febră, leucocitoză și formațiuni palpabile și dureroase în cadranul inferior drept al abdomenului;
- Semnele formării abcesului periapendicular ca consecință a evoluției nefavorabile a plastronului apendicular sunt: alterarea progresivă a stării generale a bolnavului; febra hectică; creșterea leucocitozei și a gradului de deviere a formulei leucocitare; majorarea dimensiunilor plastronului și intensificarea sensibilității abdominale;
- Cel mai frecvent abcesul este localizat în aspectul lateral al fosei iliace drepte, dar poate avea și sediu pelvin. În acest caz tușeul rectal este util pentru identificarea unei colecții pelvine purulente;
- Abcesul trebuie să fie confirmat prin ultrasonografie transabdominală (sau transvaginală la femei) sau tomografie computerizată;
- Stabilirea diagnosticului de abces periapendicular reprezintă indicație pentru tratament chirurgical în mod urgent;
- Calea de acces pentru deschiderea și drenarea abcesului trebuie să fie cât mai directă și preferabil este cea extraperitoneală. De obicei, incizia este plasată mai lateral de accesul McBurney, în apropierea nemijlocită de spina iliacă. Aceasta permite drenajul abceselor retrocecale, mezoceliace și pelvine. Dacă se determină prezența unui abces erupt se recomandă să se limiteze intervenția la evacuarea acestuia și plasarea unui tub de dren în focar;
- Abcesele pelvine pot fi deschise și prin colpotomie posterioară sau rectotomie, după pregătirea intestinului;
- În astfel de situație apendicele vermiform deseori este parțial necrotizat și amputat spontan. Așadar, apendicectomia nu este un component obligatoriu al intervenției chirurgicale;
- În situații favorabile și suficientă experiență este posibilă drenarea ecoghidată a colecțiilor purulente periapendiculare.

Caseta 36. Peritonita generalizată (clasa de recomandare IIa).

- Reprezintă o complicație gravă a apendicitei acute, consecința gangrenei și perforației apendiculare;
- Generalizarea se produce după un interval de câteva ore până la 1-2 zile de la debutul simptomelor apendicitei acute;
- Starea generală a pacientului este gravă. Tranzitul intestinal este oprit. Este prezentă febra de tip hectic și leucocitoza înaltă cu deviere a formulei leucocitare spre stânga;
- Apendicita acută cu peritonită impune apendicectomia prin laparotomie mediană, lavaj și / sau asanarea cavității peritoneale, și drenajul cu tub al spațiului Douglas și a fosei iliace drepte.

C.2.5. Forme clinice particulare

C.2.5.1. Apendicita la vârstnici

Caseta 37. Apendicita acută la vârstnici (clasa de recomandare IIa).

- Deși incidența apendicitei la bătrâni este mai scăzută pe motivul regresiei și atrofiei foliculilor limfatici, morbiditatea și mortalitatea sunt semnificativ mai crescute la această categorie de pacienți;
- Datorită reactivității scăzute; manifestările clinice sunt la început atenuate cu o durere puțin manifestă, creșterea moderată a temperaturii corpului și defans muscular ușor. Totuși, durerea în partea dreaptă inferioară a abdomenului rămâne semnul clinic de bază;
- La bolnavii vârstnici leucocitoza este moderată cu deviere a formulei spre stânga. Totodată, pacienții vârstnici cu AA deseori au valori normale ale leucocitelor sângelui periferic și a formulei leucocitare;
- Este caracteristică frecvența înaltă a formelor destructive (datorită factorului vascular) pe fondalul unui tablou clinic șters. Odată cu vârsta crește direct proporțional și rata apendicitelor perforative;
- Probabilitatea evoluției apendicitei în plastron apendicular este mică, conform datelor literaturii până la 4%, datorită involuției capacității plastice și limitative a peritoneului. Când totuși plastronul se dezvoltă, acesta evoluează sub aspect pseudotumoral și poate impune necesitatea diferențierii de tumoare malignă a unghiului ileo-cecal;
- USG, CT, irigografia și, uneori, laparoscopia – definitivează diagnosticul plastronului apendicular.

C.2.5.2. Apendicita la gravide

Caseta 38. Apendicita acută în timpul sarcinii (clasa de recomandare IIa).

- Conform diverselor surse, AA se dezvoltă cu o incidență de la 1:500 la 1:6.600 sarcini. AA se poate dezvolta în orice perioadă

a sarcinii, dar cel mai des – pe parcursul primelor două trimestre;

- Mortalitatea maternă în AA a scăzut la aproape 0%, în timp ce ratele morbidității din partea fătului, inclusiv decesul neonatal precoce și a nașterii premature, sunt minime (3-8%) și mai frecvent se asociază cu AA perforativă cu peritonită;

- Deși standardele diagnostice în cazul AA la gravide nu diferă de cele aplicate la restul pacienților, la interpretarea istoricului bolii și a examenului clinic ar trebui să se țină cont de modificările fiziologice și anatomice ale abdomenului, determinate de sarcină;

- Astfel de acuze clasice pentru AA, precum durerile abdominale, greața și voma, anorexia, sunt atât de tipice pentru o sarcină normală, încât adresarea pentru asistență medicală specializată, nu rareori, este foarte tardivă. Mai puțin caracteristice sunt alte simptome dispeptice: balonarea abdomenului, constipația sau anorexia;

- Tabloul clinic al AA depinde de termenul gestației, severitatea procesului patologic și localizarea apendicelui vermiform. Semnele importante ale AA cuprind durerea, contractura musculară și simptomele de iritație peritoneală la palpate în regiunea iliacă dreaptă, maximale – în punctul McBurney;

- Rezistența musculară abdominală și semnele peritoneale devin mai puțin localizate și sunt depistate difuz în partea dreaptă a abdomenului, căci mărirea volumului abdomenului, condiționată de uterul gravid, va conduce la îndepărtarea foițelor peritoneale (viscerală și parietală) de sursa inflamației – apendicele și cecul. Prin urmare, în a doua jumătate a sarcinii toate durerile la palpate în regiunea flancului drept sau a hipocondrului drept necesită a fi considerate ca posibile semne de inflamație a apendicelui vermiform;

- Leucocitoza în caz de sarcină poate fi normală sau crescută până la 15000-20000/mm³ cu o predominanță a polimorfonuclearelor;

- Intervenția chirurgicală de urgență, apendicectomia, este singura posibilitate de tratament, deși riscul nașterii premature este păstrat atât pentru operația convențională, cât și pentru cea laparoscopică. Ca urmare în toate cazurile când diagnosticul de AA nu poate fi suspendat se cere o operație de urgență, pentru a salva atât mama, cât și copilul.

C.2.6. Supravegherea pacienților

Caseta 39. Supravegherea pacienților după apendicectomie (clasa de recomandare IIB).

Medicul de familie.

- Indică consultația chirurgului după o lună de la intervenție, apoi o dată la trei luni pe parcursul primului an și, ulterior, o dată pe an;

- Indică analiza generală a sângelui și a urinei, ECG;

- Indică consultația altor specialiști, după indicații:

- Pentru tratamentul altor patologii concomitente;

- Pentru sanarea focarelor de infecție.

Chirurgul.

- Efectuează tratamentul conservator al complicațiilor survenite (hematom, serom, supurarea plăgii, durerea postoperatorie);

- Scoate de la evidență pacientul tratat după restabilirea completă a acestuia.

D. RESURSELE UMANE ȘI MATERIALELE NECESARE PENTRU RESPECTAREA PREVEDERILOR DIN PCN

D.1. Instituțiile de asistență medicală primară	Personal:
	<ul style="list-style-type: none"> • Medic de familie. • Asistenta medicului de familie. • Medic laborant. • Medic funcționalist (CMF).
	Aparate, utilaj:
	<ul style="list-style-type: none"> • USG (CMF). • Laborator clinic pentru aprecierea hemogramei și a urinei sumare.
	Medicamente:
	<ul style="list-style-type: none"> • Preparate prokinetice (Metoclopramidum etc., pentru administrare parenterală). • Preparate antacide (Aluminii hydroxidum, Magnesii hydroxidum etc., pentru administrare enterală). • H₂-histaminoblocante (Famotidinum etc., pentru administrare enterală). • Inhibitorii pompei protonice (Omeprazolom etc., pentru administrare enterală). • Spasmolitice (Papaverini hydrochloridum, Plathyphyllini hydrotartras, Drotaverinum).
D.2. Subdiviziunile serviciului prespitalicesc de Asistență Medicală Urgentă	Personal:
	<ul style="list-style-type: none"> • Medic de urgență. • Asistenți/felceri de urgență.
	Aparate, utilaj:
	<ul style="list-style-type: none"> • ECG. • Pulsoximetru. • Glucometru • Aparat pentru oxigenoterapie. • Ventilator.
	Medicamente:

	<ul style="list-style-type: none"> • Preparate pentru compensare volemică (cristaloizi – Sol. Natrii chloridum 0,9%, Sol. (Ringer) Natrii chloridum + Kalii chloridum + Calcii chloridum) • Preparate antihistaminice (Diphenhydraminum) • Agenți inotropi (Dopaminum)
D.3. Instituțiile / secțiile de asistență medicală specializată de ambulator	<p>Personal:</p> <ul style="list-style-type: none"> • Medic de familie. • Chirurg. • Asistenta medicului de familie. • Asistenta chirurgului. • Medic laborant. • Roentgen-laborant.
	<p>Aparate, utilaj:</p> <ul style="list-style-type: none"> • USG. • Cabinet radiologic. • Instrumente pentru examen radiologic. • Laborator clinic și bacteriologic standard.
	<p>Medicamente:</p> <ul style="list-style-type: none"> • Preparate prokinetice (Metoclopramidum etc., pentru administrare parenterală). • Preparate antacide (Aluminii hydroxidum, Magnesii hydroxidum etc., pentru administrare enterală). • H₂-histaminoblocante (Famotidinum etc., pentru administrare enterală). • Inhibitorii pompei protonice (Omeprazolom etc., pentru administrare enterală). • Spasmolitice (Papaverini hydrochloridum, Plathyphyllini hydrotartras, Drotaverinum).
D.4. Instituțiile de asistență medicală spitalicească: secții de chirurgie	<p>Personal:</p> <ul style="list-style-type: none"> • Chirurg. • Terapeut. • Anesteziolog. • Medic imagist. • Medic endoscopist • Asistent al anesteziologului. • Asistenta chirurgului. • Medic laborant. • Roentgen-laborant.
	<p>Aparate, utilaj:</p> <ul style="list-style-type: none"> • USG. • Cabinet radiologic. • CT. • Cabinet endoscopic dotat cu fibrogastroduodenoscop. • Cabinet endoscopic. • Instrumente pentru examen radiologic. • Laborator clinic și bacteriologic standard.
	<p>Medicamente:</p> <ul style="list-style-type: none"> • Sol. Lidocaini hydrochloridum 10%, 2%. • Spasmolitice (Papaverini hydrochloridum, Plathyphyllini hydrotartras, Drotaverinum). • Preparate prokinetice (Metoclopramidum etc., pentru administrare parenterală). • Cefalosporine (Cefuroximum, Cefazidimum etc., pentru administrare parenterală). • Preparate antiinflamatorii (Sol. Diclofenacum natricum 3,0 ml; Sup. Diclofenacum natricum 100 mg). • Preparate analgetice neopioide (sol. Dexketoprofenom, Sol. Ketoprofenom). • Preparate analgetice opioide (Sol. Tramadolom 100 mg, Sol. Morphinum 1%-1,0; Sol. Trimeperidinum 2%-1,0). • H₂-histaminoblocante (Famotidinum etc., pentru administrare enterală). • Inhibitorii pompei protonice (Omeprazolom etc., pentru administrare enterală). • Preparate antihistaminice (Difenhidramină etc., pentru administrare parenterală). • Preparate de sânge (Plasmă proaspăt congelată, Concentrat eritrocitar, Albuminum – pentru administrare parenterală). • Soluții coloidale și cristaloide (sol. Dextranum 40; sol. Clorură de sodiu 0,9%; sol. Glucosum 5-10%, pentru administrare parenterală). • Vasodilatatoare (sol. Magensii sulfas 25% etc., pentru administrare parenterală). • Cardiostimulante (Dopaminum, etc., pentru administrare parenterală).

E. INDICATORII DE MONITORIZARE A IMPLEMENTĂRII PROTOCOLULUI

Nr.	Scopul	Indicatorul	Metoda de calcul a indicatorului	
			Numărător	Numitor
1	A facilita diagnosticarea precoce a AA.	Ponderea pacienților diagnosticați precoce (primele 24 ore de la debut) cu AA pe parcursul unui an în %	Numărul de pacienți diagnosticați precoce cu AA pe parcursul ultimului an x100.	Numărul total de pacienți diagnosticați cu AA pe parcursul ultimului an.
2	A spori calitatea tratamentului acordat pacienților cu AA.	Ponderea pacienților cu AA care au beneficiat de tratament adecvat în termeni optimali conform recomandărilor din Protocolul Clinic Național Apendicita acută la adult, pe parcursul unui an în %	Numărul de pacienți cu AA care au beneficiat de tratament adecvat în termeni optimali conform recomandărilor din Protocolul Clinic Național Apendicita acută la adult, pe parcursul unui an x100.	Numărul total de pacienți cu AA care au beneficiat de tratament chirurgical, pe parcursul unui an.
3	A reduce rata de complicații și de mortalitate prin AA.	Ponderea pacienților cu AA care au dezvoltat complicații postoperatorii, pe parcursul unui an. Rata mortalității prin AA pe parcursul unui an. în %	Numărul de pacienți cu AA, care au dezvoltat complicații postoperatorii, pe parcursul ultimului an x100. Numărul de pacienți decedați prin AA pe parcursul ultimului an x100.	Numărul total de pacienți supuși tratamentului chirurgical pentru AA, pe parcursul ultimului an. Numărul total de pacienți operați pentru AA pe parcursul ultimului an.

Anexa 1

GHIDUL PACIENTULUI CU AA

GENERALITĂȚI

Apendicita acută este o afecțiune chirurgicală caracterizată prin inflamația apendicelui vermiform, și reprezintă una din cele mai frecvente patologii abdominale acute.

Apendicita simplă (necomplicată) reprezintă inflamația apendiculară obișnuită, în absența gangrenei, perforației sau abcesului periapendicular.

Apendicita complicată include apendicita gangrenoasă sau perforativă, sau prezența abcesului periapendicular sau a peritonitei purulente generalizate. Rata medie a perforațiilor apendiculare constituie între 16% și 30%, dar este semnificativ mai mare la vârstnici, care poate ajunge până la 90%, în primul rând, datorită întârzierii diagnosticului.

Empiem apendicular reprezintă o varietate macroscopică a formei apendicitei acute flegmonoase, atunci când în lumenul apendicelui se acumulează puroi într-o cantitate considerabilă, asociată cu obstrucția comunicării apendicelui cu intestinul cec.

Plastronul apendicular este o formă evolutivă rară a apendicitei acute, care se dezvoltă după 48-72 ore de la debutul maladiei în cazul adresării tardive sau erorilor de diagnostic. Este caracterizată prin formarea în fosa iliacă dreaptă a unei tumori inflamatorii cu sensibilitate dureroasă la palpare și contur șters.

Abces apendicular (periapendicular) – este definit ca o colecție de puroi apărută în rezultatul gangrenei și necrozei infectate a apendicelui vermiform. Pacienții pot avea abces apendicular nemijlocit la momentul internării, sau abcesul se poate dezvolta ca urmare a evoluției negative și supurației plastronului apendicular.

Apendicectomia – reprezintă intervenția chirurgicală, care constă în înlăturarea totală a apendicelui vermiform. Apendicectomia este metoda de elecție în tratamentul AA, și tot mai des se efectuează pe cale laparoscopică.

Apendicectomia negativă – termen utilizat în cazul operației efectuate pentru AA suspectată, când apendicele vermiform se dovedește a fi normal (nemodificat) la examenul histopatologic postoperator. Rata apendicectomiilor negative este de aproximativ 20-26%. Se consideră, că rata majoră existentă a apendicectomiei negative trebuie tolerată, deoarece reflectă un grad înalt de suspiciune și permite micșorarea numărului cazurilor de AA perforativă.

Apendicita cronică este o noțiune, care descrie caracterul îndelungat al simptomaticei specifice în fosa iliacă dreaptă. Existența apendicitei cronice este controversată. Pacienții cu fecaliți în lumenul apendicelui vermiform pot prezenta simptome cronice sau recurente de apendicită, dar acești bolnavi nu au inflamație cronică în sensul adevărat. Diagnosticul de apendicită cronică cel mai frecvent este stabilit după resorbția plastronului apendicular.

CAUZE

Cauza exactă a apendicitei acute rămâne necunoscută, dar este, probabil, multifactorială; obstrucția luminală, factorii alimentari și familiali sunt cei mai importanți. Actualmente se consideră că procesul patologic începe după spasmul îndelungat al mușchilor netezi și a vaselor arteriale a apendicelui. Contractarea musculară duce la stază în apendice, spasmul vaselor arteriale, la ischemia mucoasei și, ca consecință, se dezvoltă complexul primar Aschoff. Concomitent, staza endoapendiculară ridică virulența microbiană, care în prezența complexului primar invadează peretele apendicular. La apariția și dezvoltarea procesului inflamator în apendice contribuie mai mulți factori:

- **Factorul mecanic.** AA apare în urma obstrucției parțiale sau totale a lumenului apendicelui cu fecaliți, ce este întâlnit în aproximativ 30% din cazurile de apendicită acută la adulți. Alte cauze ale obstrucției lumenului apendicular includ hiperplazia

foliculilor limfoizi din submucoasă, helminți, bride, tumori (carcinoid apendicular sau tumoare cecului). Toate acestea duc la formarea unei cavități închise, și ca urmare la dezvoltarea hipertensiunii endoapendiculare și a edemului parietal;

- **Factorul microbial.** Apendicita acută reprezintă un proces inflamator nespecific. Microorganismele pot pătrunde în peretele apendicular pe cale enterogenă din colonul drept și pe cale hematogenă (amigdalitele, faringitele, gripa, reumatismul). Există un acord unanim de a considera factorul obstructiv și cel infecțios drept elemente determinante al procesului inflamator apendicular;

- **Factorul chimic.** Dezvoltarea AA se datorează pătrunderii conținutului intestinului subțire în lumenul apendicular și alterarea mucoasei apendicelui ca rezultat a antiperistaltismului;

- **Factorul neurogen.** Tulburările neuroreflexe corticale pot produce modificări neurotrofice în apendice și rezultă în proces inflamator.

ACUZELE

- Cel mai comun și constant semn al apendicitei acute este durerea abdominală. În cazuri tipice, durerea apare spontan, brusc, fiind uneori precedată de un disconfort ușor. Debutul durerii nu este în corelație cu alimentarea sau efortul fizic.

- Inițial durerea poate fi localizată în epigastru sau regiunea paraombilicală, apoi peste 4-6 ore durerea se deplasează și se localizează în fosa iliacă dreaptă și crește în intensitate.

- În alte situații durerea apare în fosa iliacă dreaptă, regiunea ombilicului (mai ales la copii) sau cuprinde tot abdomenul.

- Anamneza poate scoate în evidență dureri în fosa iliacă dreaptă în trecut.

- La pacienții cu AA nu este caracteristică iradierea durerii, la fel ca și vreo poziție forțată antalgică.

- Printre alte acuze o atenție deosebită o merită anorexia, grețurile și voma. Voma are un caracter reflex și în majoritatea cazurilor este unică.

- Mai puțin caracteristice sunt alte fenomene dispeptice: balonarea abdomenului, constipația sau diareea.

SIMPOTOME

- Prezentarea clinică a pacientului cu apendicită acută poate varia de la simptomatică comparativ ușoară până la semne de peritonită generalizată și sepsis.

- În timpul adresării bolnavul cu AA de obicei are temperatura corpului crescută pînă la 37,2°-37,5°C. În cazul adresării tardive pacientul cu AA poate avea febră hectică, ca consecință a progresării procesului inflamator intraabdominal.

- Pulsul este ușor accelerat, corespunzător creșterii temperaturii corpului.

- În caz tipic de AA abdomenul participă în actul de respirație, cu excepția regiunii iliace drepte.

- Tusea accentuează durerea din fosa iliacă, însoțită de reflexul de imobilizare a abdomenului.

FACTORI DE RISC DETERMINANȚI PENTRU AA

- Vârsta pacienților 10-30 ani;

- Corpi străini (fecaliți apendiculari, sămburii de fructe);

- Dieta cu micșorarea consumului fibrelor vegetale și a apei;

- Istoricul familial;

- Dereglări de pasaj intestinal;

- Infecții secundare;

- Tuberculoza;

- Tumori apendiculare / intestinale sau tumori abdominale, ce comprimă lumenul apendicelui;

- Helmintoza;

- Dereglări de microcirculație în apendicele vermiform.

REGULI DE URMAT ÎN CAZUL AA

- În cazul în care persoana suspectă că prezintă AA este necesar să contacteze imediat serviciul AMU pentru a fi internată în spital sau să se adreseze la medicul de familie.

STILUL DE VIAȚĂ DUPĂ APENDICECTOMIE PENTRU AA

- În prima lună după intervenția chirurgicală din dieta pacientului sunt eliminați complet carbohidrații ușor și rapid digerabili (produse de patiserie, produse fabricate din făină de grâu, zahăr, miere de albine, unele fructe, maioneza, ciocolata, băuturi acidulate), dar și produsele picante, grase, prăjite și alimentele condimentate precum și alcoolul. Nutriția ar trebui să fie fracționată și regulată (de 4-6 ori pe zi). Noile produse sunt introduse în dietă treptat, cu permisiunea medicului. Eliminarea restricțiilor alimentare este posibilă peste circa 30-40 de zile, în conformitate cu recomandările gastroenterologului.

- Timp de aproximativ două luni după intervenția chirurgicală prin abord laparotomic este necesar de limitat efortul fizic.

Anexa 2

FIȘA STANDARDIZATĂ pentru auditul medical bazat pe criterii în apendicita acută

DATE GENERALE COLECTATE PENTRU IMA			
1	Numărul fișei pacientului		
2	Data nașterii pacientului	ZZ/LL/AAAA sau 9 = nu se cunoaște	
3	Sexul pacientului	1	Bărbat
		2	Femeie

4	Mediul de reședință	1	Urban	
		2	Rural	
		9	Nu se cunoaște	
INTERNARE				
5	Data debutului simptomelor	ZZ/LL/AAAA sau 9 = nu se cunoaște		
6	Instituția medicală unde a fost solicitat ajutorul medical primar	1	AMP	
		2	AMU	
		3	Secția consultativă	
		4	Spital	
		5	Instituție medicală privată	
		9	Nu se cunoaște	
7.	Data adresării primare după ajutor medical	ZZ/LL/AAAA sau 9 = nu se cunoaște		
8.	Timpul adresării primare după ajutor medical	OO:MM sau 9 = nu se cunoaște		
9.	Data sosirii la spital	ZZ/LL/AAAA		
10.		OO:MM sau 9 = nu se cunoaște		
11.	Departamentul în care s-a făcut internarea	1	Secția de chirurgie	
		2	Secția de profil general	
		3	Secția de terapie intensivă	
		4	Alte	
DIAGNOSTIC				
12.	Locul stabilirii diagnosticului	1	AMP	
		2	AMU	
		3	Secția consultativă	
		4	Spital	
		5	Instituție medicală privată	
13.	Investigații imagistice	1	Nu	
		2	Da	
		9	Nu se cunoaște	
ISTORICUL PACIENTULUI				
14.	Prezența clinicii similare anterior	1	Nu	
		2	Da	
		9	Nu se cunoaște	
15.	Prezența patologiilor asociate	1	Nu	
		2	Da	
		9	Nu se cunoaște	
PREGĂTIRE PREOPERATORIE				
16.	Pregătirea preoperatorie a fost efectuată în spital	1	Nu	
		2	Da	
17.	Timpul efectuării pregătirii preoperatorii	OO:MM sau 9 = nu se cunoaște		
INTERVENȚIA CHIRURGICALĂ				
19.	Intervenția chirurgicală a fost efectuată în spital	1	Nu	
		2	Da	
20.	Data efectuării intervenției chirurgicale	ZZ/LL/AAAA		
21.	Timpul efectuării intervenției chirurgicale	OO:MM		
22.	Timpul efectuării intervenției chirurgicale de la debutul maladiei	OO:MM		
23.	Timpul efectuării intervenției chirurgicale de la momentul internării	OO:MM		

24.	Operația efectuată în mod	Urgent	
		Urgent-amânat	
		Programat	
25.	Tipul anesteziei	Generală	
		Spinală	
		Locală	
		Combinată	
EXTERNARE ȘI TRATAMENT			
26.	Data externării	(ZZ/LL/AAAA)	
27.	Data transferului interspitalicesc	(ZZ/LL/AAAA)	
28.	Data decesului	(ZZ/LL/AAAA)	
29.	Deces în spital	1	Nu
		2	Din cauzele atribuite AA
		3	Deces survenit ca urmare a patologiilor asociate
		4	Alte cauze neatribuite AA
		9	Nu se cunoaște

Bibliografie

1. Gorter RR, Eker HH, Gorter-Stam MA, Abis GS, Acharya A, Ankersmit M, Antoniou SA, Arolfo S, Babic B, Boni L, Bruntink M, van Dam DA, Defoort B, Deijen CL, DeLacy FB, Go PM, Harmsen AM, van den Helder RS, Iordache F, Ket JC, Muysoms FE, Ozmen MM, Papoulas M, Rhodes M, Straatman J, Tenhagen M, Turrado V, Vereczkei A, Vilallonga R, Deelder JD, Bonjer J. Diagnosis and management of acute appendicitis. EAES consensus development conference 2015. *Surg Endosc.* 2016 Nov;30(11):4668-4690.
2. Sartelli M, Catena F, Abu-Zidan FM, Ansaloni L, Biffi WL, Boermeester MA, Ceresoli M, Chiara O, Coccolini F, De Waele JJ, Di Saverio S, Eckmann C, Fraga GP, Giannella M, Girardis M, Griffiths EA, Kashuk J, Kirkpatrick AW, Khokha V, Kluger Y, Labricciosa FM, Leppaniemi A, Maier RV, May AK, Malangoni M, Martin-Loeches I, Mazuski J, Montravers P, Peitzman A, Pereira BM, Reis T, Sakakushev B, Sganga G, Soreide K, Sugrue M, Ulrych J, Vincent JL, Viale P, Moore EE. Management of intra-abdominal infections: recommendations by the WSES 2016 consensus conference. *World J Emerg Surg.* 2017 May 4;12:22.
3. Di Saverio S, Birindelli A, Kelly MD, Catena F, Weber DG, Sartelli M, Sugrue M, De Moya M, Gomes CA, Bhangu A, Agresta F, Moore EE, Soreide K, Griffiths E, De Castro S, Kashuk J, Kluger Y, Leppaniemi A, Ansaloni L, Andersson M, Coccolini F, Coimbra R, Gurusamy KS, Campanile FC, Biffi W, Chiara O, Moore F, Peitzman AB, Fraga GP, Costa D, Maier RV, Rizoli S, Balogh ZJ, Bendinelli C, Cirocchi R, Tonini V, Piccinini A, Tugnoli G, Jovine E, Persiani R, Biondi A, Scalea T, Stahel P, Ivatury R, Velmahos G, Andersson R. WSES Jerusalem guidelines for diagnosis and treatment of acute appendicitis. *World J Emerg Surg.* 2016 Jul 18;11:34.
4. Alfraih Y, Postuma R, Keijzer R. How do you diagnose appendicitis? An international evaluation of methods. *Int J Surg.* 2014;12(5):67-70.
5. Jecu A. Patologia chirurgicală a apendicelui. În: N. Angelescu, editor. *Tratat de Patologie Chirurgicală.* București: Ed. Medicală, 2001:1595-1615.
6. Maloman E, Gladun N, Ungureanu S, Lepadatu C. Apendicita acută: ghid practic bazat pe evidența clinică (I). *Jurnalul de Chirurgie.* 2006;2(3):305-315.
7. Humes DJ, Simpson J. Acute appendicitis. *BMJ.* 2006 Sep 9;333(7567):530-534.
8. Савельев ВС, Петухов ВА, Савчук БД. Острый аппендицит. В: Савельев ВС, ред. *Руководство по неотложной хирургии.* Москва: Триада-Х, 2004:153-208.
9. Jăbărna C, Groza S, Ilcenco V, Pisarenco S. În: *Abdomen acut. Diagnostic și tratament.* Chișinău: Tipografia Academiei de Științe a Moldovei; 2006:17-38.
10. Addiss DG, Shaffer N, Fowler BS, Tauxe RV. The epidemiology of appendicitis and appendectomy in the United States. *Am J Epidemiol.* 1990 Nov;132(5):910-925.
11. Ghidirim Gh, Guțu E, Rojnovceanu Gh. Acute appendicitis. In: *Surgical pathology.* Chișinău: Centrul Editorial-Poligrafic Medicina; 2006:6-24.
12. Guțu E. Abdomen acut chirurgical în timpul sarcinii. În: Paladi Gh, Cernetchi O, ed. *Obstetrică patologică, vol II.* Chișinău: CEP „Medicina”; 2007:334-350.
13. Old JL, Dusing RW, Yap W, Dirks J. Imaging for suspected appendicitis. *Am Fam Physician.* 2005 Jan 1;71(1):71-78.
14. Puylaert JB, Rutgers PH, Lalisang RI, de Vries BC, van der Werf SD, Dörr JP, Blok RA. A prospective study of ultrasonography in the diagnosis of appendicitis. *N Engl J Med.* 1987; 317: 666-669.
15. Puylaert JB. Acute appendicitis: US evaluation using graded compression. *Radiology.* 1986 Feb;158(2):355-360.
16. Ortega AE, Hunter JG, Peters JH, Swanstrom LL, Shimer B. A prospective, randomized comparison of laparoscopic appendectomy with open appendectomy. *Laparoscopic Appendectomy Study Group.* *Am J Surg.* 1995; 169(2): 208-212.
17. Abu-Yousef MM. Ultrasonography of the right lower quadrant. In: *Ultrasound Q.* 2001 Dec;17(4):211-225.
18. Hauptmann J, Mechtersheimer G, Bläker H, Schaupp W, Otto HF. Deciduous of the appendix. Differential diagnosis of acute appendicitis. *Chirurg.* 2000 Jan;71(1):89-92.
19. Weston AR, Jackson TJ, Blamey S. Diagnosis of appendicitis in adults by ultrasonography or computed tomography: a systematic review and meta-analysis. *Int J Technol Assess Health Care.* 2005;21(3):368-379.
20. Andersson RE. Meta-analysis of the clinical and laboratory diagnosis of appendicitis. *Br J Surg.* 2004 Jan;91(1):28-37.
21. Alvarado A. A practical score for the early diagnosis of acute appendicitis. *Ann Emerg Med.* 1986 May;15(5):557-64.
22. Foo FJ, Beckingham IJ, Ahmed I. Intra-operative culture swabs in acute appendicitis: a waste of resources. *Surgeon.* 2008 Oct;6(5):278-281.
23. Kularatna M, Lauti M, Haran C, MacFater W, Sheikh L, Huang Y, McCall J, MacCormick AD. Clinical Prediction Rules for Appendicitis in Adults: Which Is Best? *World J Surg.* 2017 Jul;41(7):1769-1781.
24. Flum DR. Clinical practice. Acute appendicitis—appendectomy or the “antibiotics first” strategy. *N Engl J Med.* 2015 May 14;372(20):1937-1943.
25. Jaschinski T, Mosch C, Eikermann M, Neugebauer EA. Laparoscopic versus open appendectomy in patients with suspected appendicitis: a systematic review of meta-

- analyses of randomised controlled trials. *BMC Gastroenterol.* 2015 Apr 15;15:48.
26. Schok T, Simons PC, Janssen-Heijnen ML, Peters NA, Konsten JL. Prospective evaluation of the added value of imaging within the Dutch National Diagnostic Appendicitis Guideline--do we forget our clinical eye? *Dig Surg.* 2014;31(6):436-443.
27. Lahaye MJ, Lambregts DM, Mutsaers E, Essers BA, Breukink S, Cappendijk VC, Beets GL, Beets-Tan RG. Mandatory imaging cuts costs and reduces the rate of unnecessary surgeries in the diagnostic work-up of patients suspected of having appendicitis. *Eur Radiol.* 2015 May;25(5):1464-1470.
28. Boonstra PA, van Veen RN, Stockmann HB. Less negative appendectomies due to imaging in patients with suspected appendicitis. *Surg Endosc.* 2015 Aug;29(8):2365-2370.
29. Ruffolo C, Fiorot A, Pagura G, Antoniutti M, Massani M, Caratozzolo E, Bonariol L, Calia di Pinto F, Bassi N. Acute appendicitis: what is the gold standard of treatment? *World J Gastroenterol.* 2013 Dec 21;19(47):8799-8807.
30. Alfraih Y, Postuma R, Keijzer R. How do you diagnose appendicitis? An international evaluation of methods. *Int J Surg.* 2014;12(5):67-70.
31. Rosen MP, Ding A, Blake MA, Baker ME, Cash BD, Fidler JL, Grant TH, Greene FL, Jones B, Katz DS, Lalani T, Miller FH, Small WC, Spottswood S, Sudakoff GS, Tulchinsky M, Warshauer DM, Yee J, Coley BD. ACR Appropriateness Criteria® right lower quadrant pain--suspected appendicitis. *J Am Coll Radiol.* 2011 Nov;8(11):749-755.
32. Vettoretto N, Gobbi S, Corradi A, Belli F, Piccolo D, Pernazza G, Mannino L; Italian Association of Hospital Surgeons (Associazione dei Chirurghi Ospedalieri Italiani). Consensus conference on laparoscopic appendectomy: development of guidelines. *Colorectal Dis.* 2011 Jul;13(7):748-754.
33. Bakker OJ, Go PM, Puylaert JB, Kazemier G, Heij HA. Guideline on diagnosis and treatment of acute appendicitis: imaging prior to appendectomy is recommended. *Ned Tijdschr Geneesk.* 2010;154:A303.
34. Chen CY, Chen YC, Pu HN, Tsai CH, Chen WT, Lin CH. Bacteriology of acute appendicitis and its implication for the use of prophylactic antibiotics. *Surg Infect.* 2012 Dec;13(6):383-390.
35. Seetahal SA, Bolorunduro OB, Sookdeo TC, Oyetunji TA, Greene WR, Frederick W, Cornwell EE, Chang DC, Siram SM. Negative appendectomy: a 10-year review of a nationally representative sample. *Am J Surg.* 2011 Apr;201(4):433-437.
36. Bhangu A, Søreide K, Di Saverio S, Assarsson JH, Drake FT. Acute appendicitis: modern understanding of pathogenesis, diagnosis, and management. *Lancet.* 2015 Sep 26;386(10000):1278-1287.
37. Sartelli M, Weber DG, Ruppé E, Bassetti M, Wright BJ, Ansaloni L, et al. Antimicrobials: a global alliance for optimizing their rational use in intra-abdominal infections (AGORA). *World J Emerg Surg.* 2016 Jul 15;11:33.
38. Coccolini F, Pisano M, Magnone S, Colaianni N, Campanati L, Catena F, Ansaloni L. Antibiotics as first-line therapy for acute appendicitis: evidence for a change in clinical practice. *World J Surg.* 2012 Dec;36(12):2952-2953.
39. Terasawa T, Blackmore CC, Bent S, Kohlwes RJ. Systematic review: computed tomography and ultrasonography to detect acute appendicitis in adults and adolescents. *Ann Intern Med.* 2004 Oct 5;141(7):537-746.
40. Kim JK, Ryoo S, Oh HK, Kim JS, Shin R, Choe EK, Jeong SY, Park KJ. Management of appendicitis presenting with abscess or mass. *J Korean Soc Coloproctol.* 2010 Dec;26(6):413-419.
41. Păunescu V. Peritonite acute. In: N. Angelescu editor. *Tratat de patologii chirurgicale.* București: Ed. Medicală, 2001. p. 2116-2153.
42. Tepel J, Sommerfeld A, Klomp HJ, Kapischke M, Eggert A, Kremer B. Prospective evaluation of diagnostic modalities in suspected acute appendicitis. *Langenbecks Arch Surg.* 2004 Jun;389(3):219-224.
43. Kalan M, Talbot D, Cunliffe WJ, Rich AJ. Evaluation of the modified Alvarado score in the diagnosis of acute appendicitis: a prospective study. *Ann R Coll Surg Engl.* 1994 Nov;76(6):418-419